ХИРУРГИЯ
ПОВРЕЖДЕНИЙ

В. В. Ключевский

Глава 1. ТРАВМАТОЛОГИЯ И ХИРУРГИЯ. КЛАССИФИКАЦИЯ ТРАВМАТИЗМА. ПРОФИЛАКТИКА. КЛАССИФИКАЦИЯ ПОВРЕЖДЕНИЙ

Травматология — наука о повреждениях (травма в переводе с греческого — повреждение, поэтому неправильно говорить и писать «травматическое повреждение»). Она всегда занимала достойное место среди других хирургических специальностей, особенно военная травматология (военно-полевая хирургия). Однако травматология и ортопедия в нашей стране поздно выделились в самостоятельную специальность. Так, первая клиника ортопедии была создана в России лишь в 1900 году Генрихом Ивановичем Турнером (рис. 1.1) в Санкт-Петербургской военно-медицинской академии, первый съезд травматологов-ортопедов СССР прошел в 1963 году, а истинное выделение нашей специальности из хирургии свершилось в 1968 году, когда по инициативе академика АМН СССР Мстислава Васильевича Волкова (рис. 1.2) были созданы кафедры травматологии и ортопедии в медицинских институтах и стали организовываться травматологические отделения в городских и крупных районных больницах. К преподаванию травматологии и ортопедии на вновь созданных кафедрах из-за недостатка кадров во многих институтах были привлечены преподаватели кафедр общей хирургии. Они не имели настоящей ортопедо-травматологической школы, но, придя в травматологию, внесли много полезного из хирургии в новую для себя специальность.

Кафедра травматологии, ортопедии и военно-полевой хирургии была создана в Ярославле в 1968 году. Первый ее заведующий доктор медицинских наук профессор Николай Константинович Митюнин (рис. 1.3) был настоящий военно-полевой хирург, поскольку в годы Великой Отечественной войны был ведущим хирургом медсанбата. Он был высокообразованным общим хирургом (окончил после войны адъюнктуру на кафедре хирургии у академика П. А. Куприянова) и классным травматологом (и кандидатская, и докторская диссертации Н. К. Митюнина были посвящены остеосинтезу переломов). Николай Константинович всегда успешно оперировал повреждения любых областей, и особенно красиво делал первичную хирургическую обработку открытых переломов. Остальные четыре сотрудника (в том числе и я) были далеки от травматологии в современном тому времени ее понимании. Моя кандидатская диссертация (1967 г.) была посвящена эндартериитy. Доцент Н. Н. Соловьев занимался варикозным расширением вен. Доцент В. В. Катанский преподавал всегда курс военно-полевой хирургии, сам был ближе к нейрохирургии. Ассистент Н. М. Ермолаева была чистым анестезиологом. Вот таким был расклад преподавателей на нашей кафедре в 1968 году. Поэтому Николай Константинович Митюнин учил настоящей травматологии в первую очередь нас.

Но мы — общие хирурги внесли много нового и полезного в травматологию. Так, в 1968 году мы предложили вводить в артерию антибиотики для предупреждения гнойных осложнений после первичной хирургической обработки открытых переломов, поскольку до этого широко вводили морфий в бедренную артерию при эндартериите и пенициллин в аорту при перитоните. В 1972 году мы предложили постоянное боковое скелетное вытяжение взамен петлевой репозиции смещений по ширине, при котором непременно сдавливались мягкие ткани, что было причиной тромбоза вен и тромбоэмболии. Из этих же соображений мы отказались от накожного лейкопластырного и клеевого вытяжения. Зная отрицательные стороны положения Тренделенбурга на операционном столе при операциях на органах малого таза, мы исключили поднятие ножно-

го конца кровати для противовытяжения, особенно при лечении переломов у пожилых и стариков, у больных с сочетанными повреждениями.

Наша практическая, педагогическая и научная причастность к общей хирургии позволила нам сформировать полноценную многопрофильную травматологическую клинику, куда госпитализируются круглосуточно и ежедневно пострадавшие с любым повреждением (голова, грудь, живот, таз, позвоночник, конечности, ожоги и обморожения) и политравмой. Именно по этой причине в нашей клинике сформировалось сотрудничество травматологов и сосудистых хирургов при лечении сочетанных повреждений костей и сосудов, выдвинут новый ангиотравматологический подход к лечению любых повреждений. Позднее в нашей клинике была сформирована **и** микрохирургическая служба, и мы доказали ее значимость именно для ортопедо-травматологических больных.

Я убежден, что нельзя формировать чисто травматолога со студенческой скамьи. Начинающий специалист обязательно должен отработать общим хирургом в районной больнице 3—4 года и лишь потом специализироваться по травматологии через клиническую ординатуру.

Мы не впали в ту крайность, в которой оказались многие травматологические центры, занявшиеся только повреждением костей и суставов. Жизнь обнажила эту ошибку, когда среди пострадавших все больше и больше стало больных с политравмой. И мы **согласны с** пророческим высказыванием В. В. Гориневской (1936 г.), что травматология всегда будет ближе к общей хирургии, чем к ортопедии, второму важному разделу нашей специальности.

Классификация травматизма

Все травмы делятся на две большие группы — **травмы, связанные с производством, и травмы, не связанные с производством.**

К производственным относятся травмы, возникшие в процессе выполнения пострадавшим обязанностей, предусмотренных правилами внутреннего распорядка каждого предприятия, учреждения или организации независимо от формы собственности. Они могут быть **промышленными, сельскохозяйственными, строительными, мототранспортными и прочими.**

К промышленным относятся травмы, которые возникли у пострадавших в процессе выполнения ими тех или иных производственных обязанностей на любом промышленном предприятии.

К сельскохозяйственным травмам относят несчастные случаи, полученные при выполнении производственных обязанностей в сельскохозяйственном производстве. Травмы, связанные с работой на приусадебном участке, в эту графу не включаются (они относятся к бытовым).

Травмы на строительстве — это те, которые случаются на строительстве государственных, кооперативных, общественных объектов различного назначения (здания, сооружения, дороги, мосты и пр.). При этом повреждения на строительстве объектов личного пользования, а также другого частного лица в указанную группу не включаются, за исключением тех случаев, когда работа выполняется по нарядам организаций, учреждений или предприятий.

К мототранспортным травмам относятся травмы, связанные с моторным средством передвижения, возникшие у лиц, профессия которых связана с работой на транспорте, при выполнении ими служебных обязанностей, а также у пострадавших, использующих транспорт в качестве пассажирского по заданию организации, учреждения, предприятия. Мототранспортное средство — любое устройство (автомобиль, автобус, мотоцикл, велосипед, мопед, мотороллер, троллейбус, грузовая машина, автофургон), которое приводится в движение механической или электрической энергией и при помощи которого любое лицо или груз могут быть перевезены или отбуксированы по до-

роге. Любое приспособление — трейлер, прицеп, фургон и т.д., буксируемое мототранспортным средством, рассматривается как составная часть последнего. Исключены только машины и механизмы, используемые только для перевозки людей или материалов внутри зданий и служб, а также средства движения по рельсам.

Травмы, полученные в результате действий, связанных с сельскохозяйственными и строительными машинами (тракторы, краны, бульдозеры), рассматриваются как дорожно-мототранспортные тогда, когда эти машины движутся своим ходом по дороге (проселку), в противном случае они считаются непроизводственными.

К прочим относятся травмы, полученные работниками других отраслей народного хозяйства: связь, торговля, общественное питание, коммунальное хозяйство, бытовое обслуживание и т. п.

К травмам, не связанным с производством, относятся бытовые травмы, уличные, дорожные и недорожные мототранспортные травмы, спортивные, школьные и прочие.

Бытовые травмы — травмы, полученные в быту, т. е. в повседневной жизни людей: в доме, квартире, кабинете, офисе, на лестничной клетке, в подъезде дома. Сюда также включаются различного рода насильственные и ненасильственные криминальные повреждения при самоубийстве и попытке к самоубийству; самоповреждения (преднамеренные); повреждения, причиненные другим лицом с целью нанесения увечья или убийства с помощью любых средств. В число бытовых повреждений включаются травмы в результате действий, предусмотренных законом, нанесенные представителями закона, в том числе военнослужащими при исполнении служебных обязанностей, при аресте или попытке ареста правонарушителей, поддержании или восстановлении порядка и др.

Уличные травмы — повреждения, возникшие на тротуаре улицы, открытых общественных местах, в том числе у подъезда дома, т. е. в пространстве вне жилых помещений, между двумя рядами домов для прохода, но не на проезжей части улицы.

Дорожные и недорожные мототранспортные непроизводственные травмы — это мототранспортные травмы, не связанные с непосредственной деятельностью пострадавшего, полученные на дороге (шоссе, улица, проселок) лицами, находящимися в транспортном средстве (водитель и пассажир) и на дороге (пешеход). Сюда относятся травмы, полученные *во* время транспортировки, но не имеющие отношения к риску, связанному с пребыванием на данном транспортном средстве (драка, стихийное бедствие и т.п.), а также во время технического обслуживания ими средства передвижения, не находящегося в движении.

Спортивные травмы (у взрослых и детей соответственно) — травмы, полученные в результате организованных занятий спортом (плановые групповые и индивидуальные занятия на стадионе, в спортивной секции, на спортивной площадке под наблюдением преподавателя или тренера).

Школьные травмы — травмы, полученные детьми при нахождении в школе на перемене, уроке, в учебных мастерских, на занятиях физкультурой, на пришкольном участке.

Прочие травмы — повреждения без уточнения их случайного или преднамеренного характера.

Представленная классификация травматизма дана из Инструкции по составлению отчетной формы 57 «Сведения о травмах и отравлениях», Министерства здравоохранения Российской Федерации, отдела статистики и информатики, Центрального НИИ травматологии и ортопедии им. Н. Н. Приорова (Москва, 1997 г.) и утверждена первым заместителем министра здравоохранения Российской Федерации А. М. Москвичевым 18.09.97 г. (номер 08-97).

Профилактика травматизма

Производственные травмы имеют государственную систему профилактики на каждом предприятии. Каждый случай такой травмы разбирается. Наказываются виновные,

улучшаются условия труда, исключается возможность повторения подобной травмы. Поэтому число травм, связанных с производством, не увеличивается год от года.

Особую тревогу вызывают травмы, не связанные с производством, и детский травматизм. Они составляют примерно 80% общего числа травм и не имеют тенденции к снижению. Первая и основная причина этого — отсутствие до сих пор в нашей стране специальной службы профилактики непроизводственных травм и травм у детей. В лучшем случае она плетется вслед за случающимися тяжелыми увечьями. Так, в нашем городе упавшая с крыши сосулька убила иностранного туриста. В этот же день сбили все сосульки на центральных улицах города. Отсутствует и юридическая ответственность должностных лиц, причастных к возникновению травмоопасных ситуаций и даже к случившимся травмам взрослых и детей. К судебной ответственности эти лица привлекаются крайне редко. В случае временной утраты трудоспособности пострадавшему выдается больничный лист, а при стойкой утрате — инвалидность. Поэтому среди населения не принято возбуждать уголовное дело против виновных должностных лиц. Так, например, несколько лет тому назад в нашем городе на скользкой улице зимой упала молодая женщина, начальник отделения почтовой связи, из управления связи к себе на почту, и тяжело повредила голеностопный сустав. Около шести месяцев была на больничном листе. Потом у нее стал развиваться деформирующий артроз голеностопного сустава, сопровождавшийся отеком, болями, хромотой. Женщина была вынуждена сменить работу начальника почты на кассира другого отделения связи, расположенного ближе к дому. Она потеряла в зарплате, получила, конечно, и моральный урон. Но о ее страданиях и страданиях ей подобных, упавших на этой центральной улице за осень и зиму 1988 года, не узнали даже те, кому по долгу своей службы положено было содержать эту улицу в гололедицу нескользкой. Как много таких примеров можно привести!

Пытаясь решить проблему возможности эффективного предупреждения непроизводственных травм у взрослых и травм у детей, мы внимательно изучили причины этих травм в каждом случае за один год госпитализации больных в клинику (она принимает круглосуточно и ежедневно всех, жителей 750-тысячного города получивших травмы и вместе с Е. В. Зверевым проанализировали травмоопасные ситуации, послужившие причиной травмы.

Выявили два социальных пусковых механизма, порождающие травмоопасные ситуации, попав в которые, взрослый или ребенок получают травму.

Первый пусковой механизм — когда люди из-за дефектов социального уклада общества и воспитания сознательно или бессознательно нарушают правила техники безопасности в быту. Этот пусковой механизм является причиной травм, не связанных с производством, и детских травм в 63% случаев.

Частая травмоопасная ситуация этого пускового механизма — использование опасных приемов труда в быту. Немало травм получают граждане на дачных участках. Люди, не имея строительных специальностей, закладывают фундаменты, возводят стены, кроют крыши, проводят электричество, работают с электроинструментами. Все это часто делается с грубыми нарушениями техники безопасности и после употребления спиртных налитков. Целесообразно создавать при садоводческих кооперативах службу техники безопасности для контролирования строительных работ, обучения работе с электроинструментами, обеспечения приспособлениями, исключающими возможность травмы (например, лесами). И, конечно, члены дачного кооператива должны нести ответственность за нарушение правил техники безопасности при выполнении работ на даче.

Травматогенной ситуацией первого пускового механизма является несоблюдение пешеходами правил уличного движения. Я как автолюбитель знаю, что переезд перекрестка на красный свет является грубым нарушением, и автолюбители не делают этого даже в том случае, если на перекрестке нет работника ГИБДД. Почему же пешеходы так часто переходят улицу в неположенном месте или на перекрестке под красный свет?!

Нарушение правил дорожного движения водителями транспортных средств обусловливает 28,8% травм, являющихся следствием первого пускового механизма.

К этого рода травмоопасным ситуациям относятся ныряние на мелководье, прыжки с высоты, перелезание с балкона на балкон и пр.

Несоблюдение общественной дисциплины вследствие дефектов воспитания проявляется драками, избиениями {причем чаще побои наносятся пожилым и старым людям, женщинам). Конфликтной ситуацией является и равнодушное отношение родителей к возможным опасностям, окружающим ребенка. Сознание родителей зачастую отстает от двигательных возможностей ребенка. «Я никак не думала, что он может туда забраться», — часто слышат травматологи.

Лишь 18% детей травмируются в детских садах, школах, спортивных организациях, а остальные — в квартирах, во дворах, на улице. Если «травматизм дошколят — это взрослых недогляд», то школьники, проводящие свой досуг бездумно, травмируются в три раза чаще, чем дети, свободное время которых занято спортом, рисованием, музыкой и т.п. — т.е. организованным досугом. И конечно, справедлив замечательный вывод Всемирной организации здравоохранения: лучшей вакциной против детского травматизма является воспитание.

Второй пусковой механизм возникновения непроизводственных травм и травм у детей связан с необеспечением специальными государственными службами безопасных условий быта людей и безопасных условий для деятельности людей в быту.

Самой частой, по нашим данным, травмоопасной ситуацией второго пускового механизма является гололедица, которая бывает причиной падения человека и получения травм черепа и мозга, травм позвоночника, переломов костей, вывихов в суставах. Несомненно, домовые управления через дворников должны следить за состоянием пешеходных дорожек и тротуаров, в гололедицу посыпать их песком. Но из-за недостатка дворников, низкой исполнительской дисциплины некоторых из них часто остаются безпризорными и скользкими многие тротуары и пешеходные дорожки. Конечно, каждое учреждение (контора, магазин, кинотеатр, гостиница, институт, школа и др.) должно взять под свой контроль пешеходные дорожки и тротуары возле своего учреждения, и в случае непринятия должных мер безопасности или уже, к сожалению, получения травмы сотрудником или пешеходом руководитель этой организации должен нести административную и материальную ответственность. В частном секторе на селе ответственность за безопасность дорожек возле своего дома должен нести хозяин. Участковый уполномоченный милиции должен контролировать безопасность тротуаров и пешеходных дорожек на своем участке. К сожалению, ни руководитель учреждения, ни участковый милиционер, ни участковый врач, ни санитарный врач часто не думают о травмоопасных ситуациях, возникающих на их участке, по которому они не раз за день проходят.

Особенно опасно падение на мраморных и бетонных ступенях, ступенях, обитых железными уголками. Зимой целесообразно на ступени крыльца, особенно на гранитные и мраморные, положить резиновые коврики, обозначить такую безопасную полосу яркими временными перилами.

В последние годы стал решаться вопрос о создании приспособлений против скольжения обуви. Они продаются в хозяйственных магазинах. Скольжение уменьшает и липкий пластырь, наклеенный на сухую подошву и каблук.

Особенно опасна гололедица на автомобильных дорогах. Конечно, своевременно устранять гололедицу на дорогах должна дорожная служба, а каждодневно контролировать пригодность дороги к эксплуатации служба ГИБДД. Но она это часто не делает. В наших правилах дорожного движения существует пункт, всегда обвиняющий в случившемся водителя обеспечить скорость в соответствии с состоянием дороги. Так, если он съехал на обочину и перевернулся кверху колесами из-за сплошного льда на дороге, то виноват сам — не обеспечил безопасную скорость. А должно быть не так. Служба ГИБДД сама и с помощью служб техники безопасности автопредприятий должна каждодневно рано утром контролировать состояние всех дорог в городе и за городом и разрешать или запрещать движение транспортных средств в зависимости от состояния дороги на каждый конк-

ретный день. Один мой товарищ был в туристической поездке по Италии. На пути следования их автобуса выпал град, покрыв дорогу на протяжении 5 км. У начала и конца опасного участка стоял полицейский с жезлом, разрешающим движение транспорта со скоростью не более 20 км. Знакомый говорит, что они буквально ползли, а не ехали, но зато ни одной аварии на опасном участке не было. Подобное я видел в Красноярске, когда поехал посмотреть Дивногорск. В начале дороги, ведущей от трассы в горы к Дивногорску, стоял инспектор ГАИ (прежнее название инспекции), не разрешавший движения из-за неустраненной гололедицы (она особенно опасна в горах.). Поездка состоялась лишь на следующий день. Или во Владивостоке, расположенном на холмах, на городских транспортных магистралях висят табло, на которых загорается цифра с разрешенной скоростью в зависимости от состояния дороги — 30, 40, 50 и 60 км. У нас же чаще бывает по-другому. Вся безопасность для водителя и пассажиров сводится к предупреждающему табло на воротах транспортного предприятия: «Водитель, осторожно — гололед!».

Я убежден, что государственная автомобильная инспекция должна быть инспекцией не только для автомобилей и водителей, но и инспекцией для дорог. Если бы это случилось, то, аварий на дорогах было бы, несомненно, меньше, чем теперь. Вот один яркий пример тяжелого последствия травмоопасной ситуации. Крупный милицейский начальник области возвращался из Москвы в Ярославль из командировки. Проехали пост ГИБДД перед самым городом и через 300 метров въехали в сплошной туман. Тут же врезались в грузовую машину, шофер которой из-за тумана резко снизил скорость. Начальник милиции получил перелом ключицы и позвоночника с повреждением плечевого сплетения. Пока его вынимали из машины, в нее врезалась сзади другая также из-за тумана. Конечно, этого не было бы, если бы на посту ГИБДД предупреждали о тумане через 300 метров. Ведь работники поста ГИБДД знали о нем.

Травмоопасной ситуацией второго пускового механизма является и несовершенное регулирование транспортных потоков. Это неправильный выбор автобусной и трамвайной остановки, неограничение скорости в особо опасных участках (например, возле школ, больниц, кинотеатров). У нас в городе возле проходной шинного завода разворачивались автобусы нескольких маршрутов. По окончании смены рабочие выходили из проходной и сразу попадали в зону движения автобусов. Были случаи попадания рабочих под автобусы. Для устранения этой травмоопасной ситуации остановку перенесли на 200 метров от проходной, на площадь, где разворачивался и троллейбус. Заводчане, проходя эти 200 метров до остановки автобуса и троллейбуса, успевали сориентироваться и с достаточным вниманием подойти к нужному транспорту.

И другой положительный пример простого и правильного решения этого вопроса — к концу спектакля к драматическому театру нашего города подаются автобусы всех основных маршрутов, причем ровно столько, сколько необходимо зрителям (для этого зритель в антракте на специальном табло нажимает кнопку нужного ему маршрута). Автобусы заказывает администратор по окончании антракта. Зрители, выйдя из театра, не бегут на городские остановки, а садятся спокойно в стоящие автобусы. Травм на театральной площади не стало.

Часто причиной падений является плохое освещение подъездов домов, лестничных площадок, общих коридоров в коммунальных квартирах.

Следующая группа непроизводственных травм — ожоги в быту. Причинами их чаще бывают не пожары, а опрокидывание чайников, кастрюль с кипятком, падение детей в емкости с кипятком, загорание одежды от горелок газовых плит, взрывы несовершенных скороварок. Тяжелые ожоги получают дети, когда вставляют в электрическую розетку шпильку, гвоздь, ножницы.

Около 11% травм, не связанных с производством, бывает при падении с современных непрочных табуреток и столов, пирамид из столов и стульев при вешании гардин, люстр, ремонте электропроводки. Лестница-стремянка должна быть в каждой квартире. Вот почему любую новую квартиру надо сдавать с лестницей-стремянкой.

Травмоопасной ситуаций второго пускового механизма является английский замок

во входной двери. При захлопывании двери (а ключи остались в квартире) хозяин не ломает ее, а лезет в квартиру через соседний балкон. Благо, что сейчас многие балконы совмещенные. Часто' такое перелезание заканчивается благополучно. Но иногда человек теряет осторожность и, случается, падает, особенно в состоянии опьянения. У нас в городе ежегодно погибает около 120 человек, упавших с балкона.

Травмоопасной ситуацией является и сам современный балкон. Ограждение его низкое, нет стационарных приспособлений для сушки белья. Люди сами что-то делают для этого. Хозяйка вешает белье, держится за самодельную непрочную опору для веревки, опора ломается, а хозяйка падает вниз.

Травмоопасной ситуацией в наших квартирах бывают застекленные обычным оконным стеклом двери. Взрослые и дети при разбивании такого стекла получают тяжелые резаные раны кисти, предплечья с повреждением сухожилий и магистральных сосудов. Надо, чтобы в квартирах было специальное безопасное при разбивании стекло или, чтобы стекло было прикрыто с обеих сторон специальной решеткой.

В главе представлен далеко не полный перечень травмоопасных ситуаций первого и второго пусковых механизмов. Надо в каждом случае травмы анализировать травмоопасную ситуацию, послужившую причиной повреждения. Надо группировать выявленные травмоопасные ситуации за определенные отрезки времени (может быть, не за один год, а за 3—5 лет). Хирургу районной больницы и фельдшеру ФАП надо это делать, чтобы наладить действенную профилактику травм у взрослых и детей на своей территории.

Следует остановиться на наших предложениях по профилактике травм, не связанных с производством, и травм у детей в условиях большого населенного пункта (не менее 70 тысяч населения). Мы предлагаем создать при мэрии города отдел по предупреждению бытового и детского травматизма. Этот отдел должен возглавляться врачом-травматологом или сангигиенистом, должен иметь небольшие штаты, помещение, хорошую телефонную и справочную службу, компьютерную службу. Он должен каждодневно получать информацию от медицинских учреждений о происшедших за сутки травмах, анализировать травмоопасные ситуации, приведшие к этим травмам, быстро их ликвидировать. Штатный отдел должен организовать работу с участковыми уполномоченными милиции, участковыми врачами, врачами санэпидстанции и общественностью по выявлению в городе травмоопасных ситуаций. Население должно быть информировано через печать и радио о работе такого отдела, должно знать его телефон и сообщать по нему о выявленных конкретных травмоопасных ситуациях, которые могут быть причиной травмы (висящие сосульки, скользкие ступени магазина или учреждения, травмоопасная детская площадка и пр.). Штатный отдел через диспетчера сообщает руководителю предприятия, учреждения, начальнику ЖЭКа о необходимости устранения конкретной травмоопасной ситуации и параллельно — участковому уполномоченному милиции, который и контролирует устранение этой травмоопасной ситуации. Именно участковому уполномоченному милиции должна быть определена решающая роль в выявлении и ликвидации травмоопасных ситуаций. И наконец, штатный отдел должен ежемесячно, ежеквартально, за год анализировать травмоопасные ситуации и случившиеся травмы, доводить эти сведения до населения и заинтересованных должностных лиц. Анализ позволит вносить в мэрию предложения по выполнению конкретных мероприятий, направленных на устранение травмоопасных ситуаций.

Фельдшер и хирург районной больницы профилактическую работу по предупреждению травм у взрослых и детей должны считать непременной частью своих профессиональных обязанностей. Естественно, фельдшер должен выявлять и устранять травмоопасные ситуации на участке обслуживания ФАПа, а хирург — преимущественно в районном центре и на магистральных дорогах района.

Частой травмоопасной ситуацией теперь в деревне и поселках стали асфальтированные улицы и дороги. Мотоциклисты и автомобилисты, особенно молодежь, не снижают часто скорость в населенном пункте до безопасной — 40 км в час. Перекрестки в сельских населенных пунктах часто не регулируются светофорами, поэтому возможность

столкновения транспорта большая. Эту травмоопасную ситуацию легко устранить, если в начале населенного пункта, перед перекрестками, сделать волну асфальта, которую не проедешь без снижения скорости до 20—30 км в час. На западе такую волну асфальта называют «мертвый полицейский». Скорость транспорта внутри населенного пункта, деревни должна быть ограничена 40 км в час. Если деревня представляет собой два ряда домов около автотрассы, то скорость на ней должна быть ограничена правилами дорожного движения до 60 км в час. Может быть, следует принять решения об офаничении скорости до 40 км на определенных участках автомагистрали внутри населенного пункта — например, когда трасса проходит через рыночную площадь, возле школы, детского садика, больницы. Выезды на автомагистраль с улиц поселка должны быть оборудованы знаком непременной остановки транспорта.

Самая частая причина тяжелых дорожно-транспортных травм на сельских дорогах — опьянение водителя. Фельдшеру и хирургу районной больницы надо добиться того, чтобы в каждом учреждении контролировалось возможное опьянение водителя до начала работы и, что особенно важно, в конце трудового дня.

Частой травмоопасной ситуацией сельского населенного пункта является плохая его освещенность в темное время суток, особенно осенью. Фельдшер и хирург должны добиться через администрацию, чтобы улицы освещались не только луной и звездами, а и фонарями.

Несомненно, каждый фельдшер прекрасно знает свой участок и те травмоопасные ситуации на нем, которые могут быть и бывают причиной травм у взрослых и детей. Надо только постоянно вести работу по устранению этих травмоопасных ситуаций. Надо работать с общественностью, с населением. Непременно следует информировать население о происшедших травмах, их причинах и добиваться конкретных мер по устранению травмоопасных ситуаций, послуживших причиной каждой конкретной травмы у взрослого и ребенка.

Классификация механических повреждений

В зависимости от вида анатомических структур, тканей, органов и характера патологических нарушений различают следующие повреждения:

1) повреждения мягких тканей: ушибы, гематомы и кровоизлияния, раны, разрывы сухожилий и мышц;

2) повреждение связочно-сумочного аппарата суставов без вывиха в суставе, с подвывихом или полным вывихом;

3) переломы костей и переломо-вывихи в суставах (не надо переломо-вывих путать с вывихом и переломом — например, может быть переломо-вывих в тазобедренном суставе, когда имеется вывих, и сломана вертлужная впадина; может быть перелом бедренной кости и вывих в тазобедренном суставе той же ноги);

4) повреждения внутренних органов — черепа, груди, живота и таза (органы могут быть расположены внутрибрюшинно и забрюшинно).

По степени тяжести различают следующие виды повреждений: I) легкие — незначительные повреждения, скоро и бесследно заживающие и не приводящие к временной потере трудоспособности больного; 2) средней тяжести — не опасные для жизни, но требующие более длительного лечения и временной нетрудоспобности больного; 3) тяжелые, — создающие угрозу жизни, а также повреждения, требующие длительного лечения и приводящие к стойкой утрате трудоспособности; 4) крайне тяжелые повреждения — несовместимые с жизнью (они сразу или в ближайшее время приводят к смертельному исходу).

Все механические травмы делятся на **изолированные, множественные** и **сочетанные.** Все они могут быть составной частью комбинированных повреждений, которые возникают в результате действия двух и более разнообразных поражающих факторов: механического, термического, радиационного, химического и др. .

К изолированным относят повреждение одного внутреннего органа в пределах одной анатомической области (например, сотрясение головного мозга при закрытой черепно-мозговой травме, или изолированное ранение сердца, или изолированное повреждение селезенки при травме живота). Целесообразно выделять следующие анатомические области — голова (головной мозг, головной и мозговой череп, мягкие ткани головы), шея и ее образования, грудная клетка (ребра и грудина), органы грудной полости и средостения; органы живота и забрюшинного пространства; таз и внутренние органы таза. К. изолированным также относят повреждения одного анатомо-функционального образования (сегмента) опорно-двигательной системы. В опорно-двигательной системе выделяют 17 анатомо-функциональных образований: шейный отдел позвоночника, грудной отдел позвоночника, поясничный отдел позвоночника, таз, тазобедренный сустав, бедро, коленный сустав, голень, голеностопный сустав, стопа, надплечье (ключица и лопатка), плечевой сустав, плечо, локтевой сустав, предплечье, кистевой сустав (нижний метафиз лучевой кости, кости запястья), кисть и пальцы. Учитывая парность конечностей, всего в о порно-двигательном аппарате можно выделить 30 анатомо-функциональных образований (В. Ф. Пожариский, 1989 г.).

Что касается магистральных сосудов и нервов конечностей, то изолированной их травмой можно назвать повреждений сосуда или нерва без повреждения органов опоры и движения.

В каждом анатомо-функциональном образовании (сегменте опорно-двигательной системы или анатомической области) рационально различать два вида изолированной травмы — монофокальное повреждение и полифокальное повреждение. Монофокальная — это одиночная травма в одном участке анатомо-функционально го образования (сегмента): перелом наружной лодыжки; перелом диафиза бедра на одном уровне; одна рана тонкой кишки; одна рана печени. Полифокальная травма — повреждение в нескольких местах одного анатомо-функционального образования: перелом наружной и внутренней лодыжек; перелом диафиза бедренной кости на двух (двойной) или на трех (тройной) уровнях; две или более раны печени, две или более раны тонкой кишки.

К множественным механическим травмам относятся повреждения двух или более внутренних органов в одной полости, повреждения двух или более анатомо-функциональных образований опорно-двигательного аппарата и повреждения магистральных сосудов и нервов на нескольких сегментах конечностей.

К множественным повреждениям органов брюшной полости и забрюшинного пространства относят разрывы печени и кишечника, повреждения печени и селезенки, повреждения обеих почек и т. п.

К множественным травмам опорно-двигательной системы относят переломы бедра и голени, переломы двух голеней; переломы позвоночника и пяточных костей и т.п.

Повреждения в одном сегменте, но в разных его функциональных зонах относят не к изолированным, а к множественным травмам — например, перелом шейки и диафиза одной бедренной кости. С клинической точки зрения такие повреждения различны по основным своим параметрам — симптоматическим, лечебно-тактическим и прогностическим.

Наоборот, травмы в пределах одного анатомо-функционального образования, но в разных костях относятся к изолированным повреждениям. Например, перелом мыщелка бедренной кости и мыщелка большеберцовой кости в пределах одного коленного сустава — это изолированное, но полифокальное повреждение.

К **сочетанным** повреждениям относят травмы внутренних органов разных полостей (сотрясение головного мозга и травма почек; закрытая травма груди с повреждением легкого и разрыв печени при закрытой травме живота; сочетанное торако-абдоминальное ранение ножевое или огнестрельное и т.п.). Самую обширную группу сочетанных повреждений составляют совместные травмы внутренних органов и опорно-двигательной системы (например, ушиб головного мозга и перелом бедренной кости у одного больного).

Политравма — сборное понятие, в которое входят такие множественные, сочетанные и комбинированные повреждения, каждое из которых (как изолированное) могло

бы быть причиной потери трудоспособности больного. Но не все ученые единодушны в этом мнении. Так, немецкие хирурги к политравме относят сочетание таких повреждений, каждое из которых могло бы быть причиной смерти пострадавшего.

При политравме очень важно в каждом случае сразу при госпитализации больного установить доминирующее (ведущее) повреждение, определяющее в остром периоде травматической болезни тяжесть состояния пострадавшего и требующее неотложных лечебных и оперативных вмешательств. Обычно наибольшую опасность для жизни при политравме представляют тяжелые повреждения внутренних органов, реже — повреждения опорно-двигательной системы. Исходя из этого, целесообразно с лечебно-тактической точки зрения выделить две группы политравмы — политравмы с доминирующей (ведущей) травмой внутренних органов и политравмы с доминирующей травмой опорно-двигательной системы (например, размозжение конечности, наружное кровотечение при повреждении магистральной артерии и т. п.).

После проведения в остром периоде травматической болезни неотложных мероприятий (остановка кровотечения, ликвидация шока, оперативное вмешательство по жизненным показаниям) доминирующим повреждением становится то, которое требует больших сроков лечения и определяет возможность инвалидизации больного. Это доминирующее повреждение и определяет в дальнейшем направление госпитализации больного в специализированное отделение ортопедо-травматологического центра.

Надо всегда помнить и то, что при политравме исход каждого из повреждений сказывается на результате лечения в целом. Так, например, при сочетаной травме при успешном лечении перелома бедренной кости больной может стать инвалидом в связи с неблагоприятным исходом лечения травмы мозга, и, наоборот, при благоприятном исходе лечения травмы внутреннего органа неудовлетворительный результат лечения закрытого или открытого перелома может стать причиной инвалидизации больного, т.е. неудовлетворительного исхода лечения в целом. Вот почему при лечении тяжело пострадавшего в остром периоде травматической болезни надо обращать внимание не только на опасные для жизни повреждения, но и на второстепенные, помня, что неблаго-приятный исход их лечения может быть причиной общего неблагоприятного лечения. Например, мы можем прекрасно прооперировать больного по поводу отрыва правого купола диафрагмы, но он может стать инвалидом из-за недостаточного внимания в остром периоде к обычному закрытому переломо-вывиху в голеностопном суставе, если возникнет, например, внутренний пролежень над лодыжкой из-за неустраненного при госпитализации вывиха стопы. Классификация повреждений костей и суставов будет представлена в разделе, посвященном травмам конечностей.

Рис. 1.1. Генрих Иванович Турнер (1858—1941).
Руководил кафедрой травматологии и ортопедии Санкт-Петербургской военно-полевой академии с 1894 по 1941 г. В 1900 г. открыл первую в стране клинику ортопедии. Является создателем Санкт-Петербургской школы травматологов-ортопедов

Рис. 1.2. Мстистав Васильевич Волков.
Директор Центрального НИИ травматологии и ортопедии {г. Москва) с 1961 г. по 19S4 г. Главный травматолог-ортопед СССР. Организатор I съезда травматологов-ортопедов (1963 г.). По его инициативе проведена специализация ортопедо-травматологической помощи в СССР и созданы кафедры травматологии и ортопедии в медицинских вузах

Рис. 1.3. Николай Константинович Митюнин (1923—1977).
Все пять лет Великой Отечественной войны был хирургом медсанбата. Принципиально усовершенствован два основных метода лечения переломов — постоянное вытяжение и внутрикостный остеосинтез стержнями. Заведовал травматологическим отделом в Институте скорой помощи имени И. И. Джанелидзе. Организовал кафедру травматологии и ортопедии в Ярославском медицинском институте (1968 г.). Создал межобластное Ярославское—Костромское—Вологодское общество травматологов-ортопедов и Ярославскую школу травматологов-ортопедов.



Рис. 1.1.

Рис. 1.2.

Рис. 1.3.

Глава 2. ВОПРОСЫ СУДЕБНО-МЕДИЦИНСКОЙ ТРАВМАТОЛОГИИ В ПРАКТИКЕ РАБОТЫ ВРАЧА-ТРАВМАТОЛОГА И ХИРУРГА РАЙОННОЙ БОЛЬНИЦЫ (МЕХАНОГЕНЕЗ И МОРФОЛОГИЯ МЕХАНИЧЕСКИХ ПОВРЕЖДЕНИЙ)

Травма, во всех ее проявлениях, является предметом пристального изучения врачами многих специальностей. Среди них, прежде всего, врачи-травматологи, затем нейрохирурги, офтальмологи, оториноларингологи, общие хирурги и другие. Издавна, и очень настойчиво, изучают травму и судебно-медицинские эксперты. В судебной медицине в настоящее время выделилась и стала ведущей специальная отрасль этой нау-ки — судебно-медицинская травматология, сущность которой составляет учение о повреждениях и смерти от различных видов внешних воздействий.

Аспекты изучения травмы врачами-травматологами и судебно-медицинскими экспертами имеют и сходства, и различия.

Основными задачами клинициста в случаях травм являются:

— установление наличия травмы и ее медицинских характеристик (установление диагноза);

— выбор и осуществление наиболее рационального метода лечения, с тем чтобы от травмы осталось как можно меньше последствий для пострадавшего;

— реабилитация пострадавшего;

— анализ травматизма;

— разработка методов профилактики травматизма.

Задачами судебно-медицинского эксперта являются:

— установление наличия повреждения (повреждений);

— установление медицинских характеристик повреждения (установление диагноза);

— выявление фактора внешней среды, причинившего повреждение, и генеза его действия (при механических повреждениях — механогенеза), установление конкретного орудия травмы;

— установление причинной связи (прямой или косвенной) между воздействием фактора внешней среды и возникшим повреждением;

— определение тяжести повреждения;

— установление давности возникновения повреждений, их последовательности и прижизненное™ (при исследовании мертвых тел);

— выявление возможности возникновения повреждения в определенных условиях;

— изучение и профилактика травматизма.

Особое значение решение этих вопросов приобретает в случаях, носящих криминальный характер (убийство, покушение на убийство, умышленное причинение вреда здоровью различной тяжести).

Специфика задач судебно-медицинского эксперта при исследовании травмы такова, что их решение зависит от двух главных условий: во-первых, от детального изучения и полноты информации о медицинских характеристиках травмы (ее проявлений) и, во-вторых, от знания экспертом теории биомеханики, биосопромата, механогенеза повреждений, их клинического течения и морфологических проявлений.

В связи со сказанным необходимо сделать одно очень важное замечание. Дело в том, что в тех случаях, когда травма оказалась несмертельной или когда смерть пострадавше-

го наступила в лечебном учреждении спустя то или иное время после травмы, судебно-медицинский эксперт начинает свою работу уже после лечебных вмешательств, произведенных лечащим врачом.

В результате лечения (хирургических вмешательств, различных способов совмещения отломков и их репозиции при переломах и др.), а также под влиянием времени морфологическая картина травмы резко изменяется, теряя свой первоначальный вид, и разрешение ряда вопросов, в частности, о характере действующего орудия травмы и его идентификации, о механогенеэе повреждения и некоторых других, значительно затрудняется. Эксперт вынужден обосновывать свои выводы, базируясь на записях в истории болезни, сделанных лечащим врачом.

Естественно, что именно записи в карте стационарного больного или в амбулаторной карте приобретают в этих случаях решающее значение, и от их полноты и объективности зависит очень многое.

В специальной главе, посвященной значению медицинской документации, мы подробно разберем требования к оформлению медицинских документов и типичные ошибки, допускаемые врачами при таком оформлении.

Понятие о повреждении (вреде здоровью) и факторах, его причиняющих

Уголовный Кодекс Российской Федерации устанавливает уголовную ответственность за умышленное или неосторожное причинение вреда здоровью другого человека.

Под вредом здоровью понимаются либо телесные повреждения, т. е. нарушение анатомической целости органов и тканей или их физиологических функций, либо заболевания или патологические состояния, возникшие в результате воздействия одного или нескольких факторов внешней среды.

Иногда понятие «травма» трактуется очень узко: под травмой понимают повреждения, причиненные только механическими факторами (тупыми твердыми предметами, острыми орудиями, огнестрельные повреждения). Понятие «травма» гораздо шире. В него следует включать все повреждения, заболевания и болезненные состояния, причиняемые любыми факторами внешней среды.

Все многочисленные факторы внешней среды, которые могут причинить и причиняют вред здоровью, можно разделить на 4 группы:

1. **Физические факторы.** К ним относятся:

механические факторы (тупые твердые предметы, острые предметы, огнестрельное оружие, боеприпасы и взрывчатые вещества); температурные факторы (действие высокой или низкой температуры); электрические факторы (действие атмосферного или технического электричества); лучистая энергия; действие высокого или низкого атмосферного давления.

2. **Химические факторы,** вызывающие расстройство здоровья в виде отравления и, в ряде случаев, смерть. Среди этих факторов можно выделить: ядохимикаты, лекарственные вещества, бытовые химикалии, боевые отравляющие вещества.

3. **Биологические факторы** (ядовитые животные, растения, микроорганизмы).

4. **Психические факторы,** среди которых можно выделить макросоциальные (психическое воздействие от войн, вооруженных конфликтов, землетрясений, массовых беспорядков и т.п.) и микросоциальные, представляющие собой отрицательное воздействие человеческих отношений, чаще всего в быту.

В ряде случаев вред здоровью причиняется воздействием только одного какого-либо из этих факторов, в других случаях имеет место одновременное (или в быстрой после-

довательности) воздействие двух или нескольких факторов внешней среды. В этих случаях говорят о комбинированном воздействии.

Чаще всего врач-травматолог встречается с воздействием механических факторов. Статистика утверждает, что более чем в половине всех случаев насильственной смерти имеет место воздействие механических факторов. Из них около 80% приходится на действие различных тупых твердых предметов, 10-12% — на повреждения острыми предметами и 8-10% — на огнестрельные повреждения. В последние годы количество огнестрельных повреждений увеличивается.

Повреждения тупыми твердыми предметами

Общей особенностью механических повреждений является то, что вызывающий их фактор (тупые твердые, острые предметы, огнестрельный снаряд) действует при соударении поверхности орудия травмы с тем или иным участком тела человека, т.е. механическое повреждение представляет собой результат взаимодействия самого орудия травмы и повреждаемой части тела. Отсюда логически вытекает вывод о том, что характер, объем, морфологические особенности и клинические проявления механической травмы будут зависеть как от свойств орудия травмы, так и от свойств и особенностей повреждаемой части тела. Это можно представить в виде таблииы 2.1.

Анализируя эту таблицу, нетрудно представить, что различные свойства орудия травмы и особенности повреждаемой части тела обусловливают чрезвычайное разнообразие механических повреждений, каждое из которых, по существу, является индивидуальным и неповторимым.

Таблица 2.1

Вместе с тем поскольку все тупые, острые предметы и огнестрельное оружие имеют определенные общие, присущие им свойства и общие механизмы действия, а особенности поврежденных частей тела (мягкие ткани, внутренние органы, кости, сосуды) также поддаются типизации, то становится возможным выделить групповые особенности, присущие повреждениям каждого из механических факторов.

О происхождении механических повреждений дает представление таблица 2.2.

Как уже указывалось, большинство механических повреждений причиняются тупыми предметами, наиболее распространенными в быту и технике. Слою «тупое» характеризует, прежде всего, часть поверхности предмета, которая в момент возникновения повреждения контактирует (соударяется) с той или иной частью поверхности тела человека.

Тупые предметы могут быть твердыми, эластичными, мягкими. Механические повреждения причиняются, как правило, тупыми твердыми предметами.

Сами тупые твердые предметы разнообразны по своей массе, плотности, особенностям травмирующей поверхности, а также материала, из которого они сделаны (деревянные, металлические, минеральные, пластмассовые, текстильные)

Таблица 2.2

Распределение повреждений по происхождении
От частей тела человека
От частей тела животных
От ручных тупых предметов
От транспортных средств
От падения с высоты
От механизмов работающих машин
От острых предметов (колющих, режущих, колюще-режущих, рубящих, пилящих)
От пуль, дроби, осколков гранат, мин, снарядо]
От взрывчатых веществ

Важное значение в образовании и характере повреждений тупых твердых предметов имеют их размеры, форма и рельеф травмирующей поверхности. Представление об этом дает предлагаемая классификация (таблица 2.3).

Возникновению повреждений от тупых твердых предметов свойственен определенный механогенез, включающий в себя пять основных механизмов, которые действуют либо изолированно, либо — чаще в определенном сочетании: удар, сдавливание (сдавление), растягивание (растяжение), трение, сотрясение.

Удар — представляет собой резкое механическое воздействие, когда тупой твердый предмет, движущийся с определенной скоростью, соударяется с той или иной частью тела, или когда тело человека, движущееся с определенной скоростью, соударяется с поверхностью тупого твердого предмета. Вследствие удара возникают такие повреждения, как ссадины, кровоподтеки, ушибы, ушибленные раны, прямые (в месте соударения) переломы костей.

Сотрясение — комплекс функциональных и морфологических проявлений, возникающих в органах и тканях тела или части его в результате сильного удара.

Степень этих патологических изменений может быть различной и зависит от силы удара и области тела, подвергшейся сотрясению. **При не** очень сильных ударах возникают преимущественно функциональные расстройства, например, сотрясения головного мозга; при более сильных ударах (например, при ударах частями движущегося автомобиля) возникают изменения, характеризующиеся не только функциональными, но и выраженными морфологическими проявлениями (массивные кровоизлияния в связочный аппарат и паренхиму внутренних органов, разрывы или даже отрывы внутренних органов). Когда имеются проявления и удара, и сотрясения, говорят о коммоционно-контузионном синдроме.

Таблица 2.3

КЛАССИФИКАЦИЯ ТРАВМИРУЮШИХ ПОВЕРХНОСТЕЙ ТВЕРДЫХ ТУПЫХ ПРЕДМЕТОВ
(по А. А. СОЛОХИНУ и А. И. КУЗЬМИНУ)

Особенности следообразующей поверхности предмета			Форма участка на следовое принимаю щей поверхности
Площадь	Характер	Рельеф	
Неофаниченная (преобладающая)	Ровная	Гладкая или рельефная с равномерным или неравномерным рисунком	Прямоугольная Квадратная Круглая Овальная и др.
	Кривая	То же	Круглая Овальная
	Сочетание ровной и кривой	»	Прямоугольная Квадратная Круглая Овальная
Офаниченная (малая)	Ровная	»	Прямоугольная Треугольная Ромбовидная Трапециевидная Круглая Овальная
	Кривая		Круглая Овальная
	Ровная или кривая торцовой части полых предметов с замкнутым контуром	»	Контуры круга, овала, прямоугольника, треугольника, квадрата, трапеции
	Ровная или кривая торцовой части предметов с незамкнутым контуром	»	Дугообразная Контуры Г-, П-, С-, Н-, Т-, V-образные
	Ровная или кривая с ребрами и гранями	»	В виде одной, двух, трех линий Дугообразная Волнообразная

Сдавливание (сдавление) — действие двух или более тупых твердых предметов, обладающих значительной массой, направленных на тело или его часть в сходящихся направлениях. Практически чаще бывает так, что один из сдавливающих тупых твердых

предметов находится в движении, а другой неподвижен. Для сдавливания характерны обширные повреждения мягких тканей и внутренних органов, вплоть до размозжения, местные переломы костей при целости или незначительном повреждении мягких покровов. При пролонгированном сдавлении может развиться синдром длительного сдавления (синонимы — Байуотерса синдром, краш-синдром, травматическое сжатие, травматический токсикоз), вызываемый продуктами нарушения обмена и распада сдавленных или размозженных тканей, сопровождающийся поражением почек с развитием острой почечной недостаточности.

Растягивание (растяжение) — процесс, противоположный сдавливанию, возникает в результате одновременного воздействия на тело или его части двух или более тупых твердых предметов в расходящихся направлениях. Один из этих предметов чаще бывает неподвижным, он фиксирует тело или его часть (например, конечность).

При растягивании с большой силой возможны разрывы или даже отрывы частей тела, отрывные переломы.

Трение — результат соприкосновения (скольжения) травмирующей поверхности тупого твердого предмета с той или иной поверхностью тела по касательной, причем предмет или тело, а иногда и то, и другое находятся при этом в движении. В результате трения образуются осаднения кожи, отслойка ее от подлежащих тканей, так называемое «спиливание« выступающих участков кожи и костей в области суставов.

Знание механогенеза повреждений одинаково важно и для лечащих врачей-хирургов и травматологов, и для судебно-медицинских экспертов.

Переходим к описанию отдельных механических повреждений тупыми твердыми предметами, их морфологической характеристике и судебно-медицинскому значению.

Ссадины

Ссадины представляют собой нарушение целости Эпидермиса (эпителия слизистых) или эпидермиса и сосочков кожи. Если повреждается только эпидермис, то такие ссадины называют поверхностными, кровотечения при них не наблюдается. В тех случаях, когда повреждается, кроме эпидермиса, и сосочковый слой кожи, в котором располагаются капилляры, говорят о глубоких ссадинах, они сопровождаются кровотечением.

В образовании ссадин ведущая роль принадлежит удару, сдавлению и трению, причем чем более рельефной является поверхность тупого твердого предмета, тем более легко, при прочих равных условиях, возникает ссадина. В отдельных случаях ссадины могут причиняться концами острых предметов при скольжении и небольшом давлении на кожу. Такие ссадины имеют линейную форму, их называют царапинами.

Форма ссадин от тупых твердых предметов может быть разнообразной, она зависит от формы и размеров травмирующего предмета. При этом чем ближе угол, под которым воздействует на кожу тупой твердый предмет, к прямому, тем больше возможность отображения в форме ссадины формы части действовавшего орудия травмы.

В своем течении ссадина претерпевает определенные изменения, суть которых отражена в таблице 2.4.

Для врача-хирурга и травматолога ссадины, как легкие повреждения, не влияющие на выраженность клинической картины, не представляют особого интереса. Он ограничивается констатацией факта наличия ссадин, обрабатывает их и кратко указывает на их наличие в карте стационарного больного или в амбулаторной карте.

Таблица 2.4

СХЕМА ЗАЖИВЛЕНИЯ ССАДИНЫ

1. Свежая ссадина (0—1 сутки)	*2.* Образование корочки (1—4 сутки)	3. Эпителизация под корочкой (4—9 сутки)	4. Исчезновение пигментации после отпадения корочки (9—12 сутки)
Поверхность ссадины на уровне или несколько ниже уровня неповрежденной кожи	Поверхность ссадины выше уровня неповрежденной кожи	Края корочки подрыты или полуотслоены. Корочка отпадает на 7—9 сутки	

Для судебно-медицинского эксперта исследование и описание ссадин имеет очень важное значение, поскольку дает необходимую информацию для решения вопросов, интересующих следственные и судебные органы.

Судебно-медицинское значение ссадин:

1) ссадина объективно подтверждает факт механического воздействия тупого твердого предмета на тело человека;

2) локализация ссадин указывает на место контакта тупого твердого предмета с телом человека (место соударения);

3) число ссадин, имеющихся у пострадавшего, свидетельствует о минимальном числе воздействий тупого твердого предмета (количество воздействий может быть большим, чем число ссадин, так как некоторые из ударов могли не оставить их);

4) в некоторых случаях форма ссадин может указывать на форму, размеры, а иногда и на особенности рельефа ударяющей части тупого твердого предмета;

5) по изменениям ссадин в процессе их заживления решается вопрос о давности травмы;

6) иногда по особенностям и местоположению ссадин можно предположить о характере имевшего места насилия (так, например, линейные или полукруглые ссадины на боковых поверхностях шеи могут образоваться от действия ногтей пальцев рук при попытке удавления руками).

Из оказанного ясно, что ссадины должны быть достаточно подробно описаны лечащим врачом в карте стационарного больного или в амбулаторной карте.

Для того чтобы это описание было достаточно полным и объективным, приводим схему описания не только ссадин, но и вообще всех механических повреждений (таблица 2.5).

Кровоподтеки — кровоизлияния в коже, подкожной клетчатке и глубжележащих мягких тканях от воздействия тупых твердых предметов. Механизмы возникновения кровоподтеков складываются из удара, сдавления и растяжения. Величина кровоподтеков различна — от петехий до гематом. Величина, объем и глубина кровоподтеков определяются силой удара, количеством и калибром поврежденных сосудов, характером повреждаемых тканей, особенностями орудия травмы. Форма кровоподтеков зависит от формы, размеров и рельефа поверхности травмирующего предмета.

Таблица 2.5

СХЕМА ОПИСАНИЯ МЕХАНИЧЕСКИХ ПОВРЕЖДЕНИЙ

1. Локализация повреждений (применительно к анатомо -топ о графическим объектам, точкам и линиям).
2. Клинико-морфологический характер повреждения (ссадина, рана, кровоподтек, передом и т.* п.).
3. Форма.
4. Размеры.
5. Цвет.
6. Направление длинника повреждения (соответственно циферблату часов).
7. Свойства краев, концов, стенок,
8. Наличие наложений или инородных частиц.
9. Признаки воспаления и заживления.
10. Глубина.
11. Наличие и характер раневого канала.
12. Прочие особенности.

При ударах тупыми твердыми предметами с ограниченной поверхностью под прямым углом кровоподтек может зеркально отражать форму и размеры этого предмета (например, пряжки ремня), при ударах твердыми предметами с преобладающей поверхностью (доска и т.п.) кровоподтеки чаще имеют овальную или округлую форму. При ударах предметами с цилиндрической поверхностью кровоподтеки образуются в виде двух узких линейных кровоизлияний, разделенных участком неизмененной на вид кожи.

В зоне кровоподтеков в ходе заживления происходят сложные биохимические процессы, внешне проявляющиеся в изменении цвета:

первоначально кровоподтеки синюшно-красные, затем, начиная с периферии к центру, появляется зеленый цвет, сменяющийся желтым (в быту говорят: «синяк цветет»).

Судебно-медицинское значение кровоподтеков примерно такое же, как и ссадин, за исключением того, что если ссадина всегда образуется на месте соударения с тупым твердым предметом, то кровоподтек может иногда образоваться вдали от места приложения силы (например, кровоподтеки век при переломе основания черепа).

Требования к описанию кровоподтеков такие же, как и к описанию ссадин.

Раны — повреждения, захватывающие всю толщу кожи (простые раны), кожу и подлежащие ткани (сложные раны). Раны, сообщающиеся с полостями тела или суставов, называются проникающими. Раны могут возникнуть от воздействия тупых твердых предметов, острых предметов, от огнестрельного оружия.

Механизм образования ран от воздействия тупых твердых предметов складывается из удара, сдавления, растягивания и трения.

В зависимости от того, какой из этих механизмов преобладает, различают следующие виды ран от воздействия тупых твердых предметов:

Ушибленные — от удара и сдавления; **рваные** — от удара и растягивания; **ушибленно-рваные** — от удара, сдавливания и растягивания; **размозженные** — от очень сильного удара и сдавления; **скальпированные** (лоскутные) — от удара под углом к поверхности тела и растягивания; укушенные — от действия зубов человека или животных.

Несмотря на большое разнообразие форм, размеров, глубины ран от действия тупых твердых предметов, всем им присущи свои общие характерные особенности, которые позволяют дифференцировать их от ран, нанесенных острыми орудиями или из огнестрельного оружия.

Края ран неровные, осадненные, кровоподтечные, нередко отслоены от подлежащих тканей.

Концы ран неровные, закругленные Г-, П-, Т-обраэные.

Ткани в глубине ран размозженные, кровоподтечные, нередко имеются перемычки между краями.

Кровотечение из ран небольшое.

Заживление — вторичным натяжением (если не было хирургической обработки).

При прочих равных условиях форма и характер ран от тупых твердых предметов зависят от угла соударения их с поверхностью тела. Эта зависимость иллюстрируется таблицей 2.6.

Велико судебно-медицинское значение ран от действия тупых твердых предметов:

— наличие раны подтверждает факт воздействия тупого твердого предмета;

— характер раны позволяет судить о механизмах воздействия тупого твердого предмета, его особенностях, об угле и направлении воздействия, о силе, с которой он действовал;

— количество ран указывает на минимальное число воздействий тупого твердого предмета;

— наличие и выраженность явлений воспаления и заживления дают основания судить о давности возникновения ран.

Таблица 2.6

ЗАВИСИМОСТЬ ФОРМЫ И ХАРАКТЕРА РАН ОТ УГЛА СОУДАРЕНИЯ ПОВЕРХНОСТИ ТУПОГО ТВЕРДОГО ПРЕДМЕТА С ТЕЛОМ

Угол соударения	Форма раны	Характер раны
Прямой 90°	Линейная, шелевидная, ве ретенообразная, прямоуголь ная, треугольная, округая, древовидная	• Рассеченная, ушибленная, ушибленно-рваная, размозженная
Острый 45°	Дугообразная (серповидная) лучистая, П-, Г-, Н-, Т-образная	Ушибленная, рваная, ушибленно-рваная
Очень острый 15—20°	Дугообразная, лучистая, не определенная	Рваная, скальпированная

Переломы костей

Из всех механических повреждений, причиняемых тупыми твердыми предметами, наибольшее судебно-медицинское значение имеют переломы костей, поскольку они и сопровождающие их осложнения определяют тяжесть причиненного вреда здоровью, а в сочетании переломы костей и повреждения головного мозга являются частой причиной смерти. Морфологическая картина переломов костей дает ценную информацию о механогенезе, характере действовавшего орудия.

Переломом называют нарушение целости (разъединение) костного вещества в пределах анатомической части с образованием двух поверхностей, не существовавших ранее, допускающее их смещение по отношению друг к другу по двум или трем степеням свободы (В. Н. Крюков).

По месту образования различают:

Прямые {или местные) переломы, возникающие в месте приложения силы, и **непрямые** (или отдаленные) — вдали от места приложения силы.

По направлению основных линий переломов выделяют **продольные, поперечные, диагональные, спиралевидные, кольцевидные** переломы и их сочетания. По характеру повреждений костей различают: **линейные, оскольчатые, дырчатые, вдавленные, террасовидные** переломы и их сочетания.

По сообщению с внешней средой переломы разделяются на **открытые** и **закрытые.**

Характер, особенности, выраженность переломов зависят от многих факторов, основными из которых являются:

1) сила воздействия травмирующего предмета;

2) особенности строения (общие и индивидуальные) мягких тканей и костей в местах соударения;

3) направление воздействия, место приложения силы и угол взаимодействия (соударения) тупого твердого предмета с поверхностью тела;

4) свойства тупого твердого предмета и его травмирующей поверхности;

5) вид деформации, от которой возник перелом.

Деформацией называют изменение формы под действием механической силы. Деформация может быть **упругой,** когда после прекращения внешнего воздействия кость принимает первоначальную форму и линейные размеры, и **остаточной** (иногда ее называют пластической), когда форма и линейные размеры кости после прекращения внешнего воздействия не восстанавливаются.

Переломы костей возникают при остаточной деформации, когда сила внешнего воздействия превышает возможности прочности кости и происходит ее разрушение.

Различают 5 видов деформации, от которых возникают переломы, причем от каждого из них переломы приобретают характерные морфологические особенности: **сдвиг, изгиб, сжатие, растягивание, кручение.**

Сдвиг (срез) — это резкое кратковременное (в течение доли секунды) воздействие тупого твердого предмета с ограниченной поверхностью под прямым углом со значительной силой. Так, например, для перелома длинной трубчатой кости от деформации сдвига при ударе бампером автомобиля скорость его движения должна быть около 60 км/час. При деформации сдвига переломы всегда прямые (поэтому на основании черепа переломы от сдвига не возникают, поскольку основание черепа не может быть точкой приложения силы). Переломы от сдвига имеют поперечное или косопоперечное направление по отношению к оси кости.

При изгибе (иногда его называют сгибом) кость сгибается, меняются ее механические напряжения: на выпуклой поверхности возникают участки растяжения, а на вогнутой — сжатия. Поскольку кость значительно менее устойчива к растяжению, то именно на выпуклой стороне кости возникает линия перелома, которая по направлению к вогнутой поверхности раздваивается, образуя осколок. Переломы от деформации изгиба могут быть как прямыми, так и отдаленными.

При деформации **сжатия** две силы действуют на кость навстречу друг другу. Часто бывает так, что на кость, сжимая ее, действует одна сила, а с другой стороны кость фиксирована (например, действие силы сжатия на бедро лежащего человека). Деформация сжатия для длинных трубчатых костей и позвоночника может быть как в горизонтальном, так и в вертикальном направлениях. При сжатии в вертикальном направлении образуются вколоченные переломы: на наружной поверхности кости по всей ее окружности возникают участки напряжения, кость ломается в поперечном направлении, и если сила сжатия продолжает действовать, то от линии этого перелома отходят продольные трещины, являющиеся непрямыми переломами. Примером могут служить вколоченные переломы бедер и позвоночника при падении с большой высоты на выпрямленные ноги.

При горизонтальном сжатии на боковых поверхностях кости возникают участки растяжения, костная трубка деформируется и образуются местные переломы трубчатых костей. Деформация сжатия на костях черепа, таза, ребер происходит в горизонтальном направлении (а на черепе и в боковом).

При деформации **растягивания** две силы действуют на трубчатую кость в расходящихся направлениях. Нередко при этом действует только одна сила, а другой конец кости фиксирован.

При деформации **кручения** под влиянием двух сил, действующих навстречу друг другу, когда кость вращается вокруг своей оси, причем один конец кости фиксирован, возникают S-образные или спиралевидные непрямые переломы.

Как уже отмечалось, при всех пяти видах деформации на разных участках кости наблюдаются сжатие и растяжение, что выражается в определенных морфологических проявлениях. На стороне кости, подвергшейся растягиванию, линия перелома всегда одиночная, медкозазубренная, прямая, без элементов выкрашивания. Ее направление чаще поперечное, реже — продольное, диагональное, спиралевидное. От концов такого перелома начинаются 2—3 дополнительные линии перелома, направляющиеся к зоне сжатия на противоположной поверхности кости и образующие открытый в эту сторону угол.

На стороне сжатия кости линия перелома может быть одинарной или двойной, она неровная, зигзагообразная, чаще располагается косо или продольно, ниже или выше линии перелома на стороне растяжения, но никогда не совпадает с ней. На стороне сжатия образуется свободно лежащий костный отломок. Края перелома выкрошены, один край подрыт, другой скошен. Нередко на стороне сжатия образуются дополнительные переломы, линии которых перпендикулярны к основной линии перелома.

Рассмотрим морфологические особенности переломов отдельных костей скелета.

Переломы костей черепа

Переломы костей черепа возникают либо от ударного воздействия тупых твердых предметов, либо от сдавливания, либо от сочетания того и другого. В соответствии с этим переломы костей черепа формируются от деформации сдвига, изгиба и их сочетания, иногда к этому присоединяется деформация сжатия.

От деформации **сдвига** вследствие сильного ударного воздействия тупого твердого предмета с ограниченной поверхностью под прямым углом или близким к нему образуются прямые дырчатые переломы, в определенной степени отражающие форму и размеры ударяющего орудия травмы.

Когда направление удара не строго перпендикулярно, а под более острым углом, переломы возникают от деформации сдвига и изгиба и имеют характер терасовидных или вдавленных, при этом та сторона перелома, где имел место сдвиг (срез), указывает на место первичного соударения.

Переломы от деформации **изгиба** возникают от воздействия тупых твердых предметов с относительно широкой поверхностью, шаровидной или закругленной. Со стороны наружной пластинки кости они имеют весьма характерный вид: площадь перелома ограничена концентрической (часто замкнутой) трещиной, от которой кнаружи отходят меридиональные трещины, нередко захватывающие и основание черепа. От центра круга, ограниченного этой концентрической трещиной, отходят радиальные трещины, доходящие только до концентрической. От тупых твердых предметов с преобладающей поверхностью при однократных ударах по тем участкам черепа, которые не имеют большой кривизны, возникают многооскольчатые переломы.

При **сдавливании** черепа как целиком, так и в отдельных его частях тупыми твердыми

предметами с преобладающей поверхностью переломы возникают от деформации ИЗГИБА в сочетании с деформацией **растяжения** и **сжатия.**

При сдавливании в **боковом** направлении диаметр черепа между полюсами укорачивается, а по экватору удлиняется. В точках приложения сил костные пластинки прогибаются вовнутрь, на внутренних пластинках возникают участки растяжения, на наружных — сжатия. В участках наибольшего растяжения — по экватору— возникают трещины, идущие в меридиональном направлении, а от них вследствие сгибания костей отходят перпендикулярные трещины в экваториальном направлении, что приводит к образованию многооскольчатых переломов. Такой же механизм образования переломов при сдавливании черепа в передне-заднем направлении.

При сдавливании черепа в направлении сверху вниз, кроме описанных переломов, возникают еще и кольцевидные переломы вокруг большого затылочного отверстия, причем форма такого перелома тем ближе к кругу, чем вертикальнее было положение черепа в момент сдавливания.

Повреждения костей черепа сопровождаются, как правило, повреждениями оболочек мозга и его вещества (ушибы и размозжения мозга).

На выраженность и характер морфологической картины переломов оказывают влияние индивидуальные особенности (форма строения черепа, толщина костей, возраст, наличие патологических изменений костей).

Переломы позвоночника

Переломы позвонков (тела, дужек, поперечных и остистых отростков), а также повреждения межпозвоночных дисков возникают от удара, сдавливания, сочетания того и другого.

От непосредственного удара образуются прямые переломы, от других видов воздействия переломы являются непрямыми (отдаленными).

При ударах по позвоночнику сзади переломы чаще возникают в грудном и поясничном отделах, реже — в шейном, поскольку он легко смещаем, что уменьшает силу воздействия. Образуются переломы дужек, позвонки смещаются в направлении удара. В этих случаях действует деформация сдвига, иногда присоединяется деформация изгиба. Если имеет место резкий сдвиг позвонков по отношению друг к другу, то может возникнуть повреждение спинного мозга, вплоть до его перерыва.

При резком сгибании позвоночника могут возникать непрямые переломы от деформации изгиба. Чаще они возникают в шейном отделе (так называемые «хлыстовые переломы»).

При резком вращении позвоночника чаще повреждается его шейный отдел (деформации кручения и изгиба), наблюдаются разрывы связок, переломы наступают редко.

Сдавливание позвоночника может наблюдаться как в горизонтальном, так и в вертикальном (чаще) направлениях, вследствие деформаций сжатия и изгиба, к которым иногда присоединяется кручение. При этом образуются непрямые переломы всех образований позвонков. При вертикальном сжатии возникают компрессионные переломы.

Переломы ребер

Переломы ребер возникают от удара, сдавливания и их сочетания.

От удара тупым твердым предметов с ограниченной поверхностью возникают прямые переломы, при этом внутренняя пластинка ребра растягивается, прогибается вовнутрь, а наружная — сжимается, и нередко возникает перелом только одной внутрен-

ней пластинки с повреждением висцеральной плевры или без него. Признаками сжатия на наружной пластинке ребра при ее переломе являются неровные, крупнозубчатые, нередко со сколами края кости; надломы кортикального сдоя с приподнятым свободным краем, которые в виде козырька нависают над краем перелома. Иногда от линии перелома, имеющей поперечное или косое направление, отходят множественные трещины в стороны длинника ребра. Такие переломы возникают вследствие деформации сдвига и изгиба.

При ударах тупыми твердыми предметами с преобладающей поверхностью переломы образуются от деформации изгиба как в месте воздействия силы (прямые переломы), так и вдали от него (отдаленные переломы). Эти переломы могут располагаться по нескольким линиям, захватывать несколько ребер, имеют поперечное или косое направление. На стороне сжатия переломы в виде одной линии, на стороне растяжения может образоваться костный отломок.

При сдавливании грудной клетки в передне-заднем направлении вследствие деформаций изгиба и сжатия, а также сочетания их образуются непрямые переломы на двух противоположных боковых поверхностях по нескольким анатомическим линиям. Направление линий переломов поперечное или косое, а если присоединяется еще и кручение, го и спиралевидное. Переломы оскольчатые: в виде одной линии на стороне сжатия и двух — на стороне растяжения с образованием свободных костных отломков.

Переломы таза

Переломы костей таза могут возникать от удара, сдавливания, сочетания того и другого.

При сильных ударах тупыми твердыми предметами с ограниченной поверхностью вследствие деформации сдвига и изгиба и их сочетания образуются прямые переломы, имеющие либо характер дырчатых (в области крыла подвздошной кости), либо линейных (в лонной кости).

При ударах тупыми твердыми предметами с преобладающей поверхностью, когда действует деформация изгиба (а иногда и кручения), переломы могут образовываться как в месте приложения силы (прямые), так и вдали от него. Переломы либо линейные или оскольчатые, либо спиралевидные.

При сдавливании таза в передне-заднем и боковых направлениях с деформацией изгиба, сжатия, кручения возникают как прямые, так и отдаленные переломы, оскольчатые, многооскольчатые, компрессионные, спиралевидные.

Особо следует остановиться на особенностях перелома костей таза у детей. По данным Л. Е. Кузнецова (1984), детально изучавшего эту проблему, переломы костей таза встречаются в 29,4% всех случаев травм, закончившихся смертью. В возрасте до 15 лет они имеют ряд существенных анатомических и биомеханических особенностей. В частности, они могут юзникать и без нарушения анатомической непрерывности тазового кольца (поднадкостничные переломы). Если же перелом нарушает направленность тазового кольца, то разрушения возникают, как правило, на границе костной и хрящевой ткани.

Подытоживая все сказанное о морфологии повреждений мягкий тканей и костей, необходимо сделать вывод о том, что знание механогенеза и морфологии дает возможность более точно устанавливать диагноз и избрать наиболее рациональный метод лечения. С другой стороны, клиницист, отталкиваясь от морфологии повреждения, может решить вопрос о механогенезе. Эти вопросы, как уже подчеркивалось, имеют важное значение для судебно-медицинского эксперта, составляющего заключения для судебно-следствеиных органов.

Огнестрельные повреждения

Огнестрельными являются повреждения, возникающие либо вследствие выстрела из огнестрельного оружия, либо в результате взрыва взрывчатых веществ или снарядов (мины, бомбы, гранаты, взрывчатые устройства).

Огнестрельные повреждения значительно отличаются от других механических травм.

Огнестрельное оружие подразделяют на артиллерийское и ручное стрелковое (индивидуальное и групповое). В клинической практике чаще встречаются повреждения из ручного индивидуального стрелкового оружия.

По предназначению различают: боевое оружие; охотничье оружие; спортивное оружие (тренировочное и целевое); самодельное оружие; специальное оружие (сигнальные, газовые пистолеты).

Среди боевого оружия выделяют: боевые винтовки и карабины; пистолеты-пулеметы; пистолеты; револьверы.

По длине ствола его можно подразделить на длинноствольное (винтовки, карабины), среднествольное (пистолеты-пулеметы) и короткоствольное (пистолеты, револьверы).

По калибру различают крупнокалиберное (10 мм и более), среднекалиберное (7—9 мм) и малокалиберное (4—6 мм) оружие.

Среди охотничьего оружия различают: охотничьи гладкоствольные ружья (для стрельбы пулями, дробью, картелью); охотничьи нарезные ружья (винтовки, карабины, штуцера); охотничье комбинированное оружие — гладкоствольное и нарезное. Охотничье оружие может иметь от одного до четырех стволов. Для стрельбы из огнестрельного оружия (кроме некоторого самодельного) применяются патроны, соединяющие в себе инициирующее вещество, пороховой заряд и снаряд (пуля, дробь, картечь).

Пули. Различают оболочечные, полу обол очечные и цельнометаллические (свинцовые) пули, которые могут быть остро- или тупоконечными.

Для охотничьего оружия пули могут быть в виде шарика или цилиндра, иногда довольно сложной конструкции (пули Якана, Бреннеке, Вицлебена и **др.).**

Дробь — это мелкие свинцовые шарики, фабричные или самодельные, диаметром до 5,5 мм, дробь большего диаметра называется картечью.

Механизм выстрела. Когда патрон находится в патроннике, а курок на боевом взводе, то при нажатии на спусковой крючок боек ударника бьет по капсюлю патрона. В результате этого удара возгорается инициирующее вещество, заключенное в капсюле и воспламеняется порох, при горении которого в замкнутом пространстве патрона образуется большое количество пороховых газов, которые под очень большим давлением (до 1000 кгс/см^2) давят на снаряд (пуля, дробь, картечь) и с огромной скоростью продвигают его по стволу оружия и выбрасывают из него. Начальная скорость пули различна: от 315 м/сек (пистолет Макарова) до 2000 м/сек у новейших образцов боевого стрелкового оружия.

Повреждающие факторы выстрела

При выстрелах из огнестрельного оружия повреждающими факторами являются следующие.

1. Огнестрельный снаряд и его части (пуля — целая или фрагментированная, дробь, картечь, атипичные снаряды для самодельного оружия).

2. Продукты сгорания пороха и капсюльного состава (пороховые газы, копоть, зерна пороха, мельчайшие частицы металла).

3. Оружие и его части (дульный срез отвода оружия, подвижные его части — затвор), приклад оружия, отдельные части разорвавшегося в момент выстрела оружия (на-

пример, самодельного или охотничьего при стрельбе патронами с избыточным количеством пороха).

4. Вторичные снаряды (отломки или осколки предметов и преград, поврежденных пулей до попадания в тело человека, осколки поврежденных по ходу раневого канала костей).

Характер и объем огнестрельного повреждения зависят от нескольких факторов: от дистанции выстрела; свойств огнестрельного снаряда; условий взаимодействия огнестрельного снаряда и повреждаемой части тела (направление полета снаряда, деформации его, рикошета, наличия и характера одежды и преград, поражаемых снарядом до ранения тела); свойств поражаемой части тела.

В судебной медицине различают:

выстрел в упор (плотный, на соприкосновение, под углом);

выстрел с близкой дистанции (на которой проявляется действие дополнительных факторов выстрела (пороховых газов, копоти, зерен пороха, металлических частиц, ружейной смазки — на расстоянии до 5 метров);

выстрел с неблизкой (свыше 5 метров) дистанции.

Для выстрела в упор характерно действие всех поражающих факторов. Старые авторы говорили так о выстреле в упор: все внутри, ничего снаружи, имея в виду, что снаряд пробивает кожу, а в рану устремляются пороховые газы, копоть, зерна пороха, металлические частицы, распространяющиеся по ходу раневого канала.

Пороховые газы вылетают из ствола оружия под большим давлением, под высокой температурой, и на расстоянии выстрела от упора до 5—10 см они обладают механическим, термическим и химическим действием.

Механическое действие газов проявляется в виде разрывов одежды и кожи, чаще крестообразных, реже — лучеобразных, поэтому размеры входного раневого отверстия значительно превышают диаметр снаряда.

Химическое действие пороховых газов проявляется в образовании карбоксигемоглобина, придающего излившейся крови и поврежденным мелким тканям в области входного отверстия ярко-красный цвет.

Термическое действие газов может вызывать опадение одежды и волос в области входного отверстия.

От входного отверстия начинается раневой канал, представляющий собой след движения огнестрельного снаряда в теле. Он может заканчиваться либо выходным раневым отверстием, либо слепо, тогда в конце раневого канала обнаруживается огнестрельный снаряд. Примерно в 70% слепых пулевых ранений пуля обнаруживается под кожей у предполагаемого места выхода пули.

В ряде случаев при плотном упоре обнаруживается феномен так называемой штанц-марки — зеркальный отпечаток дульного среза оружия. При выстреле с близкой дистанции на поражаемый объект оказывают свое влияние не только снаряд, но и так называемые факторы близкого выстрела: пороховые газы (на расстоянии выстрела до 5—10 см), копоть (25—30 см), полусгоревшие и несгоревшие зерна пороха (до 1 м), мельчайшие металлические частицы (до 5 м). Эти следы обнаруживаются у входного огнестрельного отверстия.

При выстреле о неблизкой дистанции (более 5 м) повреждения причиняются только огнестрельным снарядом (пулей, дробью, картечью).

И для клинициста, и для судебного медика важно определить расположение входного и выходного раневых отверстий, т. е. направление выстрела.

В таблице 2.7 показаны признаки входной и выходной огнестрельных пулевых ран на коже.

Таблица 2.7

Признак	Входная рана	Выходная рана
Форма и наличие дефекта	Округлая вследствие наличия дефекта (минус ткани). Изредка полулунная или неопределенная	Неправильно звездчатая или щелевидная, дугообразная, в виде угла, часто без дефекта. Иногда округлая с дефектом ткани
Размер	Размер дефекта всегда меньше диаметра пули	Часто больше размера входного отверстия, иногда равно ему или меньше
Края	Часто мелкофестончатые, иногда ровные и покатые	Обычно неровные, часто вывернуты наружу
Поясок осаднения	Обычно хорошо выражен, шириной 1—3 мм	Отсутствует
Поясок обтирания (загрязнения)	Имеется либо на коже, либо на одежде	Отсутствует

Иногда в области выходной раны возникает ушиб кожи вследствие прижатия тела к преграде или при плотном прилегании одежды к телу, что создает ложное впечатление о наличии пояска осаднения.

Повреждения из дробовых ружей

Дробь или картечь вместе с пыжами при выстреле из охотничьего ружья вылетает как единый компактный снаряд, а затем начинает распадаться на отдельные компоненты. Рассыпающаяся в полете дробь постепенно теряет скорость и, если не встречает препятствия на своем пути, падает на землю. Максимальная дальность полета дроби 200-400 м, картечи — 500—600 м. Плотные войлочные пыжи пролетают до 40 м.

Различают:

1. Компактное (сплошное) действие дроби, от которого образуется одно входное отверстие (при расстоянии выстрела до 70—100 см).

2. Относительно компактное действие дроби, которое проявляется при расстоянии выстрела до 100—120 см, когда наряду с одним входным раневым отверстием по периферии от него образуется еще несколько раневых отверстий от отдельно летящих дробин.

3. Осыпь дроби, когда от каждой из дробин образуется одно отдельное раневое отверстие (при расстоянии более 120 см).

При компактном или относительно компактном действии дроби возникают наиболее тяжелые повреждения: при ранениях в голову череп практически полностью разрушается; при ранениях грудной клетки разрушению могут подвергнуться сердце и легкие. При ранениях туловища и живота дробью, даже с близкого расстояния, ранения, как правило, слепые и лишь отдельные дробины могут причинить сквозные ранения.

Большую помощь в диагностике дробовых ранений может оказать рентгеновское исследование.

Огнестрельные повреждения и их морфологические особенности должны быть подробно описаны в карте стационарного больного.

Входные и выходные пулевые отверстия часто иссекаются хирургами при первичной обработке ран, и на месте их остаются видны операционные раны, носящие характер резаных ран, при котором невозможно установить их первоначальный вид. Очень важно сохранить для исследования иссеченные ткани входной и выходной ран и направить их для исследования в судебно-медицинскую экспертизу.

Повреждения острыми орудиями

Острые орудия — понятие собирательное, оно включает в себя все те орудия (предметы, оружие), которые имеют острый край, называемый лезвием, и острый конец.

По особенностям устройства и механизму действия различают 5 видов острых орудий: **режущие, колющие, колюще-режущие, рубящие, пилящие.**

Общим для всех острых орудий является только один признак:

повреждения причиняются непосредственным воздействием этих предметов на тело человека, причем имеет место рассечение тканей, по всем другим признакам действия каждого из этих орудий отличаются друг от друга механогенезом и морфологией.

Повреждения режущими орудиями

Режущие орудия имеют острый край — лезвие, которое и обладает повреждающим действием (опасные бритвы, лезвия безопасных бритв, столовые ножи и т. п.).

Механизм действия режущего орудия следующий: лезвие его при давлении на кожу и подлежащие ткани при одновременном протягивании разделяет (разрезает) мягкие ткани, образуется резаная рана.

Признаки резаных ран следующие:

1. Ровные и неосадненные края.

2. Острые концы ран. В тех случаях, когда при извлечении из раны орудие травмы изменяет свое направление, образуется дополнительный разрез, и один конец раны приобретает вид «ласточкиного хвоста».

3. Длина резаных ран практически всегда преобладает над глубиной и шириной. Глубина резаных ран определяется остротой лезвия, силой давления и характером повреждаемых тканей. Кость является практически непреодолимой преградой для режущего орудия.

4. Для резаных ран характерно их зияние вследствие эластичности кожи и сократительного действия мышц.

5. Форма резаных ран веретенообразная, полулунная, но всегда линейная (при сведении краев).

6. Резаные раны сопровождаются значительным наружным кровотечением, величина которого предопределяется калибром пересеченных сосудов. При глубоких резаных ранах, например шеи, кровотечение из крупных сосудов приводит к острой массивной кровопотере, заканчивающейся быстрой смертью. При этом могут наблюдаться аспирация крови и воздушная эмболия.

Повреждения колющими орудиями

Колющие орудия имеют более или менее длинный клинок, заканчивающийся острием. В зависимости от формы поперечного сечения клинка орудие может быть коническим, цилиндрическим (с острым концом), пирамидальным с гранями, чаще всего с тремя

или четырьмя. Типичными представителями колющих орудий являются: игла, шило, гвоздь, вилы, «заточки», оружие — штык, стилет, рапира, шпага.

Механизм действия колющих орудий: острый конец орудия при давлении разрезает или разрывает кожу, а клинок орудия при погружении раздвигает или разрывает ткани, образуется колотая рана, элементами которой являются: входное отверстие, раневой канал и, иногда, выходное раневое отверстие (при сквозных ранах).

Морфологические признаки колотых ран следующие.

1. Наличие входного отверстия и раневого канала, а иногда и выходного отверстия.

2. Наружные размеры входной раны кожи обычно меньше поперечного сечения клинка орудия на уровне его погружения.

3. Форма входного раневого отверстия во многом зависит от формы поперечного сечения клинка орудия, она не повторяет его, но в нем сохраняются разрывы кожи соответственно ребрам и их числу (но не более 6, если число ребер более 6, то они уже не отображаются). От цилиндрических и конических колющих орудий форма входного отверстия овальная, а не круглая.

4. Края раны могут иметь осаднение в виде узкого до 0,1 см пояска.

5. Стенки раны ровные и гладкие. Раневой канал в начальной части может быть закрыт дольками жировой ткани.

6. В отличие от режущих орудий, колющие орудия при сильном ударе могут причинять повреждения плоских костей в виде дырчатых переломов, причем со стороны наружной пластинки форма перелома может отображать форму поперечного сечения орудия травмы.

7. Для колотых ран характерно незначительное наружное кровотечение и, нередко, массивное внутреннее кровотечение (при ранениях сердца, печени, крупных сосудов).

Повреждения колюще-режущими орудиями

Колюще-режущие орудия соединяют в себе свойства и колющих, и режущих, и повреждения от них сочетают некоторые признаки и колотых, и резаных ран.

Колото-резаная рана состоит из следующих элементов: входного отверстия в коже, отходящего от него раневого канала и иногда, если ранение сквозное, и выходного отверстия в коже.

Признаки колото-резаных ран следующие.

1. Щелевидная, веретенообразная, дугообразная форма. Если колюще-режущее орудие имело одностороннюю заточку клинка, то наибольшее расхождение краев будет у того края, где действовал обушок орудия. Раны от орудий с обушком с толщиной более 2 мм будут иметь один коней острый, а другой — П-образный. В тех случаях, когда орудие при извлечении его из раны поворачивается вокруг своей оси, возникает, кроме основного, еще и дополнительный разрез, и один из концов раны будет иметь форму «ласточкиного хвоста».

2. Края колото-резаных ран обычно ровные, без осаднений, иногда с незначительным осаднением соответственно действию обушка.

3. Раневой канал в более или менее плотных тканях (например в печени) имеет щелевидную форму, стенки его ровные и гладкие, в просвет раневого канала в начальной его части могут выступать жировые дольки подкожной клетчатки. Длина раневого канала необязательно будет соответствовать длине клинка орудия, так как клинок может быть погружен в рану не полностью, а при полном погружении в податливую часть тела (живот) длина раневого канала может быть больше длины орудия травмы.

При сильном ударе колюще-режущим орудием по плоской кости может образоваться ее дырчатый перелом.

Повреждения рубящими орудиями

Рубящие орудия (топоры, колуны, косари и т. п.) имеют более или менее острое лезвие и сравнительно большую массу. В основе механизма возникновения повреждений от рубящих орудий лежит удар, при котором лезвие рассекает ткани, а боковые части орудия раздвигают края и стенки возникающей при этом рубленой раны.

Характер и морфологические особенности рубленых ран зависят от силы удара, массы орудия, остроты лезвия, особенностей повреждаемой части тела.

Признаки рубленых ран следующие.

1. Края рубленых ран в коже будут ровными, без осаднений, если лезвие орудия было остро заточенным. Если лезвие орудия было тупым, то края раны будут зазубренными, иногда мелкофестончатыми, осадненными.

2. Стенки раневого канала рубленой раны гладкие и ровные. По мере приближения ко дну рубленой раны можно обнаружить признаки размозжения тканей, что особенно ярко проявляется при исследовании поврежденных костей. По этому признаку можно определить направление удара в тех случаях, когда конечность или ее части отрублены полностью.

3. Концы рубленых ран имеют особенности, зависящие от того, какой частью топора был нанесен удар. Если удар был нанесен только средней частью лезвия, то рана будет щелевидная, а ее концы будут острыми. Когда удар наносится носком или пяткой топора, то один конец раны будет острым, а другой — П-образным. При погружении в рану всего лезвия отпора оба конца раны будут П-образными.

4. Рубленая рана в своем поперечном сечении отображает форму орудия, представляющего собой клин. Если рана была нанесена под углом, близким к прямому, рана будет прямолинейной (щелевидной, овальной); если угол более близок к острому, то рана будет дугообразной и, чем острее угол, тем более крутой будет дуга.

5. Характерным для рубленых ран является повреждение костей. Если повреждения располагаются на голове, то они могут быть щелевидными или оскольчатыми, при несильных ударах образуются насечки, без повреждения внутренней пластинки кости. При сильных ударах повреждаются не только кости черепа, но и оболочки и само вещество головного мозга.

Рассмотренные в данной главе особенности механогенеза и морфологии повреждений от воздействия механических факторов дают возможность лечащему врачу-травматологу правильно диагностировать повреждение, что имеет определенное значение в выборе и осуществлении наиболее рационального метода лечения.

Глава 3. ОРГАНИЗАЦИЯ РАБОТЫ ФЕЛЬДШЕРСКО-АКУШЕРСКОГО ПУНКТА И ХИРУРГИЧЕСКОГО ОТДЕЛЕНИЯ РАЙОННОЙ БОЛЬНИЦЫ ПО ОКАЗАНИЮ ПОМОЩИ БОЛЬНЫМ С ТРАВМОЙ

Фельдшерско-акушерский пункт

Фельдшерско-акушерский пункт (ФАП) — первое звено медицинской помощи в системе нашего здравоохранения. Работа фельдшера на ФАПе чрезвычайно многогранна и ответственна, Фельдшер должен знать все — и хирургию с травматологией, и терапию с педиатрией, и акушерство с гинекологией, и многие-многие другие медицинские специальности.

Не правы те организаторы здравоохранения, которые пытаются в настоящее время работу фельдшера на ФАПе ограничить лишь профилактическими мероприятиями. Поэтому на некоторых ФАПах лечебная работа свернута до минимума. Фельдшер должен лишь заподозрить какое-то заболевание и немедленно отправить больного в районную больницу.

35 лет тому назад, когда я начинал работу в Мышкинской районной больнице Ярославской области, дело обстояло не так.

Во-первых, фельдшера на большинстве ФАПов имели 20—25-летний стаж работы и в некоторых вопросах хирургии ориентировались даже лучше меня, начинающего врача. Так, Александр Петрович Малков, фельдшер Фроловского ФАПа, в конце марта сообщил мне по телефону, что к нему привезли без сознания мужчину с травмой черепа: очевидно, перелом основания. Что делать? Как мне осмотреть больного? Обычная лесная дорога (15 км) была непроезжая для санитарной машины из-за весенней распутицы. Я посоветовал фельдшеру везти больного на санях через лес. Он спросил меня: А что делать, если больной умрет по дороге? И он посоветовал мне ехать на санитарной машине по шоссейной дороге до железнодорожной станции (20 км), сесть на рабочий поезд и на нем доехать до следующей станции (10 км), от которой он отвезет меня на санях к себе на пункт (5 км). Так я и сделал. Когда я приехал на ФАП, больной был уже мертв. Причиной смерти, как потом подтвердило вскрытие, было тяжелое разрушение мозга. Несомненно, больной умер бы во время транспортировки в больницу. Поэтому фельдшер оказался прав. Мы попили с ним чаю, и он на санях через лес привез меня домой.

Во-вторых, по-прежнему низка материальная база фельдшерско-акушерских пунктов. Прошло 33 года, как я уехал из Мышкина, но сельское здравоохранение на уровне ФАПов никак не изменилось. По-моему, стало даже хуже. Старые фельдшера ушли на пенсию, а молодежь из-за низкой зарплаты, более высокого прожиточного уровня и еще большего опустошения деревни, отработав свой положенный срок, возвращается в город. По-прежнему нет типовых зданий ФАПов, и они, так же как и раньше, ютятся в деревянных избах. В таком пункте имеются лишь помещение для ожидания приема, комната для приема больных и небольшая процедурная-перевязочная. На ФАПах нет надежной телефонной связи. Нет и не предвидится санитарного транспорта, а потому фельдшер, как и прежде, бегает от тракториста к трактористу в по-

исках согласного отрезти больного до места встречи с санитарной машиной. Не было и нет четкого обеспечения фельдшеров стерильным перевязочным материалом, и фельдшера пользуются индивидуальными стерильными перевязочными пакетами; нет обезболивающих препаратов — их недопустимо хранить из-за ветхости помещения и легкой доступности для наркоманов; мало средств транспортной иммобилизации, особенно шин Дитерикса; нет инфузионных средств и разовых систем для переливания крови, а поэтому не проводится инфузионная терапия шока и кровопотери (а фельдшера в медицинском училище изучают шок и кровопотерю и знают, что надо делать в этих случаях). Поэтому задача фельдшера по оказанию помощи тяжелопострадавшим сводится до уровня еанпостовца и организации транспортировки пострадавшего в районную больницу.

Правильно ли это? Может быть, через 15—20 лет отпадет необходимость в фельдшерско-акушерских пунктах. Скажем, плановую профилактическую работу возьмет на себя районная больница, а экстренные вызовы на вертолете или на санитарной машине будет обслуживать бригада скорой медицинской помощи. Но этого не будет еще долго. Пока что фельдшерско-акушерский пункт остается форпостом нашего российского здравоохранения, а фельдшер для сельского населения — первый квалифицированный медицинский работник. Недаром хорошего фельдшера селяне зовут доктором. Вот почему непременно надо поднять значимость фельдшера. Для этого следует улучшить материальную базу ФАПов и сделать так, чтобы фельдшер постоянно ощущал поддержку хирурга районной больницы и травматологического центра, клиники травматологии.

На современном этапе нашего здравоохранения экстренную медицинскую помощь на селе при травмах надо построить таким образом, чтобы пострадавший подучил должную доврачебную помощь на месте травмы или там, куда он был доставлен с места происшествия. Для этого фельдшер должен иметь санитарный транспорт (можно ведь учащегося фельдшерской школы обучить и вождению машины), средства для иммобилизации переломов конечностей, таза и позвоночника, стерильные кровозамещаюшие растворы и разовые системы переливания крови, наборы для торакоцентеза, воздуховод, маску и мех для проведения аппаратного искусственного дыхания и, конечно, обезболивающие препараты и стерильный перевязочный материал. Оказывая помощь, фельдшер должен согласовать по телефону с хирургом районной больницы или дежурным врачом травматологического центра направление дальнейшей транспортировки пострадавшего — не в ближайшую, хоть и свою, районную больницу, а туда, где есть круглосуточная хирургическая и анестезиологическая помощь, где есть травматолог. Помощь травмированному должна быть оказана сразу специализированная. Так нужно поступать не только в случаях шока и кровопотери, тяжелой травмы груди, живота и головы, но и в случаях открытых и закрытых переломов костей и вывихов суставов, когда пострадавший нуждается в длительных сроках лечения или может стать инвалидом.

Фельдшер должен жить в здании ФАПа (на втором этаже или через капитальную перегородку рядом). Если он живет в другом населенном пункте, то экстренную помощь в случае травмы он часто оказать не может, а население, зная, что фельдшера на ФАПе большую часть суток *ист,* везет пострадавшего прямо с места аварии *в* районную больницу.

Рабочее помещение ФАПа должно иметь теплый коридор — зал ожидания, помещение для приема пациента с рабочим столом фельдшера и кушеткой для больного; процедурную-перевязочную с перевязочным столом, столом для стерильного материала, шкафом для хранения биксов и наборов для конкретных манипуляций (гипсовые пластылонгеты в целлофановой упаковке, гипсовые бинты, разовые системы для перелива-

ния крови, стерильные наборы для плевральной пункции и налаживания клапанного дренажа, наборы для катетеризации и пункции мочевого пузыря), инструментальный шкафом и холодильником, шкафом для хранения средств транспортной иммобилизации, тазиками для мытья рук, стерилизатором. Помощь пострадавшему надо оказывать в процедурно-перевязочной комнате.

На ФАПе должен быть телефон для связи с районной больницей и травматологическим центром.

Через администрацию своего участка обслуживания фельдшер должен регламентировать возможность транспортировки пострадавшего в любое время суток, любое время года, особенно на случай непогоды (конкретно — водитель или тракторист, какой транспорт).

Фельдшер должен иметь санитарный актив — санитарных уполномоченных в каждом населенном пункте, на каждом производственном участке. Санпостовцем целесообразно выбрать активного пенсионера, ученика старшего класса, руководителя (начальник мастерской, заведующий фермой).

Оснащение санитарного поста — щит для транспортировки тяжело пострадавших (обычный деревянный щит с прорезями для рук), шины из фанеры для иммобилизации переломов (400'100 мм — 2 шт., 1200x150 мм — 2 шт., 800' 120 — 2 шт.), косынку (1200'80'80 см), бинты, йод и тетрадь регистрации помощи.

Фельдшер должен проводить постоянную учебу санпостовцев и контролировать их работу. Для этого на ФАПе надо иметь карту участка обслуживания с обозначением населенных пунктов. При правильно оказанной помощи санпостовцем на карте от населенного пункта к ФАПу проводится зеленая линия, при неоказании помощи или неверных действиях санпостовца — красная линия. На каждом занятии с санпостовцами (раз в месяц) фельдшер разбирает допущенные ошибки.

Организация работы хирургического отделения районной больницы по оказанию травматологической помощи

Обычное хирургическое отделение районной больницы имеет 30—35 коек. На них лежат как общехирургические больные, так и больные с травмой и после небольших ортопедических операций. В отделении работают два-три хирурга (и с поликлиническим приемом) и один анестезиолог. Когда я работал в районной больнице, то анестезиолога в штате больницы не было, была сестра-анестезистка по совместительству (у нас — старшая акушерка О. Н. Крюкова). Я интубировал больного, потом мылся на операцию и во время нее контролировал состояние больного и ведение медсестрой наркоза.

Если в больнице два или три хирурга, то один из них должен непременно пройти специализацию по травматологии. После этого он будет курировать преимущественно травматологических больных и на 0,25 ставки вести прием в поликлинике.

Трудно хирургу оторваться от дома на 6-месячную первичную специализацию по травматологии, да и больнице полгода жить без одного хирурга тоже тяжело. Мы рекомендуем прерывистую специализацию по травматологии, когда хирург приезжает в травматологический центр на 5—6 рабочих дней с интервалами в 3—4 недели. На цикле обучаются 3—4 хирурга, им целесообразно жить при больнице, где расположен центр, чтобы участвовать во всех экстренных операциях. За 1,5—2 года с такой группой можно отработать все темы по травматологии и ортопедии и выдать хирургу сертификат по специальности травматология.

Хирург районной больницы должен обязательно иметь домашний телефон, чтобы

ему могли позвонить в любое время из больницы и фельдшерско-акушерского пункта. Я очень большое значение придаю консультациям по телефону. Никакая инструкция, никакая компьютерная программа не может их заменить. Например, ко мне в больницу привезли из деревни 10-летнего мальчика с болями под печенью. Температура 37,8 °С, язык сухой, пульс 98, правая половина живота в верхнем отделе напряжена. Все укладывается в картину острого холецистита. Я позвонил в Ярославль своему преподавателю по хирургии Абраму Григорьевичу Ецу. Он всю жизнь проработал в больнице имени Н. А. Семашко, курировал отделение экстренной хирургии. Рассказал ему о ребенке. Он категорично рекомендовал немедленно оперировать мальчика, поскольку у него острый аппендицит, но отросток расположен под печенью. Все оказалось так, как сказал Абрам Григорьевич! А сколько раз мне помогал телефонный разговор с опытным коллегой, и несчетное число раз я сам консультировал по телефону, когда не было возможности приехать к больному. И теперь я требую, чтобы ни один хирург района не направлял больного в клинику без предварительной консультации по телефону с заведующим отделением или мной.

В хирургическом отделении районной больницы должны быть выделены и оборудованы следующие функциональные подразделения.

Ординаторская комната с письменным столом для каждого хирурга, кушеткой для осмотра больного, кроватью для отдыха хирурга во время дежурства, платяным шкафом и шкафом для книг, пишущей машинкой или, лучше, компьютером. В ординаторской непременно должны быть телефон, телефонный справочник с учреждениями района, список телефонов областного ортопедического центра, рабочих и домашних телефонов ведущих специалистов центра (главный травматолог, заведующие специализированными отделениями, сотрудники кафедры, дежурный врач).

Палаты хирургического отделения районной больницы надо разделить на чистые и гнойные. Если это возможно, то разместить их надо на разных этажах (так у нас было в Мышкине, где я начинал работать) или в разных концах здания. Ходячие гнойные, и чистые больные не должны контактировать между собой (ни в столовой, ни у телевизора в холле, ни в туалете).

В каждой палате должны быть холодильник, телевизор, электрический чайник. Целесообразно один телефонный аппарат отделения сделать переносным, чтобы лежачие больные могли им пользоваться. Надо заметить, что пострадавшие с травмой — это активно работавшие до аварии люди, поэтому обстановка в палатах должна быть приближена к домашней, а телефон позволит не отключаться от рабочих, общественных и домашних дел.

В хирургическом отделении районной больницы в одной из палат надо оборудовать кабинет лечебной физкультуры и массажа. На селе единственной возможностью проведения восстановительного лечения после травмы или ортопедического вмешательства (например менискэктомии) является задержка выписки больного или специальная госпитализация его (после снятия гипса) для разработки движений в суставах и восстановления функции мышц. В этой комнате должны быть шведская стенка, ковровое покрытие, зеркальная стенка, стол для разработки движений в локтевом суставе, два пластиковых щита для разработки коленного сустава, одно приспособление для разработки голеностопного сустава, высокая кушетка для массажа.

В отделении должен быть передвижной рентгеновский аппарат для выполнения рентгенограмм лежачим больным, больным на вытяжении.

В отделении должны быть чистая и гнойная перевязочные комнаты. В гнойной перевязочной можно перед перевязками выполнять гнойные операции — вскрытие флегмон и абсцессов, некрэктомии и ампутации, операции по поводу остеомиелита.

Плановые операции на костях и суставах, если нет возможности выделить для этого

отдельную чистую операционную, следует выполнять в чистой операционной 2 раза в неделю. Но эти операции никоим образом не должны проходить в один день с общехирургическими опэрациями.

Травматологические инструменты надо хранить в отдельном травматологическом шкафу. Дрель, пассатижи, спицы, конструкции для остеосинтеза удобно хранить в оксикаторах с параформом.

Обычно в районной больнице работают грамотные, с большим стажем операционные сестры, сохраняющие давние добрые традиции стерилизации, обработки рук, операционного поля и другие полезные мелочи, которые давно забыты в городах. Так, раздетого догола больного в операционную санитарка вводит, закрыв от колен до подмышек простыней, концы которой держит одной рукой за спиной пациента. Волосы на голове больного она закрывает пеленкой. Операционный стол она перед операцией согревает грелками.

Мне, например, очень нравится прием подготовки рук хирурга, применяемый многие-многие годы в Угличской районной больнице нашей области — хирург три минуты моет руки щеткой с мылом под краном с теплой водой, потом пять минут моет их мягкой губкой с мылом в тазике в 0,25% растворе нашатырного спирта. После этого санитарка сливает таким же раствором нашатырного спирта мыло с рук хирурга, вытирает простыней фартук. Хирург входит в операционный зал, высушивает руки стерильным полотенцем и дважды обрабатывает спиртом.

Хирург и все, кто есть в операционной (операционная сестра, санитарки, ассистенты, врач-анестезиолог и др.), должны быть переодеты в белье разового пользования. Рубаха с коротко обрезанными рукавами должна быть заправлена в штаны (!). Бахилы обязательны. Шапочка хирурга и всех, кто есть в операционной, должна быть в виде подшлемника, уши ее после перекрещивания под подбородком спереди должны быть завязаны на шее сзади. Можно пользоваться большой акушерской маской, оставляющей свободными только глаза хирурга. Маски должны быть стерильными (шесть слоев марли). Еще раз надо подчеркнуть, что все присутствующие в операционной должны быть одеты, как хирург. К сожалению, часто бывает, что хирург одевается, как положено, а анестезиолог и анестезистка присутствуют в своих многоразово используемых брюках и куртках, волосы на затылке у них не прикрыты (шапочка надета как пилотка), маска не закрывает нос.

Для предупреждения возможности заболевания СПИДом и сифилисом хирург и помощник его должны работать в очках-консервах, двух перчатках.

Голова больного должна быть закрыта косынкой. Оперируемая конечность (даже на вытяжении) тщательно моется мочалкой-губкой с мылом (нельзя мыть щеткой, так как она повреждает кожу, и эти царапинки через несколько часов уже инфицируются) , высушивается чистым полотенцем и обрабатывается раствором антисептика (например, йодонатом или йодопироном). После этого она забинтовывается стерильным бинтом. Если предстоит операция на стопе или голени, на кисти или предплечье, то можно автоклавировать для этих целей бахилу с завязками.

Особенно тщательно (несколько дней подряд) обрабатывается конечность у больного с сочетанной травмой мозга, когда больной до операции лежит в отделении 3—4 недели, а конечность находится в гипсовой лонгете. Как средство первичной лечебной иммобилизации гипсовая лонгета менее предпочтительна, чем демпферное скелетное вытяжение. Конечность на вытяжении может быть несколько раз до операции помыта с мылом. Кроме того, и это, может быть, еще более важно, вытяжение устраняет мышечную ретракцию, смещение отломков по длине, поэтому операция будет менее травматичной. Вытяжение еще способствует образованию между отломками мозоли (по закону Г. А. Илизарова — «стимуляция регенерации за счет напряже-

ния растяжением»). При щадящем остеосинтезе, например, закрытом внутрикостном при переломах голени, эта мозоль не повреждается, поэтому отломки срастаются быстрее.

Операционный стол должен быть непременно укрыт простынями и согрет грелками. Это особенно важно для тяжелобольных с шоком и кровопотерей. Из-за охлаждения груди на операционном столе у них может быть тяжелая пневмония.

Мне никогда не забыть смерти от двухсторонней крупозной пневмонии восемнадцатилетней девочки Гали Пластининой. Она получила тяжелый первично открытый перелом нижней трети левой бедренной кости и крайне тяжелую травму мозга. С дороги ее как мертвую вместе с погибшим водителем мотоцикла милиция привезла в морг городской больницы г. Рыбинска. Служитель морга распознал, что она жива, вызвал скорую помощь, которая доставила девочку в больницу имени Н. И. Пирогова г. Рыбинска. Из-за тяжести состояния ей просто сделали туалет раны, наложили вытяжение. Думали, что она все равно погибнет из-за тяжелой травмы мозга. Но она выжила и была направлена к нам в клинику по поводу нагноения раны бедра и остеомиелита концов отломков бедренной кости. В клинике ей наложили аппарат Илизарова (это был первый аппарат на бедро). Получили пролежень бедренной артерии и кровотечение. Перевязали бедренную артерию выше пролежня. Кровотечение остановилось, но конечность оказалась нежизнеспособной. Спустя сутки после перевязки артерии пошли на ампутацию. Анемизированную девочку положили в большой холодной операционной на стол, покрытый одной простынкой и не согретый. Операция проходила под наркозом, продолжалась час. На фоне истощения и анемии возникла тяжелая двухсторонняя пневмония, от которой девочка умерла.

Особенности ортопедических операций

Конечность вся от кончиков пальцев до ягодичной складки (на ноге) и надплечья (на руке) обрабатывается антисептиком. На операционный стол, прежде чем положить простыни, укладывается стерильная клеенка. После закрывания операционного стола двумя простынями (одна вдоль стола, другая — поперек) периферический сегмент (стопа и голень при операции на бедре, кисть и предплечье при операции на плече) закрывается стерильной большой пеленкой или халатом и забинтовывается стерильным бинтом. Удобно пользоваться для этих целей бахилой. После этого укладываются две простыни сверху и подшиваются шелковыми швами к коже у корня конечности. Мы часто на край стола кладем инструменты — дрель, пилу, молоток, долота и пр. Поэтому на нижнюю треть стола надо поверх стерильных простыней положить стерильную клеенку, а поверх нее — вчетверо сложенную простыню. Тогда мокрые инструменты не пачкают стерильных простыней под клеенкой, и стерильность стола не нарушается.

После обработки операционного поля перед закрытием конечности стерильным бельем целесообразно метиленовой синью нарисовать предполагаемый разрез кожи, иначе может быть допущена ошибка, которая значительно осложнит операцию.

После выполнения разреза кожи до собственной фасции электрокоагуляцией тщательно останавливается кровотечение. Обязательно кожная рана обшивается пеленками так, чтобы хирург не касался руками и инструментами кожи оперируемого сегмента. Если этого не сделано, то по ходу операции хирург несколько раз обрабатывает кожу вокруг раны раствором антисептика. При травматичных ортопедических операциях рану несколько раз надо отмывать антисептиком, удаляя его электроотсосом. Электроотсос должен удалять кровь из раны на протяжении всей операции. Это позволяет экономить марлю, и операция получается менее травматичной.

Два-три раза во время операции обрабатываются и перчатки — их моют стерильным физиологическим раствором, осушают и обрабатывают спиртом. Если операция выполнялась в двух перчатках, то перед зашиванием раны хирург снимает верхние перчатки. «

У нас в России, к сожалению, нет дренажных систем, позволяющих фильтровать и переливать оттекающую из раны кровь. Мы предпочитаем пассивное дренирование. Один-два трубчатых дренажа через отдельные проколы кожи (!) подводим к костной ране, и один дренаж кладем на зашитую фасцию вдоль всей раны. Его также вводим через прокол кожи вне раны. Надо всегда помнить, что дренаж — это входные ворота для микробов, поэтому не следует дренаж ставить через рану, на второй-третий день надо его убрать. После этого, если будут показания — высокая температура — рану надо пунктировать. Никоим образом нельзя промывать рану через дренаж во время перевязки. На трубку, введенную в рану через отдельный прокол кожи, надеваем резиновую перчатку, герметично завязываем ее вокруг трубки двумя шелковыми нитями. Отделяемое собирается в перчатке и не пачкает постельное белье. Во время перевязки отстригается палец перчатки и выводится таким образом кровь из перчатки.

После операции больной должен быть уложен в согретую грелками постель.

Чистая перевязочная

Чистая перевязочная — непременное функциональное подразделение хирургического отделения районной больницы. Кроме перевязок в ней выполняются такие манипуляции, как люмбальная пункция, плевральная пункция и торакоцентез, пункция мочевого пузыря, троакарная цистостомия. Здесь накладывается скелетное вытяжение, осуществляются туалет ожоговых ран, некротомия при циркулярных ожогах, туалет тяжелых повреждений кисти перед транспортировкой пострадавших в центр хирургии кисти.

В хирургическом отделении районной больницы должна быть **гипсовочиая комната,** и она же **аппаратная** для хранения аппаратов, приспособлений и материалов для скелетного вытяжения. Здесь также хранятся детали ком пресс и онно-дистракцио иных спицевых и стержневых аппаратов. Шины для вытяжения вешаются на крюки, вбитые в стену; детали для вытяжения и аппаратов внешней фиксации хранится в стеллажах.

В гипсовочной комнате надо также иметь стол с вытяжным шкафом для приготовления гипсовых бинтов и лонгет, под раковиной для исключения ее засорения должен быть, гипсоулавливатель (рис. 3.1, 3.2).

За порядок и работу в гипсовочной комнате отвечает перевязочная сестра, а в большом хирургическом отделении (60 коек и больше) выделяется специальная гипсовочная и аппаратная сестра.

Хирург районной больницы должен контролировать работу фельдшеров по оказанию помощи жителям своего участка. Для осуществления этого контроля удобен метод доктора Дмитрия Леонидовича Соколова, работавшего в Мышкинской районной больнице Ярославской области. Об этом методе нам рассказал на лекции профессор В. П. Матешук в I960 году. Суть метода в следующем: в ординаторской у хирурга висит карта района с обозначенными на ней фельдшерско-акушерскими пунктами, поселками и деревнями. При госпитализации пострадавшего (или больного с острым хирургическим заболеванием) в районную больницу в случае правильно оказанной первой медицинской помощи или вовремя поставленного диагноза и своевременного направления больного в стационар на карте от ФАПа к районной больнице проводится зеленая линия; если помощь оказана неверно — красная линия. На ней хирург пишет фамилию пациента и суть ошибки. Когда больной доставляется не фельдшером, а прямо из деревни, то зеленая или красная линия рисуется прямо от населенного

пункта к больнице. Когда фельдшера собираются в больнице (один раз в месяц — день профилактики), то хирург вывешивает перед ними свою карту контроля и детально разбирает допущенные ошибки. Самое главное то, что ошибки становятся известными всем. В конце года все ошибки анализируются, если их много у одного фельдшера, то он приглашается на 10—12 дней в больницу на обучение.

Рис. 3.1. Гипсовая комната (вил из окна):
А — стол для гипсования;
Б — скамья для студентов;
В — стол с вытяжным шкафом для приготовления гипсовых бинтов;
Ж — вытяжная труба;
И — зеркало;
К — раковина;
Л — отстойник;
М — подвесной стеллаж для хранения материалов, бинтов, лонгет

Рис. 3.2. Гипсовая комната клиники травматологии (вид от двери):
А — стол для гипсования;
Б — скамья для студентов;
В — стол для преподавателя;
Г — подвесные яшики для гипса;
Д — негатоскоп;
Е — стол с вытяжным шкафом для приготовления гипсовых бинтов и пластов;
З — классная доска

Рис. 3.1.

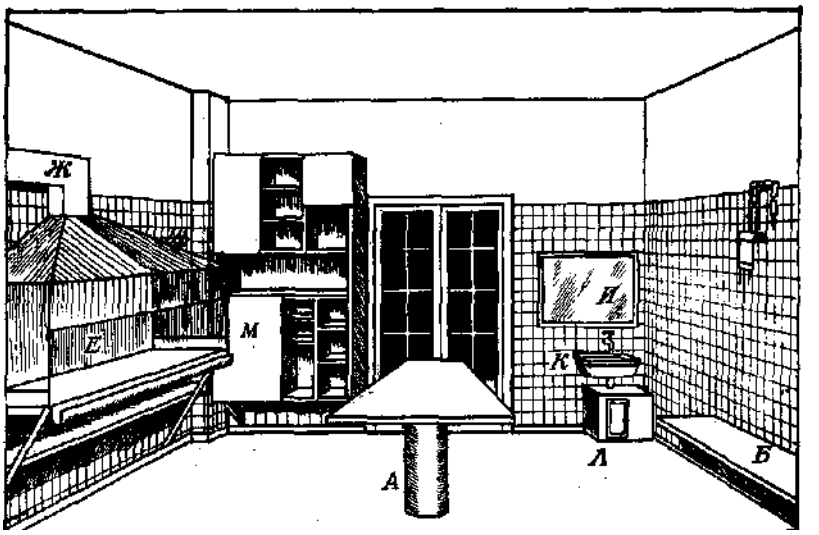

Рис. 3.2.



Глава 4. РАНЫ

Раной называется повреждение (разъединение) кожи, захватывающее как минимум всю ее толщину. Различают простые, или поверхностные, раны — они проникают до собственной фасции, и сложные, или глубокие, когда повреждены собственная фасция и глубже лежащие ткани.

Раны — заглавная глава общей хирургии и травматологии. Именно с ними чаще всего приходится встречаться фельдшеру и хирургу центральной районной больницы. Это и мелкие раны кисти, опасные тяжелыми гнойными осложнениями; это и поверхностные раны конечностей и туловища; это и глубокие раны с возможным повреждением внутренних органов, нервов и магистральных сосудов; это и открытые переломы и вывихи, когда из-за запоздалой специализированной помощи пострадавший становится инвалидом; это, наконец, и огнестрельные раны, которых за последние мирные годы становится все больше и больше.

Раны могут возникать от воздействия тупых твердых предметов, острых предметов, от огнестрельного оружия.

Раны от тупых твердых веществ

Механизм образования ран от воздействия тупых твердых предметов складывается от удара, сдавления, растягивания и трения.

В зависимости от того, какое из этих воздействий преобладает, различают следующие виды ран от тупых твердых предметов:

— **ушибленные** — от удара и сдавления;

— **рваные** — от удара и растягивания;

— **ушибленно-рваные** — от удара, сдавления и растягивания;

— размозженные — от очень сильного удара и сдавления;

— **скальпированные** (лоскутные) — от удара под углом к поверхности тела с последующим растягиванием.

Кроме этого различают еще укушенные раны от действия зубов человека или животных.

Несмотря на большое разнообразие форм, размеров, глубины ран от действия тупых твердых предметов, всем им присущи свои специфические особенности, которые заставляют отличать их от ран, причиненных острыми предметами, или от ран огнестрельного оружия.

Составными элементами раны являются: края, концы, стенки (плоскости), дно.

Деление ран по анатомической локализации:

— часть тела (голова, шея, грудь, живот, таз, конечности);

— сегмент конечности (тазобедренный сустав, бедро, коленный сустав, голень, голеностопный сустав, стопа; плечевой сустав, плечо, локтевой сустав, предплечье, лучезапястный сустав, кисть);

— «уровень» (верхняя, средняя, нижняя треть);

— «поверхность» (передняя, задняя, наружная, внутренняя).

Частой ошибкой хирурга при заполнении истории болезни является замена слов, описывающих раны (края, концы, стенка, дно), на слова, должные появиться лишь а диагнозе — «ушибленная», «рваная», «размозженная», «скальпированная» и др.

Именно в специальном статусе надо назвать **точную анатомическую область** расположения раны (на наружной поверхности средней трети правого плеча), **размеры** ее в сантиметрах (хирург доджен знать длину своего указательного пальца от кончика до головки второй пястной кости, обычно это 10 см), описать **края** раны (неровные, осадненные, кровоподтечные, отслоены от подлежащих тканей), **концы** (неровные, закругленные, Г-, П-, Т-образные), описать характер разрушения **ткани** в глубине раны (размозженные, кровоподтечные), перемычки между краями, в дне раны, характер кровотечения (обычно из ран, нанесенных тупыми предметами, оно небольшое).

Раны, нанесенные острыми орудиями

Острые орудия — понятие собирательное. Оно включает все те орудия (предметы, оружие), которые имеют острый край, называемый лезвием, и острый конец.

Различают 5 видов острых орудий — **режущие, колющие, колюще-режущие, рубящие, пилящие.**

Для действия острых предметов основным и первичным является рассечение тканей.

При повреждении **режущим** орудием возникают **резанные** раны. Им присущи следующие признаки: ровные и неосадненные края, острые концы, преобладание длины над глубиной и шириной, зияние из-за сокращения кожи и мышц, значительное наружное кровотечение (при пересечении магистральных сосудов оно может быть смертельным).

Колющие орудия имеют клинок, который может быть коническим, цилиндрическим, пирамидальным с гранями, чаще тремя или четырьмя. При введении в тело колющих орудий вдоль их длинной оси образуются **колотые** раны. В описании такой раны надо указать форму входного отверстия (при сквозных ранах — и выходного), края (часто бывает узкий до 0,1 см поясок осаднения), стенки (ровные, гладкие), характер кровотечения (нередко бывает массивное).

Колющие и режущие орудия (складной, охотничий, финский ножи) соединяют в себе свойства колющих и режущих. Повреждения от них сочетают признаки и колотых, и резаных ран.

Рубящие орудия имеют более или менее острое лезвие и сравнительно большую массу. В основе механизмов возникновения повреждений лежит удар, при котором лезвие рассекает ткани, а боковые части раздвигают края и стенки возникающей при этом **рубленой** раны. Края такой раны ровные, если лезвие было острым, рубленые — если лезвие тупое, стенки гладкие и ровные, могут быть отдельные небольшие неровности, по мере приближения к дну раны можно обнаружить признаки размозжения тканей; рубленая рана в своем поперечном сечении отражает форму орудия и угла, под которым нанесен удар; часто повреждаются кости (щелевидные раны кости, насечки, осколочные повреждения).

Повреждения пилящими предметами

Если сила удара была незначительной, то образуются мелкие поверхностные колотые или колото-резаные однотипные раны. При повреждении электробензопилами возникают

тяжелые разрушения кожи, мышц, сосудов, нервов и костей сегмента. Восстановительные операции при таких ранах сопровождаются значительным укорачиванием конечности, часто разрушения столь обширны, что выполняется операция первичной хирургической обработки с формированием культи.

Открытые переломы

При действии грубой механической силы возникают открытые переломы. Их целесообразно делить на первично открытые и вторично открытые.

При первично-открытых переломах травмирующая сила повреждает вначале кожу, подкожную клетчатку, фасции, мышцы, кость. При первично открытом переломе рана мягких тканей обычно большая и зона перелома сообщается с нею. Микробное загрязнение раны при первично открытом переломе очень большое. Эти переломы особо опасны гнойными осложнениями.

При вторично открытом переломе кожа повреждается изнутри концом одного из отломков. Острый конец отломка перфорирует кожу. Рана обычно небольшая и равна размерам перфорирующего кожу торца отломка. Во время первичного смещения (в момент травмы) конец одного из отломков обязательно побывает за пределами кожи и обязательно загрязнится, и, уходя снова под кожу (изменение положения конечности и сегментов при извлечении пострадавшего, наложении повязки на рану и иммобилизации конечности), он какую-то порцию грязи занесет с собой в глубину раны. Вот почему неправильно полагать, что при вторично открытом переломе опасность гнойного осложнения небольшая и такой перелом не нуждается в операции первичной хирургической обработки. Действительно, микробное загрязнение раны при вторично открытом переломе меньше, чем при первично открытом, но опасность инфекционного осложнения также велика. Поэтому отношение ко вторично открытым переломам должно быть таким же серьезным, как к первично открытым, особенно при переломах бедренной кости.

Надо различать понятия микробное загрязнение раны и инфицирование раны. Микробное загрязнение — это попадание в рану микробов. Оно бывает при каждом ранении и даже во время плановой хирургической операции. Инфицирование раны — это биологический процесс, развивающийся в ране в ответ на попадание в нее микробов. Если микробное загрязнение бывает обязательно при каждом ранении, то инфицирование развивается не всегда. Оно определяется, во-первых, видом попавших в рану микробов и их числом; во-вторых, многими морфологическими особенностями раны и качеством кровоснабжения ее стенок; в-третьих — качеством медицинской помощи, своевременностью и полнотой первичной хирургической обработки.

Огнестрельные раны

Классификация:

По виду ранящего снаряда различают:

— раны, нанесенные снарядами (пуля, осколок), обладающими низкой скоростью (менее 600-700 м/сек) и устойчивыми в полете;

— раны, нанесенные снарядами, имеющими высокую скорость полета (более 700 м/сек) и малый запас устойчивости;

— осколочные раны;

— миновзрывные раны;

— повреждения от ударной волны;

— раны, нанесенные шариками или стреловидными элементами.

По виду повреждения тканей различают огнестрельные раны только мягких тканей, мягких тканей и кости, мягких тканей и магистральных сосудов, мягких тканей и магистральных нервов, мягких тканей и внутренних органов.

Огнестрельные переломы бывают полные и неполные. Неполные переломы — это огнестрельные сквозные или краевые ранения губчатых участков кости (метафиза или эпифиза).

Переломы костей диагностируются обычно легко, если они полные, по деформации сегмента конечности и патологической подвижности в месте перелома.

При любом ранении фельдшер ФАП, хирург ЦРБ обязаны исключить возможность повреждения магистральных сосудов, так как пренебрежение этим правилом может быть причиной запоздалой диагностики ишемии вследствие повреждения сосуда и прекращения магистрального кровотока. Ранние симптомы нарушения магистрального кровотока — похолодание дистальных отделов конечности (в сравнении со здоровой) и отсутствие пульса на магистральных артериях дистальнее места перелома.

По протяженности и отношению к полости различают раны слепые, сквозные, касательные, непроникающие (в полость тела или органа) и проникающие.

Очень важно деление ран на проникающие и непроникающие.

По отношению к черепу проникающими считаются раны, если повреждается твердая мозговая оболочка.

Раны при переломе основания черепа через переднюю и среднюю черепные ямки — всегда проникающие при них велика опасность менингита, и поэтому с профилактической целью надо вводить антибиотики уже там, где этот диагноз поставлен (начиная с ФАП а).

По отношению к плевральной полости рана считается проникающей, если повреждена париетальная плевра. При ранениях шеи рана может проникать в плевральную полость, и при повреждении крупного сосуда такое ранение сопровождается гемотораксом.

При проникающем ранении груди существует большая опасность возникновения такого осложнения, как пневмоторакс. Поэтому на проникающую рану груди надо накладывать на ФАПе «герметизирущую», повязку. Но поскольку на ФАПе трудно установить, проникает рана в плевральную полость или не проникает, то целесообразно принять допущение, что любая рана груди проникает в плевральную полость, поэтому на любую рану груди на ФАПе надо накладывать гермгтизирующую повязку.

По отношению к животу рана считается проникающей, если повреждена перистальная брюшина. Абсолютными признаками проникающего ранения в живот являются выпадение из раны кишечной петли или сальника, истечение из раны желчи или кишечного содержимого, а также признаки перитонита при ранении холодным оружием (при огнестрельном ранении омертвение кишечной стенки может быть и при непроникающем ранении в живот за счет действия ударной волны).

Трудно бывает установить, проникает рана в живот или нет, если нет признаков перитонита. Это затруднение бывает и на операции первичной хирургической обработки раны. В определенных ситуациях (большой поток пораженных) можно во время ПХО раны «посмотреть», указательным пальцем, проникает рана в живот или не проникает. В обычной обстановке это недопустимо делать, так как пальцем может быть повреждена перистальная брюшина и непроникающее ранение может быть тогда названо проникающим, что имеет значение для судебного медика при определении тяжести повреждения.

Рана может быть проникающей и непроникающей и по отношению к полости от-

дельно взятого органа. Например, ранение может быть проникающим в полость предсердия или желудочков и непроникающим. И то, и другое ранения могут быть причиной накопления крови в сердечной сорочке и тампонады сердца. Но если рана не проникает в просвет сердца, то просто пункция перикарда и удаление крови из его полости может быть спасительным мероприятием для больного в критической ситуации, когда симптомы тампонады сердца налицо, а условий для выполнения торакоэктомии нет.

Рана может быть проникающей и непроникающей и по отношению к желудку и кишечнику. Во время лапароцентеза или диагностической минилапаротомии такое непроникающее ранение может быть не найдено. Хирург не сделает положенной широкой лапаротомии, не обнаружит непроникающей раны или участка десерозации желудка и кишки, не перитонизирует этот десерозированный участок, а после операции к месту повреждения серозы подпаяется сальник или кишечная петля и может возникнуть кишечная непроходимость.

Очень важно установить, проникает ли рана поясничной области в почку (просвет чашечки или лоханки). Если проникает, то моча через рану вытекает в околопочечную клетчатку и может быть флегмона околопочечного клетчаточного пространства. В лучшем случае возникают асептический воспалительный процесс и рубцовое сморщивание почки. Поэтому каждому пострадавшему с ранением поясничной области надо исследовать мочу (даже на ФАПе). Кровавое окрашивание мочи говорит о проникновении раны в почку и лоханку. В условиях районной больницы каждому пострадавшему с возможным повреждением почек надо сделать микроскопический анализ даже неокрашенной кровью мочи. Наличие в моче неизмененных эритроцитов говорит о проникновении раны в почку и требует непременной люмботомии, ревизии почки, зашивания раны на ней и дренирования околопочечной клетчатки.

Рана может быть проникающей и непроникающей и по отношению к просвету сосуда. Непроникающие ранения его могут быть причиной последующего тромбоза и необратимой ишемии.

Очень важно хирургу ЦРБ помнить, что проникающие ранения желудка и кишечника всегда бывают сквозными, так как ранящий предмет (пуля, осколок, нож) вначале сближает переднюю и заднюю стенки, а потом проходит их насквозь. Если рана идет в сторону желудочной или кишечной стенки, лишенной серозы (между серозными листками на малой кривизне желудка или на брыжеечном крае кишечной трубки, то признаком) наличия там выходной раны будет гематома, даже небольшая. Надо рассечь над гематомой брюшину, убрать гематому, найти выходную рану на десерозированном месте и зашить ее.

К сожалению, пренебрежение этим правилом бывает причиной тяжелых ошибок хирурга, заканчивающихся перитонитом и смертью больного.

Характеристика повреждений при огнестрельных ранах в зависимости от вида ранящего снаряда

Характеристика раны от снаряда (пули) с низкой скоростью полета (до 700 м/сек). Такая пуля обладает относительно устойчивым характером движения, поэтому ее кинетическая энергия тканям передается равномерно по ходу движения. Раневой канал таких ран часто довольно прямой и величина выходного отверстия ненамного превышает входное. Тяжесть ранения определяется повреждением костей, сосудов, жизненно важных органов.

Высокоскоростные снаряды (скорость более 700 м/сек) имеют неустойчивый характер движения, особенно при прохождении тканей. При попадании в ткани свою кинети-

ческую энергию они передают тканям очень быстро (эффект взрыва), поэтому при сквозных ранениях выходное отверстие значительно больше входного, а при слепых ранениях рана похожа на кратер — образуется дефект тканей с большой массой нежизнеспособных тканей по ходу раневого канала (зона первичного травматического некроза). Значительно больше по размерам и зона молекулярного сотрясения, кровоизлияние по межмышечным пространствам распространяется далеко за пределы раневого канала.

Ввиду «неустойчивости», при движении ранящий снаряд (пуля), встречая на своем пути ткани большего сопротивления (кость, например), легко изменяет направление своего полета, поэтому раневой канал у снарядов с высокой и сверхвысокой скоростью полета не соответствует линии, соединяющей входное и выходное отверстия. И еще, встречая на своем пути кость, снаряд с высокой скоростью полета разрушает ее на множество мелких осколков, и каждый из них, получая от снаряда часть его кинетический энергии, становится самостоятельным (вторичным) ранящим снарядом. Кроме того, сама пуля (осколок) с высокой скоростью полета, встречая на своем пути препятствие (кость), разрушается на множество разнокалиберных осколков, каждый из которых уже является самостоятельным ранящим снарядом. Все это обусловливает значительно большие повреждения от пуль и осколков, обладающих высокой и сверхвысокой скоростью полета.

Осколочные раны характеризуются множественностью, различными по величине входными отверстиями, эти раны часто слепые. При высокой начальной скорости полета осколка рана имеет вид конуса, направленного в глубину. С осколками при наземных взрывах часто попадают в рану инородные тела, земля. Потому увеличивается опасность инфекционных осложнений.

От **ударной волны** возникают часто тяжелые повреждения при сохранении целости кожи или раны, представляющие собой обширный дефект разнообразной конфигурации. Часто сопутствуют повреждения внутренних органов груди и живота, сотрясения и ушибы головного мозга, баротравма.

Миновзрывные ранения характеризуются тяжелым разрушением стоп и голеней с множественными повреждениями костей и суставов стоп, голеностопного сустава и нижних частей берцовых костей, обширными отслойками кожи и разрушением мышц не только стоп, но и всей голени.

Из-за сопутствующей ударной волны могут иметь место тяжелые закрытые повреждения органов груди, живота, головного мозга, сосудов.

Раны от **вторичных** осколков (осколки от боевой техники, окружающих предметов). Эти раны похожи на осколочные, но вторичные осколки могут быть рентгенонегативными (например, дерево, стекло), поэтому не видны на рентгенограммах.

Зоны раневого канала и фазы раневого процесса

Каждая сквозная рана имеет входное и выходное отверстия и собственно раневой канал. Он у снарядов, имеющих низкую скорость полета, часто соответствует линии, соединяющей входное и выходное отверстия. Раневой канал высокоскоростного снаряда не обладает такой прямолинейностью из-за малой устойчивости направления полета в тканях, особенно при встрече с более плотными тканями.

Сам раневой канал не представляется полостью, а заполнен разрушенными тканями (мертвыми), инородными телами, кровью. Вокруг раневого канала зона контузии, ее еще называют зоной первичного некроза. Это зона погибших тканей. Она обязательно отторгается через нагноение, если не будет удалена во время операции

первичной хирургической обработки. При ранении снарядами с низкой скоростью полета эта зона бывает небольшой (доли миллиметра), особенно если снаряд на излете и имеет малую кинетическую энергию. Поэтому такие раны, если нет значимого микробного загрязнения, могут зажить без осложнений. При ранении высокоскоростными снарядами эта зона значительно больше, поэтому должна быть обязательно иссечена.

Вокруг зоны контузии (первичного некроза) расположена зона коммоции (молекулярного сотрясения). Морфологически она характеризуется кровоизлиянием, внутри- и внеклеточным отеком. Ткани зоны молекулярного сотрясения находятся после ранения как бы в состоянии парабиоза. Их судьба зависит в первую очередь от состояния кровоснабжения (степени гипоксии) поврежденного сегмента и зоны сотрясения в частности. Потому эта зона может стать нежизнеспособной (некротизироваться вторично) при повреждении крупных сосудов, при недостаточной иммобилизации поврежденного сегмента и, как следствие этого, длительного сосудистого спазма, при нарушениях кровообращения вследствие шока и кровопотери. Вот почему на судьбу зоны молекулярного сотрясения отрицательно влияют наложенный жгут, внутрикостная анестезия под жгутом и операция первичной хирургической обработки под жгутом; перевязка, казалось бы, малозначимых крупных артериальных ветвей для остановки кровотечения (перевязка на протяжении), недостаточная терапия шока и кровопотеря. Вот почему так эффективна и профилактика гнойных осложнений ран — гипербарическая оксигенация и борьба с отеком простым поднятием поврежденной конечности.

Фельдшер и хирург должны знать фазы раневого процесса, поскольку это имеет значение для некоторых их действий. Первая фаза — фаза эксудации (или ее еще называют фазой воспалительного периода). Она продолжается от 2 до 4 суток и характеризуется последовательно переходящими следующими процессами:

— спазм сосудов в зоне повреждения, обеспечивающий гемостаз (остановку кровотечения);

— выпадение из сгустка фибринной пленки, которая является первым барьером, закрывающим рану (при снятии повязки эта пленка повреждается, поэтому без необходимости перевязки делать не надо);

— выпадение из разрушенной ткани медиаторов воспалительного процесса (гистамин, серотинин), которые приводят к расширению сосудов и замедлению кровотока в зоне ранения;

— выхождение лейкоцитов из сосудистого русла, они образуют лимфоцитарный вал и осуществляют фагоцитоз бактерий и крупных белковых осколков. Лимфоцитарный вал является защитным барьером, разделяющим в ране живое и мертвое;

— лизис мертвых тканей ферментами организма и ферментами бактерий;

— появление грануляций. Грануляции — это клубочки растущих сосудов. Заполняя рану из глубины, они обеспечивают ее заживление.

Гранулирование открывает вторую фазу раневого процесса — фазу регенерации (или по-другому ее называют фазой дегидратации). Клинически она проявляется спадением отека поврежденного сегмента, что заметно по появлению продольных морщин на коже и уменьшению объема (окружности) сегмента. Очень целесообразно на поврежденный сегмент после первичной хирургической обработки раны наложить «нитку Мельникова». Это плотно завязанная на определенном уровне сегмента любая нить, фиксированная к коже лейкопластырем. Если затем она «врезается» в ткани, значит отек нарастает. Если, наоборот, нить ослабевает, то отек спадает. Поэтому мы рекомендуем контролировать динамику отека поврежденного сегмента не только при подозре-

нии на анаэробную инфекцию, но и после первичной хирургической обработки любой раны.

В фазу регенерации продолжается образование грануляций **(гранулирование).** В растущих грануляциях созревает рубцовая ткань **(фиброплазия),** которая подтягивает друг к другу края раны **(контракция),** помогая закрытию ее. Поэтому если рану можно свести швом (не стянуть, а свести), то она может самостоятельно зажить без зашивания. Гранулирование обеспечивает и другой важный процесс фазы регенерации — **эпителизацию** раны. Эпителизация начинается, как только растущие грануляции из глубины раны доходят до росткового слоя эпителия. Эпителий, получая питание от сосудов грануляций, нарастает на них со скоростью до 0,5 мм в сутки. Кромка раны, дающая рост эпителия, называется фронтом эпителизации.

Но эпителий нарастает лишь на молодые, ярко-красные грануляции. При разрастании в них рубцовой ткани (обеспечивающей контракцию раны) грануляции не дают должного питания для эпителия и рост его замедляется, а потом прекращается. Рана становится незаживающей язвой. Для ее закрытия необходимо хирургическое вмешательство.

Наоборот, при необширной ране, ране, сведенной швами, после первичной хирургической обработки фиброплазия и эпителизация обеспечивают заживление раны. Естественно, гранулирование, фиброплазия и эпителизация проходят быстрее, и рана заживает быстрее при хорошем кровоснабжении зоны ранения. Это надо учитывать хирургу при определении срока снятия швов после первичной хирургической обработки и после плановых операций. Так, если после струкэктомии швы можно снять на 4—5 день без опасности расхождения краев раны, то после наложения швов на стопе их надо снимать на 12—14 день, а у пожилых и стариков и еще позднее — на 15—16 день.

И наконец, третья фаза раневого процесса — фаза функциональной адаптации — это фаза реабилитации поврежденного сегмента, органа. Она может продолжаться длительно, особенно после тяжелых ранений костей и суставов.

Судьба течения раневого процесса во многом определяется присоединением **инфицирования** ее. Инфицирование нарушает закономерности названных фаз и процессов.

Не надо (еще раз обращаем внимание) путать понятия микробное загрязнение раны (оно обязательно бывает при любом ранении — первичное сразу в момент ранения, вторичное — попадание микробов в рану потом, при оказании помощи, перевязках) и инфицирование ее. **Инфекция раны** — это патологический процесс, вызванный развитием микробов. А развитию их способствуют сгустки крови, мертвые ткани, количество попавших в рану микробов (если больше 100 тыс. на грамм ткани, то агрессивность их преобладает над защитными силами организма), определенные ассоциации бактерий (например, стафилококки и кишечные палочки), плохая аэрация раны и плохой отток раневого отделяемого, гипоксия тканей из-за повреждения сосудов, кровопотери и шока. И наконец, инфицирование раны определяет и общее состояние организма до ранения.

Из всего вышесказанного вытекают и общие принципы лечения ран:

— **остановка кровотечения** желательно приемами, не нарушающими магистральный кровоток (профилактика кровопотери и шока);

— **закрытие ран повязкой** (предупреждение боли и загрязнения);

— **иммобилизация** поврежденного сегмента (предупреждение боли и шока, сосудистого спазма, раннего вторичного кровотечения);

— **раннее использование препаратов, консервирующих рану** (замедляющих развитие в ней микроорганизмов);

— **раннее использование антибиотиков** (их надо начинать вводить уже на фельдшерско-акушерском пункте и до начала первичной хирургической обработки в районной больнице);

— **ранняя и полноценная операция первичной хирургической обработки раны.**

Первичная хирургическая обработка раны (ПХО)

По срокам выполнения различают раннюю, отсроченную и позднюю ПХО. Ранняя ПХО и отсроченная ПХО выполняются в ране, когда нет признаков воспаления (нет еще отека краев раны, сукровичного отделяемого), и она рассчитана на заживление раны без осложнений; поздняя ПХО выполняется в ране, когда есть общие и местные признаки воспаления (отек, сукровичное отделяемое), и она рассчитана на предупреждение тяжелых инфекционных осложнений.

По канонам военно-полевой хирурги ранняя ПХО выполняется в первые 24 часа после ранения; отсроченная — до 48 часов, если проводились мероприятия по профилактике инфекционных осложнений; поздняя — после 24 часов, если не вводились антибиотики, и после 48 часов, если вводились антибиотики для профилактики инфекционных осложнений.

В настоящее время в связи с внедрением в хирургию консервантов ран эти сроки удлиняются до 3—4 суток.

Операция первичной хирургической обработки раны не выполняется при шоке (но если она не включает в себя остановку наружного или внутреннего кровотечения). При обширных разрушениях конечностей первичная хирургическая обработка с формированием культи производится одновременно с выведением из шока.

ПХО можно не делать при сквозных ранениях конечностей, если нет большого разрушения тканей (пуля с низкой скоростью полета), повреждения сосудов, нервов, кости; при сквозных и слепых ранениях груди, если нет внутреннего кровотечения, открытого и нарастающего пневмоторакса. Это допущение особенно рационально при одновременном поступлении большого числа пострадавших. В благоприятной обстановке ПХО надо делать, если она по травматичности не будет тяжелее самого ранения. Но если обработка не выполнена, то проводится интенсивная антибактериальная терапия, и хирург пристально наблюдает раненого. При малейших признаках инфицирования раны (температура, нарастание отека, появление болей в ране) немедленно выполняется поздняя первичная хирургическая обработка.

В условиях районной больницы операцию первичной хирургической обработки раны целесообразно выполнять или в экстренной операционной (открытый перелом, обширные ранения, огнестрельные ранения, размозжения и отрывы конечностей), или в чистой перевязочной (раны мягких тканей без повреждения крупных сосудов, нервов и внутренних органов). Планируя работу функциональных помещений отделения, хирург должен предусмотреть помимо экстренной операционной, где выполняются операции по поводу острых заболеваний органов живота, возможность оперирования в чистой перевязочной. Поэтому эта комната должна быть большой, чтобы там могли быть размешены операционный стол, столы для стерильного материала, наборы инструментов в параформалиновых оксикаторах. В этой перевязочной операционной можно предусмотреть и выведение пострадавших из шока, выполнение диагностических и малых лечебных манипуляций (торакоцентез, пункция плевральной полости, лапароцентез, диагностическая лапаротомия, наложение скелетного вытяжения, люмбальная пункция, туалет ран, транспортная иммобилизация перед эвакуацией пострадавшего на этап специализированной помощи, репозиция переломов лучевой кости в типичном месте и

переломе-вывихов голеностопного сустава, наложение гипсовой повязки). Нецелесообразно все это выполнять в экстренной операционной из-за возможного загрязнения ее пострадавшим с улицы и возможного загрязнения ее при экстренных полостных операциях. Конечно, первичная хирургическая обработка ран груди и живота, головы должна проводиться в операционной.

Условия выполнения операции ПХО

Непременными условиями ПХО должны быть полное обезболивание и тщательное отмывание самой раны от грязи перед ПХО. Второе без первого выполнить должным образом просто невозможно. Местная инфильтрационная анестезия не обеспечивает также релаксации мышц и широты оперативного доступа для тщательного выполнения всех элементов ПХО. Под местной анестезией 0,25%—0,5% раствором новокаина можно выполнить ПХО ран, не подлежащих госпитальному лечению (раны, не проникающие глубже собственной фасции). Анализ материала клиники показал, что при обработке ран под местной анестезией первичное нагноение возникало в 5 раз чаще, чем при обработке под наркозом.

Какие же виды обезболивания следует предпочесть в районной больнице? Все зависит от опыта работающего там врача-анестезиолога. Конечно, лучшим обезболиванием является наркоз. Но из-за невозможного, порой даже минимального, обследования экстренно поступившего больного в условиях ЦРБ ограничены возможности ингаляционного периода с интубацией и релаксацией мышц. И это является одним из препятствий выполнения полной и исчерпывающей ПХО при открытых переломах в условиях ЦРБ.

Мы не рекомендуем для ПХО ран конечностей, повреждений кисти, стопы, открытых переломов и вывихов прибегать к внутрикостному обезболиванию, так как это требует наложения жгута, который, с одной стороны, ограничивает время операции, а с другой — усиливает ишемию тканей, а следовательно, увеличивает возможность инфекционных осложнений.

В условиях ЦРБ целесообразно отдавать предпочтение проводниковой анестезии. Она с добавлением других неопасных для экстренного больного приемов анестезиологического пособия обеспечивает полное обезболивание при операциях на ключице, всей верхней конечности, на стопе, голени и коленном суставе. Надключичный способ проводникового обезболивания показан при операциях на плечевом суставе и плече, локтевом суставе, предплечье и кисти.

Использование проводниковой анестезии при первичной хирургической обработке ран

Подмышечный способ блокады показан при операциях на локтевом суставе, при операциях на предплечье и кисти.

Блокада длинных ветвей плечевого сплетения на уровне локтевого сгиба показана при оперативных вмешательствах на нижней трети предплечья и кисти. Она используется, в основном для дополнения обезболивания при неудачах высоких способов блокад и с целью увеличения их эффективности.

Проводниковая блокада на уровне лучезапястного сустава и кисти показана при туалете раны кисти и операции на пальцах и кисти.

Блокада седалищного и бедренного нерва показана при операциях на голени, голеностопном суставе и стопе.

Проводниковая блокада в подколенной ямке показана при небольших операциях на голени и стопе, а также как дополнение обезболивания и с целью увеличения эффективности при высоких способах блокады.

Проводниковая блокада на уровне голеностопного сустава показана при операциях в пределах стопы и пальцев и для дополнительного обезболивания с целью увеличения эффективности при высоких способах блокады.

Противопоказанием для выполнения проводникового обезболивания являются детский возраст, неустойчивость психики больного, кожные заболевания, воспалительные процессы в области вкола иглы.

Премедикация должна выполняться обязательно. За 15 минут до начала анестезии больной получает внутрь 250 мг мемепробомата, 100 мг димедрола и 100—150 мг этаминола натрия или другого снотворного барбитурового ряда. Барбитураты повышают примерно в 4 раза устойчивость организма на случай передозировки местного анаестетика.

Надо обратить внимание на то, что глубокая седация затрудняет восприятие анестезируемым парастезии, а значит, лишает врача ориентации подведения иглы к нерву. Поэтому целесообразно проводить легкую премедикацию до блокады, а после ее выполнения, для углубления седации, можно использовать дроперидол (2—2,5 мл в/в).

Для проводниковой анестезии используют новокаин, дикаин, лидокаин, тримекаин.

Новокаин необходимо применять в виде 2% раствора. 1% раствор может быть использован лишь на уровне лучезапястного сустава, пальцев кисти и нижней трети голени. Надо учитывать, что новокаин разрушается при повторной тепловой стерилизации. Скрытый период действия новокаина 12—18 минут, продолжительность действия 1 — 1,5 часа. Допустимые дозы: 500 мг новокаина без адреналина, 1000 мг с адреналином.

Дикаин по стойкости примерно равен новокаину, в 10 раз его токсичнее и в 12 раз сильнее, поэтому может применяться в более низких концентрациях (0,15%—0,25%). Скрытый период у дикаина 15—40 минут, продолжительность действия 5—6,5 часа. Максимально допустимая доза 2,5 мг/кт веса (200 мг с адреналином и без него).

Лидокаин — наиболее распространенный анестетик для проводниковой анестезии. Используется и раствор. Он в 1,5 раза токсичнее и в 3 раза сильнее новокаина. Скрытый период действия 5—8 минут, продолжительность действия 3—5 часов. Лидокаин не дает аллергических реакций. Максимально допустимая доза без адреналина 300 мг, с адреналином — 1000 мг.

Тримекаин (медокаин) — родственный в химическом отношении лидокаину. Он переносит и повторное автоклавирование. В 1,5 раза токсичнее новокаина и в 1,8 раза сильнее его. Скрытый период 6—9 минут, продолжительность действия 2,5—3 часа. Максимальная разовая доза 600 мг, с адреналином — 1000 мг.

Адреналин добавляют к раствору местного анестетика для уменьшения скорости всасывания препарата (пролонгирования действия и уменьшения токсичности). По этой причине возрастает скрытое время действия анестетика. Адреналин используют в концентрации 1:200000. Ее получают путем добавления при пользовании иглами диаметров 0,7—0,9 мм одной капли официального раствора адреналина 1:1000 к 10 мл раствора анестетика. Адреналин, ввиду возможного окисления, добавляют к раствору анестетика непосредственно перед употреблением.

Но адреналином из-за опасности некроза тканей пользоваться не следует.

Витамин В, усиливает действие местных анестетиков. Его добавляют по 30—60 мг в виде бромистой или 25—50 мг хлористой соли (соответственно I мл 3% или 6% раствора первого препарата или 2,5 мл 5% раствора второго).

Осложнения от проводниковой анестезии

По характеру возникновения они могут быть неспецифическими (встречаются при различных видах блокад) и специфическими (возникают при определенных видах первичной анестезии). К первым относятся общие и местные токсические реакции, аллергические реакции и повреждения нервов; ко вторым — пневмоторакс при подключичной анестезии, блокада диафрагмального нерва.

Общая токсическая реакции возникает вследствие передозировки анестетика или ошибочного введения его внутрисосудисто. В первом случае реакция развивается через 10—15 минут после введения препарата, во втором — сразу в процессе выполнения блокады. Первым симптомом этого осложнения является жалоба больного на головокружение. Индивидуальная передозировка местного анестетика может наблюдаться у ослабленных больных, в частности, при шоке.

При легкой степени токсической реакции (небольшое возбуждение, бледность кожных покровов) не требуются какие-то специальные меры, исключая ингаляцию кислорода.

При средней степени токсической реакции (бледность, тахикардия, гипертензия, двигательное возбуждение), помимо ингаляции кислорода, применяют внутривенное введение малых доз барбитуратов. Препаратом выбора является этаминал натрия (нембутал). Его вводят в виде 5% раствора 5—10 мл. При отсутствии такового вводят гексенал или тиопентал натрия (150—200 мг).

При тяжелых токсических реакциях (судороги, цианоз, гипертермия) проводят дезинтоксикационную терапию (10% раствор глюкозы, физиологический раствор, полиглюкин, гемодез) в сочетании с форсированным диурезом, ингаляциями кислорода, а при выраженном нарушении внешнего дыхания — искусственную или вспомогательную вентиляцию легких.

В профилактике аллергической реакции на местный анестетик ведущее значение имеют анамнестические данные. В лечении основными являются антигистаминные препараты (димедрол, супрастин, тавигил), кальций (хлористый и глюконат), аскорбиновая кислота и др.

Профилактика механических повреждений нервов — это недопущение эндоневральных инъекций, но, кроме того, и применение минимально допустимых концентраций анестетика — для новокаина это 2% раствор, для тримекаина 1,5%, для лидокаина 1%, для дикаина 0,25%.

Специфические осложнения

Пневмоторакс при надключичной анестезии плечевого сплетения. Часто он возникает через несколько часов после блокады. Лечение в большинстве случаев не требуется.

Выключение диафрагмального нерва наблюдается у каждого пятого из числа анестезируемых. Лечение не требуется.

Общие правила выполнения проводниковой анестезии

1. Следует инъецировать раствор анестетика как можно ближе к нерву. Это достигается путем получения парастезии при введении иглы.
2. Необходимо избегать эндоневральных инъекций, а при таковых вводить неболь-

шие объемы раствора анестетика (3—5 мл) и медленно. Остальное количество раствора инъецировать параневрально.

3. Избегать внутрисосудистых инъекций, для чего по ходу блокады надо проводить аспирационную пробу — потягивание поршня в обратном направлении сопровождается появлением крови в шприце.

4. С целью нивелировать особенности индивидуальной топографии нерва и «гарантированно», обеспечить анестезию, кончик иглы во время блокады перемещается перпендикулярно ходу нерва. Раствор анестетика вводят веерообразно.

5. Концентрацию адреналина в растворе анестетика 1:200000 считать оптимальной. Адреналин к раствору анестетика добавлять непосредственно перед выполнением блокады.

6. Строго соблюдать концентрации, максимально допустимые дозы препаратов для анестезии.

7. Иглы для проводниковой анестезии должны быть острыми и заточенными под углом 15—60°.

8. Место введения иглы через кожу желательно анестезировать внутрикожным введением анальгина.

Техника проводниковой анестезии в области лучезапястного сустава

Больной лежит на столе, кисть и предплечье обрабатываются антисептиком, как для операции. На передней поверхности предплечья на уровне проксимальной поперечной складки лучезапястного сустава вводится анестетик к локтевому и срединному нерву. Место вкола иглы для блокады срединного нерва определяется пересечением проксимальной складки запястья с ульнарным краем сухожилия лучевого сгибателя кисти. На глубине 0,6—0,7 см под собственную фасцию вводится 5 мл раствора анестетика.

Точка вкола иглы для блокады локтевого нерва находится при пересечении проксимальной складки запястья с радиальным краем сухожилия локтевого сгибателя кисти, иглу направляют под собственную фасцию и под сухожилие, куда веерообразно вводят 4—5 мл раствора анестетика. С целью блокады тыльной ветви нерва 2 мл раствора инъецируют в подкожную клетчатку в область передней поверхности головки локтевой кости, для чего иглу приходится вводить глубже примерно на 1 см.

Лучевой нерв анестезируют в лучевой ложбинке («табакерке») на уровне проксимальной складки запястья путем подкожной (над собственной фасцией!) инфильтрации 5-7 мл раствора анестетика между сухожилиями. Протяженность инфильтрационной «браслетки» 3—3,3 см от сухожилия короткого разгибателя и длинного абдуктора большого пальца, с одной стороны, до длинного разгибателя большого пальца — с другой.

Надключичная блокада плечевого сплетения

Положение больного на спине. Под голову и лопатки подкладывается подушка, моделированная соответственно шейному лордозу. Голова чуть запрокинута и отведена в противоположную сторону. Цель такой укладки — максимальное расслабление мускулатуры шеи для прощупывания 1-го ребра и подключичной артерии. Латерально и в непосредственной близости от нее на I см выше края ключицы вводится игла в направлении 1 ребра (А. Ю. Пащук, 1977). Признаком правильного введения иглы служит ее

колебания синхронно пульсу. При проколе фасциального влагалища сплетения (ощущение провала иглы, щелчка) дальнейшее перемещение иглы должно быть весьма осторожным. При получении парастезии — непременного условия успеха проводникового обезболивания проводят инъекции 20 мл раствора анестетика.

В случае неполучения парастезии иглу подтягивают, затем вводят на 1—2 мм латерально и кзади от первоначального вкола по проекции первого ребра. Раствор анестетика инъецируют только по получении парастезии. Целесообразно введение всего количества анестетика в параневральное пространство из двух точек.

При низком АД, когда не удается прощупать пульсацию подключичной артерии, место для вкола иглы выбирается на 1,5 см латерально от бокового края грудиноключичнососковой мышцы.

Точка вкола игла на шее может быть определена еще одним приемом. Проводится биссектриса угла, образованного ключицей и наружным краем кивательной мышцы, из середины ключицы восстанавливается перпендикуляр. Его пересечение с биссектрисой угла и будет искомой точкой введения иглы для анестезии плечевого сплетения. Игла вводится снаружи кнутри под углом 45° к фронтальной (наружной — больной лежит) плоскости до упора ее в поперечный отросток шейного позвонка. Кончик отводится от него назад на 2—3 мм. Вводится 50—60 мл 1% раствора лидокаина или 50—60 мл 1% раствора новокаина. При правильном введении препарата больной должен ощущать парастезию по внутренней поверхности плеча и предплечья.

Мы рекомендуем именно этот прием анестезии плечевого сплетения, так как при его выполнении почти исключается возможность повреждения купола плевры и крупных сосудов.

Подмышечная блокада плечевого сплетения

Положение больного на спине с отведенной в плечевом суставе под прямым углом и ротированной кнаружи конечностью. На уровне прикрепления к плечевой кости большой грудной мышцы и широкой мышцы спины накладывается жгут из резиноюй трубочки. Точка вкола иглы определяется в подмышечной впадине по месту пульсации подмышечной артерии непосредственно над головкой плечевой кости. Игла вводится перпендикулярно оси плечевой кости. Признаком прокола иглой фасциального влагалища служат щелчок и проваливание иглы. Необходимо стремиться получить парастезию. Иглой манипулируют из одного кожного прокола. Анестезирующий раствор объемом не менее 40 мл следует размещать спереди от подмышечной артерии и сзади. Жгут снимается через 3—5 минут после введения анестезирующего раствора.

Проводниковое обезболивание пальцев

Это наиболее распространенный вид проводниковой анестезии, техника которой широко известна.

У основания пальца дистальнее наложенного жгута с тыльной его стороны вводят иглу, надетую на 5-миллилитровый шприц (наложение жгута необязательно, если к раствору добавлен адреналин). Введением раствора обезболиваются кожа и подкожная клетчатка. Затем, проводя иглу поочередно по латеральной стороне основной фаланги пальца, перпендикулярно его поверхности, вводят раствор в клетчатку и анестезируют проходящие в этом месте пальцевые нервы. Используют 5—8 мл 1% раствора новокаина.

В настоящее время применяют модификацию метода, когда 5 мл 1% раствора вводят в межпальцевые промежутки.

При выполнении проводниковой анестезии пальца допускается ряд ошибок, а именно, упускается из виду, что:

1) палец иннервируется 4 нервами, 2 из которых идут по волярнобоковым поверхностям и 2 — по тыльнобоковым;

2) тактильно-болевая иннервация волярных участков кожи пальцев и кисти представлена насыщеннее, чем тыльных;

3) имбибиция тканей раствором анестетика тем болезненней, чем она ближе расположена к очагу воспаления;

4) ацидоз воспаленных тканей понижает эффективность анестезирующего препарата;

5) длительный вазоконстрикторный или гидравлический турникет чреват опасностью некроза пальцев.

Блокада седалищного нерва

Больной лежит на здоровом боку. Анестезируемая конечность согнута в тазобедренном и коленном суставах по углом 45—60°. От верхушки большого вертела проводится линия в направлении задней нижней ости подвздошной кости, из середины которой в каудальном направлении восстанавливается перпендикуляр длиной в *А*—5 см. Иглу вкалывают перпендикулярно фронтальной плоскости больного до получения парастезии или соприкосновения с костью. При надобности иглу подтягивают и вводят приблизительно на 0,5 см латерально или медиально от первоначального вкола. Получение парастезии обязательно. Вводят 20—25 мл раствора анестетика.

Техника блокады не изменяется, если больной лежит на животе.

Положение больного на спине. Ногу, если возможно, слегка сгибают в тазобедренном суставе, подкладывая валик под коленный сустав. Определяют задний край дистального отдела большого вертела. В этом месте длинную иглу проводят во фронтальной плоскости на глубину 7—10 см до соприкосновения с наружной поверхностью седалищного бугра. Иглу подтягивают на 0,5—1 см и вводят 20—25 мл раствора анестетика.

Блокада бедренного нерва. Больной лежит на спине. Пальпируют бедренную артерию. Латерально, в непосредственной близости от нее на расстоянии 1,5—2 см от паховой связки вводят иглу перпендикулярно фронтальной плоскости. После прокола поверхностной фасции бедра иглу продвигают внутрь до прохождения подвздошногребешковой" фасции. Раствор анестетика (10 мл) вводят веерообразно, латерально от артерии, преимущественно под подвздошногребешковую фасцию.

Блокада наружного нерва бедра. Место вкола иглы определяют под пупартовой связкой, отступя на 1,5 см кнутри от передней верхней ости подвздошной кости. 5 мл раствора анестетика инфильтруют подкожную клетчатку параллельно связке на участке 3,5—4 см, 3—5 мл раствора анестетика вводят субфасциально.

Блокада запирательного нерва. Точка вкола располагается на 1,5 см ниже пупартовой связки по линии, расположенной на 3 см кнутри от бедренной артерии и на 3 см кнаружи от лонного бугорка. Иглу вводят под углом 60° к фронтальной плоскости до контакта с костью. Затем ее несколько подтягивают и направляют вглубь под углом 90" к фронтальной плоскости. Определив кончиком иглы верхний край запирательного отверстия, ее дополнительно продвигают вглубь на 1,0—1,5 см. При получении парастезии вводят 15—20 мл раствора анестетика. Если парастезию получить не удается, то

кончик иглы после предварительного подтягивания перемещается на 0,5 см кнутри или латерально от места первоначального вкола.

Проводниковая анестезия в области подколенной ямки

Больной лежит на животе. Голень поднята строго вверх. Пальпируются ограничивающие верхний угол подколенной ямки сухожилия двуглавой и полуперепончатой мышц бедра. Место вкола иглы определяют, на 1—1,5 см отступя от этого угла. Иглу направляют строго вертикального на глубину в 1—2 см после прокола фасции. Стремятся получить парастезию (иррадиация в области пятки или подошвенной поверхности стопы). При надобности иглу подтягивают и вкол повторяют, в веерообразном направлении поперечно ходу нерва инъецируют 5—8 мл раствора. После блокады большеберцового нерва анестезируют общий малоберцовый нерв, для чего иглу после частичного извлечения направляют под углом, открытым кнутри в 30—45° от фронтальной плоскости. У края сухожилия двуглавой мышцы бедра на глубине 1 см от подколенной фасции обнаруживают нерв, о чем свидетельствует парастезия в области тыла стопы пятого пальца. На блокаду расходуется 5—8 мл раствора анестетика.

При показаниях из первоначального вкола путем подкожной инфильтрации длиной 5 см в поперечном направлении анестезируются конечные ветви заднего кожного нерва бедра.

Подкожный нерв голени (H. Saphenus) анестезируется путем поперечной подкожной подфасциальной инфильтрации от заднего края медиального мыщелка бедра к середине надколенника. На эту блокаду расходуется 10 мл раствора. В целом на проводниковую анестезию на уровне подколенной ямки расходуется 30—40 мл раствора.

Проводниковая анестезия в нижней трети голени

Для блокады подкожно расположенных нервов на расстоянии 10—12 см выше верхушки внутренней лодыжки делается поперечная инфильтрация клетчатки (так называемый «браслет»). У места пересечения его с внутренним краем Ахиллова сухожилия иглу вкалывают на глубину 3—4 см в направлении малоберцовой кости и инъецируют 5—7 мл раствора анестетика, им блокируют большеберцовый нерв. Место вкола иглы для блокады глубокой ветви малоберцового нерва определяется в точке пересечения «браслета» с наружным краем сухожилия передней большеберцовой мышцы. Иглу проводят перпендикулярно оси голени в направлении межкостной мембраны. Инъецируют 5—7 мл раствора анестетика. Всего на блокаду в нижней трети голени расходуется 30—40 мл раствора.

Выбор обезболивания на нижней конечности

При определении блокируемых нервов для выполнения оперативного вмешательства на нижней конечности учитывают:

1. Зоны кожной иннервации (бедренный нерв несет чувствительность от передней поверхности бедра, передне-внутренней поверхности голени и тыла стопы; седалищный нерв — от тыла и боковой поверхности голени, подошвенной поверхности стопы и ее наружного края, а одновременно блокируемый с ним задний кожный нерв бедра — от задней поверхности бедра и задней поверхности верхней трети голени; запирательный

нерв — от внутренней поверхности бедра; наружный кожный нерв бедра — от наружной поверхности бедра).

2. Зона глубокой чувствительности совпадает с кожными зонами, исключая заднюю и боковую поверхность бедра и область подколенной ямки, иннервируемых седалищным нервом.

3. Двигательную иннервацию мыши, исключая группу аддукторов бедра, иннервируемую запирательным нервом, остальные мышцы получают двигательные волокна от бедренного и седалищного нервов. Поэтому блокада двух последних нервов достаточна для вправления любых переломов костей нижней конечности, исключая верхнюю треть бедра.

Особо следует остановиться на коленном суставе, как расположенном на стыке зон иннервации. Передняя его поверхность иннервируется бедренным, боковая наружным и седалищным, задняя — задним кожным, бедренным и седалищным нервами. Поэтому выполнение проводниковой анестезии при вмешательствах на коленном суставе на догоспитальном этапе нецелесообразно ввиду длительности проведения блокад.

Операция первичной хирургической обработки раны

Следует сразу подчеркнуть, что первичная хирургическая обработка (ПХО) — это серьезная операция. К сожалению, введение в название операции слова обработка и изображение ее в некоторых учебниках для студентов в виде иссечения кожи под местной инфильтрационной анестезией порождают у молодых хирургов поверхностное отношение к ней. Эту операцию иногда выполняют в перевязочной, не надевая стерильного халата, без помощника и операционной сестры. Она лишь стерильным корцангом подает хирургу необходимые инструменты и шовный материал.

Так 02.08.91 г. в Вашинскую районную больницу Вологодской области доставили 36-летнего мужчину с открытым переломом нижней трети голени и закрытым диафизарным переломом обеих костей предплечья. Это был вечер, суббота. Хирург больницы (окончил Ярославский медицинский институт, стаж работы 3 года) выполнил под местной анестезией хирургическую обработку раны (в которой, с его слов, торчала сломанная малоберцовая кость, которую он убрал под кожу) и наложил скелетное вытяжение за пяточную кость. В этой больнице есть врач-анестезиолог, но у хирурга даже не появилась мысль вызвать его для проведения обезболивания. Операция была выполнена без операционной сестры в перевязочной. Можно представить, как она была сделана, если на следующий день больной лежал в спортивных брюках, засученных на поврежденной ноге выше колена (жалко ему и хирургу было разрезать брюки).

Этапы выполнения ПХО

1. В условиях полного обезболивания подготовка кожи конечности и отмывание раны от механических загрязнений.

2. Рассечение раны, ревизия, анатомический диагноз повреждения, составление плана операции.

3. Выявление и иссечение нежизнеспособных тканей, декомпрессивные фасциотомии при огнестрельных ранах.

4. Повторное тщательное отмывание раны, смена стерильного белья.

5. Восстановление разрушенных анатомических связей.

6. Дренирование раны.

7. Экономное иссечение краев кожи и закрытие раны.

Подготовка кожи конечности и отмывание раны от механических загрязнений. R. Petit с соавторами (1971) считали основным источником большинства послеоперационных инфекционных осложнений кожу рук хирурга и кожу больного. Тщательное мытье рук хирурга необходимо еще и потому, что 20-30% перчаток не являются непроницаемыми. Достаточно прокола перчатки иглой в одном месте, чтобы микробы с рук попали в рану. В то же время инфицирование ран с первичным микробным загрязнением происходит в 20 раз чаще, чем чистых, операционных ран (P. Cruse & R. Foord, 1973). Поэтому кожа поврежденной конечности должна быть подготовлена к операции так же тщательно, как и руки хирурга. АЛ. Девятов с соавторами (1975) показали, что при посеве из раны до обработки кожи антисептиками рост микробов получен у 85% больных, а после обработки — лишь у 20%.

Кожа пораженной конечности должна предварительно обезжириваться бензином или мыльными растворами, затем начинается отмывание раствором перекиси водорода, что очищает кожу от крови и грязи. Благодаря пенообразованию происходит освобождение глубоких отделов раны от инородных частиц. Затем кожа осушивается, бреется и повторно отмывается раствором перекиси водорода и фурацилина или их смесью в соотношении 1:10, которая, сохраняя пенообразующее свойство перекиси водорода, позволяет экономить ее. Кожа вновь просушивается стерильным материалом, дважды обрабатывается раствором йодоната, операционное поле закрывается стерильным бельем.

Отмывание раны считается важным элементом хирургической обработки, плэтому неоднократно повторяется во время операции растворами из резинового баллона под давлением. Необходимость в обильном, тщательном отмывании раны антисептическими растворами под давлением с применением механической очистки обусловлена потребностью в экономном иссечении некоторых тканей, а также тем, что по прошествии 4—6 часов после травмы микробы, покрываясь защитной пленкой фибрина и скрываясь в различных щелях и карманах раны, становятся недоступными для воздействия парэнтерально введенных антибиотиков. Часть микробов, захваченных лейкоцитами в результате фагоцитоза и не погибших при этом, при разрушении последних могут реинфицировать рану и стать причиной нагноения.

Операционное белье, смачиваясь растворами, применяемыми для отмывания, и соприкасаясь с нестерильной поверхностью стола, становится загрязненным. Для исключения этого во время хирургической обработки конечность укладывается на подставку (шина Белера), которая должна быть закрыта стерильной водонепроницаемой клеенкой. Необходимы неоднократные смены белья по ходу операции, повторные (через 30—40 минут) обработки кожи раствором йодоната и смена перчаток. Стерильное белье, применяемое для обшивания краев ран при плановых операциях, смачиваясь растворами, загрязняется содержимым раны и расстерилизовывается. Поэтому при ПХО открытых переломов и обширных ран обшивать края раны нецелесообразно.

Для санитарной обработки нижней конечности больного нами сконструирована надувная медицинская шина (рис. 4.1) — а. с. 1405838 СССР А 61 С 7/00, 1988. На надутую шину укладывается нога больного. Несмотря на то, что конечность и рана обмываются большим количеством антисептической жидкости, она не растекается, а собирается и удаляется за пределы операционного поля, шины. Это происходит и потому, что промывная жидкость попадает в ограниченное пространство между проксимально-поперечной и продольными составляющими верхней секции. Коническая форма продольных составляющих и большой диаметр цилиндрической поперечной составляющей верхней секции придают голени наклонное положение. Под тяжестью голени в средней секции образуется желоб, переходящий у кромки средней секции в

сборный пластический карман для промывной жидкости, и оттуда она выводится в заборную емкость.

Рассечение, ревизия, анатомический диагноз повреждения, составление плана операции. Рассечение раны производится, сообразуясь с направлением раневого канала и с учетом потребностей остеосинтеза и восстановительного этапа операции. Иногда выгоднее обнажить перелом типичным доступом, а рану обработать отдельно. При открытом переломе, осложненном повреждением сосудов, доступ осуществляется в соответствии с необходимостью производства сосудистого шва.

При ревизии обращается внимание на характер повреждения мягких тканей и кости, целостность сосудов и нервов, характер отслойки кожи и возможность последующего глухого шва. Учитывая все эти факторы, принимается окончательное решение о возможности восстановительной операции при обширных разрушениях конечности.

Выявление и иссечение нежизнеспособных тканей. При обработке тщательно иссекается имбибированная кровью подкожная клетчатка, а рыхлая соединительная ткань — более экономно, только участки загрязнения. Мышечная ткань иссекается при наличии клинических признаков ее нежизнеспособности (изменение окраски, отсутствие рефлекторного сокращения и капиллярного кровотечения при разрезе, потеря эластичности). Лучше иссекать мышцу ножницами и с небольшим избытком, чем оставить ее в ране мертвую.

Обработка кости производится экономно, удалению подлежат только мелкие, не связанные с мягкими тканями костные осколки. Очень бережным должно быть отношение к надкостнице и крупным костным осколкам, что является профилактикой послеоперационных костных дефектов и несращений. Губчатая кость обрабатывается костной ложкой, компактная — ножом, кусачками или пилой. Важно удалить участки загрязнения из костно-мозгового канала. Иногда, особенно на голени и предплечье, выгоднее пожертвовать длиной конечности, произведя резекцию концов костных отломков, чтобы создать условия, необходимые для первичного заживления раны, мягких тканей.

Повторное тщательное отмывание раны, смена стерильного белья. После иссечения мягких тканей производится гемостаз, рана вновь отмывается раствором поливалентной смеси антибиотиков или смесью перекиси водорода с фурацилином в соотношении 1:10. Раствор поливалентной смеси антибиотиков готовится путем растворения в 1000 мл физиологического раствора по 2 млн. Ед пенициллина, стрептомицина, канамицина, тетраолеана, ристомицина. Отмывание необходимо не только для уменьшения микробного загрязнения раны, но и для удаления из нее мелких кусочков тканей, обреченных на протеолиз, сгустков крови, а также для выявления источников возможного вторичного кровотечения и образования послеоперационных гематом. Затем вновь производится смена стерильного белья.

Дренирование раны. Известно, что после обработки в ране остаются микроорганизмы почти в 50% случаев (А.В. Каштан, О.Н.Маркова, 1968). Важно предотвратить возможность их роста. Следует учитывать также и то, что полный гемостаз поврежденных сосудов кости и костного мозга практически невозможен, неизбежно образование гематом — «инкубаторов» для развития инфекции, так как при оставлении в ране мертвой ткани невозможно рассчитывать на «аутостеридизацию» ее. Поэтому дренирование раны является важным этапом хирургической обработки. В основе его лежит принцип «физической» антисептики. При этом преследуются цели создания хорошего оттока раневого отделяемого вместе с находящимися в нем микроорганизмами, профилактики послеоперационных гематом, снятия отека тканей, улучшения венозного кровообращения конечности, устранения свободных полостей и карманов в ране. Качество дренирования зависит от характера применяемого материала.

Не оправдало себя дренирование ран марлей. Она высыхает и превращается в плотный кляп, — дренирование становится невозможным. Кроме того, марля вызывает выраженную воспалительную реакцию тканей.

Для дренирования ран используются резиновые полоски и трубки из красной (серосодержащей) резины. Они вызывают значительную реакцию тканей. Поверхность резиновых трубок шероховата, что способствует отложению фибрина и тромбированию их в течение первых суток.

В последние годы для дренирования ран широко стали применяться полиэтиленовые и поливинилхлоридные трубки. Они в меньшей степени, чем резиновые, вызывают ответную реакцию организма, имеют гладкую внутреннюю поверхность и поэтому дольше не тромбируются.

ЛучшимЬ по качеству являются трубки из силикона, они применяются в нашей клинике с 1970 года. Вполне оправдано применение силиконизированных трубок от одноразовых систем для переливания крови. Не рекомендуем использовать широкопросветные трубки при пассивных методах дренирования, так как чем шире просвет трубки, тем хуже ее дренирующие свойства. Кроме того, образующийся широкий дренажный канал создает возможность вторичного микробного загрязнения.

Дренаж должен вводиться из отдельного отверстия, а не через рану. Эта деталь имеет существенное значение, так как формирующийся фиброзный дренажный канал, проходя вне линии швов, не препятствует заживлению раны и вторично не инфицирует ее. Трубка является своеобразным «окном», позволяющим наблюдать течение раневого процесса. Исследование мазка раневого отделяемого из дренажа может быть прогностическим тестом течения раневого процесса.

Дренаж обязательно фиксируется к коже двумя швами, иначе он может быть нечаянно извлечен при первой же перевязке. При пассивном дренировании перевязки проводятся ежедневно (и обязательно два раза в первые сутки после операции). Смена марлевых салфеток вокруг дренажей поддерживает дренирование за счет капиллярности марли и предохраняет кожу от мацерации. Важно соблюдать еще одну деталь: дренаж должен лежать на марлевой салфетке и быть прикрытым другой салфеткой.

Улучшенным методом пассивного дренирования, который избавляет белье и постель больного от загрязнения кровью, считаем соединение пассивного дренажа с опорожненной стерильной хирургической перчаткой, что позволяет контролировать количество отделяемого. Целесообразно оставлять дренаж на 3—5 суток (после плановых операций на 2—3 суток), то есть на срок клинического проявления инфекции в ране, если нет отделяемого по дренажу. Дольше держать его нецелесообразно еще и потому, что гемостаз в костной ране наступает в течение первых трех суток. В случае развития гнойной инфекции дренажные трубки могут быть использованы для длительного промывания гнойного очага.

При проникающих ранениях суставов дренаж вводится в полость их — отпадает необходимость последующих пункций. В целесообразности этого нас убедили и плановые операции на коленном суставе.

Восстановление нарушенных анатомических связей. Иммобилизация открытого перелома. Вопрос о способе фиксации отломков при первичной хирургической обработке открытого перелома, когда операция проводится в специализированной травматологической клинике, в настоящее время решен в пользу аппаратов внешней фиксации. Это или спицевые, или стержневые аппараты.

Если хирург не владеет техникой наложения аппаратов внешней фиксации, то восстановление анатомических взаимоотношений сводится к сшиванию мышц над дренажами и костными отломками, сшиванию подкожной клетчатки и кожи (в показанных

случаях) и иммобилизации конечности гипсовой лонгетой при повреждениях кисти, предплечья, локтевого сустава; плеча, стопы, голеностопного сустава, голени и коленного сустава. При переломах бедра накладывается скелетное вытяжение (если нет противопоказаний) или иммобилизация осуществляется гипсовой лонгетой, доходящей до поясничной области. Если пострадавший находится в состоянии шока или у него имеются другие повреждения, то временную лечебную иммобилизацию при переломах бедра удобно осуществлять на шине Белера гипсовыми пластами по Митюнину (рис. 4.2). Через 4—5 дней, после выведения пострадавшего из шока, эта иммобилизация заменяется на скелетное вытяжение.

Если имеется изолированный открытый перелом, то надо вывести пострадавшего из шока, сделать туалет раны (в условиях полного обезболивания — внутривенный наркоз или проводниковая анестезия), выполнить транспортную иммобилизацию и по согласованию с дежурной бригадой транспортировать больного в областной травматологический центр или межрайонное травматологическое отделение, где ему будет сделана исчерпывающая первичная хирургическая обработка и адекватный для конкретного перелома остеосинтез. Транспортная иммобилизация, безусловно, должна быть выполнена по всем правилам: при повреждениях кисти, предплечья, плеча ~- лестничной шиной или гипсовой лонгетой; при повреждениях стопы — лестничной шиной; при повреждениях голени — тремя лестничными шинами; при повреждении коленного сустава и бедра — деревянной шиной Дитерихса.

Безусловно, на сегодняшний день в условиях хирургического отделения районной больницы не показан внутренний остеосинтез при открытом переломе (накостный и внутрикостный). Но модуль из аппарата Илизарова или Калнберза, стержневого аппарата внешней фиксации, как прием временной лечебной иммобилизации перелома голени и плеча, хирург районной больницы должен уметь наложить. Конечно, может быть исключение из этого правила. Если хирург прошел специализацию по травматологии и ему разрешено главным специалистом выполнять остеосинтез, то фиксация отломков при переломах бедра, голени, плеча или предплечья может быть осуществлена и стержнем, и накостной конструкцией.

Техника наложения модуля аппарата Илизарова при открытых переломах конечностей будет рассмотрена в главах, посвященных повреждениям конечностей.

Экономические иссечение краев кожи и закрытие ран. Закрытие ран — заключительный этап операции. Оставленная открытой рана всегда заживает вторичным натяжением. Идеальным для скорейшего заживления раны должно быть закрытие ее посредством глухого шва или одним из способов кожной пластики (это не касается огнестрельных ран, их лучше никогда не зашивать). Важными условиями для герметичного закрытия раны первичным швом являются: гемостаз, отсутствие натяжения тканей, отсутствие клинических признаков воспаления и возможность наблюдения за оперированным. Отрицательной стороной герметичного закрытия раны является возможность образования гематомы. Свернувшаяся кровь является отличной питательной средой для микробов. В зашитой ране, как в термостате, возникают все условия для их прогрессивного роста.

Виды швов. Первичные — накладываются по завершении хирургической обработки. Это делается так, чтобы не было ишемии кожи от натяжения краев раны. Вначале на подкожную клетчатку накладываются отдельные кетгутовые швы. При завязывании первого узла (!) нить надо тянуть вдоль (!) раны, тогда кожные края ее хорошо сопоставляются. Кожные швы накладываются тонкими нитями на расстоянии 6—7 мм, а вкол и выкол иглы от края раны на 5 мм. Они затягиваются только до сведения краев раны. Затягивать их плотно недопустимо, так как после завершения операции из-за нарастающего отека «удавливание» краев раны швами увеличивается и может

наступить некроз, особенно если имеется ишемия (повреждение магистрального сосуда, шок с нарушенным тканевым кровообращением, нарушение кровоснабжения дистальных отделов ног при облитерирующем эндатериите или облитерирующем атеросклерозе).

Если при сшивании раны возникает натяжение, то края кожи рекомендуем подшить ко дну раны (к мышцам) там, где они ложатся. Непокрытое кожей «дно» раны закрывается влажной асептической повязкой, потом мазевой повязкой, и после образования хороших (ярко-красных, мелкозернистых) грануляций производится кожная пластика или расщепленным трансплантатом с помощью дерматома, или (проще) усовершенствованным Н. К. Митюниным приемом кожной пластики по Ревердену — «марками», взятыми с помощью «вилок».

«Вилку» сделать очень просто. Берется кусочек оргстекла толщиной 5—6 мм, размером 30x50 мм. На торце пластинки делаются стоматологическим бором три канальца для швейных иголок. Очень важно, чтобы концы иголок выстояли на одинаковом расстоянии, инач'е «марку» кожи взять невозможно. Для этого расстояние в 10 мм (глубина погружения иголок в пластину) отчерчивается по линейке параллельно краю торца пластинки (рис. 4.3). Со стороны торца на расстоянии 7 мм друг от друга буром просверливают три канала на глубину 10 мм. В них вставляются раскаленные на огне спиртовки тупые концы игл. Оргстекло, обгорая вокруг накаленных игл, прочно фиксирует их.

Техника кожной пластики «марками», взятыми с помощью «вилок»

Операция выполняется в чистой перевязочной. Больной получает за 40 минут обычную премедикацию (1—2 мл 1% раствора промедола и 0,5—1 мл 1% раствора атропина). Выполняется туалет раны — она обмывается раствором антисептика, снимаются налет фибрина и корочки грязи вокруг раны. Обрабатывается кожа донорского участка (лучше перед ненаружная поверхность бедра), в подкожную клетчатку вводится 0,25% раствор новокаина. Хирург берет «вилку» в левую руку и вкалывает острые концы игл в кожу так, чтобы можно было поднять на острие иглы кожу в виде трех холмиков (три иглы). Острой безопасной бритвой, зажатой в прямой зажим Кохера, поднятые холмики кожи подрезаются так, что у каждого кончика иглы остается островок кожи, истончающийся к периферии и соединяющийся с соседним тонкой перемычкой эпидермиса. Этот островок в виде тройной гантели переносится на рану, укладывается вдоль края раны с кончиков игл кончиком длинной инъекционной иглы и этой же иглой расправляется так, чтобы «марка» раневой поверхностью плотно примыкала к грануляциям. Следующая «марка» укладывается вплотную к предыдущей.

На закрытую рану (рана!) накладывается влажная повязка с антисептиком. На рану после пластики накладывается влажно-высыхающая черепицеобразная антисептическая повязка.

Первая перевязка на 5 день.

Первично-отсроченный шов. Он накладывается на рану до появления грануляций, то есть он подобен провизорному шву.

Ранний вторичный шов накладывается на рану после появления в ней грануляций, но до завершения контракции (это обычно до 15 дней). Края раны удается свести без их иммобилизации скальпелем или ножницами.

Поздний вторичный шов накладывается на рану по завершении процесса контракции, поэтому для сведения краев их надо мобилизовать.

Показания и противопоказания к первичному шву

Недопустимо зашивать наглухо (накладывая первичные швы) укушенную рану, огнестрельную рану, рану с большой отслойкой кожи, рану, загрязненную землей.

С большой осторожностью надо накладывать первичные швы на раны промежности, раны ягодичной области и раны стопы.

Обязательно накладываются первичные швы на лицо, уши, веки, губы, волосистую часть головы, особенно при проникающих ранениях черепа.

Обязательно зашивается наглухо проникающая рана груди, проникающие ранения суставов, рана грудной железы, мошонки, полового члена, вульвы.

Незашитая рана дренируется трубками, марлевыми выпускниками, марлей с мазью Вишневского или марлей, смоченной в гипертоническом растворе.

После завершения операции накладывается повязка, и конечность иммобилизуется или гипсовой лонгетой, или скелетным вытяжением, или модулем аппарата Илизарова, или стержневым аппаратом для чрескостной фиксации. Если рана расположена на задней поверхности голени, то гипсовая лонгета накладывается спереди. За лонгету конечность подвешивается на пружинах к надкроватной раме.

При циркулирующей отслойке кожи или «сдирании» ее в момент ранения «чулком» книзу или кверху в конце ПХО выполняется пластика утильной кожей по Красовитову.

Техника пластики дефектов кожных покровов по Красовитову

Отслоенная кожа отсекается (полностью!) от поврежденного сегмента и на чистом операционном столе укладывается вниз кожей, а вверх, подкожной клетчаткой. Острым ножом (скальпель, резекционный нож, просто острый охотничий нож, электрический дерматом и т. д.) снимается тщательно вся подкожная клетчатка так, чтобы с внутренней стороны были видны волосяные луковицы. На коже делается много односантиметровых сквозных насечек. Кожа укладывается на свое обычное место и тщательно подшивается к краям раны и за отверстия — к ее дну. Сверху накладывается влажно-высыхающая повязка. Если кость цела, то для предупреждения давления на пересаженную кожу целесообразно наладить демпферное склетеное подвешивание поврежденного сегмента (рис. 4.4).

Профилактика гнойных осложнений

Неизбежно оставляемые в ране или вторично образующиеся очаги некроза могут подвергнуться в ране резорбции, инкапсуляции, имплантации или отторжению и расплавлению через нагноение. Необходимым условием для благоприятного исхода раневого процесса является резкое подавление микрофлоры раны до субклинического уровня, в чем главная роль принадлежит антибиотикам.

Система профилактики инфекционных осложнений включает в себя кроме антибиотикотерапии местную гипотермию (орошение кожи эфиром, хлорэтилом, салфетками со спиртом, охлаждение пузырями со льдом), применение амидопирина, внутривенное введение 1% раствора хлористого кальция. Для борьбы с послеоперационном отеком конечности осуществлялось демпферированное подвешивание ее к надкроватной раме или укладывание ее на шину Белера. Это уменьшает гипоксию тканей (рис. 4.5).

Общепринятые способы применения антибиотиков (пероральное, подкожное, внут-

римышечное) малоэффективны при открытых переломах, так как создание терапевтической концентрации антибиотиков в костной ткани при них затруднено. При внутривенном введении антибиотиков они концентрируются в легочной ткани и в дальнейшем в значительной степени разрушаются тканевыми ферментами (Л. П. Жаворонкова, 1962). Внутрикостный способ введения (С. С. Ткаченко и В. Н. Борисенко, 1975) является разновидностью внутривенного, а применение жгута приводит к обескровливанию тканей и снижению их устойчивости к инфекции. Местное применение антибиотиков целесообразно лишь во время хирургической обработки раны для орошения и отмывания, так как развивающаяся экссудация из раны препятствует всасыванию лекарственных веществ, а вымывание фибрина при введении антибиотиков через дренаж затрудняет склеивание краев и заживление. Существенное преимущество имеет внутриартериальный путь введения антибиотиков: лекарство вводится непосредственно к пораженным тканям, возможно создание более высокой концентрации и на более продолжительное время в зоне, питаемой соответствующей артерией.

Пункция бедренной, подмышечной или локтевой артерии производится по следующей методике. Обработка кожи области пункции спиртом или йодонатом. Два пальца (указательный и средний) левой руки хирурга пальпируют пунктируемую артерию поперечно к ее оси. При этом один из них (дистально расположенный) придавливает артерию. Игла без шприца, предварительно проверенная на проходимость, с острозаточенным концом (обычно игла для внутримышечных инъекций) вкалывается до ощущения пульсации под иглой, и затем, поворачивая иглу под углом 45° к оси артерии, производится прокол ее. Появление фонтанирующей алой струи крови указывает на правильность пункции. Не изменяя положения иглы, фиксируя ее в артерии левой рукой, правой присоединяют шприц и производят введение антибиотиков (обычно пенициллин 1—2 млн. Ед) в 20 мл физиологического раствора). По показаниям отдельным шприцем вводим 27% раствор гидрохлорида папаверина 2,0—4,0 мл. Проверкой правильности введения в артерию лекарственных средств служит появление струи крови в шприце при прекращении надавливания на поршень, а в конце введения — чувство тепла в дистальных отделах конечности.

Целесообразно начинать внутриартериальное вливание сразу на операционном столе после обработки и продолжать 3—4 дня по 1—2 раза в день. Каких-либо осложнений не было. Нами с 1968 года выполнено более 30000 пункций артерий.

Другие меры профилактики послеоперационных местных осложнений:

— иммобилизация поврежденной конечности;

— восполнение кровопотери;

— неспецифическая противовоспалительная терапия — 1% раствором -хлористого кальция внутривенно по 250 мл 2—3 дня; салицилаты, витамины группы **В.**

Профилактика легочных осложнений (особенно после операций под наркозом):

а) дыхательная гимнастика, массаж грудной стенки;

б) ингаляции с содой и ферментами;

в) ингаляции камфоры, включение в пищу чеснока;

г) антибиотики внутримышечно или внутривенно.

Особенности первичной хирургической обработки огнестрельных ран

Морфологические особенности огнестрельной раны — сложность формы раневого канала, обширная зона первичного травматического некроза и молекулярного сотря-

сения, высокая степень микробного загрязнения — обусловливают неблагоприятное течение раневого процесса. Прежде всего это касается резкого травматического отека, приводящего к закрытию раневого канала и субфасциальному сдавлению мягких тканей. Выраженный травматический отек, нарушение кровообращения и тканевая гипоксия, большое количество мертвых тканей при непременном микробном обсеменении раны обусловливают частое развитие различных форм раневой инфекции.

Однако при своевременной хирургической обработке и адекватном лечении огнестрельная рана может зажить при умеренно выраженной воспалительной реакции и даже первичным натяжением.

Первичная хирургическая обработка огнестрельной раны должна быть выполнена обязательно в условиях полного обезболивания (наркоз, проводниковая, перидуральная или спинномозговая анестезия). Мы противники особенно внутрикостного обезболивания, требующего наложения жгута, а значит, усиливающего гипоксию поврежденной конечности.

Одинаково широко рассекаются как входное, так и выходное отверстия огнестрельной раны (при сквозных огнестрельных ранениях живота с повреждением полых органов хирург иногда, выполнив лапаротомию, не выполняет должного рассечения и обработки выходного отверстия, расположенного на спине, и получает тяжелейшую флегмону в зоне выходного отверстия).

Более широко, чем при неогнестрельных ранениях, иссекаются подкожная клетчатка и мышцы. Чем меньше времени прошло с момента ранения до операции, тем труднее определить границу мертвых мышц. Вот почему в мирное время хирурги, не имея опыта лечения огнестрельных ран, часто оставляют неиссеченными мертвые мышцы, что служит причиной в последующем непременного нагноения.

После иссечения нежизнеспособных тканей и остановки кровотечения продольно рассекаются фасциальные футляры поврежденного сегмента на плече — это задний, передний и медиальные футляры; на предплечье: передний и задний; на бедре: передний, задний и медиальный; на голени: передний, наружный (перонеальный) и задний.

Огнестрельная рана в процессе обработки неоднократно отмывается раствором перекиси водорода, раствором антибиотиков или антисептиков, затем дренируется салфетками, смоченными раствором перекиси водорода или раствором антисептика.

При восстановлении анатомических взаимоотношений недопустим внутренний остеосинтез (накостный или внутрикостный) огнестрельных переломов. Иммобилизация их должна осуществляться либо стержневыми аппаратами внешней фиксации (плечо, предплечье, голень), либо скелетным вытяжением (бедро).

На второй-третий день после операции хирургическая обработка может быть повторена, если у хирурга нет уверенности, что первичная хирургическая обработка выполнена в полном объеме. Эта повторная обработка выполняется обязательно под наркозом. Рана вновь отмывается раствором перекиси водорода и раствором антисептиков, повторно иссекаются нежизнеспособные ткани (они уже видны более четко), накладываются редкие швы.

При благоприятном течении раневого процесса через 10-12 дней после первичной хирургической обработки скелетное вытяжение при переломе бедренной кости может быть заменено на спицевой или стержневой аппарат внешней фиксации.

Временная лечебная иммобилизация переломов плечевой кости предплечья, бедра и голени спицевыми и стержневыми аппаратами внешней фиксации будет рассмотрена в главах, посвященных лечению переломов этих локализаций.

Особенности ПХО вторично открытых переломов (прокол кожи изнутри концом отломка)

На голени, при расположении раны (она обычно небольшая) на передней и внутренней поверхности голени, возможны туалет раны (отмывание ее) и закрытие асептической повязкой. Швы на рану не накладывают. Назначается мощная антибактериальная терапия.

При вторично открытом переломе плеча, предплечья и бедра конец отломка, побывавший «наружи», после устранения первичного смещения погружается в разрушенные мышцы и гематому. Велика опасность инфицирования гематомы и развития тяжелого гнойного осложнения, вплоть до анаэробной инфекции. Поэтому при вторично открытом переломе бедра, плеча и предплечья непременно должна выполняться операция первичной хирургической обработки с рассечением раны, иссечением разрушенных мышц, иммобилизацией перелома, дренированием раны, зашиванием ее в показанных случаях.

После операции непременно на поврежденный сегмент накладывается нитка Мельникова для изучения динамики отека. При каждодневном осмотре хирург исключает возможность анаэробной инфекции.

Этапное лечение ран в условиях сельского района

Место получения травмы (само-, взаимопомощь, санпостовец).

1. Остановить кровотечение (жгут, давящая повязка).
2. Наложить повязки на рану.
3. Выполнить транспортную иммобилизацию подручными средствами.
4. Если возможно, сообщить фельдшеру на ФАП, согласовать с ним допустимость транспортировки, организовать транспортировку.
5. Сопровождать пострадавшего до ФАПа.

Фельдшерско-акушерский пункт (ФАП).

1. Уложить пострадавшего на кушетку.
2. Остановить кровотечение из раны (давящая повязка, жгут, тампонада раны). Проверить, правильно ли (по показаниям ли?) был наложен жгут на месте травмы.
3. Наложить на рану повязку.
4. Осмотреть пострадавшего, заполнить карту осмотра, сформулировать диагноз.
5. Позвонить хирургу районной больницы, доложить о больном, согласовать направление транспортировки (в районную больницу, в межрайонный центр, в областной ортопедо-травматологический центр) и средство транспортировки — или машиной скорой помощи районной больницы, или санитарной авиацией.
6. Продолжить противошоковую терапию на время ожидания санитарного транспорта.
7. Сопровождать при необходимости пострадавшего в районную **больницу.**

Хирургическое отделение районной больницы.

1. Прием пострадавшего.
2. Обследование, заполнение истории болезни — карты на больного с политравмой, формулировка диагноза.
3. Профилактика столбняка.
4. Восполнение кровопотери и противошоковая терапия.
5. Определение места лечения больного (в хирургическом отделении районной

больницы, в межрайонном травматологическом отделении, в областном ортопедо-травматологическом центре).

Если пострадавший будет лечиться в районной больнице (рана мягких тканей, раны груди, живота, головы, раны и открытые переломы при сочетанных повреждениях и шоке, исключающие возможность транспортировки больного), то хирург должен выполнить первичную хирургическую обработку раны, временную или окончательную лечебную иммобилизацию, продолжить терапию шока и профилактику осложнений. Если пострадавший будет лечиться в межрайонном травматологическом отделении или в ортопедо-травматологическом центре (изолированный открытый перелом костей голени, предплечья, плеча), то хирург должен продолжить противошоковую инфузионную терапию, выполнить туалет раны, закрытие ее повязкой, обезболивание, выполнение надежной транспортной иммобилизации и организация транспортировки или санитарным транспортом районной больницы, или транспортом санитарной авиации.

При открытом переломе бедренной кости необходимо через санитарную авиацию вызвать травматолога на себя.

Для профилактики инфекционных осложнений следует до операции ПХО или отправки больного в травматологическое отделение ввести в артерию поврежденной конечности антибиотики.

Рис. 4.1. Надувная медицинская шина для санитарной обработки нижней конечности

Рис. 4.2. Иммобилизация бедра на шине Белера двумя гапсовыми пластинами по Митюнину



Рис. 4.1.

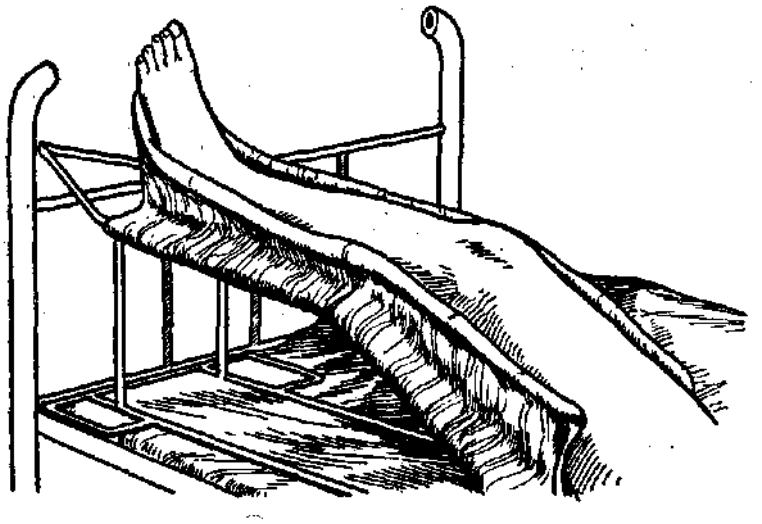

Рис. 4.2.

Рис. 4.3. «Вилка» Митюнина (а) для пересадки кожи по Ривердену (б)

Рис. 4.4. Демпферное скелетное подвешивание голени к надкроватной раме:
1 — проведена прямая спииа через большеберцовую кость; *2* — на ней сформирован штыкообразный изгиб; 3 — изгиб установлен на кость, спииа через пружину-демпфер (4) соединена с балканской рамой (5)

Рис. 4.5. Демпферное подвешивание конечности в гипсовой лонгете к надкроватной раме

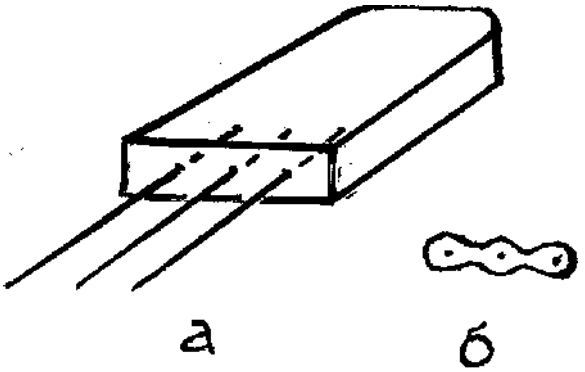

Рис. 4.3.

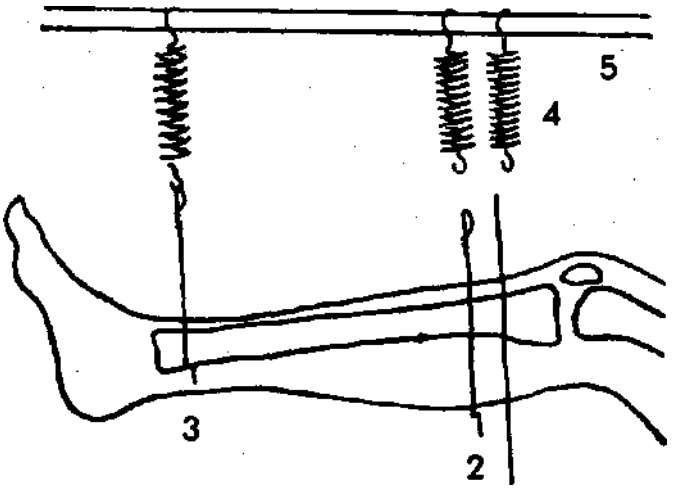

Рис. 4.4.

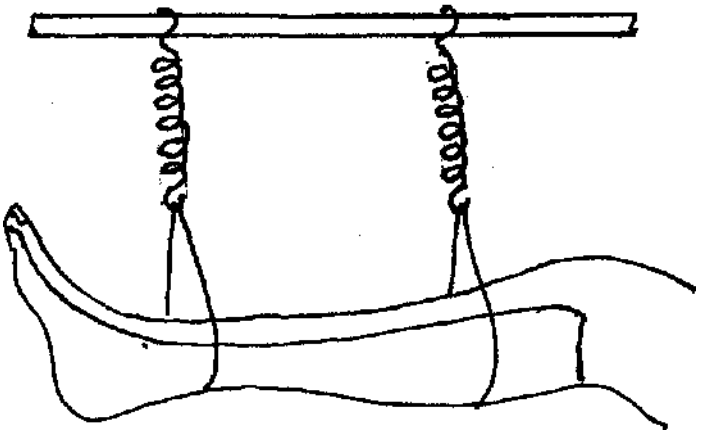

Рис. 4.5.

Глава 5. ПОВРЕЖДЕНИЕ КРОВЕНОСНЫХ СОСУДОВ. КРОВОТЕЧЕНИЕ. КРОВОПОТЕРЯ

Повреждения магистральных сосудов — самая драматичная глава травматологии, хотя в ней, на первый взгляд, нет белых пятен ни для фельдшеров, ни для хирургов. И действительно, у многих из них еще на пути к специальности создается убеждение, что повреждение сосуда всегда сопровождается кровотечением, что первая помощь — это жгут и потом срочно в больницу, а затем, если кровотечение из крупного сосуда, то перевязка, когда необратимой ишемии не будет, или надо вызвать сосудистого хирурга — пусть сошьет артерию, когда угрожает необратимая ишемия. Но за 36 лет работы на селе и в больнице скорой помощи я не видел ни одного направления фельдшера из села или со здравпункта, в котором бы ставилось хотя бы подозрение на закрытое повреждение крупной артерии при переломе или вывихе. Зато не перечесть ошибок, допущенных при оказании помощи: вместо артериального жгута накладывается венозный, вместо давящей повязки накладывается жгут; больного со жгутом везут **в** больницу зимой в холодной машине и получают тяжелое отморожение; накладывают вытяжение при низком переломе бедра или делают остеосинтез, а потом констатируют необратимую ишемию и отрезают конечность.

В этой главе мы познакомим фельдшеров и хирургов с диагностикой и тактикой лечения открытых и закрытых повреждений сосудов, с ошибками, которых не должно быть.

Повреждения магистральных сосудов могут быть закрытые и открытые (огнестрельные и неогнестрельные).

Почему-то у многих фельдшеров и начинающих хирургов как аксиома существует мнение, что повреждения сосудов бывают только открытые, что они непременно сопровождаются наружным кровотечением и опасной для жизни кровопотерей. Может быть, поэтому диагностические ошибки чаще бывают именно при закрытых повреждениях сосудов, сопровождающих переломы и вывихи, когда нет кровотечения и кровопотери и боль в месте перелома маскирует начальные проявления ишемии. Хирург ставит диагноз повреждения артерии, когда уже налицо симптомы необратимой ишемии и когда жизнь пострадавшему может спасти лишь ампутация.

Хирург и фельдшер при первичном осмотре каждого пострадавшего с закрытыми и открытыми повреждениями конечностей, при любой локализации раны, при любом вывихе и переломе должен исключить возможность повреждения магистральной артерии.

При ранении огнестрельным или холодным оружием о возможности повреждения артерии или вены может говорить локализация раны в проекции сосуда.

Проекция подмышечной артерии соответствует переднему краю роста волос или по линии, проходящей вдоль подмышечной впадины через точку, расположенную на границе передней и средней трети ширины ее; плечевой артерии — по внутренней борозде плеча (или внутренний край двуглавой мышцы плеча); лучевой артерии — от внутреннего края двуглавой мышцы плеча к шиловидному отростку лучевой кости; локтевой ар-

терии — от медиального надмыщелка плечевой кости к гороховидной кости; наружной подвздошной артерии — от пупка к середине расстояния между верхней остью и симфизом; бедренной артерии — от середины расстояния между передней верхней остью подвздошной кости и симфизом к tuberculum abluctorium медиального мыщелка бедренной кости (линия Кэна); задней большеберцовой артерии — от точки, находящейся на один поперечный палец от медиального гребня большеберцовой кости на уровне ее бугристости, к середине расстояния между задним краем внутренней лодыжки и краем Ахиллова сухожилия; передней большеберцовой артерии — от середины расстояния между головкой малоберцовой кости и бугристостью большеберцовой кости к середине расстояния между медиальной и латеральной лодыжками внизу; тыльной артерии стопы — от середины расстояния между медиальной и латеральной лодыжками к первому межпальцевому промежутку.

О повреждении магистрального сосуда говорит значительное кровотечение из раны (при повреждении артерии может быть фонтанирование), а также наличие большой гематомы вокруг раны.

В докторской диссертации сотрудника нашей клиники В. К. Миначенко (1983 г.) проанализированы 1144 повреждения магистральных сосудов у 835 больных за 20 лет (1962-1981 гг.) - таблица 5.1.

Наиболее часто были повреждены бедренные (228 артерий и 128 вен), плечевые (191 артерия и 56 вен) и подколенные сосуды (83 артерии и 27 вен).

У 222 из 835 больных имели место сочетанные повреждения костей и сосудов (таблица 5.2).

Наибольшее число костно-сосудистых повреждений приходилось на бедренный сегмент - 75 (33,8%) и голень — 50 (16,6%). Преобладали открытые переломы — 132 из 222 пострадавших.

Особенно часто встречаются ошибки в диагностике закрытых повреждений артерий. Фельдшеру и хирургу надо всегда знать, что они могут быть **при** любой локализации перелома и вывиха, но чаще они бывают при низких переломах бедра, передних вывихах в тазобедренном суставе и передних вывихах в коленном суставе.

Еще и еще раз надо подчеркнуть, что повреждение магистральной артерии бывает при любой локализации раны, любой локализации перелома и вывиха, поэтому хирург, заканчивая описание местного статуса поврежденной конечности, непременно, если даже все хорошо, должен написать: «Температура дистальных отделов поврежденной и здоровой конечности одинаковая, пульсация артерий дистальнее места повреждения отчетливая».

Важным симптомом повреждения магистральной артерии является отсутствие пульса дистальнее места ранения, перелома или вывиха.

Пульс надо сравнивать с аналогичными точками на неповрежденной конечности. Этот симптом подводит лишь в случае тяжелого шока, когда АД низкое и пульс на периферических артериях не определяется. Мы однажды вынуждены были ампутировать обе ноги на уровне бедер у 23-летнего милиционера, который во время автоаварии вылетел через лобовое стекло машины ГАЗ-452 и был доставлен в клинику в состоянии тяжелого шока с низкими переломами обоих бедер. Пульсация на артериях стоп не определялась, это было объяснено тяжелым шоком. Лишь на вторые сутки, когда появились симптомы необратимой ишемии, заподозрено было повреждение обеих бедренных артерий. Но было уже поздно, ишемия была необратимой.

Часто фельдшер и врач, пальпируя пульс на поврежденной конечности, пишут в истории болезни, что пульсация периферических артерий ослаблена, но сохранена.

Ослабление пульса может быть лишь в случаях неполного пресечения магистральной артерии, когда имеется пульсирующая гематома, а потом ложная аневризма. Такие наблюдения бывают крайне-крайне редко. В остальных случаях, когда артерия пересечена

Таблица 5.1

ЛОКАЛИЗАЦИЯ И КОЛИЧЕСТВО ПОВРЕЖДЕННЫХ МАГИСТРАЛЬНЫХ СОСУДОВ

Локализация сосудистого повреждения	Количество сосудов	%
Грудная аорта	4	0,35
Брюшная аорта	**10**	0,87
Нижняя полая вена	**11**	**0,96**
Верхняя брыжеечная артерия	**2**	**0,17**
Селезеночная артерия	**2**	**'0,17**
Чревный ствол	**2**	**0,17**
Собственная печеночная артерия	**1**	**0,09**
Воротная вена	**4**	**.0,35**
Прочие сосуды живота	**9**	**0,78**
Сонные артерии	**33**	**2,88**
Яремные вены	**15**	**1,31**
Вертебральная артерия	**3**	**0,26**
Подвздошные артерии	**30**	**2,62**
Подвздошные вены	**12**	**• 1,05**
Бедренная артерия	**223**	**19,93**
Бедренная вена	**128**	**11,18**
Большая подкожная вена	**2**	**0,17**
Подколенная артерия	**83**	**8,25**
Подколенная вена	**27**	**2,36**
Передняя большеберцовая артерия	**22**	**1,92**
Задняя большеберцовая артерия	**20**	**1,75**
Подключичная артерия	**27**	**2,36**
Подключичная вена	**16**	**1,40**
Венозный угол Пирогова	**3**	**0,26**
Подмышечная артерия	**58**	**5,07**
Подмышечная вена	**21**	**1,83**
Плечевая артерия	**197**	**17,22**
Локтевая артерия	**42**	**3,67**
Лучевая артерия	**62**	**5,41**
Ягодичная артерия		5 0,44
Прочие сосуды	**9**	0,78
Всего	**1144**	100,00

полностью, когда она тромбирована вследствие травмы (разрывается интима из-за перерастяжения во время первичного смешения, и сосуд тромбируется), хирург пальпирует свой пульс, принимая его за пульсацию артерии больного. Он не бьет тревогу еще и потому, что не хочет верить в столь тяжелую травму, поскольку признаков ишемии сразу может и не быть.

Вот почему, как аксиому, надо принять, что если вам кажется, что пульс есть, то, значит, что его нет!

Надо другими симптомами найти пока еще компенсированную ишемию, вызвать на консультацию в больницу ангиотравматолога, сделать в показанных случаях ангиографию.

Таблица 2

ЛОКАЛИЗАЦИЯ И ХАРАКТЕР КОСТНО-СОСУДИСТЫХ ПОВРЕЖДЕНИЙ

Характер повреждения конечности	Локализация костно-сосудистого повреждения						Всего
	Ключица	Плечо	Предплечье	Таз	Бедро	Голень	
Закрытые переломы	7	13		12	27	10	69
Огнестрельные переломы		И	2		4	5	22
Первично-открытые переломы	4	13	4		30	17	68
Вторично-открытые переломы		3			12	2	17
Полные и почти полные отрывы		8	8			3	19
Открытые вывихи		1	5				6
Закрытые вывихи		5	1		2	13	21
Итого	11	54	20	12	75	55	222

К ранним симптомам ишемии вследствие прекращения магистрального кровотока относятся бледность кожи и похолодание конечностей, особенно дистальных ее отделов (кисти, стопы). Похолодание определяется при сравнительной пальпации тыла кистей и тыла стоп. Это очень показательный симптом.

Однажды в клинику вечером доставили молодого мужчину с переломом позвоночника на уровне первого поясничного позвонка и нижней параплегией. Был сразу поставлен диагноз повреждения спинного мозга. Утром, до конференции, я зашел в палату, где лежал больной, и, не зная еще диагноза повреждения спинного мозга, ощупал его стопы. Они были очень холодные по сравнению с кистями. Пульса на артериях стоп не было, не было его и на бедренных артериях. На конференцию я шел, уже зная, что у больного тромбирована аорта, очевидно, на уровне бифуркации, а параплегия объясняется тяжелым нарушением магистрального кровотока. К сожалению, ишемия была необратимой. Пострадавшему были выполнены операция удаления тромбов из бифуркации аорты и общих подвздошных артерий и ампутации обеих ног. Но эти операции уже не спасли больного.

Другое наблюдение, закончившееся благополучно.

В одну из суббот я почему-то не смог быть на утренней конференции и пришел в клинику на час позже. Дежурный хирург, ассистент кафедры, ангиотравматолог по научным и клиническим интересам, увидев меня, рассказал, что в клинику были за дежурство доставлены две женщины с вывихами в коленных суставах. На мой вопрос, проходимы ли у них подколенные артерии, он ответил, что да. Пульс определялся на дистальных артериях у обеих больных. Я тут же зашел в палату. Женщины лежали рядом, у обеих на поврежденную ногу была наложена высокая гипсовая лонгета. Я сравнил температуру тыла стоп: у одной больной — она одинаковая, а у другой — слева, там, где был вывих, температура явно была ниже, чем на здоровой ноге. Конечно, можно было бы объяснить это гипсом (похолодание от гипса), но я сразу развел края лонгеты и при явно хорошем пульсе на здоровой стопе не нашел его на больной. Мой ассистент, принимавший больную как дежурный врач, пытаясь найти пульсацию, стал

уверять, что он ее ощущает. Я позвал других коллег, которые пульс не находили, как я. На ангиографии диагноз нарушения магистрального кровотока был подтвержден. Сделана тромбэктомия, нога была спасена.

В этом наблюдении тромбирование артерии, возможно, наступило потом, после вправления вывиха и наложения гипса. Интима была порвана, и тромбоз наступил не сразу, а через несколько часов. Тромбоз может в этих случаях наступить и через несколько дней. Вот почему **при тяжелых закрытых повреждениях конечностей, особенно на уровне нижней трети бедра и коленного сустава, пальпировать магистральный пульс надо по нескольку раз в день и ежедневно в дневник наблюдения вносить слова, что пульсация магистральных артерий ниже места поврждения отчетливая.**

Два наблюдения позднего тромбоза артерий остались в моей памяти.

Первое — это Анна Михайловна Гусева, рабочая электромоторного завода, получившая тяжелую травму левой ноги парой колес железнодорожного вагона. Я работал тогда первый год ассистентом-травматологом. Мой шеф, заведующий нашей кафедрой Николай Константинович Митюнин, сделал ей первичную хирургическую обработку огромной размозженной раны, чрезсуставной остеосинтез низкого перелома бедренной и большеберцовой костей, большой дефект мягких тканей он закрыл утильной кожей, обработанной по Красовитову. Такая тяжелая реконструктивная операция была сделана потому, что бедренная и подколенная артерии были сохранены, пульсация их хорошо прослеживалась в ране на всем протяжении и была явной на тыльной артерии стопы до операции и после нее. Я был лечащим врачом после операции. На восьмой день во время перевязки профессор Митюнин вынул ногу из гипсовой лонгеты, чтобы осмотреть всю рану. После перевязки нога вновь положена в ту же лонгету. На следующий день, ощупывая стопу, **я** нашел, что она заметно холоднее здоровой. Пульса на тыльной артерии стопы не было. Диагноз был ясен — тромбирована подколенная артерия. Этот тромбоз, возможно, наступил потому, что нога была положена в лонгету не совсем точно так, как она лежала до перевязки, — возникли, очевидно, давление на подколенную артерию в месте повреждения ее интимы и потом поздний тромбоз. Делать ревизию раны у этой больной было равносильно ампутации. Ишемия не нарастала. Больной вводили гепарин для предупреждения нарастающего тромбоза. Необратимой ишемии не возникло.

Тромбоз артерии может наступить и спустя месяцы после травмы при нарастающем рубцевании поврежденной зоны и рубцевании поврежденной, но проходимой во время травмы и после операции магистральной артерии. Мы никогда не забудем такого позднего нарушения магистрального кровотока у юноши, которому в нашей клинике была впервые в мире пришита оторванная нога. Вот это клиническое наблюдение.

Юра Ерохин, 17 лет, был доставлен вечером в нашу клинику с оторванной правой ногой на уровне бугристости большеберцовой кости. Лишь мостик шириной 5 см с подкожной клетчаткой по передней поверхности коленного сустава бедра и голени.

Он ехал на мотоцикле и этой ногой ударился об острый угол переднего бампера грузовой машины. Состояние юноши было тяжелое, но после начала инфузионной терапии оно быстро улучшилось. АД поднялось до 120 и 70, пульс был 94 в минуту. Было решено выполнить реплантацию голени. Под наркозом торцы бедра и голени открыты (оперировали травматолог В. В. Ключевский и сосудистый хирург В. К. Миначенко), сделана экономная резекция бедренной и большеберцовой костей, иссечены явно размозженные ткани. При ревизии сосудистого пучка обнаружено, что подколенная артерия поперечно порвана в двух местах на расстоянии 8 см. Больному был выполнен остеосинтез бедренной кости с большеберцовой длинным титановым стержнем прямоугольного поперечного сечения. В это время сосудистый хирург отмывал сосудистое русло голени и стопы. После были сшиты атравматичными иглами оба места разрыва подколенной артерии, подколенная вена и большая подкожная вена бедра. Кровоток восста-

ноапен. Сшиты мышцы. Большеберцовый нерв не сшивали, обший малоберцовый нерв сшить было невозможно, так как он был вырван из голени. Рана была дренирована 7 силиконовыми трубками и герметично зашита. Послеоперационный период без осложнений. К концу третьих суток стало ясно, что нога жизнеспособна. Через 2 месяца сшит большеберцовый нерв. Нас поздравляли с успехом все отечественные газеты, затем стали поздравлять хирурги США, Индии, Китая и другие. Но жизнь готовила нам неприятный сюрприз. Через 123 дня после операции мальчик утром отметил явное похолодание правой стопы. Я был в командировке и смог осмотреть больного лишь в 2 часа дня. Стопа была явно холодной, пульс на артериях не определялся. Созван консилиум, который принял решение попытаться сохранить конечность.

С большим трудом (В. К. Миначенко и В. В. Ключевский) из рубцов была выделена подколенная артерия, иссечен явно склерозированный и тромбированный ее участок (тот, что был вшит) и замещен аутовеной с другого бедра. Кровоток восстановлен, но скоро вена тромбировалась. Операция уже продолжалась около 7 часов, и, не прекращая наркоза, консилиум в том же составе принял решение ампутировать ногу в нижней трети бедра, что и было нами сделано. Рана культи зажила без осложнений.

В данном наблюдении нами была допущена ошибка — при реплантации была вшита вырванная артерия, то есть была произведена пластика дефекта аутоартерией. Но задним умом теперь ясно, что эта артерия была повреждена на всем протяжении — разрывы интимы. Поэтому она фиброзно перерождалась (это было заметно на ангиографии через 3 месяца после операции) и на 123 день тромбировалась.

Итак, ранними симптомами нарушения артериального кровоснабжения конечности являются похолодание ее дистальных отделов и отсутствие пульса места повреждения.

Признаки необратимой ишемии при повреждениях магистральных артерий

К признакам необратимой ишемии относятся: нарушение активных движений, не объясняемое имеющимися повреждениями; контрактура мышц, ишемические боли, нарушение всех видов чувствительности.

Представленный отдел главы посвящен, в первую очередь, диагностике закрытых повреждений сосудов. Очень важно, чтобы и фельдшер ФАП, и участковый врач, и хирург ЦРБ усвоили, что закрытые повреждения сосудов бывают при переломах и вывихах, что в случае каждой травмы конечностей надо исключить возможность повреждения магистральной артерии. Отсутствие пульса ниже места повреждения, бледность кожи и похолодание дистальных отделов конечности — это ранние симптомы ишемии, когда еще можно спасти конечность. Больного следует как можно быстрее доставить в специализированное отделение хирургии сосудов и в травматологический центр, где есть ангиотравматологи.

В случае диагностики повреждения магистральной артерии на ФАП или в участковой больнице целесообразно сообщить об этом по телефону хирургу ЦРБ, вызвать санитарную машину и доставить больного непосредственно с ФАП в областной ангиотравматологический центр.

Более проста диагностика **открытых повреждений сосудов.** Но это так лишь в случаях, если фельдшер или врач видит больных с **первичным кровотечением** — артериальным, когда алый фонтанчик пульсирует в ране, и венозным, когда темная кровь беспрерывно заполняет рану. Больной тогда лежит в «луже крови», одежда его вблизи раны пропитана кровью.

Но диагностика открытых кровотечений бывает сложной, если первичного кровотечения уже нет — поврежденный сосуд тромбировался из-за спазм или падения артериального

давления в ответ на кровопотерю. Это опасная ситуация, когда наружного кровотечения нет, но оно может наступить **(раннее вторичное кровотечение)** — выталкивание тромба из-за плохой иммобилизации конечности при транспортировке или повышения артериального давления при восполнении кровопотери. О ранних вторичных кровотечениях из межреберных артерий подробно рассказано в главе, посвященной повреждениям груди.

Хирург районной больницы может встретиться и с **поздним вторичным кровотечением,** которое связано с развитием нагноения раны и расплавлением тромба в сосуде или с деструкцией сосудистой стенки, ранее не поврежденной.

Признаки вторичного кровотечения:

— кровянистое окрашивание отделяемого из раны,

— появление мягких сгустков в отделяемом из раны,

— внезапное повышение температуры,

— появление симптомов ухудшения периферического кровообращения.

Диагностика открытых повреждений сосудов сложна в случае образования гематомы, когда маленькая рана мягких тканей закрывается тромбом или сместившимся слоем тканей. Эта гематома пульсирует **(пульсирующая гематома),** так как она сообщается с просветом сосуда.

Признаки пульсирующей гематомы:

— опухоль в месте повреждения сосуда,

— пульсация этой опухоли, определяемая при пальпации,

— ослабление или отсутствие пульса на магистральных артериях ниже места повреждения,

— систолический шум при выслушивании опухоли.

Чаще пульсирующая гематома бывает **при** неполном **повреждении** артериальной стенки. Неполные повреждения стенки артерии или вены более опасны, чем полные, так как если сосуд поврежден целиком, то он спазмируется, стенки его вворачиваются в просвет, особенно если разрыв сосуда наступает при глубокой механической травме. Этому способствует еще и то, что стенки артерии рвутся на разном уровне (интима, медиа, адвентиция). Поэтому культя артерии тромбируется, наружного кровотечения нет и нет надобности в наложении жгута.

Неполное повреждение крупной артерии, когда рана зияет и нет препятствия истекающей крови (наружу или в полость тела), обычно приводит к большой кровопотере и смерти пострадавшего.

Сложна диагностика открытого повреждения магистрального сосуда, когда оно сочетается с тяжелой скелетной травмой и маскируется тяжелым шоком и большой кровопотерей. Состояние больного тогда крайне тяжелое, пульс на периферии не определяется и на неповрежденных артериях. Об этом надо знать и надо повторно внимательно осмотреть поврежденную конечность, сравнивая пульсацию ее артерий с пульсацией артерий неповрежденной конечности. Когда на ней после начала инфузионной терапии начинает появляться пульс, а на поврежденной его нет, то следует срочно вызывать ангиотравматолога, не дожидаясь явных признаков ишемии.

Совсем недавно, 2 года тому назад, я сам допустил ошибку в диагностике нарушения магистрального артериального кровотока, которая была причиной потери ноги у мальчика-мотоциклиста.

А дело было так. Я ехал на своей машине на дачу поздним майским вечером. Уже смеркалось, и я торопился. Проехав районный центр Большое Село, я увидел в кювете валяющийся мотоцикл и легковую машину на обочине со следами бывшей совсем недавно аварии. Я остановился и спросил, где пострадавший мотоциклист. Ответили, что, наверное, он умер, так как полчаса назад его повезли в больницу едва живого с тяжело поврежденной ногой.

В Больше сельской районной больнице работал очень нерадивый хирург. При мно-

гих своих положительных физических качествах он не «горел хирургией» и потому чаще больных отправлял в травматологический центр, благо что до города всего 60 км. Я развернулся и через 10 минут был в больнице. В перевязочной хирургического отделения на каталке в одежде лежал 15-летний щупленький мальчишка, очень бледный, без сознания, пульс на лучевых артериях то пальпировался, то не пальпировался вовсе. Поврежденная нога заметно укорочена, деформирование в бедре из-за низкого перелома его. Огромная рана на этом бедре с небольшим наружным кровотечением. Пульс на артериях стопы не определялся, было впечатление, что на здоровой ноге он вроде есть.

Хирург уже был привезен скорой помощью и находился возле больного. Я, осмотрев больного, которому уже налаживали внутривенное введение кровозамещающих растворов и готовили кровь, рекомендовал следить за пульсом на стопах и в случае непоявления пульса на поврежденной ноге после подъема артериального давления вызвать на себя ангиотравматолога из клиники. Я уехал, торопясь хоть в сумерках проскочить плохой участок дороги к даче. В понедельник узнал, что хирург ЦРБ лишь через 5 часов после госпитализации больного (он уходил домой спать) убедился в повреждении бедренной артерии и, не согласовав с травматологическим центром свои действия, на санитарной машине отправил мальчика в клинику.

Ангиотравматолог, он был в дежурной бригаде, констатировал необратимую ишемию. При обработке раны открытого низкого перелома бедра он нашел поврежденную тромбированную подколенную артерию и сделал ампутацию по типу первой хирургической обработки раны с формированием культи на уровне перелома.

Конечно, я переживал и до сих пор переживаю за свою ошибку. Если бы вечером я остался возле больного хотя бы на час, я поставил бы диагноз повреждения артерии (после начала инфузионной противошоковой терапии), и специализированную ангиотравматологическую помощь мальчик получил бы до появления необратимой ишемии.

Опасна диагностика огнестрельных повреждений магистральных сосудов, когда ранение артерии сочетается с тяжелым разрушением сегмента и осложняется тяжелым шоком. Только пристальное, почти поминутное наблюдение за пульсацией симметричных участков артерий (ниже повреждения и здоровой) позволяет своевременно диагностировать ранение артерии и предупредить необратимую ишемию своевременной ангиотравматологической помощью.

И непременно следует сказать о частых в мирное время дробовых ранениях конечностей, когда ранок от дроби на теле или конечностях много и они не в проекции крупной артерии (выстрел не с близкого расстояния). Шока обычно в этих случаях нет, и сравнительная пальпация периферических артерий позволяет поставить диагноз ранения артерии. Но почему-то отсутствие большой раны в проекции сосуда, отсутствие наружного кровотечения и большой гематомы усыпляют бдительность фельдшера и врача в отношении возможного повреждения сосуда. К. счастью, все эти больные нуждаются в хирургической помощи, и их с нетревожными направлениями (дробовое ранение бедра) транспортируют в хирургический стационар.

Примером может быть следующее наблюдение. Мальчишка-конокрад поздно вечером получил ранение из охотничьего ружья дробью. Пальнул по нему конюх и ушел домой, а «преступник», убежал (кость не повреждена) и спрятался в конюшне. Лишь утром его привезли к фельдшеру Лютовского ФАП, который написал направление в Некрасовскую районную больницу: «дробное ранение наружной поверхности левого бедра». Там хирург, не найдя пульсации на артериях стопы, срочно привез мальчика в клинику с подозрением на ранение бедренной артерии. Состояние больного было удовлетворительным. Признаков шока и кровопотери не было. Стопа поврежденной ноги была бледная, холодная, пульс на подколенной артерии и на артериях стопы не определялся. К счастью, не было контрактуры мышц, были сохранены активные движения в пальцах и чувствительность. На наружной поверхности бедра, сразу над вертелом, на протя-

жении 12 см — восемнадцать ранок от дроби. Незначительная гематома с внутренней стороны бедра, вытянутая по ходу сосудистого пучка. Больной тут же взят в операционную. Бедренная артерия обнажена классическим доступом. Она ранена в семи местах и тромбирована на месте ранения. Произведены иссечение 9 см артерии и пластика ее участком большой подкожной вены с другого бедра. Хирургическая обработка дробовых ранок не проводилась. Выздоровление без осложнений.

Поскольку настоящая глава посвящена кровотечениям вообще, то следует рассказать не только о **наружных,** но и о **внутренних** кровотечениях — **внутритканных и внутриполостных.**

Внутритканевые кровотечения бывают очень значимы, если повреждаются сосуды губчатой кости, особенно при переломах подвздошной кости, при переломах заднего полукольца таза. Кровь в этих случаях может пропитывать ткани, образуя кровоизлияние, и раздвигать их, образуя гематому.

Так, при переломах заднего полукольца таза (перелом крестца, разрыв крестцово-подвздошного сочленения, перелом тела подвздошной кости) кровопотери бывают до 3 литров.

Большой бывает кровопотеря и при переломе бедра, особенно высоком переломе — до 2,5 литра. При высоком переломе голени кровопотеря достигает 1 литра.

Значительной для пожилого больного и тем более старика бывает кровопотеря при вертельных переломах бедренной кости (до 1 литра). Она проявляется большим кровоизлиянием в верхней трети бедра, распространяющимся потом на промежность и ягодицу. Вот почему больным пожилого и старческого возраста следует проводить инфузионную терапию при переломах вертельной зоны бедра.

Большими бывают кровоизлияния, гематома и кровопотеря при закрытых повреждениях ягодичных артерий. Они возникают при ударах по ягодицам во время автомобильных аварий, при наезде автомобиля на область таза. Приходится иногда прибегать даже к перевязке внутренней подвздошной артерии.

В клинику в 16 часов дня через 30 минут после аварии был доставлен заведующий кафедрой нашего института, который вылетел из санитарной машины при ее опрокидывании, ударившись тазом о бордюр тротуара.

Он был в сознании (травмы мозга не было), бледен, жаловался, что замерз. Кости конечностей и позвоночник были целы. На рентгенограмме таза (повторили не раз и потом) определялся перелом без смещения тела подвздошной кости, ближе к вертлужной впадине. На щите коллегу уложили в отдельную палату реанимационного отделения. Буквально по минутам нарастали симптомы кровопотери и раздувались от гематомы мошонка, промежность и левая ягодичная область. Гематома распространялась и на левое бедро. Пульс 120, артериальное давление 80 и 40, больной стал зевать и заговариваться, но упорно отказывался от вливания донорской крови, боясь болезни Боткина. Собрали консилиум. Поскольку пострадавший был уже почти без сознания из-за кровопотери, решили, несмотря на бывшее воздержание, переливать одногруппную кровь (прямо от донора без гепарина) и в случае нарастания кровопотери идти на перевязку внутренней подвздошной артерии. К счастью, этого не потребовалось, коллега к утру уже был вне опасности. Смущала очень большая гематома мошонки и промежности.

Гематома стала цвести, из черно-синей превратилась в зелено-желтую, уменьшились в объеме мошонка, промежность и ягодица. Больной повеселел, стал даже шутить. Полностью он оправился и выписался из клиники лишь через 4 недели.

Особо следует остановиться на внутренних внутриполостных кровотечениях. Это кровотечения в плевральную полость при травмах груди, кровотечениях в живот.

Признаки таких кровотечений складываются, во-первых, из синдрома кровопотери (бледность кожи и слизистых, частый пульс, падение АД, похолодание дистальных отделов конечностей) и, во-вторых, из признаков накопления жидкости в плевральной

полости (укорочение перкуторного звука, ослабление дыхания, смещение средостения, затемнение на рентгенограмме, кровь при пункции) или в брюшной полости (укорочение перкуторного звука в остальных местах, смещаемое при изменении положения больного, нависание передней стенки прямой кишки, влагалища, кровь при лапароцентезе и лапаротомии).

Об этих кровотечениях подробно будет рассказано в главах, посвященных травмам груди и живота. Но очень много ошибок делают фельдшера и хирурги при диагностике кровотечения в желудок и кишечник. Это, конечно, удел общих хирургов, но бывают такие кровотечения и у травматологических больных как проявление нарушений микроциркуляции желудочной стенки и стенки кишечника при шоке, тяжелой ожоговой болезни, тяжелой травматической болезни.

Несколько лет тому назад мы потеряли корреспондента центрального телевидения, 53-летнего мужчину, госпитализированного в клинику с множественными переломами ребер слева, переломом таза, ушибом левой ноги. Шок был средней тяжести, травма не смертельная (сколько подобных больных прошло через клинику). После выхода из шока больной, эмоциональный по натуре, очень подверженный разным аллергиям, стал жаловаться на боли в эпигастрии. Ранее он не раз лечился от гастрита. Поэтому вначале особого значения этим жалобам не придали. Жена принесла ему любимые желудочные таблетки. Больного навещали многочисленные друзья. Сам же он был подавлен страхом смерти. На 7 день после травмы боли особо усилились, при исследовании пальцем прямой кишки обнаружен был дегтеобразный стул. При гастроскопии найдена острая язва желудка размером с двухкопеечную монету. Язва кровоточила, сделано ее прижигание. Еще через два дня явные признаки большой кровопотери. Язва увеличилась до 6 см. Решено оперировать. Друг больного опытный абдоминальный хирург, профессор, выполнил резекцию желудка. Во время операции перелито около 3 литров одногруппной крови. Смерть через несколько часов после операции была объяснена анафилактическим шоком в ответ на массивное переливание крови.

Очень объективным симптомом кровотечения в желудок и кишечник является дегтеобразный стул и черный цвет кала при пальцевом исследовании прямой кишки. Этот симптом не раз выручал меня, когда надо было опровергнуть или подтвердить диагноз желудочного кровотечения. И наоборот, как тяжело было переживать ошибки коллег, когда они не прибегали к этому простому исследованию и теряли больных.

Думаю, что представленные ниже клинические наблюдения будут и теперь полезны каждому, кто уклоняется от исследования прямой кишки пальцем.

56-летний, очень интеллигентный инженер, которого я знал и оперировал как больного с облитерирующим атеросклерозом сосудов ног (делал ему грудную и двухстороннюю поясничную симпатэктомию), лечился в терапевтической клинике нашей больницы по поводу третьего по счету инфаркта миокарда. Это была весна 1968 года, когда я после окончания аспирантуры по хирургии начал работать ассистентом. Больной госпитализирован в больницу с жалобами на слабость при небольшой физической нагрузке. На ЭКГ нашли ухудшение кровоснабжения миокарда по сравнению с предыдущими исследованиями. Прошло уже около месяца после госпитализации. Меня как дежурного хирурга пригласили к нему поздно вечером, поскольку он стал жаловаться на боли в обеих ногах, и дежурный терапевт нашел признаки начавшейся гангрены ног. Я сразу узнал своего пациента. Поражала его бледность, но он был в полном сознании. Признаки необратимой ишемии были на обеих стопах и голенях, стула не было 3 дня. Осмотрел пальцем прямую кишку, на пальце кал черный. На мой вопрос, давно ли черный стул, он ответил, что с самого первого дня госпитализации и что ему этот вопрос задавала еще санитарка, выносившая его горшки, спрашивая: «Что ты — угольные таблетки ешь что ли?». Лечащий же врач этим не интересовался. В анализах

крови, сделанных в течение месяца, нарастала анемия. Во время моего осмотра — 1 млн. эритроцитов в 1 мм^3. Группа крови первая, резус отрицательный. Созвали консилиум из ведущих хирургов госпитальной клиники. Решили, что больной неоперабелен (надо было делать резекцию желудка, ампутировать обе ноги). К утру он скончался. На вскрытии — старая язва желудка диаметром 3 см с торчащей нетромбированной артерий в центре.

Ясно, что кровотечение не прекращалось все время пребывания больного в терапевтической клинике (сосуд, десимпатизированный симпатэктомиями, не спазмировался). Гангрена ног наступила от малокровия на фоне тяжелого облитерирующего атеросклероза.

Вторая больная, 52-летняя женщина-инженер, доставлена была во время дежурствуав нашу госпитальную клинику с диагнозом участкового врача «желудочное кровотечение». Резко бледная, зевающая от кровопотери. В крови 1 млн. эритроцитов на 1 мм^3. При ректальном исследовании кал, как деготь. Диагноз ясен.

Но как она дошла до этого?

За 9 дней до госпитализации перед праздником 8 марта женщина пришла к участковому врачу с жалобами на слабость, головокружение. Был поставлен диагноз ОРЗ, дан больничный лист, рекомендован постельный режим, назначены аспирин и таблетки от головной боли. Явка на повторный осмотр через 3 дня. Но к врачу пришла мать, сообщила, что дочь не может прийти из-за очень большой слабости. Еще она сказала, что был черный стул. Врач продлила больничный лист и выдала направление для анализа кала на реакцию Грегорсена. Лишь через три дня (запор) мать отнесла комочек кала в лабораторию, получила на следующий день ответ: «Реакция Грегорсена резко положительная». С этим анализом мать больной вновь пришла к врачу, сообщив ей, что дочь уже не встает. Врач вызвала скорую помощь и дала направление в хирургическую клинику.

Комментарии к этому наблюдению излишни.

И наконец, еще одно наблюдение.

Я уже заведовал кафедрой травматологии много лет, когда знакомый автослесарь, не раз помогавший мне при ремонте машины, попросил посмотреть *в* понедельник (а дело было в субботу) своего младшего брата, каменщика по профессии, который «что-то заболел», и вся болезнь его проявляется слабостью («не может встать, а встает, так чуть не падает»). Говорю ему, что если падает, то надо смотреть не в понедельник, а сегодня. Взял перчатку, и на моей машине поехали к больному. Мужчина 28 лет, в ясном сознании, бледен, пульс % в минуту, температура нормальная, одышки нет. В анамнезе язвенная болезнь. При исследовании прямой кишки пальцем кал черного цвета. Рвоты не было. Я сам отвез больного в хирургическую клинику. После гастроскопии он был оперирован. Выполнена резекция желудка. Выздоровление.

Клиника кровопотери

Очень важно хирургу районной больницы не только поставить диагноз кровотечения, но и определить величину кровопотери.

Клиника кровопотери зависит от величины и скорости кровопотери:

— кровопотеря до 10% ОЦК — нарушения гемодинамики нет;

— кровопотеря до 20% ОЦК — небольшая бледность, пульс до 100, АД снижается до 100;

— кровопотеря до 30% ОЦК — резкая бледность, холодный пот, адинамия, пульс от 100 до 120, АД меньше 100, но больше критического (почки фильтруют мочу), олигурия;

— кровопотеря более 30% ОЦК — элементы расстройства сознания, пульс чаще 120 или не пальпируется на периферических артериях, АД меньше критического.

Величина кровопотери может быть определена более точными приемами, изучающими степень гемодимоции, которая непременно наступает после кровопотери.

Можно рекомендовать методику В.Я. Пожар некого (1972 г.). Пострадавшему вводится определенный объем жидкости и по степени снижения показателей гематокрита определяется объем циркулирующей крови (ОЦК).

$$0\ U\ K = V \frac{Ht}{H} \wedge V$$

где: V — объем полиглюкина,
Htj — гематокрическое число до переливания подиглюкина,
Ht_2 — гематокрическое число спустя 30 минут после вливания.

Из должного объема циркулирующей крови вычитается определенный по **Пожарискому** — разница и составляет величину кровопотери.

Удобен для этой цеди и метод Дженкинса, где объем потерянной крови определяется по величине гематокрита и массе больного (рис. 5.1).

Помощь пострадавшим с ранениями кровеносных сосудов и кровотечениями

Фельдшер ФАП, здравпункта, санитарный уполномоченный и каждый взрослый человек должен хорошо знать признаки артериального и венозного кровотечения и уметь использовать рациональные для конкретной ситуации приемы временной остановки кровотечения.

К ним относятся:

— прижатие артерии пальцем в ране;
— прижатие артерии пальцем к кости выше места ранения;
— наложение давящей повязки на рану;
— наложение кровоостанавливающего жгута выше раны;
— форсированное сгибание конечности;
— высокое поднятие конечности;
— наложение лигатуры или зажима на сосуд в ране;
— временное протезирование магистральной артерии.

Разберем эти примеры.

Прижатие артерии пальцем в ране может быть использовано в самых критических случаях — при ранении подключичной артерии, сонной артерии, бедренной артерии в верхней части бедра и паховой складке. Но когда в рану введен большой или указательный палец, дефект стенки закрыт и кровотечение остановлено, то надо попытаться использовать другой прием, позволяющий транспортировать больного. Иногда приходится прижимать артерию до тех пор пока не приедет в больницу вызванный из дома хирург.

Прижатие артерии пальцем к кости проксимальнее места ранения. Этот прием требует знания определенных мест прижатия (то есть знания проекций артериальных стволов) и тренировки.

На шее при кровотечении из общей сонной артерии справа оказывающий помощь заводит 2-3-4-5 пальцы левой кисти за шею больного, первым пальцем прижимает к позвоночнику мягкие ткани с внутренней стороны от кивательной мышцы ниже места ранения.

При кровотечении из сонной артерии слева заводит на заднюю поверхность шеи

2-3-4-5 пальцы правой руки и большим пальцем этой руки прижимает к позвоночнику левую общую сонную артерию.

При кровотечении из плечевой артерии, артерий локтевого сгиба, артерий предплечья плечевая артерия прижимается к плечевой кости с внутренней стороны плеча большим пальцем правой руки. Проще прижать артерию можно к головке плечевой кости по переднему краю роста волос в подмышечной впадине.

При кровотечении из сосудов бедра и голени бедренная артерия прижимается большим пальцем правой руки в паховой складке к лонной кости. Для этого надо научить санпостовцев и определенные группы населения (работников милиции, учителей школ, шоферов) находить в паху пульсирующую бедренную артерию.

При кровотечении из области таза оказывающий помощь должен прижать к позвоночнику брюшную аорту правой рукой на уровне пупка.

В настоящее время Институтом скорой помощи имени Н. В. Склифосовского (г. Москва) выпускаются компрессирующие пояса на таз и живот, которые в рабочем (надутом) состоянии компрессируют живот и таз, уменьшая кровотечение в брюшную полость и кровопотерю. Это делает возможным транспортировать больного на этап квалифицированной хирургической помощи **(1ДРБ).**

Наложение давящей повязки на рану — достаточно надежный прием временной остановки кровотечения из некрупных артерий (артерий предплечья, кисти, стопы), при венозном кровотечении. Для этого надо положить на рану в несколько раз сложенную марлевую салфетку или бинт (так чтобы получился плотный комок) и туго прибинтовать его циркулирующими турами бинта.

При кровотечении из некрупной артерии может наступить ее тромбоз без ишемии периферического сегмента, поэтому этот прием может оказаться окончательным.

Так, меня в майские праздники срочно позвали к соседям по даче, где хозяйка, упав на кучу с мусором, проколола острым стеклом предплечье в нижней трети. Из раны появилось фонтанирующее кровотечение, которое останавливал муж, накладывая жгут из хлопчатобумажной косынки на предплечье и на плечо. Обстановка усугубилась тем, что пострадавшая была в состоянии опьянения, и муж стеснялся сразу позвать меня.

Я застал молодую женщину на диване, испачканном кровью, возле стоял эмалированный тазик с испачканными кровью бинтами. На плече лежал жгут из косынки. Симптомы кровопотери были неяркими. Я снял повязку. Рана 0,5х0,3 см в проекции лучевой артерии на 2 см выше лучезапястного сустава. Снял жгут — кровотечение алой пульсирующей струёй. Обработал кожу вокруг раны йодом, из стерильного бинта сформировал толстую салфетку и плотно прибинтовал ее. Кровотечение остановилось. Признаков ишемии на кисти не было. Я успокоил супругов, что все будет хорошо. Через 2 часа я снял повязку, кровотечения не было. Положил обыкновенную повязку и порекомендовал отвезти больную на рейсовом пароходе в районную больницу для проведения мероприятий по профилактике столбняка, что они и сделали.

Наложение кровоостанавливающего жгута. Кровоостанавливающий резиновый жгут* есть в любой укладке первой помощи, поэтому население, особенно те, кто чаще оказывается возле травмированных (преподаватели учебных заведений, работники правоохранительных органов, шоферы, школьники старших классов и другие), должны хорошо знать о том, как правильно накладывать жгут, какие могут быть осложнения, если жгут наложен неправильно, как их предотвратить.

* В настоящее время на смену ему приходит жгут пневматический.

Итак, основные **условия наложения жгута:**

— жгут на голое тело не накладывается;

— жгут накладывается выше места ранения артерии, но, по возможности, ближе к ране;

— жгут должен быть затянут ровно на столько, чтобы только придавить артерию;

— обязательно к жгуту прикрепляется бумага, где отмечено время его наложения.

Возможные осложнения от жгута:

— жгут полностью прекращает кровоснабжение тканей ниже места его наложения, поэтому имеется опасность ишемии при длительном его нахождении и опасность отморожения (!) конечности в холодное время года;

— при чрезмерном затягивании жгута могут быть невриты и выпадение функции нервных стволов;

— из-за ишемии тканей ниже жгута увеличивается опасность гнойных осложнений ран, в том числе и опасность анаэробной инфекции.

Техника наложения жгута.

Накладывающий жгут должен находиться лицом к лицу с пострадавшим. Лучше, если есть хотя бы один помощник.

Помощник прижимает артерию к кости выше места ранения. Место наложения жгута должно быть прикрыто одеждой или полотенцем. Накладывающий жгут растягивает его, взяв одной рукой за конец жгута, а второй за середину его. Помощник удерживает конечность свободной рукой (второй он придавливает сосуд) от смещения ее при наложении первого тура жгута. Первый тур накладывается заведомо чрезмерно туго, чтобы сразу прекратилось кровотечение из раны. Помощник перестает придавливать сосуд. Кровотечения из раны не должно быть. Жгут постепенно ослабляется до появления кровотечения из раны, а затем затягивается ровно на столько, чтобы кровотечение прекратилось. Жгут с легким растяжением закручивается вокруг первого тура и скрепляется цепочкой со стопорным концом другого конца.

Эти три этапа — чрезмерное перетягивание, ослабление до кровотечения и повторное затягивание до остановки кровотечения — предупреждают осложнения, зависящие от чрезмерного перетягивания тканей жгутом.

После наложения жгута кожа вокруг раны смазывается дважды настойкой йода, затем рана закрывается повязкой.

В холодное время года конечность ниже поднятой одежды (брючины, рукава сорочки) укутывается одеялом, ватой или чем-то другим для предупреждения отморожения при транспортировке.

После этого выполняется транспортная иммобилизация конечности подручными средствами или табельными (шины Крамера), если помощь оказывается на ФАПе.

После наложения жгута во время транспортировки каждые 2 часа летом и каждый **час** зимой жгут ослабляется до появления кровотечения и вновь накладывается выше или ниже прежнего места наложения.

В заключение надо отметить, что жгут является самым надежным, самым простым приемом временной остановки кровотечения, но и самым опасным в отношении перечисленных выше осложнений. Поэтому фельдшер должен сориентироваться в каждом случае кровотечения, нельзя ли остановить его другим, менее травматичным, чем жгут, приемом, например, давящей повязкой, наложением зажима в ране или другими.

Форсированное сгибание конечности. Этот прием используется при кровотечении из паха, верхней части бедра (когда нет места для наложения жгута), при кровотечении из подмышечной впадины, кровотечении из локтевого сгиба. Неизменным условием при этом должна быть целость костей конечности.

При кровотечении из подмышечной впадины или высоком ранении плечевой арте-

рии руки пострадавшего максимально возможно заводятся назад и связываются между собой за локти.

При тренировке этого приема с населением надо показывать исчезновение пульса на лучевой артерии после связывания локтей. Это говорит о том, что подключичная артерия полностью прижата между ключицей и первым ребром.

При кровотечении из артерий локтевого сгиба или артерий предплечья (если нет жгута) рука максимально сгибается в локтевом сгибе и фиксируется бинтом или чем-то другим в такой позиции.

При кровотечении из паха, верхней трети бедра, когда жгут наложить невозможно, при кровотечении из сосудов бедра, когда нет жгута, бедро максимально сгибается к животу и фиксируется в таком положении к туловищу турами бинта, ремнем или чем-то другим.

При кровотечении из сосудов голени, если нет жгута, нога максимально возможно сгибается в коленном суставе и фиксируется в таком положении.

Высокое поднятие "конечности. При кровотечении из кисти или стопы можно воспользоваться таким простым приемом, как высокое поднятие конечности (конечно, при горизонтальном положении туловища).

На ФАПе, если больной доставлен со жгутом, фельдшер должен решить два вопроса. Первый — по показаниям ли наложен жгут. Практика показывает, что жгут часто накладывают при венозном кровотечении. И второй — нельзя ли жгут заменить другим, более щадящим приемом остановки кровотечения. Для этого фельдшер должен снять повязку, осмотреть рану. После этого снять жгут. Если кровотечения нет или оно венозное, то на рану накладывается давящая повязка. Если возобновляется артериальное кровотечение и видна поврежденная артерия в культе конечности (при полном или почти полном отрыве), то можно наложить на артерию кровоостанавливающий зажим или даже перевязать артерию шелковой нитью.

К нам в клинику с Тутаевского шоссе (300 метров от нашего приемного покоя) был доставлен пострадавший из-под трамвая с оторванной ногой, которому оказавшийся рядом хирург областной больницы (Борис Васильевич Попов) завязал культю бедренного сосудистого пучка полоской материи, оторванной у больного от сорочки.

Надо сразу предупредить фельдшеров и врачей, которые захотят наложить кровоостанавливающий зажим на культю сосуда или на кровоточащий сосуд в ране, что при этом могут быть непоправимо придавлены рядом расположенные нервные стволы. И еще одно непоправимое осложнение этого приема — раздавливаются стенки сосуда, это вынуждает потом сосудистого хирурга резецировать поврежденный участок артерии и вместо сшивания концов прибегать к пластике дефекта аутовеной, это значительно удлиняет операцию.

Объем квалифицированной хирургической помощи при повреждениях сосудов

При лечении больных с повреждениями магистральных сосудов в хирургическом отделении районной больницы осуществляются надежная и щадящая временная или окончательная остановка кровотечения, профилактика прогрессирования ишемии и предупреждение поступления токсинов из поврежденной конечности, лечение шока и кровопотери, предупреждение гнойных осложнений, проведение организационных мероприятий по обеспечению доставки в районную больницу ангиогравматологической бригадой или транспортировки больного в специализированное учреждение. От своевремен-

ности, правильности и эффективности указанного объема помощи во многом зависит конечный результат лечения больных с повреждением сосудов.

Перевязка сосуда по-прежнему признается как один из наиболее эффективных способов окончательной остановки кровотечения. Но в настоящее время перевязку сосуда следует расценивать и как прием временной остановки кровотечения на период выведения больного из шока, восполнения кровопотери, до прибытия бригады ангиохирургов или транспортировки больного в ангиотравматологический центр.

Типичной ошибкой, которая допускается хирургами при остановке кровотечения, является попытка выделить сосуд посредством рассечения раневого канала. Возобновляющееся при этом кровотечение крайне затрудняет ориентировку, накладываются зажимы на место предполагаемого повреждения без визуального контроля. В этом случае редко удается остановить кровотечение. Напротив, наносится дополнительная травма и сосуду, и прилегающим нервным стволам и венам. После таких операций возникают серьезные трудности при попытке восстановить проходимость сосудов, а в ряде случаев этого сделать не представляется возможным.

Примером может быть следующее наблюдение. Юноша 20 лет доставлен в дежурный хирургический стационар по поводу колото-резаной раны внутренней поверхности левого бедра, подозрение на повреждение магистральных сосудов. На рану наложена давящая повязка. После снятия ее кровотечения не было. При ревизии раны дежурным хирургом кровотечение возобновлялось. Кровь темного цвета. Без выделения сосуда наложено три зажима с последующей перевязкой. Через 8 часов осмотрен сосудистым хирургом. Левая голень увеличена в объеме, синюшного цвета. При ревизии раны обнаружено полное пресечение бедренной вены, на протяжении 5 см она раздавлена зажимами и лигатурами. Произведена аутовенная пластика бедренной вены, временное артерио-венозное соустье на тыле стопы (ускорение кровотока в вене для предупреждения тромбоза). Оно ликвидировано на 21 день давящей повязкой.

Наблюдение иллюстрирует вред остановки кровотечения наложением зажимов на сосуд в ране без его тщательного выделения.

Рациональна в этом случае следующая тактика. Артерию или вену необходимо выделить через разрез по проекционной линии вне зависимости от локализации раны. Обнажив сосуд выше или ниже места ранения, накладываются турникеты на сосуд и только после этого расширяется рана и ревизируются сосуды в предполагаемом месте ранения. На концы рассеченного и ревизованного сосуда накладываются кровоостанавливающие зажимы, возможно меньше травмируя стенку. В случаях, когда сосудистый хирург сможет прибыть к больному в ближайшее время (в пределах часа), артерию можно не перевязывать, а оставить зажим в ране.

Вместо зажима можно наложить лигатуры на оба конца рассеченного при ранении сосуда. Но надо всегда помнить, что лигирование сосуда может быть приемом временной остановки кровотечения, когда сосудистый хирург, вызванный к больному найдет целесообразным восстановить магистральный кровоток. Поэтому **лигатуру надо накладывать как можно ближе к концу артерии,** но в пределах здоровой сосудистой стенки. При полном пресечении артерии необходимо перевязать оба ее конца. Перед перевязкой сосуд выделяется от окружающих тканей. Если сосуд пресечен неполностью, то не рекомендуем пресекать его между лигатурами. При полном пресечении сосуда после наложения лигатур их надо связать между собой.

Мы не рекомендуем общим хирургам и травматологам самим накладывать сосудистый шов, если они не имеют специальной подготовки и разрешения (сертификата) на это. Так, по нашим данным (В. К. Миначенко, 1983 г.), у всех 28 больных, которым общие хирурги накладывали сосудистые швы, наступили осложнения: тромбоз места сшивания или трансплантата — у 24, кровотечение — у 4. Это явилось причиной ам-

путации у 12 больных, двое погибли от интоксикации и кровотечения. Повторные операции, проведенные сосудистыми хирургами, позволили спасти конечность у 16 пострадавших.

При оказании квалифицированной хирургической помощи хорошо зарекомендовал себя прием **временного внутрисосудистого протезирования.** Его рекомендуем применять при повреждениях артерий в «анатомически опасных зонах» — проксимальный отдел бедренной артерии, дистальный отдел подмышечной артерии и тяжелых разрушениях анатомических структур конечности, когда возможности коллатерального кровотока были минимальными.

Применение временного внутрисосудистого протезирования позволяет исключить ишемию конечности, предотвратить «синдром включения ишемизированной конечности в кровоток», даже если оказание специализированной помощи в силу ряда причин (отдаленность больницы от центра сосудистой хирургии, нелетная погода **и** т. д.) было отсрочено во времени.

Мужчина 27 лет доставлен в Чухломскую районную больницу Костромской области (300 км от сосудистого центра) через 3 часа после ранения в терминальном состоянии — без сознания, слизистые белые, холодный пот, пульс едва ощутим лишь на сонных артериях. На медиальной поверхности левого бедра под паховой складкой рана 2_x3 см, из которой слабой струйкой вытекает кровь. Кровотечение остановлено прижатием давящей повязкой. После вливания 3 л крови, 800 мл полиглюкина стал пальпироваться слабый пульс на периферических артериях, АД 80 и 30 мм рт.ст. Кровотечения из раны не было, но отмечено явное нарушение магистрального артериального кровотока — нет пульса на артериях левой стопы, а справа пальпируется, левая стопа холоднее правой.

Ангиотравматолог из центра (В. К. Миначенко) рекомендовал временное протезирование сосудов до прибытия сосудистой бригады. Но срочный вылет ее откладывался до рассвета. Хирургом ЦРБ (Д. Г. Дзандзаве) под наркозом были выделены, полностью пресеченные, бедренная артерия и вена, в них введены трубочки от разовой системы переливания крови, фиксированные лигатурами. Протез функционировал 18 часов. К моменту прибытия сосудистых хирургов признаков необратимой ишемии правой ноги не было, определялся пульс на артериях стопы. Во время операции (В. К. Миначенко) удалены трубочки-протезы, резецированы концы артерии и вены, выполнены резекция травмированных лигатурами концов и пластика дефекта аутовеной. Выздоровление.

Наш опыт показывает, что при сочетанных повреждениях, когда необходима срочная торакотомия или лапаротомия, когда имеется тяжелый шок, когда тяжело поврежденная конечность находится в критической стадии ишемии, в первую очередь должно быть выполнено временное внутрисосудистое протезирование поврежденных сосудов силиконовыми трубочками. Последние должны быть достаточной длины, чтобы можно было беспрепятственно выполнить все последующие этапы операции.

Примером может быть следующее клиническое наблюдение.

Мужчина 23 лет доставлен в Шарьинскую ЦРБ Костромской области (400 км от Ярославля) через 3 часа после огнестрельного ранения. Диагноз: сквозное огнестрельное ранение в верхней трети правого бедра с разрывом бедренной артерии и вены, слепое ранение мочевого пузыря, ранение уретры, некомпенсированная ишемия. Острая кровопотеря. Шок. Начата инфузионная терапия. Обнажена в ране поврежденная бедренная артерия, выполнено временное протезирование ее трубочкой от одноразовой системы переливания крови. Такой же трубочкой соединена бедренная вена с большой подкожной веной бедра (бедренная вена перевязана под ее глубоким протоком). Произведены зашивание ран мочевого пузыря и первичная пластика уретры на кате-

тере, наложен подлобковый свищ мочевого пузыря, рана на бедре закрыта салфетками. Выезд сосудистой бригады был невозможен **по** погодным условиям. Они прибыли лишь через 23 часа с момента протезирования сосуда. Определялся четкий пульс на тыльной артерии стопы. Выполнены аутовенная пластика бедренной артерии и переключение глубокой вены бедра в проксимальный отдел бедренной вены. Окончательное восстановление кровотока осуществлено через 29 часов после травмы. Рана на бедре зажила вторичным натяжением, выписка без нарушений регионарного кровотока.

Особенности оказания помощи больным с повреждениями сосудов верхней конечности

Повреждение сосудов верхней конечности вместе со всей сложностью проблемы сосудистых поврежденийимеет еще один немаловажный аспект. Артерии руки проходят либо вблизи костных образований, либо идут в окружении нервных стволов или сухожилий. Поэтому травма магистральных сосудов на верхней конечности всегда должна вызывать настороженность в плане повреждения сопутствующих структур. Надо быть очень осторожным при наложении зажима на кровоточащий сосуд. Последствия торопливых и непродуманных попыток хирурга «вслепую», захватить кровоточащий сосуд в ране бывают часто непоправимы. Во-первых, без рассечения, сокращаясь, он уходит в массу тканей. Во-вторых, захват в кровоостанавливающий зажим сопутствующего нерва или сосуда ведет к его раздавливанию.

С другой стороны, на верхней конечности практически не существует зоны (за исключением травмы подключичных сосудов), где артериальное или венозное кровотечение не могло бы быть остановлено тугой давящей повязкой, возвышенным положением конечности или, в крайнем случае, наложением жгута.

Объем мягких тканей на руке по сравнению с нижней конечностью значительно меньше, поэтому чрезмерное затягивание жгута вызывает сдавление нервных стволов с развитием «жгутовых» параличей и парезов. С другой стороны, наложение «венозного» жгута, сдавливая вены и оставляя проходимыми артерии, лишь усиливает кровотечение. Искусство фельдшера или хирурга состоит в том, чтобы найти именно ту грань, когда кровотечение остановлено, но эта компрессия не столь сильна, чтобы вызвать неврологические расстройства.

Кровотечение из подмышечной артерии можно остановить тугой тампонадой подмышечной области салфетками, с приведением плеча и фиксированием его к туловищу. При повреждении сосудов на уровне диафиза плеча показано тугое бинтование со сведением краев раны. При ранах локтевой области наложение тугой давящей повязки должно сочетаться с максимальным сгибанием руки в локтевом суставе и фиксированием предплечья в этом положении.

Нельзя недооценивать раны в области предплечья. Несмотря на малый диаметр лучевой и локтевой артерий (конечно, по сравнению с бедренной или подмышечной артерией) кровотечение из них всегда довольно значительное. Но оно с успехом может быть остановлено тугой давящей повязкой с пелотом.

Ведущими факторами в выборе метода лечения и возможности транспортировки или вызова сосудистой бригады на себя являются оценки состояния больного, степени выраженности ишемических расстройств, характера повреждения сосудов и других анатомических образований.

Тяжелый шок и тяжелое размозжение конечности, необратимая ишемия (боли, контрактура мышц) являются показанием к первичной ампутации конечности. При раз-

мозжении конечности ампутация выполняется через рану по типу первичной хирургической обработки с формированием культи.

Техника первичной хирургической обработки с формированием культи

Рана и кожа конечности отмывается большим количеством раствора антисептика и перекиси водорода. Хирург закрывает операционный пояс простынями. Рассекается рана, отмывается вновь растворами антисептиков и перекиси водорода. Формируются лоскуты на уровне перелома и повреждения сосуда. При этом иссекаются размятые подкожная клетчатка и нежизнеспособные или подозрительные на жизнеспособность мышцы. Сосуды перевязывают кетгутом: вначале артерию, потому вену. Нервные стволы пресекают после введения в них 1% раствора новокаина и легкого вытягивания из раны. Кость опиливают **после** пресечения надкостницы (она сдвигается к периферии). К торцу кости подводят два дренажа через проколы кожи и зашивают рану — вначале мышцы вместе с фасцией, потом кожу. Кожные лоскуты следует выкраивать так, чтобы они сводились швами без натяжения. Вокруг дренажей укладывают рассеченные до половины ширины марлевые салфетки («штанишки»), на рану марлевую салфетку со спиртом, всю культю забинтовывают стерильным бинтом, верхний край повязки подшивают к коже 4—5 швами, чтобы повязка не сползла с культи. При перевязках отсекают не шелковую лигатуру, а бинт, к которому затем пришивают новую повязку.

Отечественное протезирование пережило несколько периодов диаметрально противоположного отношения к целесообразному уровню ампутаций. Если в довоенное время и в годы Великой Отечественной войны были выработаны целесообразные уровни ампутаций и протезирование осуществлялось унифицированными протезами (и культиприемниками), то в последующие годы, при изучении результатов военных ампутаций, была показана нецелесообразность этой аксиомы. Ведь в годы войны (да и в мирное послевоенное время) **ампутации по первичным показаниям** (отрыв конечности; размозжение сегмента; угроза развития тяжелого травматического токсикоза после освобождения от сдавления или включение кровотока при необратимой ишемии; глубокий циркулярный ожог в сочетании с травмой костей и сосудов; травма сосудов при тяжелом разрушении мягких тканей и костей) и **ампутации по вторичным показаниям** (тяжелое нагноение раны, гнойный артрит или остеомиелит, осложнившиеся сепсисом; тяжелая анаэробная инфекция; тяжелый токсикоз после сдавления или включения в кровоток длительно ишемизированной конечности; эрозивное кровотечение из-за нагноения раны, когда восстановление магистрального кровотока становится невозможным; некроз конечности при повреждении или заболевании магистрального сосуда; амилоидоз внутренних органов при длительно текущем остеомиелите; злокачественное перерождение посттравматической трофической язвы) **часто делали недостаточно квалифицированные хирурги,** которые при выполнении ампутаций на целесообразных уровнях допускали ошибки. Культи были не пригодны к протезированию, приходилось выполнять реампутации, которые значительно снижали эффективность протезирования.

Поэтому на смену призыву делать ампутации на удобных для протезирования уровнях был сформулирован тезис ампутировать как можно дистальнее (а при отрыве — через рану). Тогда, в спокойной обстановке, при зажившей или гранулирующей культе, можно сделать реампутацию на целесообразном для рационального протезирования уровне. Этот тезис был поддержан в дальнейшем еще и успехами отечественного протезирования, когда к любой культе протезисты гарантировали эффективный протез. Однако и

этот тезис оказался не совсем обоснованным жизнью. Часто инвалиды с длинными культями бедра, голени мучались годами в надежде подучить удобный протез, а потом соглашались на реампутацию.

Поэтому надо по-прежнему придерживаться предупреждения известного отечественного хирурга Н. Н. Бурденко, что ампутация — это сложная, ответственная операция и выполнять ее надо на высококвалифицированном уровне, мы считаем, что в крупных травматологических центрах должен быть небольшой отдел протезирования с врачом-протезистом и техником-протезистом. Врач-протезист должен быть оперирующим хирургом. Он должен участвовать во всех операциях-ампутациях по первичным и вторичным показаниям, определяя целесообразный уровень ампутации, и обеспечивать ее надежность личным участием при выполнении операций и первичном протезировании. Этот врач должен быть и консультантом для районных больниц, выезжая туда по санавиации в случае необходимости выполнения такой операции на месте.

Но пока это лишь мечта, хотя в целесообразности организации кабинетов первичного протезирования при травматологических центрах убеждены многие отечественные травматологи и ортопеды. И поэтому хирургам районных больниц в случае размозжения конечности и повреждения сосудов целесообразно выполнить ампутацию по типу первичной хирургической обработки с формированием культи на уровне раны.

Техника наложения сосудистого шва

Хирург районной больницы может наложить сосудистый шов на поврежденную магистральную артерию, если он прошел специализацию по сосудистой хирургии. Если не было специальной тренировки, то какой бы простой ни показалась операция наложения ручного сосудистого шва, хирург не имеет права ее выполнять, так как слишком много в этих случаях бывает осложнений, заканчивающихся необратимой ишемией и ампутацией конечности.

Перед выполнением сосудистого шва надо обратить внимание на следующие моменты.

Поврежденный сосуд должен быть выделен на промежутке, достаточном для наложения сосудистых зажимов так, чтоб осталось от 0,5 до 1,0 см края сшиваемого сосуда.

Края поврежденной артерии или вены очень аккуратно иссекаются в пределах неизмененной стенки. Как правило, интима сосуда при временном эндопротезировании травмируется трубочкой, лигатурой и резецируется ангиохирургом при реконструкции. Это надо учитывать при введении трубочки для временного шунта.

Адвентиция (наружная оболочка сосуда) должна быть срезана или сдвинута, поскольку попадание ее в просвет артерии или вены неминуемо ведет к тромбозу.

Очень важно, чтобы края сшиваемого сосуда сводились до соприкосновения без натяжения. Тестом служит попытка наложения двух держалок нитью 8/0. Явное натяжение или прорезывание швов является прямым показанием к пластике поврежденного сосуда.

Первым этапом шва сосуда является наложение двух узловых или П-образных держалок под 180° так, чтоб края сшиваемого сосуда соприкасались только интимой. Далее, растягивая анастомоз за держалки, хирург обвивным непрерывным швом стежками на 0,5 мм один от другого сшивает сначала переднюю, а затем заднюю губу анастомоза. Вкол иглы производится на 0,5 мм от края интимы. Необ-

ходимо следить за тем, чтобы в шов захватывались только стенки сшиваемой полуокружности сосуда и не подхватывались нижележащие участки анастомоза. В процессе шва область анастомоза и концы сшиваемого сосуда необходимо постоянно орошать раствором гепарина 1,0 на 50,0 мл. После того, как шов завершен, снимается сосудистый зажим сначала с периферического конца, затем с центрального при шве артерии и наоборот — при шве вены.

Просачивание крови через зону шва останавливается прижатием анастомоза влажным тампоном. Места упорного кровотечения требуют наложения дополнительного шва.

Рис. 5.]. Номограмма Дженинса для определения величины кровопотери по гематокритиому числу с учетом массы тела больного.

Рис. 5.1.

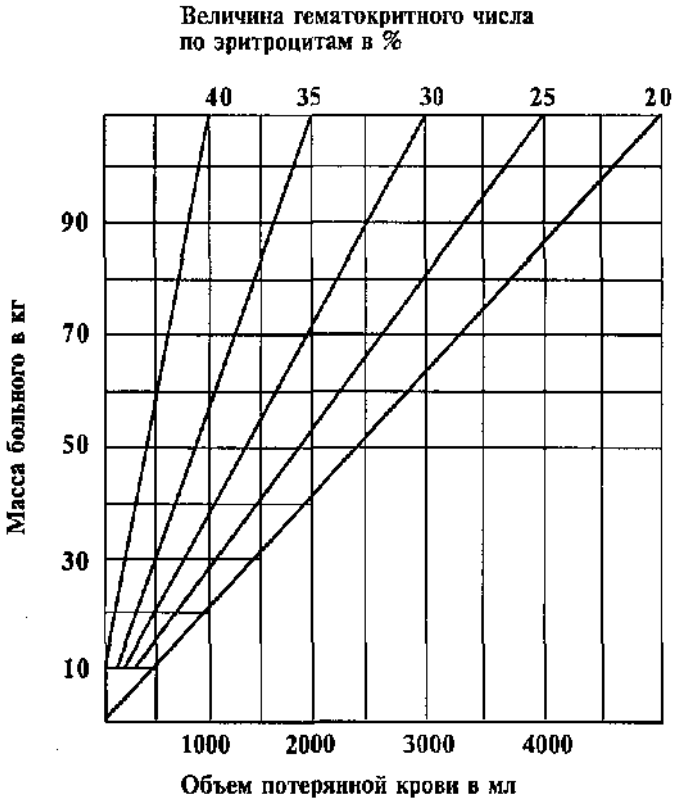
Величина гематокритного числа
по эритроцитам в %
40
35
30
25
20
90
70
50
30
10
Масса больного в кг
1000
2000
3000
4000
Объем потерянной крови в мл

Рис. 5.1

Глава 6. ТРАВМАТИЧЕСКИЙ ШОК. СИНДРОМ ДЛИТЕЛЬНОГО РАЗДАВЛИВАНИЯ. ЖИРОВАЯ ЭМБОЛИЯ

Шок — это нарушение функции всех органов и систем в ответ на тяжелую травму.

Причиной шока при травме являются боль и кровопотеря. В последующем тяжесть состояния пострадавшего усугубляется **токсемией** (попадание в сосудистое русло продуктов распада тканей из-за нарушения функции кишечной стенки и печени при необратимых нарушениях микроциркуляции этих органов), **гипоксией и гипокапнией** (последствия нарушений тканевого кровообращения), **жировой эмболией.**

Таким образом, шок полиэтиологичен — помимо патологической эфферентной импульсации с места повреждения и кровопотери, важную роль играют нарушения функций всех органов и систем вследствие универсальной гипоксии, а также специфических повреждений отдельных органов.

Шок вызывают механические и термические повреждения. Развитию его способствуют физическое и психологическое переутомление, переохлаждение и перегревание, голодание и жажда, интоксикации, повторные травмы (из-за нещадящей транспортировки, перекладываний при внутрибольничной транспортировке, операции).

Развитию шока способствуют сочетанные повреждения и множественная травма, при одинаковой тяжести повреждений шок чаше встречается у стариков и детей. Маскируют шок опьянение и наркотики. Шок маскирует и травма мозга — артериальное давление остается на высоких цифрах, поэтому даже при значительных по тяжести изолированных, множественных и сочетанных повреждениях диагноз шока ошибочно не выставляется.

Типичную картину шока изменяют повреждения спинного мозга (параличи, анестезия), травмы груди (расстройство дыхания) и живота (перитонит), множественные переломы (возможность жировой эмболии), обширные разрушения мышц (токсемия).

Патогенез шока

В первую очередь следует рассмотреть изменения в системе кровообращения. Уменьшение объема циркулирующей крови заставляет включаться филогенетически сложившиеся защитные механизмы, направленные на поддержание функции жизненно важных органов — мозга, сердца, печени, почек и кишечной стенки. Это обеспечивается выключением из кровообращения органов и тканей, гипоксия в которых не столь пагубна для организма. Такими органами, в первую очередь, являются мышцы и кожа. Выключение из кровообращения отдельных органов называется централизацией кровообращения. Она обусловлена выбросом в кровь катахоломинов, обеспечивающих спазм артериол и прекапиллярных сфинкторов, открываются артерио-венозные шунты. Но такая выгодная для сердца, мозга, печени, почек и кишечной стенки централизация кровообращения долго продолжаться не может. Во-первых, истощаются эндогенные запасы катахоломинов; во-вторых, гипоксия клеток, расположенных вокруг выключенных

капилляров, приводит к расширению прекапиллярных сфинкторов {ткани просят кислорода). Кровь устремляется теперь в капилляры — начинается патологическое депонирование крови (при сохранном спазме венул!). Это, с одной стороны, приводит к нарастающему уменьшению объема циркулирующей крови, а с другой стороны — к тяжелым нарушениям в системе микроциркуляции — увеличивается вязкость крови в капиллярах, наступают агрегация форменных элементов крови и внутрисосудистая коагуляция. Патологическое депонирование еще больше уменьшает венозный возврат к сердцу. Наступает декомпенсация кровообращения, которая проявляется медленным или быстрым падением максимального артериального давления. Когда же оно падает ниже **критического уровня (критическое давление)** — это давление, при котором прекращается фильтрация мочи в почках), то нарушается функция почек, печени и кишечной стенки. В этих органах развиваются множественные очаги некроза. Теперь токсины и микроорганизмы из кишечника проходят через кишечную стенку и печень — тяжесть шока усугубляется присоединяющейся токсемией.

К сожалению, показатели степени нарушения тканевого кровообращения при шоке не стали пока достоянием практической медицины, и тяжесть шока по-прежнему оценивается уровнем максимального артериального давления, частотой пульса, центральным венозным давлением и почасовым диурезом.

Изменения дыхания при шоке могут быть первичного характера из-за травмы груди (открытый пневмоторакс и парадоксальное дыхание, напряженный клапанный пневмоторакс, множественные переломы ребер с парадоксальными смещениями грудной стенки, гемоторакс и пневмоторакс) и вторичного характера из-за артериальной гипоксии (нарушение кровообращения в малом круге), циркуляторной гипоксии (уменьшение числа эритроцитов из-за кровопотери и патологического депонирования крови) и тканевой гипоксии (клетки погибли и не воспринимают кислород).

Нарушения функции почек при шоке могут быть вследствие токсического влияния гемоглобина и миоглобина при значительном разрушении мышц. Повреждается почечная паренхима — возникает токсический тубулярный некроз в канальцах нефронов, и нефрон погибает. Нарушения функции почек возникают и по причине расстройства регионарного кровообращения и микроциркуляции.

Изменения функции печени при шоке сводятся к снижению ее антитоксической функции из-за нарушений микроциркуляции и гипоксии ее паренхимы.

Из нарушений обмена при шоке следует указать на метаболический ацидоз, гиперкалиемию и гиперхлоремию (компенсаторная гемодилюция уносит из клеток с водой калий и хлор). Калий в клетках замещается натрием, поэтому в крови гипонатриемия.

Для оценки степени тяжести шюка в обычной клинической практике используются такие показатели, как максимальное артериальное давление, частота пульса, величина центрального венозного давления и почасовой диурез. Причем целесообразно усвоить понятие **критическое артериальное давление.** Это давление, при котором почки перестают выделять мочу. Вот почему пострадавшему, у которого возможен шок, хирург непременно должен катетеризировать мочевой пузырь. Если после выведения остаточной мочи она больше не вытекает по катетеру, значит, максимальное артериальное давление ниже критического, а если моча выделяется, то артериальное давление выше критического. Пользоваться понятием критическое артериальное давление целесообразно потому, что для каждого человека есть свой критический уровень артериального давления. У людей пожилого возраста и гипертоников критическое артериальное давление выше, чем у молодых и гипотоников.

Классическая патофизиология и общие хирурги различают две фазы течения травматического шока — фазу возбуждения (эректильную) и торпидную фазу. В первой

фазе — эректильной — больной возбужден, эйфоричен, дыхание и пульс учащены, артериальное давление нормальное или даже повышено. В торпидной фазе он безучастен, заторможен, кожа бледная, может быть покрыта холодным потом; пульс учащен, артериальное давление снижено или не определяется.

Степени тяжести торпидной фазы шока:

I степень — легкий шок. Состояние больного средней степени тяжести, он слегка заторможен. Пульс учащен, но не более 100 в минуту, артериальное давление не ниже 100 мм рг. ст., почки выделяют мочу (она течет по катетеру, введенному в мочевой пузырь).

II степень — шок средней степени тяжести. Состояние больного тяжелое, он заторможен. Пульс в пределах 100—120 в минуту, максимальное артериальное давление ниже 100 мм рт.ст., но больше критического (почки продолжают фильтровать мочу, хотя ее меньше, чем должно быть — менее 50 мл в час).

III степень — тяжелый шок. Состояние больного крайне тяжелое. Он безучастен, не реагирует на прикосновения, изменение положения поврежденной конечности. Кожа бледная, холодная на ощупь, периферические вены запавшие. Артериальное давление определяется, но ниже критического уровня. Почки не выделяют мочу — анурия. Пульс чаще 120 в минуту.

IV степень — терминальный шок. Состояние больного терминальное, артериальное давление и пульс на конечностях не определяются, почки не выделяют мочу — анурия. Терминальный шок переходит в агонию. Она характеризуется нарушением ритма дыхания. Затем наступает клиническая смерть — • с момента последнего вдоха (сердцебиения еще могут быть).

Следует отметить, что **легкий шок** не имеет четких объективных критериев. Показатели частоты пульса и максимального артериального давления не надежны, из-за централизации кровообращения они могут оставаться на обычных для больного цифрах. Если больной гипертоник, то его пониженное давление (скажем, 110—130 мм рт.ст.) хирургом оценивается как «нормальное». И некоторые травматологи и хирурги в таких случаях не диагностируют у пострадавших легкий шок и не проводят необходимую инфузионную терапию. Они могут принять необоснованное решение о допустимости транспортировки такого пострадавшего на этап специализированной помощи.

Примером может быть следующее клиническое наблюдение.

Пенсионерка 83 лет, жительница г. Любим Ярославской области, в субботу была сбита автобусом и доставлена около 2 часов дня в районную больницу. Диагноз — подвертельный перелом левой бедренной кости, вывих в левом ключично-акромиальном сочленении. Максимальное артериальное давление было снижено до 90 мм рт.ст., пульс 100 в минуту. Заведующий хирургическим отделением (он окончил клиническую ординатуру по общей хирургии) диагностировал легкий шок, катетеризировал подключичную вену, влил в нее 800 мл полиглюкина. Артериальное давление поднялось до 130 мм рт.ст. Была выполнена иммобилизация левой ноги большой лестничной шиной (ошибка! — разве можно обездвижить перелом бедра лестничной шиной от стопы до ягодичной складки?). Больная была признана транспортабельной и на санитарной машине в сопровождении родственников отправлена в травматологический центр (120 км от района). При госпитализации в клинику состояние крайне тяжелое, пульс едва ощутим, артериальное давление 60 и 0 мм рт.ст. На щите она доставлена в реанимационный зал, начата инфузионная терапия в подключичную и кубитальную вены. За 2 часа влито 4 литра жидкостей (крови 800 мл). Эффекта не было, больная скончалась.

В данном случае хирург допустил ошибку — на фоне «обычного» высокого для ста-

рой женщины максимального артериального давления подъем его в ответ на инфузионнуго терапию до 130 мм рт.ст. был признан как критерий выведения из шока и критерий допустимости транспортировки больной в травматологический центр. Но хирург не оценил значимую для старой женщины кровопотерю при подвертельном переломе бедренной кости. И еще! Зачем было транспортировать эту больную в травматологический центр? Если бы такой перелом и нуждался в оперативном лечении, то операцию можно было бы выполнить лишь на 10 — 12 день после нескольдодневной противошоковой терапии и стойкой стабилизации состояния больной.

На основании большого клинического опыта мы считаем оправданным принять как аксиому, что при обычных цифрах артериального давления и пульса диагноз **легкого шока** непременно надо выставлять при любой политравме (множественные переломы или сочетанное повреждение), при возможной большой кровопотере (например, перелом заднего полукольца таза), при переломе бедренной кости, при вертельном переломе бедренной кости у пожилых и стариков, при переломе костей голени, если пострадавший доставлен без иммобилизации.

Мы также считаем, что нецелесообразно I степень торпидной фазы шока называть «ЛЕГКИМ ШОКОМ». Понятие «легкий шок» не мобилизует хирурга на строгую необходимость противошоковой инфузионной терапии. Поэтому необходимо торпидную стадию шока разделить на две фазы — фазу **скрытой декомпенсации** (синоним легкого шока), когда пульс и артериальное давление остаются в обычных пределах (декомпенсация тканевого кровообращения за счет спазма артериол и прекапиллярных сфинкторов есть, но мы ее пока обычными клиническими исследованиями определить не можем), и **фазу явной декомпенсации,** когда артериальное давление начинает падать ниже 100 мм рт.ст. В этой фазе надо различать шок средней степени тяжести — пульс чаще 100, но реже 120, артериальное давление меньше 100 мм рт.ст., но больше критического, почки фильтруют мочу, и она вытекает по катетеру, введенному в мочевой пузырь; шок тяжелый — пульс чаще 120, артериальное давление ниже критического, почки не фильтруют мочу, и она не вытекает по катетеру, введенному в мочевой пузырь; шок терминальный — пульс и артериальное давление на периферии не определяются.

В. Ф. Пожариский (1989) также выделял понятие «скрытый шок». Опасность скрытого шока зависит не только от дифицита **ОЦК** и уровня гемодилюции, но в значительной степени — и от индивидуальных компенсаторных свойств сердечно-сосудистой системы больного. Поэтому обычные клинические тесты не дают полной информации о степени опасности скрытого шока. Для его выявления и количественного анализа он рекомендовал использовать тест со жгутом по Швальману. На правой руке измеряют артериальное давление и частоту пульса. Затем как можно выше на оба бедра накладывают манжеты аппарата для измерения артериального давления и в них нагнетают воздух до тех пор, пока давление не превысит на 10 мм рт.ст. диастолическое. Создается венозный застой (в каждой ноге от 400 до 700 мл), который имитирует внутреннее кровотечение. Здоровый человек переносит это без особых проявлений, но на фоне скрытого шока эта проба приводит к снижению артериального давления и учащению пульса. В. Ф. Пожариский накладывал манжету лишь на одно бедро, но перекрывал венозный отток на 40 минут.

Проба со жгутом является простым и ценным дополнительным методом исследования для определения фазы скрытой декомпенсации и временных границ операционного риска.

Последовательность диагностики повреждений у больного в состоянии шока: оценка качества дыхания и проходимости дыхательных путей, наличие и качество пульса, оценка сознания, измерение артериального давления, диагностика наружного и внутреннего кровотечения, катетеризация мочевого пузыря (выделяют ли почки мочу?).

Прогноз при шоке

Легкий шок (фаза скрытой декомпенсации) — нужна терапия, возможно самоизлечение. Шок средней степени тяжести — необходима срочная инфузионная терапия. Шок тяжелый — необходима интенсивная терапия. Шок терминальный — нужна реанимация.

Пострадавший в состоянии травматического шока нетранспортабелен. Операция ему выполняется только по жизненным показаниям — остановка наружного или внутреннего кровотечения; трахеостомия при механической обструкции дыхательных путей. **Лапаротомия** при повреждении полого органа или кровотечении в живот; **торакотомия** при тампонаде сердца, внутри плевральном кровотечении или напряженном пневмотораксе, не устраняемом пункциями и торакоцентезом; **трепанация** черепа при сдавлении мозга; **операция** по поводу повреждения мочевого пузыря и уретры; **операции** по поводу повреждений магистральных сосудов (не сопровождающихся кровопотерей); **первичная хирургическая обработка** ран и открытых переломов; **вправление** вывихов, **наложение** скелетного вытяжения или аппаратов внешней фиксации для временной лечебной иммобилизации закрытых переломов выполняются после инфузионной терапии шока и обезболивания. Необходимо добиться стабилизации показателей центральной гемодинамики — пульс до 100 в минуту, артериальное давление больше 100 мм рт.ст., диурез более 50 мл в минуту.

Операции по поводу закрытых изолированных и множественных переломов — остеосинтез внутренний и наружный, наложение скелетного вытяжения при политравме, сопровождавшейся тяжелым шоком, по нашему убеждению, должны выполняться лишь после полноценной по объему и продолжительности противошоковой терапии и детального обследования больного на скрытое повреждение (например, ушиб сердца), возможные ранние осложнения шока (анурия, жировая эмболия) и сопутствующие заболевания, которые могут быть причиной осложнений при проведении обезболивания и операции.

Следует подчеркнуть, что выведение из шока не ограничивается несколькими часами. Даже после стабилизации пульса, артериального давления и диуреза противошоковая инфузионная терапия должна быть продолжена в последующие дни: при легком шоке — 3 дня, шоке средней степени тяжести — 6—7 дней, тяжелом шоке — 10—12 дней.

Примером рационального решения не оперировать больного с политравмой, когда были, кажется, явные показания к операции, может быть следующее клиническое наблюдение.

Сентябрьским вечером в клинику был доставлен санитарным транспортом районной больницы студент нашего медицинского института с переломами обеих плечевых костей, осложненными повреждением лучевых нервов (кисти висели), и переломом костей левого предплечья. Сопровождал студента руководитель сельхозработ, ассистент кафедры госпитальной хирургии. Им на месте происшествия была выполнена хорошая транспортная иммобилизация переломов лестничными шинами. Состояние студента было средней степени тяжести. Из машины в приемный покой он вошел сам. Артериальное давление 110 и 70 мм рт.ст., пульс 88 в минуту — легкий шок. Больной также жаловался на боли в груди и боли в эпигастральной области. Дыхание проводилось хорошо с обеих сторон, подкожной эмфиземы и кровохаркания не было, число дыханий 22 в минуту; язык влажный, живот мягкий, брюшная стенка участвовала в дыхании, симптомов раздражения брюшины не было. Сразу возник вопрос — как осуществить временную лечебную иммобилизацию переломов предплечья и обоих плеч? Решили после инфузионной терапии легкого шока выполнить остеосинтез переломов и ревизию лучевых нервов. При подготовке к операции сделали электрокардиографию и обнаружили

ушиб сердца. Решили операцию отложить, временную лечебную иммобилизацию переломов плечевых костей осуществили скелетным вытяжением, а левого предплечья — гипсовой лонгетой. Уже на следующий день у больного усилились боли в животе, которые носили опоясывающий характер, увеличилась диастаза мочи, поднялась температура до 38,5—39,0 C^0. При лапароскопии обнаружили гематому большого сальника и посттравматический панкреатит. Больной был оперирован лишь на 20 день после травмы. Выполнена ревизия лучевых нервов, они оказались просто ушиблены, и остеосинтез переломов плечевых костей и костей левого предплечья титановыми стержнями. Послеоперационный период без осложнений. Получал восстановительную терапию, был год в академическом отпуске, затем приступил к занятиям. Функция лучевых нервов восстановлена полностью. Окончил медицинский институт, работает врачом скорой помощи.

Я полагаю, что решение не оперировать этого парня было правильным, так как неизвестно, какие могли бы быть осложнения при введении в наркоз и во время наркоза, в раннем послеоперационном периоде (например, остановка сердца).

Как быть фельдшеру на ФАПе при определении допустимости транспортировки пострадавшего на этап квалифицированной хирургической помощи (районная больница) или на этап специализированной помощи (травматологическое отделение или центр)? После ориентации в объеме повреждений и постановки диагноза фельдшеру следует начать инфузионную терапию шока, пунктировав подкожную вену в локтевом сгибе. Следует связаться по телефону с хирургом районной больницы или дежурным травматологом центра и согласовать свои дальнейшие действия — объем инфузионной терапии, транспортную иммобилизацию переломов (чем и как?), направление и вид транспортировки. Инфузионная терапия продолжается до прибытия санитарного транспорта (машина ЦРБ или санитарная авиация). При невозможности этого фельдшер вливает 2 литра кровозамещающих жидкостей, вводит обезболивающие препараты, выполняет транспортную иммобилизацию переломов и случайным транспортом везет пострадавшего навстречу выехавшему санитарному транспорту (докуда он проедет, например, в распутицу) или до районной больницы. Фельдшер обязательно сам доставляет больного в больницу.

Общие принципы лечения шока

Лечение шока должно быть направлено на борьбу с болью, коррекцию нарушений кровообращения, дыхания и обмена веществ. Основой лечения является борьба с болью и трансфузионная терапия. Вливание кровезамещающих растворов, крови и лекарственных препаратов следует проводить не через иглы, а через канюли-катетеры, введенные в вену. На ФАПе допустима и пункция вен иглой.

Каждому пострадавшему должен быть введен катетер в мочевой пузырь для диагностики степени тяжести шока. Если моча не фильтруется, то давление ниже критического уровня и, значит, шок тяжелый. Контроль за диурезом необходим для оценки эффективности противошоковой терапии.

Лечение боли. Это в первую очередь надежная транспортная иммобилизация и щадящая транспортировка пострадавшего.

На санитарных постах участка обслуживания ФАП целесообразно иметь или деревянные щиты с четырьмя прорезями для рук, или надувные резиновые матрацы. Щиты и матрацы удобны для транспортировки пострадавшего с населенного пункта на фельдшерско-акушерский пункт. Переломы конечностей на санитарном посту надо иммобилизировать специально подготовленными шинами из фанеры.

Очень важно исключить ненужные перекладывания пострадавшего в районной больнице. А этих травматичных перекладываний может быть до семи: с носилок скорой помощи на кушетку приемного покоя — раз, с кушетки после осмотра врача на каталку — два, с каталки на столешницу рентгеновского стола — три, со стола снова на каталку — четыре, с каталки на операционный стол — пять, с операционного стола на каталку — шесть и, наконец, с каталки на постель — семь. Такие перекладывания особенно пагубны для больных с переломом костей таза и позвоночника.

Профессор Н. К. Митюнин, работая в институте скорой помощи им. И. И. Джанелидзе, предложил внутри больничную транспортировку больных осуществлять на деревянных щитах с прорезями для рук (рис. 6.1). При поступлении в приемный покой больного с травмой, осложненной шоком, его с носилок скорой помощи укладывают на деревянный щит, застланный матрацем, клеенкой, простынью. Под голову подкладывается подушка, больной закрывается одеялом (предупреждение переохлаждения). На этом щите больного на каталке везут в рентгеновский кабинет, подсовывая под щит кассету с пленной, делают снимки; на этом же щите его укладывают на операционный стол и со стола на кровать. Таким образом, вместо семи травматичных перекладываний делают лишь одно. Конечно, если учесть и перекладывание на ФАПе с кушетки на носилки санитарной машины, то перекладываний два.

Очень неплохо иметь в санитарной машине скорой помощи районной больницы надувной щит с четырьмя ручками (рис. 6.2). При оказании помощи тяжело пострадавшему этим щитом накрывают обычные носилки и на него кладут больного. В приемном покое районной больницы щит надувают насосом-мехом (насос-лягушка) и на этом надутом щите пациента укладывают на каталку, рентгеновский стол, операционный стол и на кровать. Надувной щит удобен еще и тем, что его можно сдуть на операционном столе, тогда удобно хирургам подойти к столу и оперировать, можно пользоваться приспособлениями-фиксаторами стола, можно изменить форму столешницы (например, поднять подпоясничный валик при операции на желудке или забрюшинном пространстве). Всего этого нельзя сделать, если больной лежит на деревянном щите. В районной больнице надо иметь 4—5 таких надувных матрацев-носилок, чтобы они были в каждой машине скорой помощи и в приемном покое для обмена.

Следует обязательно подчеркнуть, что фельдшер особенно тщательно должен выполнять транспортную иммобилизацию переломов. Село не город. Больной добирается до районной больницы несколько часов. Может быть пролежень от давления шиной на кожу в области лодыжек, мыщелков, локтевой отросток; может быть отморожение в холодное время года. Если не будет правильной иммобилизации поврежденного сегмента, то транспортировка по плохой дороге усугубит шок. Особенно надо быть педантичным при выполнении транспортной иммобилизации переломов бедренной кости деревянной шиной Дитерикса. Никакой другой прием не создает необходимого вытяжения отломков бедренной кости, как это есть в шине Дитерикса. Поэтому фельдшер обязан иметь такую шину. Надо четко знать, как правильно иммобилизировать плечо большой лестничной шиной, как выполнить иммобилизацию сломанной голени тремя лестничными шинами Крамера. Техника транспортной иммобилизации будет разобрана в главе, посвященной частным вопросам оказания помощи пострадавшим с повреждениями конечностей.

Местная и проводниковая анестезия

В условиях фельдшерско-акушерского пункта введение 1% раствора новокаина в место перелома (бедро — 40 мл, голень — 40 мл, плечо — 30 мл, предплечье — по 15 мл в

место перелома локтевой и лучевой кости) может быть выполнено с очень большой осторожностью, так как велика опасность занесения инфекции в гематому и флегмоны при закрытом переломе. Никоим образом не возбраняется ввести новокаин в место перелома в перевязочной фельдшерско-акушерского пункта, если фельдшер к этому готов. Место перелома должно быть полностью обнажено, и кожа обработана тщательно йодной настойкой и спиртом, новокаин надо вводить 20-граммовым разовым шприцем и делать все аподактильно. При введении иглы в место перелома в шприце должна появиться кровь из гематомы. Нельзя вводить новокаин при тяжелом шоке и терминальном шоке. Обязательно надо расспросить больного, делали ли ему раньше инъекции новокаина и как он их переносил. Редко, но бывает индивидуальная непереносимость новокаина с остановкой дыхания и сердечной деятельности.

Я несколько лет тому назад лечил участника Великой Отечественной войны, командира танка, полковника в отставке. Упав с высоты, он сломал плечо и обе голени. Был оперирован под наркозом, стал ходить с костылями, потом с палочкой. Решил подлечить зубы, пока на больничном листе (работал он в отделе снабжения Ярославского моторного завода). В стоматологической поликлинике после введения новокаина в десну для обезболивания зуба у него возник анафилактический шок с остановкой дыхания и сердечной деятельности. Никто не готов был к этому, и больной скончался. Наверное, каждый хирург может привести подобное наблюдение. И каждый, кто вводит новокаин, должен спросить больного о возможной непереносимости и должен быть готов к простейшей реанимации — управляемому дыханию и массажу сердца.

В условиях хирургического отделения надо широко применять введение новокаина в место перелома (но не при тяжелом шоке! — новокаин снимает спазм артериол и ускоряет наступление патологического депонирования крови). После такого обезболивания можно без опасности углубления шока выполнить совершенную транспортную иммобилизацию перелома (готовя больного к отправке в травматологический центр) или индустриальными приспособлениями — шинами Крамера или Дитерикса, или гипсовой лонгетой. Но опять же, хирург должен всегда помнить о возможной флегмоне зоны перелома, если инъекция будет сделана с нарушением асептики.

У нас в Ярославле много лет тому назад (но все до сих пор помнят) был судебный процесс после такого осложнения. В нашем травмопункте дежурный травматолог ввел учительнице-пенсионерке в гематому при переломе костей предплечья 1% новокаин, сделал репозицию перелома, наложил гипсовую лонгету. На следующий день появились высокая температура, боли в месте перелома, которые были расценены коллегой как сдавление гипсом, и вскрытие флегмоны было выполнено лишь на 4 день. Все закончилось тяжелейшей рубцовой контрактурой предплечья и кисти. Судебный процесс закончился благоприятно для врача, но из хирургии он ушел.

Для обезболивания могут быть введены анальгетики — 50% раствор анальгина 2 мл, можно в сочетании с 2 мл димедрола, или наркотики — 2% раствор промедола 1 мл с 0,1% раствором атропина 0,5 мл; вместо промедола можно ввести внутримышечно 1 мл 2% раствора омнопона. Больным с тяжелым шоком нельзя вводить наркотики по той же причине, что и новокаин в гематому. Это можно сделать лишь на фоне внутривенной инфузионной терапии после подъема максимального артериального давления.

При тяжелом шоке следует исключить при госпитализации больного в районную больницу ненужные диагностические исследования — например, рентгенография таза, позвоночника, контрастирование мочевого пузыря. Эти исследования следует выполнять после инфузионной терапии по стабилизации состояния больного.

Для предупреждения и лечения боли на этапе квалифицированной хирургической

помощи (районная больница) производится первичная лечебная иммобилизация, если больной и не переводится сразу в специализированное травматологическое отделение. Если шок легкий или средней степени тяжести, то первичную лечебную иммобилизацию при переломе бедра, голени и плеча осуществляют демпферным скелетным вытяжением. Если состояние больного тяжелое — тяжелый шок, то переломы плеча, предплечья и голени иммобилизируют гипсовой лонгетой, а переломы бедренной кости — на шине Белера двумя гипсовыми пластами по Митюнину (рис. 6.3). Надо проследить, чтобы гамак для голени не был сильно натянут, иначе будут сдавлена икроножная мышца. Одна большая гипсовая лонгета (120 см) укладывается с наружной стороны ноги и шины, другая (80 см) — по внутренней стороне бедра и шины. Нижний край лонгет подгибается вокруг верхнего прутка шины и заводится пальцами правой руки между конечностью и гамаком шины. Противоположная сторона шины моделируется по бедру и голени. Лонгеты широким бинтом фиксируются вокруг верхней рамы шины и конечности.

Первичная лечебная иммобилизация переломов плеча, голени, предплечья может быть выполнена спицевыми аппаратами внешней фиксации, наложенными по типу модуля, — один перекрест спиц устанавливается как можно выше от места перелома, второй — как можно ниже. Спицы натягиваются в кольцах, которые фиксируются между собой в положении максимального растяжения и устраненного ротационного смещения отломков (ось конечности должна быть правильной). Удобны для этой цели и стержневые аппараты, особенно для первичной лечебной иммобилизации переломов бедренной кости.

В заключение этого раздела главы о предупреждении и лечении боли **при** шоке надо еще раз подчеркнуть недопустимость перекладываний пострадавшего с переломами костей таза и полифрактурами. К сожалению, наша медтехника не выпускает специальных щитов для внутрибольничной транспортировки больных, и в районных больница да и в травматологических клиниках до сих пор перекладывают больного несколько раз, пока не положат на койку.

Лечение расстройств гемодинамики при шоке

Лечение расстройств гемодинамики при шоке преследует цели ликвидировать гиповолемию (кровопотерю), поднять уровень максимального артериального давления выше критического уровня и выше, увеличить число эритроцитов и осмотическое давление плазмы. При этом имеет значение как общий объем трансфузионных сред, так и их состав, скорость и продолжительность инфузионной терапии.

Определить какие-то общие нормы суммарного объема крови и кровезамещающих жидкостей трудно. Существующие схемы объемов жидкостей, переливаемых в течение первых суток, в зависимости от тяжести шока и кровопотери носят ориентировочный характер. Так, объемы инфузий по Неговскому составляют: шок легкий — 1,5—2,4 л, шок средней степени тяжести — 3—4 л, тяжелый шок — 5—6 л и терминальный шок — до 10—12 л. Такие же примерно цифры приводит и отделение интенсивной терапии Харьковского НИИ скорой помощи (Н. К. Голобородько 1987). По его мнению, кровь в общем объеме инфузионной терапии занимает 20—30%, а оптимальное соотношение между каллойдами и кристаллоидами должно быть 1:2 или 1:3.

Очень ценные данные по зависимости инфузионной терапии от тяжести повреждения и шока выработала Санкт-Петербургская «школа шокистов», которой руководил Ю. Н. Цибин (1980). Они установили зависимость длительности шока в часах (+Т) и продолжительности жизни в часах (-Т) от возраста пострадавшего (В), частоты пульса

(П), уровня систолического артериального давления (АД) и суммарной балльной оценки тяжести травмы.

Общий балл шокогенности (К) определяется путем суммирования баллов отдельных повреждений (таблица 6.1).

На основании прогнозирования тяжести шока по Ю. Н. Цибину (1980) можно ориентировочно определить сроки и объем необходимой интенсивной терапии. Эти закономерности подтвердил и Э. Г. Грязнухин (1988) (таблица 6.2).

Как видно из таблицы, кристаллоиды в 2—3 раза превышают по объему коллоиды. Однако при тяжелой политравме на фоне продолжающейся крове- и плазмопотери указываемые выше объемы часто не решают задачу спасения пострадавшего.

Большое значение имеет не только объем, но и скорость инфузии. При тяжелом и терминальном шоке вливание надо проводить со скоростью до 100 мл в минуту. Кровопотеря в первый час должна быть восполнена на 70%. Для этого кровь и кровезамещающие растворы вливают в 2—3 вены через канюли-катетеры в центральные вены — в подключичную, кубитальную (с проведением катетера вверх на 20 см). Конечно, каждый хирург должен уметь сделать веносекцию на ноге.

Таблица 6.1

Наименование повреждений	Баллы
Травма живота с повреждением двух и более паренхиматозных органов или разрывом крупных кровеносных сосудов	10,0
Множественные двухсторонние переломы ребер с повреждением органов грудной клетки	6,0
Открытый оскольчатый перелом бедра, отрыв бедра	5,0
Ушиб головного мозга, перелом свода или основания черепа	4,5
Травма груди с повреждением органов грудной клетки, гемоторакс, пневмоторакс. Множественные переломы костей таза	4,0
Травмы живота с повреждением полых органов, диафрагмы. Открытый перелом переднего отдела таза, перелом бедра	2,0
Обширная лоскутная рана, большая гематома. Закрытый перелом костей голени. Открытый и закрытый перелом плеча, лицевого скелета	1,5
Переломы позвонков с повреждением и без повреждений спинного мозга. Открытый перелом костей предплечья, отрыв и размозжение стопы	0,5
Одиночные переломы костей таза. Закрытый перелом одной кости голени, костей стопы, предплечья, кисти; размозжение и отрыв кисти; переломы ключицы, лопатки, грудины, надколенника. Краевые переломы различных костей	0,1

Техника веносекции. После обработки кожи стопы и голени пеленками закрываются стопа и голень. Под местной анестезией 0,25% раствором новокаина продольным разрезом длиной 3—4 см у переднего края медиальной лодыжки рассекаются кожа, подкожная клетчатка и поверхностная фасция (вена лежит на собственной фасции, и рассекать ее не надо). Легко отыскивается большая подкожная вена (ширина ее 3—4 мм). Под нее подводятся две шелковые нити. Дистальная нить завязывается узлом. За эту нить, как

за держалку, хирург натягивает книзу вену, рассекает малыми куперовскими ножницами ее стенку на половину ширины и на 1 см выше лигатуры (разрез лучше делать косой — снизу вверх и спереди назад). В вену вводится катетер-канюля на 15—20 см. Над ним завязывается двумя узлами проксимальная нить. Из канюли начинает вытекать венозная кровь. Подсоединяется система для внутривенных инфузий. На рану накладываются шелковые швы. После прекращения инфузий (несколько часов или дней) катетер выдергивается из вены, накладывается давящая повязка.

Таблица 6.2

Показатели	Шок I ст.	Шок **II** ст.	Шок **III** ст.
Шокогенность политравмы (баллы)	3,8+0,2	7,3+0,3	12,8±1,2
Средняя продолжительность интенсивной терапии (сутки)	1,5±0,3	4,0+0,5	7,0+2,0
Общий объем инфузий (л)	3,9±0,3	12,0+2,0	24,0+4,0
Соотношение: кровь-коллойды-кристаллойды	0-0,5:2:4	1:1,5:3	1:1:2
Глюкоза (г)	100±10	320±20	480±20
Гидрокортизон (мг)	1000+5	1800+60	2800+40

Во время инфузий каждые пять минут измеряется артериальное давление, контролируется фильтрация мочи (в мочевой пузырь для этого непременно должен быть введен катетер). При больших по объему инфузиях в две-три вены надо контролировать и центр&чьное венозное давление. Это делается очень просто — опускают вниз банку с раствором, вливаемым в подключичную вену, и измеряют расстояние между нижним краем большой грудной мышцы и уровнем жидкости или крови в банке. Это расстояние соответствует центральному венозному давлению. Если в ответ на массивную и быструю инфузию в 2—3 вены артериальное давление не поднимается, а центральное венозное давление растет, то следует начать внутриартериальное нагнетание крови. **Внутриартериальное нагнетание крови производится не с целью восполнения кровопотери, а для улучшения кровоснабжения мышцы сердца, т. е. для стимуляции сердечной деятельности при терминальном шоке.**

Техника обнажения артерии и внутриартериального нагнетания крови. При отрыве конечности следует найти культю магистральной артерии, катетеризировать ее, завязать над канюлей-катетером и артерией шелковую лигатуру и подсоединить систему для переливания жидкости.

Нельзя для внутриартериального нагнетания крови использовать плечевую артерию, бедренную артерию, так как в случае тромбоза этих сосудов после артериосекции и катетеризации может наступить декомпенсация кровоснабжения дистальных отделов конечности. Когда я был еще студентом, то в акушерской клинике было подобное осложнение — роженице вливали кровь в правую плечевую артерию, а потом сделали ампутацию руки.

Для внутриартериального нагнетания крови следует использовать заднюю большеберцовую артерию в лодыжечном канале или лучевую артерию.

Для обнажения задней большеберцовой артерии надо сделать продольный разрез на средине расстояния между задним краем внутренней лодыжки и ахилловым сухожилием, после рассечения кожи и поверхностной фасции продольным разрезом вскрыть

собственную фасцию, под ней расположена фасция лодыжечного канала. Она по плотности почти такая же, как собственная фасция голени. После рассечения лодыжечного канала хорошо видна в сопровождении двух вен задняя большеберцовая артерия. Глубже их лежит большеберцовый нерв. Он имеет диаметр до 5 мм, спутать его с артерией невозможно. Под артерию подводится одна шелковая лигатура. Потягивая за нее ножницами, рассекают на $^1/_3$ ширины стенку артерии, вводят в просвет катетер (если его нет, то иглу Дюфо), над ним завязывают лигатуру.

Для обнажения лучевой артерии делается разрез кожи, поверхностной и собственной фасции в нижней трети лучевой борозды предплечья (проекция артерии по линии, соединяющей точку, расположенную на середине локтевой ямки, с верхушкой шиловидного отростка лучевой кости).

Кровь нагнетается в артерию под давлением 200—220 мм рт.ст. Для этого к трубке между грушей и флаконом подсоединяется через тройник манометр. После создания во флаконе давления 200 мм рт.ст. трубка, идущая от флакона к вене, пережимается любым зажимом 50—60 раз в минуту. Кровь под давлением заполняет артерию и аорту, захлопываются полулунные клапаны, и кровь прерывистой струёй поступает в коронарные артерии.

Примером успешной терапии терминального травматического шока может быть следующее клинического наблюдение.

Юноша 17 лет был доставлен в клинику с оторванной трамваем левой ногой на уровне верхней трети бедра. Состояние при госпитализации терминальное — дыхание аритмичное, сознания нет, пульс на периферии и артериальное давление не определяются. Я оказался в это время в приемном покое. На носилках скорой помощи мы внесли умирающего юношу в реанимационный зал и, не снимая с носилок, положили на каталку. В две вены (подключичную и кубитальную с другой стороны) и через культю в бедренную артерию начато нагнетание полиглюкина и почти сразу, крови. За час влито 2,5 л крови и 2 л кровозамещающих жидкостей. Артериальное давление поднялось до 120, стал хорошо определяться пульс на лучевых артериях — 96 в минуту. Под наркозом сделана первичная хирургическая обработка раны с формированием культи. На третий день после операции мама мальчика, учительница математики сельской школы, заметила, что он слепой. Были тяжелые нарушения интеллекта. Через месяц зрение восстановилось, но он не мог складывать и умножать простые числа (учился на 3 курсе автомеханического техникума). Смог продолжить учебу в техникуме лишь через год (мать очень много работала с сыном). Окончил техникум с большим трудом. Работать по специальности не смог, уехал в деревню к родителям, работает сторожем в колхозе.

Это наблюдение очень интересное исключительно тяжелой кровопотерей (корковая слепота!) и эффективностью массивной и быстрой инфузионной терапии. В этом случае было показано и внутри артериальное нагнетание крови.

Лечение расстройств дыхания при шоке включает в себя, в первую очередь, устранение механической окклюзии дыхательных путей. Окклюзия может быть обусловлена запавшим языком, рвотными массами, слюной, зубным протезом. Надо повернуть голову больного набок и пальцами правой руки убрать из ротовой полости инородное тело или осушить ее марлевой салфеткой. Если причиной закупорки является запавший язык, то следует ввести воздуховод (он непременно должен быть на фельдшерско-акушерском пункте). Если воздуховода нет, то язык следует прошить нитью (большой крутой иглой строго по средней линии, отступя от кончика на 3 см) и завязать нить вокруг шеи с максимально вытянутым изо рта языком.

На этапе первой врачебной помощи (участковая больница) и в районной больнице может быть выполнена искусственная вентиляция легких портативным аппаратом. При

невозможности стойкого восстановления проходимости дыхательных путей должна быть выполнена трахеотомия.

Трахеотомия может быть верхняя — трахея рассекается выше перешейка щитовидной железы (чаще она выполняется у взрослых), нижняя — трахея рассекается ниже перешейка щитовидной железы (чаще у детей) и чресшеечная (она выполняется при широком перешейке щитовидной железы).

Больной лежит на спине с валиком под плечами и умеренно запрокинутой кзади головой. Санитарка или медицинская сестра удерживает голову больного руками, чтобы лицо было направлено строго вверх. Операционное поле обрабатывается спиртом и дважды йодной настойкой, потом снова спиртом (для предупреждения ожога лица и шеи). Если позволяют время и обстановка, то операционное поле закрывается стерильными простынями: одной — вдоль тела от ключиц вниз так, чтобы яремная вырезка рукоятки грудины была свободна для осмотра и пальпации; вторая простыня укладывается поперек от края подбородка и нижней челюсти, концы ее заворачиваются на плечи больного. Если больной без сознания, то операция выполняется Зез обезболивания. Если сознание сохранено, то производится местная инфильтрационная анестезия 0,5% раствором новокаина. Разрез кожи по средней продольной линии шеи от перстневидного хряща вверху до яремной вырезки грудины внизу. Кровотечение из сосудов подкожной клетчатки останавливается зажимами или электрокоагуляцией. Надо помнить о средней вене шеи под первым листком фасции и об яремной дуге за рукояткой грудины в межапоневротическом пространстве. Мышцы шеи раздвигаются продольно короткими браншами крючков Фарабефа. При широком перешейке безопаснее делать чресшеечную трахеотомию — под перешеек подводится кривой кровоостанавливающий зажим Бельрота, разведением его бранш отсепаровывается перешеек от трахеи, пережимается двумя кривыми зажимами Бельрота или Кохера, между ними пресекается перешеек, прошивается и перевязывается каждая культя перешейка. Если делается верхняя трахеотомия, то мобилизуется верхний край перешейка и тупым коротким концом крючка Фарабефа перешеек оттягивается вниз. Если делается нижняя трахеотомия, то мобилизуется нижний край перешейка, и он крючком оттягивается кверху.

Трахея обнажена. Двумя острыми трахеотомическими крючками за кольцевидный хрящ трахея оттягивается кпереди. Между трахеотомическими крючками остроконечным скальпелем рассекаются два кольцевидных хряща трахеи. При слишком деликатном (неуверенном) проколе трахеи скальпелем он может отслоить слизистую трахеи от передней ее стенки, и тогда трахеотомическая трубка будет введена между передней стенкой трахеи и слизистой. Наоборот, при слишком резком движении скальпелем можно проткнуть и заднюю стенку трахеи.

После рассечения трахеи и ее просвета выравнивается воздух с кровью. Рану трахеи надо развести специальным расширителем или просто растянуть в стороны трахеотомические крючки. В просвет трахеи заводится трахеотомическая трубка — при введении конца трубки в просвет трахеи хирург держит трубку перпендикулярно трахее, но как только конец заведен в просвет, хирург верхний конец трубки перемещает кверху до средней линии шеи и только после этого продвигает трубку по трахее вниз, пока ограничители ее не поравняются с кожей. Края рассеченной трахеи надо подшить к коже для предупреждения попадания воздуха из трахеи в клетчаточные пространства шеи и средостенье. После этого послойно зашивается операционная рана. Внешнюю трубку за флажки-ограничители подвязывают марлевыми тесемками вокруг шеи. Операция закончена.

Трахеотомию должен уметь сделать каждый выпускник медицинского института. Врач, выполняющий трахеотомию, испытывает страх только при первой операции (это мои личные впечатления). Конечно, труднее бывает при выполнении трахеостомии у ребенка. Очень важно, чтобы помощник не сместил крючками Фарабефа рану в сто-

рону, тогда дном раны становятся сонная артерия и яремная вена. Можно их повредить.

При тяжелом и терминальном шоке необходимо обеспечить адекватную искусственную вентиляцию легких. Для этого надо выполнить интубацию трахеи и перевести больного на управляемое дыхание воздушно-кислородной смесью (т. е. рядом с хирургом должен быть и анестезиолог).

Лечение расстройств микроциркуляции и тканевого обмена при шоке

После восполнения кровопотери для борьбы с расстройствами микроциркуляции и тканевого обмена показано внутривенное введение 0,25% раствора новокаина с 5—10% раствором глюкозы (с инсулином) или полиглюкином в соотношении 1:1. Общий объем смеси до 1 л.

Для коррекции метаболического ацидоза внутривенно вливается 4% раствор двуглекислой соды до 800 мл.

Лечение гиперкалиемии осуществляется внутривенным введением 10% раствора хлористого кальция до 10 мл.

Для улучшения тканевого обмена внутривенно вводятся витамины С, В,, $В_6$. В кокарбоксилаза, ант и гнетами иные препараты.

Лечение повышенной кровоточивости при шоке

В практике лечения пострадавших с тяжелыми политравмами, осложненными шоком, проблема повышенной кровоточивости в первые сутки травматической болезни имеет большое значение, так как это осложнение во много раз увеличивает летальность в остром периоде травматической болезни.

В. Ф. Пожариский (1989) дает следующие практические рекомендации по лечению гипокоагуляции при шоке.

Большое значение имеет быстрая нормализация АД всеми рациональными средствами с целью улучшения органного кровотока, в частности кровообращения в печени, которая является основным «производителем» факторов свертывания. Нарушение периферического кровообращения устраняется при снятии периферического спазма (общее и местное обезболивания, введение глюкозоновокаиновой смеси в вену). Вазопрессоры — мезатон и адреналин абсолютно противопоказаны при лечении шока, так как они усугубляют спазм мелких сосудов, вызывая еще большую гипоксию тканей со всеми вытекающими отсюда последствиями, и расстройство циркуляции не устраняется, а еще больше усугубляется.

При восполнении кровопотери желательно не применять консервированной крови более 3—5 суток хранения {в крови со сроком хранения уже в 2—4 дня отсутствуют тромбоциты, значительно снижается концентрация первого, второго, пятого и седьмого факторов свертывания, а восьмой фактор и вовсе отсутствует). Цитрат натрия, вводимый в значительных количествах при массивном переливании крови, связывает кальций и приводит к дополнительным сдвигам в сторону гипокоагуляции.

При клинически выраженном состоянии повышенной кровоточивости, особенно после массивного переливания цитратной крови, иногда незаменимо прямое переливание крови. Этот старый способ в настоящее время получил прочное физиологическое обоснование и успешно используется до сих пор во многих клиниках.

При прямом переливании крови больному вводится теплая кровь без стабилизатора с полноценными форменными элементами и всеми факторами свертывания — глубокие нарушения свертывающей системы начинают нормализоваться.

Техника прямого переливания проста и может быть применена в районной больнице. Используются два обычных 20-граммовых шприца.

Этапное лечение пострадавших в состоянии шока в условиях сельского района

Первая медицинская помощь оказывается на месте травмы самим пострадавшим, оказавшимися рядом здоровыми людьми или санпостовцами. Она заключается в выполнении простейших мероприятий по устранению тяжелых осложнений травмы и их предупреждению:

—- временная остановка наружного кровотечения давящей повязкой,' жгутом или закруткой;

— восстановление проходимости дыхательных путей: очищение полости рта и глотки от слизи и инородных тел, устранение западения языка, укладка пострадавшего с повернутой набок головой;

— при необходимости проведение искусственного дыхания изо рта в рот или изо рта в нос (на рот или нос накладывается носовой платок или марлевая салфетка. Оказывающий помощь, набрав в себя воздух, выдыхает его ртом в полуоткрытый рот пострадавшего или в нос. Если дыхание производится рот в рот, то нос зажимается двумя пальцами, а если рот в нос, то рот зажимается ладонью);

— наложение асептической повязки на рану;

— иммобилизация переломов импровизированными шинами или прибинтовывание руки к туловищу или поврежденной ноги к здоровой;

— введение обезболивающих препаратов из шприц-тюбика при наличии индивидуальной аптечки;

— удобное укладывание пострадавшего на надувной матрац или щит (дверь);

— вызов фельдшера.

Доврачебная (фельдшерская) помощь

Если первая помощь уже оказана пострадавшему, то фельдшер просто дополняет перечисленные выше мероприятия. Он проверяет, правильно и по показаниям ли наложен жгут, исправляет или просто подбинтовывает повязку, выполняет иммобилизацию переломов индустриальными шинами (Дитерикса, лестничными, металлическими, пневматическими).

Если помощь оказывается фельдшером не на ФАПе (в населенном пункте, производственном участке, на дороге), то не надо спешить с транспортировкой пострадавшего на ФАП. Лучше оказать помощь на месте и вызвать к месту происшествия санитарную машину из районной больницы или вертолет санавиации (в последнем случае следует согласовать свои действия с хирургом районной больницы). Надо оказать первую помощь, удобно уложить пострадавшего (удобен в этом отношении пневматический щит-носилки), перенести его в укрытие от дождя или в теплое помещение в холодное время года и, оказывая дальнейшую помощь, ждать санитарный транспорт. **Поспешная транспортировка больного в шоке на ФАП случайным транспортом может только ухудшить его состояние.**

Выезжая на травму, фельдшер должен взять с собой заранее приготовленную укладку для оказания помощи пострадавшему в состоянии шока и кровопотери. Эта укладка должна включать в себя: маску с мехом, воздуховод, жгут кровоостанавливающий, три разовых системы для переливания крови, 5-, 10-, 20-граммовые шприцы разового пользования, резиновую трубку для наложения венозного жгута, полиглюкин — 3 флакона, реополиглюкин или реомакродекс, или диссоль, трисоль — по флакону, спирт 200 мл, стерильные салфетки, пеленки, 4 стерильных пеленки, анальгетики и наркотики в ампулах, настойку йода; шину Дитерикса, три лестничные шины, пневматический щит-носилки.

Первая врачебная помощь (участковая больница, врачебная амбулатория)

Целью первой врачебной помощи является устранение явлений, непосредственно угрожающих жизни пострадавшего в данный момент, профилактика тяжелых осложнений и обеспечение эвакуации в районную больницу или травматологический центр:

— обеспечение проходимости верхних дыхательных путей — укладка пострадавшего на спину с поворотом головы набок, очищение полости рта и глотки (марлевым тампоном или катетером с помощью вакуум-отсоса), введение воздуховода или прошивание языка шелковой нитью с фиксацией вокруг шеи или к одежде; искусственная вентиляция легких портативным аппаратом с использованием маски; при невозможности стойкого восстановления проходимости верхних дыхательных путей — трахеотомия;

— остановка кровотечения давящей повязкой, тампонада раны, перевязка сосуда, пережатие сосуда зажимом с оставлением его в ране. При невозможности остановить кровотечение этими приемами накладывается жгут;

— введение обезболивающих — промедол 2% 1 мл или омнопон *2%* 1 мл;

— введение по показаниям внутривенно сердечных препаратов — кордиамин 2 мл, кофеин 10% 1 мл, строфантин 0,05% 1 мл на 10 мл изотонического раствора хлористого натрия;

— введение при наличии симптомов нарастающего сдавления головного мозга внутривенно лазикс 2 мл и 20% глюкозы 500 мл с 25 единицами инсулина;

— при переломе ребер вагосимпатическая блокада и блокада мест переломов, внутритазовая блокада по Школьникову при переломе таза, футлярная и паранефральная блокада при сдавлении конечности;

— окклюзионная повязка при открытом пневмотораксе, пункция плевральной полости при напряженном пневмотораксе;

— катетеризация мочевого пузыря при его повреждении и пункция — при повреждении уретры (если транспортировка в районную больницу займет несколько часов);

— введение пострадавшим с черепно-мозговой травмой и судорогами внутримышечно седуксена (реланиум) 5% 2 мл или аминазина 2,5% 2 мл; сульфата магнезии 25% 10 мл, а при психомоторном возбуждении — аминазина 2,5% 2 мл или пропазина 2,5% 2 мл;

— отсечение сегмента конечности, висящего на кожном или кожно-подкожном лоскуте;

— проведение при выраженной кровопотере и травматическом шоке средней степени тяжести и тяжелом инфузионной терапии: полиглюкин 400 мл, лактасол 1000 мл (при его отсутствии натрия гидрокарбонат 4% 300 мл), гидрокортизон 125 мг или преднизолон 60 мг, глюкоза 20% 600 мл (инсулин в/в с глюкозой 40 Ед и 20 Ед под кожу), раствор Рингера 1000 мл;

— введение внутримышечно лечебных сывороток и антибиотиков при анаэробной инфекции, противостолбнячной сыворотки и анатоксина при открытых травмах;

— контроль ранее наложенных повязок и шин, их исправление и замена импровизированных шин на индустриальные.

Квалифицированная медицинская помощь (в хирургических отделениях ЦРБ)

Квалифицированная хирургическая помощь имеет своей целью выполнение хирургических операций и лечебных мероприятий, направленных на сохранение жизни пострадавшим, предупреждение осложнений и борьбу с уже развившимися. Она включает в себя следующие мероприятия:

— обеспечение проходимости дыхательных путей, а по показаниям интубация и искусственная вентиляция легких, а также трахеотомия;

— декомпрессивная трепанация черепа с удалением гематомы, вдавленных костных отломков и видимых инородных тел при синдроме сдавления головного мозга. Лечение отека головного мозга:

— хирургическая обработка ран груди с ушиванием открытого пневмоторакса и дренированием плевральной полости; торакотомия при большом и тотальном гемотораксе; торакотомия при ранении сердца; дренирование плевральной полости при напряженном пневмотораксе, пункция плевральной полости при малом гемотораксе, гемотораксе средней степени величины, при ненапряженном пневмотораксе, а в случае рецидива — торакоцентез и дренирование плевральной полости; торакотомия при продолжающемся кровотечении в плевральную полость (кровь вновь скапливается после пункции);

— лапаротомия при повреждении паренхиматозных и полых органов живота; лапаротомия при внутрибрюшинном повреждении прямой кишки; наложение противоестественного заднего прохода при внебрюшинном повреждении прямой кишки; эпицистотомия с катетеризацией мочевого пузыря через поврежденную уретру; зашивание раны мочевого пузыря, наложение эпицистостомы и катетеризация мочевого пузыря при вне- и внутрибрюшинных ранениях мочевого пузыря;

— хирургическая обработка ран мягких тканей и открытых переломов с окончательной остановкой кровотечения, по показаниям — ампутация;

— терапия шока и кровопотери: при повреждениях черепа и головного мозга — глюкоза 10% 500 мл + инсулин 12 Ец, реополигдюкин 400 мл + гидрокортизон 125 мг, лактасол 500 мл, сухая плазма 250 мл, лазикс 40-60 мг (после стабилизации АД);

— при повреждениях груди — полиглкжин 400 мл, гидрокортизон 100 мг, кровь 250—500 мл (и больше), глюкоза 10% 500 мл, инсулин 12 Ед;

— при повреждениях живота (при подготовке к операции и при ее проведении) — полиглюкин 400 мл + гидрокортизон 250 мг, кровь 250—500 мл и больше, глюкоза 10% 1000 мл, инсулин 20 Ед, калия хлорид 10% 50 мл, раствор Рингера 500 мл;

— при повреждениях конечностей — полиглюкин 400 мл, гидрокортизон 250 мг, глюкоза 10% 1000, инсулин 20 Ед, калия хлорид 10% 30 мл, кровь 250—500 мл и больше, плазма 250 мл и протеин 250 мл, глюкоза 10% 500 мл;

— при длительном сдавлении конечностей — реополиглюкин 1000 мл, кадия хлорид 10% 40 мл, глюкоза 10% 1000 мл, инсулин 24 Ед, гидрокортизон 125 мг, альбумин 25% 200 мл или протеин 4,8% 200 мл, коргликон 0,6% 1 мл, маннитол 10% 0,5—1 мл на 1 кг массы тела больного, гепарин 10000 Ед 3 раза в сутки, натрия гибдрокарбонат 4% 300 мл;

— выполнение новокаиновых блокад: вагосимпэтической — при травмах груди,

паравертебральной и межреберной — при переломах ребер, внутритазовой по Школьникову — при переломах таза, паранефральной — при сдавлении конечности;

— разрезы по поводу анаэробной инфекции;

— введение антибиотиков и других антибактериальных препаратов.

Синдром длительного раздавливания

Под синдромом длительного раздавливания понимают своеобразный комплекс общих и местных расстройств, возникающих в результате длительного сдавления конечностей.

В литературе этот синдром описан под различными названиями: синдром размозжения и травматического раздавливания конечностей (А. Я. Пытель, 1945), ишемический некроз мышц (Байуортес, 1940), болезнь сдавления, синдром раздавливания, болезнь освобождения, компрессионный синдром, травматический отек, миоренальный синдром, травматическая уремия, постгравматический почечный синдром.

Синдром длительного раздавливания (СДР) часто встречается при землетрясениях, при обвалах в шахтах, взрывах и строительных работах, повалке леса, дорожных авариях, при разрушении зданий во время бомбардировок.

Этот синдром может возникнуть у глубоспящего человека (очень уставшего и принявшего перед сном алкоголь, человека в состоянии тяжелого алкогольного опьянения) при длительном придавливании телом руки, или ноги, или ягодиц (спал сидя). В таких случаях говорят о синдроме позиционного сдавления.

Симптомокомплекс местных расстройств, подобных тем, что бывают при СДР, может возникнуть на предплечье и кисти при иммобилизации поврежденной руки гипсовой лонгетой или просто повязкой при сгибании локтевого сустава под острым углом. В этом случае поперечная кожная складка локтевого сгиба из-за нарастающего постгравматического отека конечности передавливает поверхностные вены, из-за еще большего отека передавливаются глубокие вены локтевой ямки, развивается плотный отек предплечья и кисти, нарушение иннервации и микроциркуляции по типу синдрома Зюдека.

Мой товарищ, начальник инспекции шахт воркутинского бассейна, был оперирован по поводу разрыва длинной головки двуглавой мышца плеча опытным травматологом в г. Воркуте. Операция проходила под местной анестезией, из-за внезапно возникших болей во время операции делали дополнительные уколы. После операции развились деревянистый отек кисти и предплечья (до локтевого сгиба), боли и резкое ограничение движений в пальцах. Когда он мне позвонил из Воркуты и рассказал об осложнении (прошло 4 недели), то я подумал, что была прошита подмышечная вена. Я предложил ему приехать к нам в клинику, но его уже отправляли на следующий день в Москву в Институт нейрохирургии имени Н. Н. Бурденко. Там он лечился месяц, потом дважды был на курортах, а к работе приступил лишь через 8 месяцев после операции. При личной встрече через 1,5 года (я приехал в Воркуту) он рассказал мне обо всем подробно, и тогда я выяснил, что предплечье сразу после операции гипсовой повязкой, переходящей на надплечье, было почти прижато к плечу и локтевой сустав был согнут под острым углом. Все встало на свое место — причиной деревянистого отека, болей и контрактур было сдавление вен в локтевом" сгибе.

Ведущие патогенетические факторы СДР — болевое раздражение в результате травматизации нервов; травматическая токсемия вследствие попадания в кровь продуктов распада поврежденных тканей — миоглобин, гистамин, продукты распада белков, фосфор, кадий; внутрисосудистое свертывание крови; плазмопотеря (до 'Д объема циркулирующей крови), которая приводит к массивному отеку сдавленной конечности и сгущению крови; метаболический ацидоз из-за ишемии конечности и тяжелых нарушений

микроциркуляции; блокада канальцев почек и нарушение их реарбсорбционной способности выпавшим в осадок миоглобином; блокада фильтрационной функции почек из-за тяжелых микроциркуляторных нарушений в почечной паренхиме.

В клинической картине СДР различают три периода:

— ранний (1—3 дня) — период гемодинамических расстройств;

— промежуточный (4—12 дней) — период острой почечной недостаточности;

— поздний (1—2 месяца) — период местных осложнений.

Ранний период проявляется нервно-болевыми и психомоторными реакциями и плазмопотерей. Для него характерны нестабильность гемодинамики, нарастающий отек конечности, гемоконцентрация, креатинемия, протеинурия, цилиндрурия. Выраженный отек освобожденной конечности.

Промежуточный период — период острой почечной недостаточности. Отек конечности нарастает, может быть отслойка эпидермиса с образованием пузырей. Гемоконцентрация сменяется гемодилюцией, нарастает анемия, резко снижается диурез, вплоть до анурии. Гиперкалиемия и гиперкреатинемия достигает наиболее высоких цифр. Летальность в этом периоде достигает 35%. Причина смерти — уремическая кома. При своевременном и полноценном лечении могут наступить постепенная нормализация метаболических нарушений и восстановление функции почек.

Поздний период — период восстановления, период местных осложнений. Он характеризуется нормализацией гемодинамических показателей и восстановлением функции почек. Но имеются выраженные местные изменения — обширные раны с отторгающимися некротизированными мышцами, сухожилиями, нервными стволами. К этому присоединяются остеомиелит, гнойные артриты, токсическая лихорадка, сепсис.

По тяжести течения различают четыре клинические формы СДР:

— крайне тяжелая форма (при раздавливании обеих ног более 6 часов) — клинические проявления быстро прогрессируют, больные погибают в первый-второй день после травмы;

— тяжелая (при раздавливании обеих ног в течение 6 часов) — характеризуется значительными гемодинамическими расстройствами. Возможен летальный исход как в раннем, так и в промежуточном периодах;

— средней степени тяжести (при раздавливании обеих ног менее 6 часов) — наблюдается умеренное нарушение функции почек;

— легкая (при раздавливании отдельных сегментов менее 4 часов) — симптоматика незначительная, прогноз благоприятный.

Лечение синдрома длительного раздавливания

Первая помощь (взаимопомощь, помощь санпостовца, фельдшера ФАП) — после освобождения из-под завала равномерное тугое бинтование поврежденной конечности, введение обезболивающих и седативных средств — 2% раствор промедола 2 мл с 2 мл раствора димедрола; иммобилизация поврежденной конечности.

Помощь на ФАПе, в участковой больнице, в районной больнице

— Охлаждение поврежденной конечности,

— транспортная иммобилизации поврежденной конечности,

— инфузионная терапия: реополиглюкин 1000 мл, глюкоза 10% 1000 мл с 24

инсулина, калия хлорид 10% 40 мл, гидрокортизон 125 мг, альбумин 25% 200 мл или протеин 4,8% 200 мл, коргликон 0,6% 1 мл, маннитол 10% 0,5—1 мл на 1 кг массы тела больного, гепарин 10000 Ед 3 раза в сутки, натрия гидрокарбонат 4% 300 мл.

Больных с синдромом длительного раздавливания целесообразно срочно транспортировать в реанимационное отделение областного центра, где есть гипербарическая оксигенация и искусственная почка.

При госпитализации пострадавшего на **специализированный этап (а при задержке эвакуации — в районной больнице)** выполняется катетеризация центральной вены, определяются группа крови и резус-фактор, катетеризируется мочевой пузырь для контроля диуреза.

Проводится инфузионная терапия в объеме не менее 2 л в сутки: свежезамороженная плазма 500—700 мл, 5—10% раствор глюкозы с инсулином (24 Ед), витамины С и витамины группы В — до 1000 мл, альбумин 25% 200 мл, натрия гидрокарбонат 4% 400 мл, глюкозо-новокаиновая смесь 400 мл.

При явных признаках интоксикации, сдавлении более 4 часов, выраженных локальных изменениях показаны плазмаферез, гипербарическая оксигенация 1—2 раза в сутки, стимуляция диуреза лазиксом (до 80 мг), эуфиллином 2,4% 10 мл, гепарин под кожу живота 5 тыс. Ед 4 раза в день, курантил или трентал. Для улучшения белкового обмена ретаболил 1 мл 1 раз в 4 дня. По показаниям вводятся сердечно-сосудистые препараты и обязательно антибиотики.

Выбор хирургической тактики зависит от степени ишемии поврежденной конечности.

При 1 степени ишемии (незначительный отек, бледность кожи поврежденного сегмента, отсутствие признаков нарушения кровообращения) благоприятный эффект всегда дает только консервативная терапия.

При 2 степени ишемии (умеренное напряжение тканей, кожа бледная с участками цианоза, эпидермальные пузыри через 24—36 часов с прозрачно-желтым содержимым, а при снятии эпидермиса — влажная нежно-розовая поверхность) только консервативное лечение. Отек конечности может усилиться, что свидетельствует о нарушении венозного кровообращения.

При 3 степени ишемии (выраженный индуративный отек конечности, кожа цианотичная или «мраморного» вида, [олодная, эпидермальные пузыри через 12—24 часа с гемморагическим содержимым, а под эпидермисом влажная поверхность темно-красного цвета; быстро нарастающий отек, что свидетельствует о грубых нарушениях микроциркуляции и тромбозе вен) консервативное лечение неэффективно. Выполняются широкие лампасные разрезы с рассечением фасциальных футляров для устранения сдавления тканей. При восстановлении кровотока начинается обильная раневая плазморея, которая снижает степень интоксикации.

При 4 степени ишемии (ткани резко напряжены, кожа синюшно-багрового цвета, холодная, эпидермальные пузыри с гемморрагическим содержимым, а после удаления эпидермиса обнажается цианотично-черная сухая поверхность: отек не нарастает, что свидетельствует о глубоких нарушениях микроциркуляции, нарушении артериального кровотока, распространенном тромбозе вен) консервативное лечение неэффективно, показана ампутация конечности.

Особенности анестезиологического пособия при выполнении ампутации:

— не рекомендуются барбитураты для вводного наркоза,

— обязательно восполняется кровопотеря свыше 500 мл эритроцитарной массой в объеме 300 мл,

— обязательно вливается свежезамороженная плазма.

Если после ампутации или фасциотомии нет острой почечной недостаточности, то

объем инфузионной терапии возрастает до 3—4 л в сутки — свежезамороженная плазма 1000 мл, альбумин 10%. 500 мл; 2-3 раза в сутки больному показана гипероксибаротерапия.

Для дезинтоксикации внутривенно вливается неогемодез до 400 мл в сутки и внутрь принимается энтеродез или активированный уголь. С этой же целью выполняются частые перевязки с использованием димексида, активированного угля. Обязательно определяются флора раны и чувствительность ее к антибиотикам.

Терапия острой почечной недостаточности:

— ограничение приема жидкостей,

— гемодиализ при снижении диуреза до 600 мл в сутки (вне зависимости от уровня азотистых шлаков в крови).

Экстренные показания к гемодиализу — анурия, гиперкалиемия меньше 6 ммоль/л, отек легких, мозга. При кровотечении гемодиализ противопоказан.

Инфузионная терапия в междиализный период — до 2 л в сутки: свежезамороженная плазма, 10% раствор альбумина, 4% раствор гидрокарбоната натрия, 10% раствор глюкозы.

При кровоточивости вследствие уремии и диссеминированного внутрисосудистого свертывания показано экстренное проведение плазмафореза с последующим переливанием 1000 мл свежезамороженной плазмы (струйно или быстрыми каплями), назначение ингибиторов протеаз — трасилол, гордокс, контрикал.

Острая почечная недостаточность купируется при правильном лечении к 10-12 дню.

Местная и общая терапия проявлений третьей стадии СДР (некрэктомии, лечение остеомиелита, артритов, сепсиса) проводится с соблюдением всех общехирургических принципов.

Жировая эмболия

Жировая эмболия — это тяжелое осложнение травмы, связанное с закупоркой артериол и капилляров жировыми каплями.

Существуют две теории возникновения жировой эмболии — механическая и химическая.

Согласно первой, механической теории жир попадает в сосудистое русло из костного мозга при переломах. В этих случаях он закупоривает артериолы и капилляры легких, но если есть дефект межпредсердной перегородки, то жир попадает и в большой круг кровообращения, что проявляется мозговой формой жировой эмболии.

Согласно второй, химической теории жир из растворимого состояния переходит в нерастворимое из-за нарушения химизма крови при тяжелом шоке. Вот почему многие анестезиологи и реаниматологи считают, что жировой эмболии как таковой нет, есть нелеченный шок. Наверное, они правы, так как мы чаще наблюдаем смешанную форму жировой эмболии — форму, когда эмболия захватывает сосуды как малого, так и большого круга кровообращения. Причем, по нашим данным, жировая эмболия бывает именно в случаях недостаточно леченного нетяжелого шока. Однако списывать со счета механическую теорию жировой эмболии никак нельзя. В этом убеждает следующее клиническое наблюдение.

Женщина 53 лет, рабочая моторного завода, обратилась в клинику по поводу тяжелого посттравматического артроза правого коленного сустава. Это был 1969 год, когда в стране внедрялось артродезирование крупных суставов аппаратами внешней фиксации по Илизарову. Но мой шеф, профессор Н. К. Митюнин, увлеченный остеосинтезом переломов стержнями прямоугольного поперечного сечения из титана, решил выпол-

нить артродез длинным стержнем, проведенным чрез бедренную кость в большеберцовую. Под наркозом (обезболивание проводила высококвалифицированный анестезиолог, кандидат медицинских наук Н. М. Ермолаева) он вскрыл сустав продольным разрезом, экономно опилил суставные поверхности бедренной и большеберцовой костей, затем выполнил ретроградный остеосинтез их мощным четырехгранным длинным стержнем. Для этого он пробил стержень через нижний метафиз бедренной кости вверх и выбил верхний конец его через верхушку большого вертела, а после сопоставления опиленных торцов сустава провел стержень через верхний метафиз в канал большеберцовой кости. Куда было деваться жиру из костных каналов бедренной и большеберцовой костей, когда в них, как поршень, входил стержень?! Только в вены! Больная умерла после операции через несколько часов, не приходя в сознание. На вскрытии обнаружена массивная жировая эмболия сосудов легких и мозга.

Совершенно очевидно, что жировая эмболия имеет место при любом переломе и любом внутрикостном остеосинтезе, но она не столь обширна, поэтому не имеет клинических проявлений. Но об этом надо всегда помнить, чтобы не повторить описанной выше ошибки, стоившей жизни молодой женщине. Кстати, я уже забыл было об этой трагедии, но в 1993 году, когда пошел к директору одного учреждения просить аудиторию для проходившего в Ярославле съезда травматологов-ортопедов СНГ, то он мне напомнил о ней. Оказывается, от жировой эмболии тогда погибла его мама.

Различают легочную форму жировой эмболии, мозговую и смешанную. Во всех клинических наблюдениях, которые я видел в нашей клинике за 30 лет работы в ней, была смешанная форма жировой эмболии. Это еще раз подчеркивает, что причиной жировой эмболии являются нарушения микроциркуляции в тканях, универсальная гипоксия и, как следствие этого, изменения в химизме крови и тканей, приводящие к выпадению жира в нерастворимое состояние с последующими закупорками артериол и капилляров жировыми каплями.

Жировая эмболия проявляет себя через несколько часов после травмы, реже через сутки-двое. Вот почему «светлый период» является одним из ранних симптомов жировой эмболии. Но когда больной теряет сознание, то бывший после травмы «светлый период» заставляет дифференцировать жировую эмболию от внутричерепной гематомы.

Проявлением гипоксии коры головного мозга вследствие жировой эмболии является второй ранний симптом этого тяжелого осложнения шока — дурашливость больного. Потом наступает оглушение, а потом кома.

Другой ранний симптом жировой эмболии — высокая температура — 39—40°. Она связана, очевидно, с нарушением кровоснабжения и гипоксией гипоталамуса. Пожалуй, это первый симптом, который настораживает хирурга, когда он узнает, что у поступившего несколько часов тому назад больного высокая температура. Хирург, в первую очередь, должен подумать о возможной жировой эмболии, хотя высокая температура у больного с политравмой может быть как симптом ателектаза легкого, она может быть как ранний симптом столбняка и анаэробной инфекции.

Как проявление универсальной гипоксии является цианоз лица, губ, шеи, груди; часто бывают патехиальные высыпания на груди. Дыхание учащено. Пульс тоже частый, но это не характерный симптом жировой эмболии, так как тахикардия всегда сопровождает кровопотерю при политравме.

Как только вы заподозрили жировую эмболию (высокая температура, серо-цианотичная окраска кожи, дурашливость больного), сразу необходимо сделать рентгенограмму легких — картина «снежной метели», «снежной бури» говорит о начинающемся отеке легких как проявлении недостаточно леченного шока и жировой эмболии.

Приведу два клинических наблюдения жировой эмболии.

Осенью 1972 года меня вызвали вечером в клинику на операцию к молодому мужчине

с тяжелой закрытой травмой живота. Когда я мыл руки в предоперационной, то не смог не заметить лежащую на каталке молодую симпатичную женщину. Ей уже было наложено скелетное вытяжение за бугристость большеберцовой кости и пяточную кость левой ноги. Она была в сознании и наблюдала, как я готовлюсь к операции. Вдруг она сказала: «А я вас, доктор, знаю. Вы Ключевский Вячеслав Васильевич. А мой муж, главный энергетик электромашиностроительного завода, помогал вашей кафедре, и Вы по его просьбе показывали меня ЛОР-врачам. Я спросил, что случилось. Она, оказывается, шла с дачи домой, и ее сбил мотоцикл с коляской. Я сразу поинтересовался ~ теряла ли она сознание. «Нет, не теряла и хорошо помню, как сбившие меня парни обсуждали между собой, что делать со мной. Я просила оказать помощь, но они уехали. Я выползла на дорогу и голосовала проходившим машинам. Остановилась только девятая». Я подробно рассказал об этом, чтобы подчеркнуть, что во время травмы потери сознания не было, и больная помнит события до и после травмы.

Ее доставили в клинику на заднем сиденьи автомашины «Победа» без иммобилизации. Диагноз: закрытый диафизарный перелом левой бедренной кости, закрытый оскольчатый перелом проксимального метаэпифиза левой большеберцовой кости, закрытые переломы седалищной и лобковой костей справа, большая гематома правого бедра с отслойкой кожи. Диагноз шока не был выставлен, и больная не получила никакой инфузионной терапии. Принимала ее врач ортопед-травматолог с большим стажем работы, кандидат медицинских наук. Ее ввели в заблуждение ясное сознание больной, нечастый пульс — 92 в минуту — и незначительное снижение АД — 90 и 60 мм рт.ст.

Когда я закончил операцию и ночью пришел домой, то тут же позвонил дежурному завода, где работали больная и ее муж, и попросил сообщить мужу о случившемся, так как он остался на даче и ничего не знал.

На следующий день (это было воскресенье) я пришел в клинику днем посмотреть оперированного больного (я ему сделал резекцию тонкой кишки по поводу травмы) и зашел в палату, куда была госпитализирована молодая женщина с политравмой. Она лежала обнаженная на мокрой простыни (непроизвольное мочеиспускание). Я закрыл ее одеялом, но она тут же откинула его. Дежурная медсестра сообщила, что температура у больной 39,5 °С. Жаловалась на головную боль. Была тахикардия — 116 в минуту, число дыханий 28. Сделали рентгенограмму груди — усиление легочного рисунка за счет сосудистого компонента, множество очаговых теней во всех отделах легких. Спустя три часа состояние тяжелое — зрачки узкие, плавающие движения глазных яблок, расходящееся косоглазие, ригидность затылочных мышц. Сознание исчезло, появились очаговая симптоматика поражения коры — сглаженность носогубной складки — и симптомы поражения ствола мозга — грубый хоботковый рефлекс, повышенный тонус разгибателей, патологический рефлекс Бабинского.

Диагноз был ясен — жировая эмболия. Тогда у нас не было липостабила, поэтому была начата симптоматическая терапия: 0,25% раствор новокаина, гепарин по 5000 Ед через 4 часа, ГОМК по 4 раза, 5% глюкоза 1000 мл в день с инсулином, 4% раствор натрия бикарбоната 500 мл. С целью расширения сосудов головного мозга выполнена блокада звездчатого узла слева 0,25% раствором новокаина 250 мл.

В понедельник утром я сразу подошел к этой больной. Около нее находились муж, его сестра — нейрохирург Ивановской областной больницы и главный нейрохирург Ивановской области. Оказывается, муж больной сообщил сестре в Иваново, что его жена с тяжелой политравмой без сознания. Нейрохирурги из Иваново задали мне вопрос: «Потеря сознания спустя несколько часов после травмы — это не светлый промежуток внутричерепной гематомы?» Они попросили разрешения сделать люмбальную пункцию (тогда не было ни эхоэнцефалоскопии, ни компьютерной томографии) — если в ликворе кровь и давление высокое, го это гематома, и надо делать декомпрессивную тре-

панапию черепа. Я категорически был против: как сделать пункцию у больной на вытяжении с переломом голени, бедра и таза? Я еще раз рассказал им, что больная после травмы не имела ни антеградной, ни ретроградной амнезии, что исключает травму мозга и внутричерепную гематому. Пригласили на консультацию профессора-невропатолога Валентина Николаевича Ключикова. Он отверг подозрение на внутричерепную гематому, подтвердил диагноз жировой эмболии.

В течение трех суток больная находилась без сознания, сохранялись симптомы поражения ствола, тахикардия до 140 в минуту, число дыханий до 36. На 5-е сутки появилось сознание, но больная оставалась крайне заторможенной. Общее состояние ухудшилось из-за присоединившейся пневмонии. Пульс до 160, число дыханий до 60 в минуту. Внутривенно вводили морфоциклин, в трахею введен микродренаж, по нему каждые два часа чередовали раствор хлорида натрия и антибиотики. Состояние больной улучшилось на 8 день после травмы — пульс ПО в минуту, число дыханий 24 в минуту, пришла в сознание. Однако были выражены явления нарушения интеллекта — дурашливость, некритичное отношение к окружающим и своему состоянию, не могла назвать свой год рождения, адрес, как звать мужа. Для восстановления функции коры давали гамалон по 1 гр 4 раза в день.

На протяжении всего лечения сохранялось демпферное скелетное вытяжение. Через два месяца после травмы под эндотрахеальным наркозом выполнен внутрикостный остеосинтез перелома бедренной кости, перелом метаэпифиза левой голени к тому времени сросся. Выписана через 71 день после травмы. Приступила к работе через 7 месяцев после травмы. Полностью восстановился интеллект. Через два года заняла должность ведущего конструктора по бытовым приборам.

Второе наблюдение. Молодой инженер-строитель был придавлен бревнами и получил вторично открытый (проколом) перелом костей голени в средней трети. Его еще везли в клинику, а мне уже был звонок из обкома партии, что везут сына большого человека области и надо все сделать на высшем уровне. Я сам оперировал больного — под наркозом выполнил первичную хирургическую обработку раны голени, остеосинтез перелома большеберцовой кости титановым прямоугольным стержнем. Диагноз шока ему не был поставлен, поэтому инфузионная терапия проводилась лишь в необходимости общего наркоза. После операции пациент очнулся в палате на 26 человек (в нашей клинике такие палаты). Он ни разу в жизни не был в бане (мылся в душе дома) и потому не мог помочиться на людях. Чтобы этого не делать, он решил не пить воды. Я застал его на второй день после операции серо-синюшным с тяжелой одышкой, высокой температурой и явными признаками жировой эмболии на рентгенограмме легких. Перевели в реанимацию, начали интенсивную симптоматическую терапию. Больной поправился, но долго оставались нарушения интеллекта.

Причиной жировой эмболии у этого больного бы недиагностированный шок и непроведение должной инфузионной терапии.

Терапия жировой эмболии

Профилактика и терапия жировой эмболии начинается с полноценной по объему и продолжительности противошоковой терапии. Добавляются в большом объеме препараты, улучшающие реологию крови, и спазмолитики — внутривенные инфузии глюкозо-новокаиновой смеси (5% раствор глюкозы 400 мл + 0,25% раствор новокаина 100 мл внутривенно 2 раза в сутки), реополиглюкина или реомакродекса

(по 400 мл 2 раза в сутки), глюкозо-спиртовой смеси (400 мл 25% раствора глюкозы и 50 мл 96° спирта внутривенно 1 раз в сутки).

Назначаются спазмолитики для улучшения легочного кровообращения — эуфиллин внутривенно по 10 мл 2,4% раствора 2—3 раза в сутки; сердечные кликозиды — строфантин, коргликон; антикоагулянты — фраксипарин по 0,3 мл 1 раз в сутки внутримышечно или гепарин по 2,5 тыс. Ед 4 раза внутримышечно.

Хорошо зарекомендовал себя в лечении жировой эмболии препарат липостабил. Его вводят ежедневно по 40 мл внутривенно 2—3 раза в день.

Рис. 6.1. Деревянный шит с прорезями для внутрибольничнои транспортировки больных.

Рис. 6.2. Надувной пневматический шит для транспортировки больных (А — вид сбоку, Б — вид сверху); 1 — продольные сообщающиеся элементы, образующие в надутом состоянии прочный шит; 2 — ремень для фиксации груди; 3 — ручки для переноски; 4 — надувной подголовник из двух половин; 5 — поперечный подпоясничный валик; 6 — направляющие для перемещения подпоясничного валика; 7 — надувная шина для иммобилизации ног; 8 — поперечный надувной валик для иммобилизации ног; 9 — направляющие для поперечного ножного валика

Рис. 6.1.

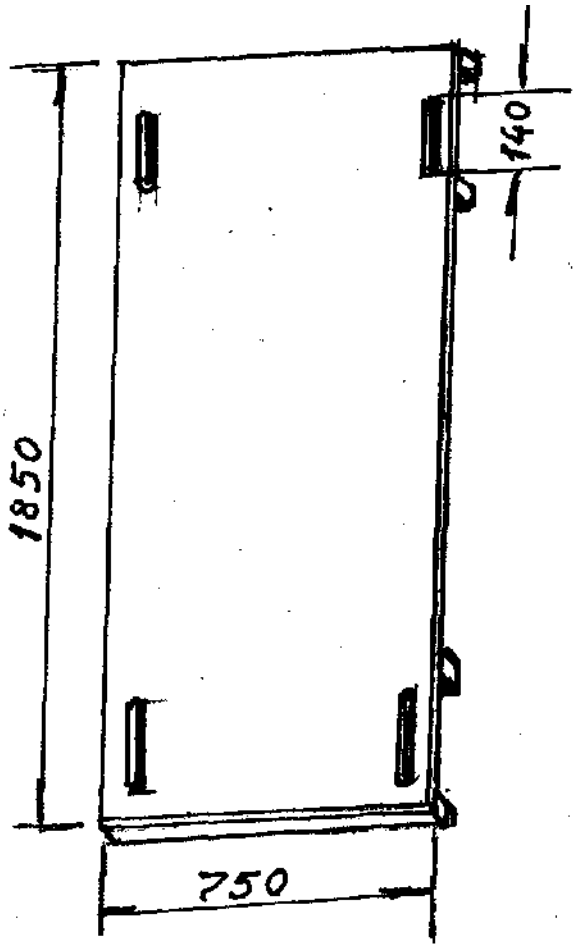

Рис. 6.2,

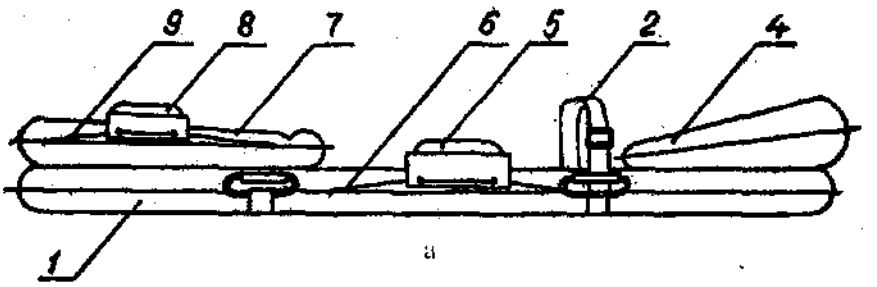

а

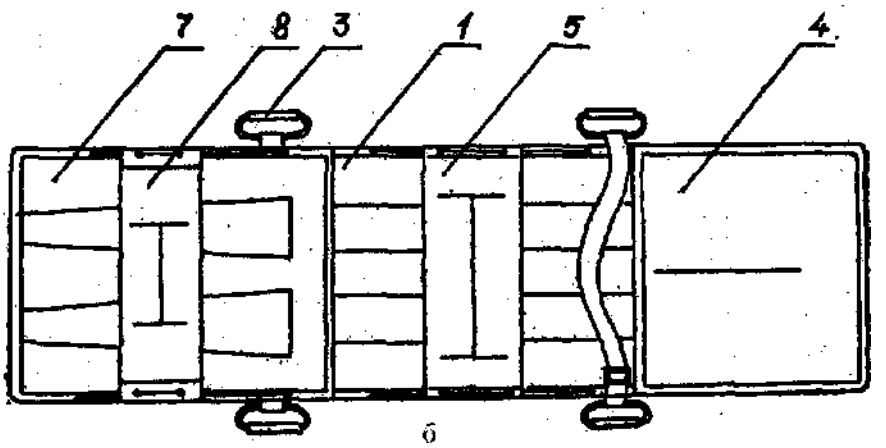

б

Глава 7. ОЖОГИ. ОТМОРОЖЕНИЯ- ЗАМЕРЗАНИЕ. ПОВРЕЖДЕНИЯ ОТ ЭЛЕКТРИЧЕСКОГО ШОКА

Ожоги и ожоговая болезнь

Тяжесть ожоговой болезни определяется площадью и глубиной поражения кожи, поражением (ожогом) верхних дыхательных путей, возрастом" и исходным состоянием пострадавшего.

Пострадавшие с ожоговой болезнью в настоящее время лечатся в специализированных ожоговых центрах. На фельдшерско-акушерском пункте могут лечится очень небольшие по площади поверхностные ожоги (до 1% поверхности тела— площадь ладони больного). В хирургическом отделении ЦРБ лечатся взрослые и дети с поверхностными ожогами, не превышающими 10% поверхности тела. Но в случае инфицирования ожоговой раны эти больные отправляются на этап специализированной помощи, то есть в ожоговый центр.

При оказании первой медицинской помощи и особенно квалифицированной хирургической помощи фельдшер, врач участковой больницы и особенно хирург районной больницы должны быть хорошо информированы о факторах, определяющих тяжесть ожоговой болезни, должны уметь определять площадь и глубину поражения, должны знать клинику и лечение ожогового шока. И самое главное — хирург районной больницы должен знать, что больной в состоянии ожогового шока нетранспортабелен. Из шока 2—3 дня его надо выводить в районной больнице. Противошоковую терапию и допустимость транспортировки он согласовывает с ожоговым центром. Если пострадавший — ребенок, то к нему вызывается противошоковая бригада из специализированного центра.

Учитывая изложенное, в настоящем руководстве основное внимание будет уделено клинике ожоговой болезни и лечению ожогового шока.

Кожа человека — орган, имеющий сложное строение и выполняющий ряд различных и весьма важных функций — защитную, термоизолирующую, выделительную.

Общая поверхность кожи у взрослого человека среднего роста около 1,6 $м^2$. Наружный отдел кожи состоит из нескольких слоев эпидермальных клеток. Под ним расположена собственно дерма — соединительный слой, в котором находятся сосуды и нервные окончания. Кроме сосудов и нервов в коже есть волосяные мешочки, сальные и потовые железы. Потовые железы крупнее сальных и залегают в наиболее глубоких слоях и даже в подкожной клетчатке.

Эти элементы анатомии кожи приведены для понимания принципиальной разницы между ожогами поверхностными и глубокими. При поверхностных ожогах кожа не повреждена на всю глубину, поэтому возможна самостоятельная эпителизация при благоприятном течении раневого процесса. К поверхностным ожогам относятся" ожоги первой, второй и третьей-А степени. При первой степени поражения кожа гиперемирована и слегка отечна. При второй степени страдают более глубокие слои эпидермиса, он отслаивается отечной жидкостью, возникают эпидермальные пузыри. Они заполнены прозрачной светло-желтой жидкостью, при удалении отслоившегося эпидермиса обна-

жается ярко-розовая поверхность сохранившихся более глубоких слоев его. При ожоге третьей-А степени полностью поражается эпидермис, включая ростковый слой, но остаются неповрежденными дериваты кожи — волосяные луковицы, сальные и потовые железы. За счет сохранившегося в них эпителия возможно самостоятельное заживление ожоговой раны. Эпителий растет из волосяных, сальных и потовых желез, на ожоговой ране появляются островки эпителизации, которые, разрастаясь, сливаются между собой. Такая эпителизация называется островковой.

И фельдшер, и врач должны твердо знать, что при поверхностных ожогах сохраняются участки неповрежденного эпидермиса, поэтому **при поверхностных ожогах возможно самостоятельное (без пересадок)** заживление ожоговой раны. Но присоединившееся инфицирование ожоговой раны, придавливание ее к постели и ишемия за счет этого могут быть причиной гибели сохранившегося в момент травмы эпителия. Поэтому первоначально поверхностный ожог при дефектах лечения может стать глубоким.

При глубоком ожоге (третья-Б, четвертая степень) поражается вся толща кожи — в ожоговой ране нет живого эпителия, потому **самостоятельное заживление глубокого ожога исключается.** Мертвая кожа и мертвые подлежащие ткани должны отторгнуться через нагноение. Эпителизация идет с краев раны. Эпидермис растет на грануляции, которые представляют собой клубочки сосудов. Но по мере созревания грануляций сосуды удавливаются созревающей соединительной тканью, рост эпителия прекращается: ожоговая рана превращается в незаживающую язву. Потому и фельдшер, и врач должны четко знать, что при глубоком ожоге рану без кожной пластики не закрыть. Вот почему все пострадавшие с глубокими ожогами нуждаются в лечении в специализированном ожоговом центре. Глубокие ожоги третьей-А и четвертой степени разнятся между собой глубиной поражения — при третьей-Б степени страдает только кожа (на всю толщину), а при четвертой степени поражена и подкожная клетчатка, могут быть пораженными и мышцы, и сухожилия, и даже кости.

Естественно, глубокие ожоги протекают во много раз тяжелее поверхностных. Поэтому в прогнозе тяжести ожоговой болезни 1% глубокого ожога приравнивается к 3% поверхностного ожога.

Исходя из изложенного, фельдшеру и врачу надо четко знать отличительные признаки глубокого и поверхностного ожога.

Во-первых, глубокие ожоги бывают при воздействии на кожу пламени, поверхностные — горячей жидкости и пара.

Во-вторых, при глубоких ожогах пораженная кожа не отечна, сухая, она даже несколько западает в сравнении с участками поверхностного ожога. Через сгоревший серый или коричневый эпидермис видны темно-коричневые линии тромбированных вен. При поверхностных ожогах кожа гиперемирована, ярко-розового цвета, отечная. Могут быть пузыри отслоенного отечной жидкостью эпидермиса. Если они сорваны, то ожоговая рана влажная, а кожа под снятым эпидермисом ярко-красная.

В-третьих, при глубоких ожогах кожи исчезает восприятие боли, поскольку поражены нервные окончания. Поэтому выдергивание волоса в ожоговой ране при глубоком ожоге безболезненно (волосяная проба) и смачивание раны спиртом тоже безболезненно (спиртовая проба — на рану кладется марлевый шарик, смоченный спиртом). При поверхностном ожоге это вызывает боль.

Для прогноза ожоговой болезни большое значение имеет возможный ожог дыхательных путей. Он приравнивается к поверхностному ожогу 30% поверхности тела.

Признаки ожога дыхательных путей:

— получение ожога при пожаре в закрытом помещении;

— гиперемия слизистых губ и рта с опаленность эпителия носовых ходов и волос в них;

— осиплость голоса;

— нарастающая дыхательная недостаточность.

Диагноз ожога дькательных путей надо уметь поставить и фельдшеру ФАПа, поскольку некоторые мероприятия по предупреждению и лечению нарастающего отека гортани и трахеи должны быть приняты им немедленно. Это придание возвышенного положения туловищу и голове, освобождение шеи от одежды, введение обезболивающих препаратов и преднизолона от 30 до 120 мг у взрослых и 6—10 мг у детей.

Огромное значение в тяжести течения ожоговой болезни имеет площадь глубокого и поверхностного ожогов. Наиболее удобным для вычисления площади ожога является правило одиннадцати девяток Уоллеса-Беркоу, по которому:

голова и шея составляют	9%
рука	9%
нога	18%
передняя поверхность туловища	18%
задняя поверхность туловища	18%
промежность	1 %.

В свою очередь, процент поражения каждой части тела определяется так: голова — 6% (лицо — 3, волосистая часть — 3), шея — 3%; кисть — 2%, предплечье — 3%, плечо — 4%; стопа — 4%, голень — 6%, бедро — 8%, обе ягодицы — 5%, спина без ягодиц — 13%.

Одновременно в качестве вспомогательной модели можно пользоваться «правилом ладони», которая равна 1% поверхности тела.

Для детей до 7 лет принимается правило шестерки Кляркcона, по которому выходит 16,5 шестерки:

шея	3%
голова	12%
рука	6%
нога	12%
передняя поверхность туловища	24%
задняя поверхность туловища	24%
промежность	1%.

При определении прогноза ожоговой болезни применяется правило «сотни» или индекс Франка. По правилу «сотни» к возрасту пострадавшего добавляется процент общей площади ожога, при этом 1% глубокого ожога приравнивается к 3% поверхностного, а ожог дыхательных путей равен 10 баллам. Если полученная цифра более 100 — прогноз неблагоприятный, от 80 до 100 — сомнительный, менее 100 — благоприятный.

Например, у пострадавшего 48 лет площадь глубокого ожога 10%, поверхностного — 20%, имеется ожог дыхательных путей. Определяем прогноз тяжести течения ожоговой болезни по правилу «сотни»: 48 (возраст) + ЮхЗ (глубокий ожог) + 20 (поверхностный) + 10 (ожог дыхательных путей) — 108 баллов. Прогноз ожоговой болезни неблагоприятный.

Более точен индекс Франка. Согласно ему 1% поверхностного ожога приравнивается к 1 единице, 1% глубокого ожога — 3 единицы, ожог дыхательных путей — 30 единиц. Если индекс Франка имеет 30 единиц — ожог легкий, от 30 до 60 единиц — средней тяжести, от 61 до 90 единиц — тяжелый и более 90 единиц — крайне тяжелый.

О тяжелом ожоговом шоке говорят олигурия, коричневый цвет мочи и запах гари от мочи.

При формулировании диагноза больному с ожогом вносят следующие сведения:

1) чем вызван ожог (пламенем, паром, горячей жидкостью, щелочью, кислотой);
2) глубина ожога (поверхностный, глубокий, 1-2-ЗА, Б-4 степени);

3) площадь ожоговой раны общую и площадь глубокого ожога;
4) локализацию ожога;
5) наличие ожога дыхательных путей;
6) наличие шока (или другой фазы течения ожоговой болезни);
7) прогноз ожоговой болезни (лучше по индексу Франка).

Фазы течения ожоговой болезни

В течение ожоговой болезни выделяют четыре периода — **шок, токсемия, септикотоксемия и реконвалисценция.**

Первая фаза ожоговой болезни — ожоговый шок.

В отличие от шока, сопровождающего механическую травму, при ожоговом шоке всегда выражена клиника эректильной фазы шока. Охваченный пламенем пострадавший может куда-то бежать, сопротивляться попыткам окружающих загасить на нем пламя. Привезенный в больницу, даже при очень больших площадях ожога, он ходит по приемному покою, несмотря на уговоры лечь на каталку.

Второй особенностью ожогового шока является длительная (до 3 суток) торпидная фаза. О тяжелых нарушениях микроциркуляции вследствие боли и плазмопотери говорит тот факт, что у пострадавшего нормальная температура. Это значит, что токсины **не** всасываются из поврежденных тканей. О выходе пострадавшего из ожогового шока и наступлении второй фазы ожоговой болезни — фазы токсемии говорит подъем температуры до 38 °С и выше.

Бледность кожи, цианоз слизистых, кончиков пальцев, ушей и носа, частый пульс, рвота, снижение диуреза являются ведущими клиническими признаками ожогового шока. Однако, как аксиому, надо знать, что у детей и стариков ожоговый шок бывает при меньших площадях ожогов и протекает тяжелее. Детям и старикам надо выставлять диагноз шока и проводить необходимую противошоковую терапию, если площадь поверхностного ожога превышает 8—10% поверхности тела, а у детей до года — 5% поверхности тела.

Для ожогового шока характерна большая плазмопотеря, приводящая к гиповолемии и гемоконцентрации, гемолизу эритроцитов и гиперкоагуляции.

Нарушение функции почек особенно характерно для ожогового шока. Это олигурия, гемоглобинурия и азотемия. Снижение диуреза до 15—20 мл в час и гематурия являются признаками тяжелого ожогового шока.

Если площадь глубокого ожога более 40%, у больного анурия (суточный диурез до 100 мл), моча темно-коричневого цвета с осадком (гемоглобинурия) и запахом гари, то ожоговый шок крайне тяжелый.

Вторая фаза течения ожоговой болезни — ожогая токсемия. Она начинается одновременно с восстановлением тканевого кровообращения — в сосудистое русло попадают токсины из разрушенных ожогом тканей. Это проявляется нарастающей интоксикацией. Первым признаком завершения шока и начала фазы интоксикации является подъем температуры у больного до 38—39 °С. Интоксикация также проявляется возбуждением или апатией больного, заторможенностью его, вплоть до комы, поносами или динамической кишечной непроходимостью. Как проявление интоксикации могут быть острый гепатит, нефрит, пиелит (иногда с олигурией), пневмония (особенно часто она бывает при ожогах дыхательных путей). Нарастают гипопротеинемия и анемия.

На фоне тяжелой интоксикации как проявление местных нарушений кровообращения могут быть острые язвы желудка и кишечника, которые осложняются чаще кишечным кровотечением и реже — прободением. Об этом надо всегда помнить и поэтому

следить за цветом кала у больного. Дегтеобразный кал (мелена) является признаком желудочного или кишечного кровотечения. Может быть рвота с кровью.

При перфорации стенки желудка или кишки появляются признаки перитонита — напряжение брюшной стенки, потом вздутие живота, отсутствие перистальтики, симптомы раздражения брюшины. На фоне тяжелой интоксикации эти признаки могут быть стертыми, поэтому целесообразно чаще прибегать к дополнительным методам —лапароскопии (при подозрении на прободение) и гастроскопии (при подозрении на желудочное кровотечение).

Следует отметить, что желудочное и кишечное кровотечение всегда проявляется меленой — дегтеобразным стулом, но из-за пареза кишечника стула может и не быть несколько дней. Поэтому при малейшем подозрении на внутреннее кровотечение следует исследовать больного пальцем в прямую кишку. Уже через 6-8 часов после начала кровотечения кал в прямой кишке будет черным.

Фаза ожоговой токсемии продолжается до двух недель.

Третья фаза ожоговой болезни — ожоговая септикотоксемия. Она начинается с нагноения ожоговой раны. Бывает при обширных глубоких ожогах. К общей интоксикации присоединяется интоксикация бактериальная. Септикотоксемия сопровождается нарастающей гипопротеинемией и потерей массы больного. Состояние больного тяжелое или крайне тяжелое. Может быть интоксикационный психоз, проявляющийся возбуждением больного, зрительными галлюцинациями.

Проявлением бактериемии является лихорадка (иногда гектическая), могут быть гнойные метастазы, сепсис. Гнойные метастазы чаще бывают в крупные суставы (коленный, тазобедренный и др.). У детей гнойные метастазы бывают чаще в легкие — появляются острые абсцессы, которые прорываются в плевральную полость, возникает гнойный плеврит.

Надо помнить, что интоксикация в фазе септикотоксемии резко нарастает при расплавлении ожогового струпа неполитическими мазями (25—30% салициловая мазь). Поэтому при обширных глубоких ожогах нельзя использовать некролитические мази на большой поверхности. При ожогах спины, бедер такая мазь из-за придавливания ожоговой раны к постели растекается на большую площадь. И еще, нельзя до появления хороших грануляций (до полного отторжения струпа) помещать пострадавшего в ванну. Теплая вода с мылом размягчает ожоговый струп, расширяет сосуды — интоксикация после ванны может быть запредельной, и больной погибает.

Четвертая фаза ожоговой болезни — реконвалисценция. Принято считать, что она начинается с момента полного заживления ожоговых ран. Эта фаза проявляется сохраняющимися патологическими изменениями со стороны внутренних органов ~ энтерит, гепатит, пиелонефрит, миокардит. Сохраняются похудание больного, анемия, что свидетельствует о нарушениях кроветворения. Формируются рубцовые контрактуры.

При незаживающих ранах развивается раневое истощение, которое может быть причиной смерти больного.

Следует заметить, что раневое истощение бывает и при не очень обширных глубоких ожогах, когда хирург центральной районной больницы пытается самостоятельно вылечить больного — или надеется на заживление раны без кожной пластики, или делает неумелые безуспешные пересадки кожи, мало вливает или вовсе не вливает кровь, не использует гормональную терапию.

Надо помнить, что лечение глубокого ожога, требующего кожной пластики, а тем более интенсивной терапии, при токсемии и септикотоксемии должно проводиться в специализированном ожоговом центре, но не в районной больнице. Попытка залечить глубокий ожог в районной больнице заканчивается обычно неудачей — больного привозят в ожоговый центр в тяжелом истощении. Больной с ожогом, нуждающийся в кожной

пластике, может находиться в районной больнице лишь 3-4 дня — до выведения из шока.

И еще одно замечание. За последние годы за рубежом и в России все шир'е и шире используется ранняя некрэктомия обширных глубоких ожогов. Она проводится с полным восполнением кровопотери и кожной пластикой обычными или сетчатыми трансплантатами (1:3, 1:4 и даже 1:5, 1:6). Ее выполняют до 7—10 дня после получения ожога, то есть до начала гнойного отторжения ожогового струпа. Ранняя некрэктомия при больших глубоких ожогах исключает фазу септикотоксемии, которая непременно наступила бы при обычном лечении ожоговой раны, то есть при выполнении бескровных этапных некрэктомий. Вот почему так важно доставить больного в ожоговый центр до 7—8 дня, когда можно еще выполнить раннюю кровавую некрэктомию с кожной пластикой.

Лечение ожогов

В мирное время организация помощи пострадавшим с ожоговой травмой слагается из трех этапов: **первый** — помощь на месте происшествия, на фельдшерско-акушерском пункте или в здравпункте; **второй** — хирургическое отделение общего профиля районной или городской больницы, **третий** — областной ожоговый центр.

Для каждого этапа эвакуации обожженных определены свои задачи и свой объем помощи.

На **первый этап** эвакуации возлагаются следующие задачи:

1. Прекращение действия поражающего фактора. Это можно сделать, закутав горящего одеялом, а если есть возможность, то поместить его немедленно в емкость с водой.

К этому же следует отнести и местную гипотермию сразу после получения ожога — холодная проточная вода (душ), снег или лед (их надо накладывать на чистую простыню). Обгоревшая одежда при этом не снимается!!! Гипотермия сразу прекращает действие высокой температуры, уменьшает или вовсе снимает боль. Сокращение гипотермией времени перегревания тканей уменьшает глубину поражения. Гипотермия продолжается 30—40 минут. Следует отметить, что население плохо знает, что при получении ожога надо сразу охлаждать пораженные участки водой или снегом, что нельзя срывать облитое кипятком или обгоревшее нательное белье. Оно срывается вместе с эпидермисом. Это причиняет боль, а лишенные эпидермиса ткани резко болезненны при наложении повязок и транспортировке. Часто население ошибочно накладывает на ожоговую рану какую-либо имеющуюся в доме мазь, инфицируя рану. Мы неоднократно по областному радио и телевидению, в областных газетах сообщали о преимуществах правильно оказанной первой помощи. В детских учреждениях (сады, школы), на предприятиях общественного питания и там, где могут быть часто ожоги, вешали плакаты с короткой информацией — «лучшая первая помощь при ожоге — обмывание раны холодной водой». Эту фразу написали масляной краской на стенах каждой палаты ожогового отделения. Теперь часто в клинику доставляют пострадавших с правильно оказанной первой помощью. Надо, чтобы такой плакат был на каждом ФАПе, на каждом производственном участке сельской местности (мастерские, ферма, ток и пр.), в каждом детском учреждении (особенно в школе), на каждом предприятии общественного питания.

2. Для предупреждения микробного загрязнения ожоговая рана должна быть закрыта повязкой — чистая простыня, полотенце. Не надо при этом снимать прилипшее к ране нательное белье.

3. На ФАПе пострадавшему должна быть выполнена следующая противошоковая

терапия — внутривенно наркотики (промедол 2% 1 мл, анальгин 50% 2 мл + антигистаминные препараты — димедрол 1% 2 мл, пипольфен 2,5% 2 мл); аминазин 2,5% 2 мл для снятия психомоторного возбуждения; внутривенно полиглюкин 400—800 мл, 0,1% новокаин 200 мл; щелочной раствор через рот (на 0,5 л воды добавить 3,5 г поваренной соли и 1,3 г соды).

Обязательно на ФАПе накладываются контурные повязки — большие салфетки или чистые простыни, обязательно вводятся ПСС и анатоксин, целесообразно начать вводить антибиотики, например, пенициллин 1 млн. Ед внутримышечно.

Куда транспортировать пострадавшего с ожогом с ФАПа? Общепринято — в хирургическое отделение районной больницы. Поэтому на ФАПе фельдшер осуществляет простейшую терапию ожогового шока (обезболивание), накладывает повязки, вызывает на себя санитарную машину из ЦРБ. Больной обычно не получает инфузионной противошоковой терапии, пока не будет доставлен в районную больницу.

Надо в наших регионах изменить дело так, чтобы уже на ФАПе пострадавший получал инфузионную терапию шока и транспортировался бы не в районную больницу, а санитарной авиацией прямо в ожоговый центр. Необходимые условия такой транспортировки — она должна занимать по времени не более 1,5 часа, во время транспортировки должна проводиться внутривенная инфузионная терапия. Транспортировка должна обязательно осуществляться в сопровождении врача санитарной авиации.

Конечно, такая рекомендация приемлема для небольших по площади регионов. Когда же транспортировка санитарной авиацией в ожоговый центр занимает несколько часов, то пострадавшего следует доставить в хирургическое отделение районной больницы и там лечить его до выхода из ожогового шока, т. е. 3—4 дня.

Второй этап оказания помощи пострадавшему с ожогом — хирургическое отделение. В условиях сельской местности пострадавший доставляется в ближайший стационар, где оказывается квалифицированная помощь врачом-хирургом. В каждом случае ожогового шока терапию его надо согласовать с врачом-комбустологом областного ожогового центра. Особенно необходимо согласовать допустимость транспортировки пострадавшего в ожоговый центр. К тяжело пострадавшим и детям обязательно через санитарную авиацию доставляется врач-комбустолог или детская реанимационная бригада. Она корректирует начатую в районной больнице противошоковую терапию, осуществляет необходимые манипуляции (например, пункцию центральной вены у ребенка).

При массовом поступлении больных с ожоговой травмой администрация районной больницы должна немедленно сообщить об этом в ожоговый центр. Руководитель ожогового центра при получении такого сообщения обязан сразу обеспечить консультативно-лечебную помощь и решить вопросы о дальнейших лечебных и эвакуационных мероприятиях.

При госпитализации обожженного в хирургическое отделение районной больницы врач-хирург должен установить степень ожога, общую площадь поражения, отсутствие или наличие ожогового шока, ожога дыхательных путей.

Для диагностики шока достаточно определения глубины и площади поражения. При поверхностном ожоге площадью 8—10% и более поверхности тела и глубоком ожоге борее 5% поверхности тела у стариков и детей следует, как аксиому, выставить диагноз ожогового шока и начать противошоковую инфузионную терапию.

У молодых людей (до 60 лет) ожоговый шок бывает при поверхностном ожоге 15—20% поверхности тела или глубоком ожоге более 10%.

Ожог дыхательных путей (ОДП) значительно утяжеляет течение шока. Он возникает при площади поражения вдвое меньше, чем без ожога дыхательных путей. Считается, что ОДП оказывает на пораженного такое же действие, как поверхностный ожог 30% поверхности тела или глубокий ожог площадью 10%.

Целесообразно на этапе квалифицированной хирургической помощи различать три степени тяжести ожогового шока.

Легкий ожоговый шок — общая площадь не более 20% поверхности тела (глубокие — не более 10%). Состояние средней тяжести, больные спокойны; отмечаются бледность кожи и слизистых, озноб; жажда, тахикардия до 100 в минуту. Артериальное давление нормальное, диурез достаточный, но могут быть периоды снижения выделения мочи до 30 мл в час.

Тяжелый ожоговый шок — площадь поражения до 40% поверхности тела, при глубоких ожогах до 20%. Состояние тяжелое, больной возбужден или заторможен, сознание сохранено. Озноб, жажда, тошнота, рвота, кожные покровы бледные, дыхание учащено, пульс до 120 в минуту, незначительное падение артериального давления, гематокрит до 60%, олигурия, анурия, гематурия.

Крайне тяжелый ожоговый шок — общая площадь более 50% поверхности тела (глубокие ожоги не менее 40%). Состояние крайне тяжелое. Сознание спутано или отсутствует, кожные покровы бледные с землистым оттенком, пульс нитевидный, артериальное давление ниже 100 мм рт.ст., гематокрит 60% и более, тахипное, цианоз слизистых, неукротимая рвота, анурия, макрогематурия.

При госпитализации больного с ожоговым шоком необходимо выполнить правило трех катетеров:

1) катетеризация центральной вены. Венепункция может быть применена только для однократного введения жидкостей, для подготовки обожженного к эвакуации;

2) катетеризация носовых ходов для ингаляции увлажненного кислорода;

3) катетеризация мочевого пузыря для определения почасового диуреза.

Лечение ожогового шока в участковой или районной больнице

При госпитализации пострадавшего в участковую больницу или в хирургическое отделение районной больницы необходимо положить его в теплую просторную палату на удобную (лучше функциональную) кровать, согретую грелками.

В районной больнице, даже небольшой по мощности, целесообразно в хирургическом отделении организовать палату интенсивной терапии. Больных в этой палате должен курировать врач-анестезиолог. Он тогда должен быть лечащим врачом на период выведения пострадавшего из ожогового шока.

Если бригадой скорой помощи не были введены обезболивающие препараты, то начать лечение шока надо с внутривенного введения 2 мл 1% раствора промедола и 0,5 мл 0,1% атропина.

Затем хирург или анестезиолог выполняет катетеризацию одной из центральных вен (лучше подключичной). Если это невозможно сделать (нет опыта, не получилось), то следует сделать венесекцию над внутренней лодыжкой. Одновременно больному вводится катетер в мочевой пузырь, выводится остаточная моча. Катетер остается для регистрации почасового диуреза. В норме за час у взрослого человека почки выделяют 50—70 мл мочи, при ожоговом шоке бывает олигурия (мочи меньше 30 мл в час) или анурия (мочи нет или очень мало). Третий катетер вводится в нос, по нему больной получает увлажненный кислород.

Инфузионная терапия — основное в лечении ожогового шока. Она вклю.чает в себя три группы инфузатов — кристаллоидные растворы: раствор Рингера, лактасол, 3—4—5% раствор соды, изотонический раствор хлористого натрия; бессолевые растворы — 0,25% раствор новокаина, 5—10% раствор глюкозы, осмотические диуретики; наконец, коллоидные растворы — полиглюкин, реополиглюкин, гемодез, альбумин, протеин, плазма (нативная, сухая и замороженная).

Общий объем вводимых жидкостей в первые сутки при легком шоке 1,5—2 л, при тяжелом и крайне тяжелом — 3,5 л. У детей при тяжелом и крайне тяжелом шоке этот

объем не должен превышать одной десятой массы тела ребенка, у детей старшей возрастной группы — 3 л в сутки.

Соотношение коллоидных, кристаллоидных и бессолевых растворов при легком шоке 1:1:1, при тяжелом и крайне тяжелом шоке — 2:1:1.

В первые 8 часов инфузионной терапии больной должен получить половину суточного объема жидкостей, в последующие 16 часов — остальную часть. Указанные коллоидные, кристаллоидные и бессолевые растворы вводят попеременно. На вторые сутки пострадавший получает половину объема, который введен в первые сутки.

При госпитализации пострадавшему после катетеризации центральной вены или веносекции инфузионную терапию начинают с вливания растворов, улучшающих микроциркуляцию тканей, — реополиглюкин, полиглюкин в равном объеме с 0,25% раствором новокаина. Затем переходят на электролитные растворы, раствор глюкозы. После введения 3—4 л растворов, если сохраняется анурия или олигурия, приступают к стимуляции диуреза лазиксом, маннитолом, маннитом (внутривенно). Показано введение гормональных препаратов (преднизолона). После восстановления диуреза можно приступить к вливанию коллоидных растворов.

Для обеспечения психоэмоционального покоя больному вводят дроперидол по 0,5 на 1 кг массы тела в сутки и наркотики.

Пострадавший получает антигистаминные препараты — 1% раствор димедрола 1—2 мл, 2% раствор супрастина 0,5—1 мл 3 раза.

При ожоговом шоке обязательна гормонотерапия, она носит заместительный характер — 30—60 мг преднизолона или 100-200 мг гидрокортизона за 2—3 приема в сутки.

Для подавления эндогенной инфекции внутривенно вводятся антибиотики.

Для поддержания работы сердца — 0,06% раствор коргликона в 20 мл 40% глюкозы 2—3 раза в сутки; эуфиллин 2,5% раствор 5—10 мл 2—3 раза в сутки в растворе глюкозы, кокарбоксилаза 50-100 мл 2—4 раза в сутки, АТФ — 1% раствор 1—2 мл 1—2 раза в сутки.

Для предупреждения тромбозов на уровне микроциркуляторного русла вводят гепарин по 100—200 Ед на 1 кг массы тела в сутки, взрослым 20 тыс. Ед в сутки (в/в по 5 тыс. Ед 4 раза в день).

Для улучшения тканевого дыхания вводятся витамины — дыхательные аналептики: В, 2,5—5% раствор 1 мл, B_6 1—5% раствор 1 мл, B_{12} 100—300 г, витамин С 5% раствор 3 мл, витамин Е 5% раствор 1 мл.

Больной получает щелочное питье и щадящую диету. Необходимо исключить виноградные, томатные, яблочные соки, молочно-кислые продукты, грубую пищу.

Через носовой катетер осуществляется оксигенотерапия увлажненным кислородом.

Критериями выведения пораженного из ожогового шока являются улучшение состояния больного, нормализация гемодинамики, достаточный диурез, повышение температуры тела, нормальный гематокрит.

Больному в состоянии ожогового шока никаких манипуляций на ожоговой поверхности не производится, т. е. туалет ожоговой раны не выполняется. Туалет ожоговой раны осуществляется после выведения из шока на 2—3 день.

Особенности проведения противошовокой терапии у детей

В противошоковой терапии нуждаются все дети с площадью ожога более 10% поверхности тела и дети до 3 лет с ожогами более 3% поверхности тела.

Состав, характер и соотношение растворов при проведении противошоковой терапии у детей такой же, как и у взрослых. При расчете объема инфузионной терапии целесообразно пользоваться следующей схемой:

— коллоидов — 1 мл х на массу тела (кг) х на процент ожога;

— кристаллоидов — 1 мл х на массу тела (кг) х процент ожога;

— 5% раствор глюкозы 30—35 мл на 1 кг массы тела. На вторые сутки объем коллоидов и кристаллоидов уменьшается в 2 раза, а количество глюкозы остается прежним. Общее количество вливаемых в первые сутки жидкостей не должно превышать одной десятой массы тела ребенка. Для детей старшей возрастной группы при всех условиях этот объем не должен превышать 3 л.

Неотложная помощь при глубоких циркулярных ожогах конечностей и груди

При глубоких циркулярных ожогах сегментов конечностей при нарастающем отеке обожженных сегментов наступают затруднения венозному оттоку из дистальных отделов конечностей, затем нарушается кровоснабжение мышц и нервных стволов в пределах пораженного сегмента и дистальных отделов. При продолжающемся нарастании компрессионного синдрома наступает нарушение магистрального артериального кровотока с компенсированной, а потом уже некомпенсированной ишемией пораженного сегмента и дистальных отделов конечности.

Клинически, по мере нарастания ожогового отека под циркулярным струпом, отмечается прогрессирующая припухлость дистальной части конечности (если она не обожжена в тех случаях, когда перчатки, сапоги или ботинки предохранили дистальные части от глубокого ожогового повреждения). Кисть или стопа делается цианотичной, как при венозном застое, а иногда и пятнистой. Пульсация артерий ослабевает, а потом и вовсе исчезает, У больного появляются ишемические боли, контрактуры в суставах дистальных отделов конечностей из-за необратимой ишемии.

Для предупреждения ишемических расстройств при глубоких циркулярных ожогах в участковой или районной больнице выполняется декомпрессивная некротомия. Декомпрессия рассечением ожогового струпа выполняется без обезболивания продольными одним-двумя-тремя разрезами струпа до глубокой фасции. При поражении глубоким ожогом стопы или кисти разрезы выполняются на их тыльной поверхности.

После декомпрессии ожога отмечается быстрое улучшение окраски кожи дистальных отделов конечности, вновь появляется пульсация на магистральных сосудах, заметно снижается напряжение циркулярно обожженного сегмента.

Некротомия выполняется в перевязочной, но может быть выполнена и в палате. Кровотечение легко останавливается прижатием кровоточащего места марлевым тампоном, смоченным раствором перекиси водорода, редко требуется лигирование.

На ожоговые раны накладывается влажно-высыхающая повязка (риванол, фурацилин, хлоргексидин) для предупреждения образования влажного некроза. Конечности в гипсовой лонгете придается возвышенное положение. Кончики пальцев должны быть открытыми для наблюдения за динамикой кровоснабжения дистальных отделов конечности.

Примером возможных осложнений глубокого циркулярного ожога при невыполнении некротомии может быть следующее наблюдение.

Мужчина 53 лет в состоянии опьянения получил ожог пламенем в быту. 2 января 1998 года доставлен в Борисоглебскую районную больницу Ярославской области. Диагноз: ожог 3—4 степени обеих ног до верхней трети бедер, левой руки до средней трети плеча площадью 26%, ожог дыхательных путей, шок. Начата противошоковая терапия.

6 января (четвертый день после травмы) в тяжелом состоянии доставлен в ожоговый центр. Ожоговые поверхности в виде плотных струпов циркулярно охватывают левую голень, левую стопу, правую голень, левое предплечье. Площадь глубокого ожога 20%.

Сразу произведена некротомия на голенях. Мышцы левой голени серого цвета, не сокращаются, не кровоточат. Гнилостный запах. На правой голени глубокие слои мышц розовые, но вся передняя поверхность большеберцовой кости серо-желтого цвета, сухая. Выполнена ампутация левой ноги на уровне средней трети бедра с некротомией струпа культи. После этого произведена некротомия левого плеча и левого предплечья.

Хирургом районной больницы допущена грубая ошибка — при глубоких циркулярных ожогах сразу при госпитализации больного не сделана некротомия на голенях, левом плече и левом предплечье. И конечно, в этот же день надо было сразу позвонить в ожоговый центр и согласовать целесообразную тактику лечения.

Отморожение и замерзание

Отморожение рассматривается нами как термическая травма. До сих пор нет четких регламентации, где должны лечиться эти больные — в отделении общей хирургии или в сосудистом отделении, или в ожоговом отделении. Мы считаем, что эти больные должны находиться в отделении термических поражений, поэтому специализированное областное отделение для лечения обожженных и обмороженных должно быть единым и называться отделением термических поражений.

При лечении отморожений для предупреждения глубоких необратимых изменений в тканях большое значение имеет правильно оказанная первая медицинская помощь. А поскольку отморожения чаще бывают в сельской местности и пострадавшие первоначально доставляются (или обращаются) на ФАП, то каждый фельдшер должен знать, как оказать первую медицинскую помощь и куда транспортировать пострадавшего. Правильность действий и хирурга районной больницы тоже во многом определяет судьбу отмороженных конечностей, а значит, и возможность предупредить глубокую инвалидизацию больного.

Отморожения чаше возникают в результате действия сухого мороза. Этому способствует влажная одежда (провалился в воду), несоответствующая времени года одежда (немодные в городе валенки стали немодными теперь и на селе среди молодежи, поэтому селяне стали чаще получать отморожения ног). Возникновению отморожения способствует расстройство кровообращения в конечностях, вызванное ношением тесной обуви. Особенно опасны прекращение кровоснабжения тканей при наложении жгута и транспортировка пострадавшего со жгутом в холодное время года. О возможности отморожения сломанной конечности надо помнить фельдшеру, когда больному с переломом он делает транспортную иммобилизацию и доставляет его в больницу в холодное время года. Нельзя снимать в этом случае одежду и обувь при наложении лестничной шины на руку и особенно шины Дитерикса на ногу. Более того, поврежденную конечность в этих случаях надо обернуть толстым слоем ваты, или шерстяным платком, или полушубком, или одеялом.

Кровопотеря и шок нарушают тканевое кровообращение, поэтому имеется опасность получения отморожений при транспортировке пострадавшего зимой, особенно в случае иммобилизации перелома шиной Крамера или Дитерикса.

Огнестрельный перелом, тяжелый открытый перелом, повреждение магистральной артерии (особенно когда наложен жгут) могут быть тоже причиной отморожения конечности при транспортировке. Поэтому фельдшер в каждом случае перелома, вывиха и ранения конечности должен исключить возможность повреждения магистральной артерии и обязательно тепло укутать конечность, чтобы не было отморожения.

Примером может быть следующее клиническое наблюдение. Мужчина 36 лет получил перелом бедренной кости зимой, находясь в заключении. Фельдшер тюрьмы выполнил иммобилизацию ноги при неснятом кирзовом сапоге. Транспортировка в тю-

ремную больницу осуществлялась в кузове грузовой машины при 30° мороза. Доставлен с отморожением стопы. В больнице для заключенных выполнены остеосинтез перелома бедренной кости и некрэктомия 1 пальца стопы. На пятке этой стопы образовалась трофическая язва. После освобождения обратился в клинику. Трофическая язва иссечена, сделана пластика дефекта трансплантатом на сосудистой ножке, вшитым в заднюю большеберцовую артерию и вену. Выздоровление.

Реже отморожения бывают в результате соприкосновения на морозе с металлическими предметами. Это может быть у механизаторов, когда они при ремонте техники не пользуются теплыми рукавицами.

К отморожениям относят и влажную гангрену стоп, возникающую при низкой плюсовой температуре, когда человек вынужден длительное время (несколько дней) находиться во влажной среде и ноги мокрые. Я видел подобное однажды, когда был в городе Инте, В больницу была доставлена женщина, трое суток блуждавшая ранней осенью по лесотундре. Она собирала грибы и заблудилась. Резиновые сапоги порвались об острые коряги, поэтому стопы ее находились в воде. Влажная гангрена занимала обе стопы — пальцы, подошвы и пятки (как тапочки). Гангрена была уже явной — пораженные участки были бесчувственны, серо-синего цвета, отслоившийся эпидермис свисал лохмотьями. При рассечении ножницами тканей на подошве обнаружены серые, некровоточащие и несокращающиеся мышцы. Были назначены сосудорасширяющие препараты, выполнены паранефральные блокады, наложены повязки со спиртом. Через две недели произведены ампутации в нижней трети обеих голеней.

В патогенезе отморожений различают два периода — скрытый и реактивный. Это хорошо должны знать фельдшер и врач. Скрытый период характеризуется нарушением кровообращения и обмена в отмороженных участках. Клинически скрытый период проявляется бледностью кожи, потерей чувствительности и снижением кожной температуры. Пострадавший обычно доставляется в условиях сельской местности на фельдшерско-акушерский пункт в скрытый период отморожения конечностей. Как решить — глубокое отморожение или поверхностное. Ведь если просто согревать конечность, то быстро наступят реактивный период и гангрена. О возможности глубокого поражения и недопустимости согревания отмороженных участков свидетельствует обширность повреждения — бледность и нечувствительность доходят до верхней трети голеней, до колен и даже выше. Чувствительность не появляется и через сутки после прекращения действия холода.

При глубоком поражении отсутствует кровотечение (или медленное истечение венозной крови) из надрезов или уколов иглой. Этот симптом описан еще в прошлом веке Бильротом. Он позволяет в раннем периоде определить границу омертвления тканей. Но если в дореактивном периоде проводится правильное лечение (отогревание изнутри с использованием сосудорасширяющих средств и антикоагулянтов), то этот признак теряет диагностическую ценность.

Достоверно диагностировать степень отморожения возможно лишь на вторые-третьи сутки, а различить границы зон с различной глубиной поражения можно лишь на 5-8 сутки реактивного периода (Б. С. Вихрев с соавт.Д991).

Различают четыре степени отморожений.

Первая степень. Она бывает при непродолжительной тканевой гипотермии. Отмечаются расстройства иннервации и кровообращения в коже, что проявляется вначале побледнением (спазм сосудов), а затем резким покраснением (парез сосудов). Это явление сопровождается временной потерей чувствительности. После этого возникают жжение в суставах и зуд, которые иногда держатся несколько дней. Кожа после согревания синюшная, иногда имеет мраморный рисунок.

Вторая степень. После согревания расстройства кровообращения более значительные. Кожа багрово-синюшнего цвета, отечная, поверхностные слои эпидермиса омертвевают и отслаиваются отечной жидкостью — появляются эпидермальные пузыри, за-

полненные прозрачным содержимым. Они могут возникать и спустя несколько дней после отморожения. Ростковый слой эпидермиса не поврежден, поэтому наступает самостоятельная эпителизация (если, конечно, не присоединится нагноение раны).

Третья степень. Кожа поражается на всю толщину. Может быть поражена и подкожная клетчатка. Мертвая кожа и подкожная клетчатка непременно отторгаются через нагноение, живые ткани закрываются грануляциями. Возникшая рана эпителизируется с краев и рубцуется. Клинически третья степень после согревания проявляется отечностью кожи, багрово-фиолетовым цветом ее, отслойкой эпидермиса, эпидермальные пузыри заполнены мутной кровавой жидкостью, по снятии пузырей обнажается безжизненная серо-багрового цвета поверхность.

Четвертая степень отморожения. Омертвевают все ткани до костей. Неизбежный исходом отморожения четвертой степени являются гангрена и утрата дистальных сегментов конечностей — фаланг, пальцев, кистей, стоп. При отморожении 4 степени большое значение имеет направленность патологических изменений в магистральных артериях — длительный спазм их и присоединяющийся тромбоз с ишемией увеличивают зону необратимой ишемии.

В первые дни госпитализации больного очень трудно" судить о глубине поражения. В дореактивныи период дистальные отделы пораженной конечности мертвенно бледные, активные движения в пальцах отсутствуют, они и дистальные отделы кистей или стоп, как ледышки. После согревания (реактивный период) появляются отек пораженных участков, пузыри отторгнувшегося эпителия. При снятии эти[пузырей может быть видна ярко-розовая («живая») поверхность подлежащих тканей. Хирург обнадеживается, что отморожение неглубокое (не 4 степени), а при следующей перевязке видит черную ткань, явно нежизнеспособную. Вот почему не надо спешить с обнадеживающими выводами для себя, больного и его родственников. Об истинной глубине поражения при отморожении можно судить лишь по прошествии нескольких дней. Постепенно наступает демаркация с отторжением мертвых тканей, которая позволяет судить об истинных размерах их разрушения. Большое значение имеет необратимость наступающих изменений в сосудах. От этого зависит, пойдет процесс по пути влажной или сухой гангрены. Влажная гангрена сопровождается отеком и венозным застоем, всегда опасна присоединяющейся инфекцией. Возникают флегмона, тендовагиниты, остеомиелит, артрит. Все это может закончиться тяжелой токсико-резорптивной лихорадкой, сепсисом, и тогда выполняется ампутация конечности в пределах явно жизнеспособных тканей.

Гораздо легче протекает процесс при сухой гангрене. В этих случаях омертвевшая часть (дистальный отдел пальца или весь палец или все пальцы и дистальный отдел стопы) подсыхает, мумифицируется и постепенно отторгается. Дойдя до кости, отторжение задерживается и продолжается затем месяцами. Процесс протекает при нормальной или субфебрильной температуре. В этих случаях удается сохранить большую часть конечности.

Судьба отмороженных участков конечностей определяется правильностью лечения в первые часы обращения пострадавшего за медицинской помощью. Вот почему так велика роль фельдшера и хирурга районной больницы в лечении больных с отморожениями. Надо стремиться к тому, чтобы некрозы при отморожении были минимальными, протекали по сухому типу. Нельзя торопиться и с ампутациями при отморожениях. Экстренная ампутация допустима лишь при угрозе сепсиса.

Лечение отморожений

Фельдшеру ФАП и хирургу районной больницы надо четко знать, что согревание отмороженной конечности должно идти не снаружи внутрь (за счет внешнего тепла), а из-

нутри кнаружи за счет восстановления кровообращения в тканях. В этом плане правильной была бы госпитализация больного прямо с улицы (в дореактивный период) в специализированный стационар, где лечение было бы направлено сразу на устранение сосудистого спазма — отогревания изнутри.

Примером такого успешного лечения тяжелого отморожения и замерзания при доставке с улицы больного прямо в нашу клинику может быть следующее клиническое наблюдение.

8 марта 1981 года в воскресенье солдаты принесли на руках в нашу клинику мальчика 14 лет, которого нашли утром на льду реки Которосль. Он лежал в потухшем костре, измазанный золой и запутанный обгоревшей от автомобильной шины тонкой проволокой. Потом выяснилось, что вечером 7 марта он и его сверстники жгли костер на льду реки, выпивали. Опьяневшего товарища ребята оставили возле тлеющего костра. Очевидно, он, согреваясь, и попал в потухший костер.

Мальчик был без сознания. На нем было короткое осеннее хлопчатобумажное пальто, руки были без перчаток зажаты между бедер, на ногах были ботинки и простые носки. Под брюками было трико. Налицо было общее охлаждение — без сознания, пульс на дистальных отделах конечностей не определялся, на бедренных артериях едва ощутим, артериальное давление не определялось, тоны сердца глухие, число сердечных сокращений 36 в минуту, дыхание едва заметное, температура в прямой кишке 29,4 °С.

Стопы и кисти рук были мертвенно бледные, при постукивании звенели как ледышки, пассивные движения в пальцах, лучезапястных и голеностопных суставах были невозможны.

Мальчик сразу был помещен в реанимационный зал. Выполнены интубация трахеи и катетеризация центральной вены через веносекцию. Начаты управляемое дыхание и внутривенное введение теплых кровезамешающих растворов и сосудорасширяющих препаратов. На руки и стопы двумя вентиляторами подавали струи воздуха комнатной температуры. Через два часа, после того как появился пульс на лучевых артериях и артериальное давление поднялось до 90 мм рт.ст., мальчику под наркозом выполнена двухсторонняя поясничная симпатэктомия (хирурги В. В. Ключевский и Д. А. Виноградов). Послеоперационный период без осложнений. На пальцах ног были поверхностные сухие некрозы без потери тканей, на руках — сухая гангрена концевых фаланг всех пальцев. Выполнена этапная некрэктомия концевых фаланг.

Это наблюдение иллюстрирует успех лечения тяжелого общего замерзания и отморожения рук и ног при правильном согревании больного и отмороженных конечностей.

К сожалению, так бывает не часто. Нам удалось спасти ноги лишь двум подобным больным, когда они сразу с улицы были доставлены в клинику.

Как же быть фельдшеру и районному хирургу с подобными больными?

Во-первых, население всего участка обслуживания фельдшерско-акушерским пунктом должно знать, как оказывать первую помощь при отморожениях. Оно должно знать, что оттирание замороженных участков снегом, шерстяной рукавицей недопустимо, поскольку мелкие ранки, возникающие при этом, способствуют микробному загрязнению отмороженных тканей. Надо создать венозный застой в отмороженных участках. Так делают охотники и оленеводы — при отморожении носа, щек, ушей они наклоняют голову к груди, пытаясь сделать выдох при закрытой голосовой щели, создают венозный застой в голове.

Из опыта Великой Отечественной войны известно, что летчиков, возвращавшихся из полета в легких самолетах с открытыми кабинами и получивших отморожения лица, товарищи ставили вниз головой на несколько минут. Лицо становилось багровым, но никаких следов отморожения не оставалось. Это не значит, что пострадавшего с отморожениями ушей и щек надо ставить на голову, но подчеркивает значимость реактивной гиперемии в предупреждении некроза при отморожении.

Реактивную гиперемию на конечности легко сделать, наложив венозный жгут на проксимальный сегмент ее на 20—25 минут. Это можно сделать манжеткой аппарата для измерения артериального давления. Давление в манжетке должно быть на 20—30 мм рт.ст. меньше максимального артериального давления. Можно просто наложить венозный жгут из любого подручного предмета (например, пояс, ремень, галстук и т. п.).

Население должно знать, что согревать отмороженные конечности недопустимо. Надо снять обувь или рукавицы (разрезать!) и обернуть отмороженные руки и ноги от кончиков пальцев выше локтевого или коленного сустава толстым слоем ваты или чем-то подобным, укрепив это бинтами. То есть надо создать вокруг отмороженных участков термоизолятор, не позволяющий отогреваться им от окружающей температуры помещения, куда доставлен пострадавший. Его следует напоить горячим чаем, дать выпить 300—400 мл водки (не 50—100 мл, а максимально переносимую дозу!). Если помощь оказы-вает фельдшер, то дополнительно к горячему чаю и водке надо дать выпить две таблетки ношпы, внутривенно ввести 1 мл 2% раствора промедола. Пострадавшего необходимо срочно доставить в хирургическое отделение больницы, как если бы это был больной с поврежденной артерией и жгутом. **При возможности связаться с санавиацией или отделением термических поражений областного центра фельдшер должен вызвать на себя санитарную авиацию и отправить больного сразу в отделение термических поражений.**

В районную больницу больные госпитализируются уже в конце дореактивного периода или в начале реактивного. Пострадавшего надо раздеть, обернуть пораженные участки конечностей ватой и бинтами, положить в перевязочную или палату интенсивной терапии. Тут же начинается внутривенная инфузионная терапия теплым физиологическим раствором, раствором 5% глюкозы, реополиглюкином, вводятся препараты, улучшающие реологию крови и периферическое кровообращение. Очень полезно внутривенное вливание смеси 0,25% новокаина с полиглюкином в равных объемах. В артерию отмороженной конечности следует пункционно ввести 20 мл 1% раствора новокаина и 1 мл 1% промедола. Внутримышечно следует начать введение 5000 Ед гепарина 6 раз в сутки.

После согревания больного, стабилизации гемодинамики и отогревания изнутри отмороженных тканей при отморожении первой степени кожа обрабатывается спиртом и накладывается повязка с толстым слоем ваты.

При отморожении второй степени — осторожно протереть спиртом пораженные участки и пузыри, наложить повязки с мазью Вишневского или любой другой нейтральной мазью. Обязательно необходимо ввести противостолбнячную сыворотку или .анатоксин, начать введение антибиотиков. На конечностях выполняется футлярная новокаиновая блокада, околопочечная блокада.

При третьей и четвертой степенях отморожения выполняется туалет спиртом и накладывается спиртовая повязка, выполняются новокаиновые блокады на конечностях, повторно внутриартериально вводится новокаин с промедолом (это повторяется 4—5 дней дважды в день утром и вечером).

При госпитализации пострадавшего с предполагаемым глубоким отморожением прямо с улицы (дореактивнй период) он укладывается в экстренной операционной или в реанимационном зале. После обработки спиртом на отмороженные конечности накладывается ватная термоизолирующая повязка, в артерию вводится промедол с новокаином, выполняются футлярная новокаиновая блокада и реактивная гиперемия по Виру. Одновременно проводится инфузионная терапия для снятия спазма артерий и улучшения периферического кровообращения. Сразу следует поставить в известность о госпитализации такого больного ведущего специалиста отделения термических повреждений. Если есть возможность (опытный хирург районной больницы, хирург санитарной авиации), то при предполагаемых глубоких отморожениях ног следует сделать двухстороннюю поясничную симпатэктомию.

Дальнейшее лечение отморожения

Отморожения первой и второй степеней лечатся в хирургическом отделении районной больницы — обработка при перевязках отмороженных участков спиртом, сухие асептические повязки, электросветовые ванны, облучение ультрафиолетовыми лучами. При отморожениях второй степени во время перевязок удаляется отслоившийся эпителий, накладываются повязки с антисептическими мазями, физиолечение дополняется УВЧ-терапией.

При отморожениях 3—4 степени туалет пораженной поверхности, вскрытие пузырей дополняется первичной хирургической обработкой, включающей в себя разрезы (некротомия) и иссечение омертвевших тканей (некрэктомия). Некрэктомия производится во время очередных перевязок в пределах наметившегося струпа.

После очищения ран и образования грануляционной ткани раны поэтапно закрываются расщепленными кожными трансплантатами. При ограниченных отморожениях 3 степени лечение преимущественно консервативное.

При отморожениях 4 степени необходимо произвести некрэктомию, т.е. удаление омертвевших тканей на 1 см дистальнее от границы живых тканей (обычно путем вычленения).

При влажной гангрене вначале делают глубокие продольные разрезы (некротомию), которые способствуют высушиванию тканей и образованию плотного струпа, защищающего ткани от распространения инфекции. Некротомия позволяет за 1—2 недели перевести влажную гангрену в сухую. После этого выполняют некрэктомию или ампутацию конечности.

При лечении отморожений обязательно осуществляются иммобилизация конечности гипсовой лонгетой, лечение антибиотиками, новокаиновые блокады, применяются препараты, улучшающие реологию крови. Они улучшают процессы регенерации тканей в период отторжения омертвевших участков. После ликвидации воспалительных явлений производится ампутация с наложением швов на культю.

Первичная ампутация при отморожениях противопоказана.

Экстренная ампутация производится только при наличии тяжелых инфекционных осложнений (анаэробная инфекция). Больные с ограниченными глубокими отморожениями (3-4 степень) лечатся в районной больнице. При обширных глубоких отморожениях пострадавший эвакуируется в специализированный областной центр термических поражений.

Замерзание

Длительное действие низкой температуры на весь организм человека, особенно человека старого, истощенного, голодного, утомленного или находящегося в состоянии опьянения, вызывает замерзание. Первые признаки замерзания — чувство озноба, вялость, сонливость, мышечная дрожь. Усиление движений (мышечные сокращения) является источником тепла и может помочь человеку некоторое время сопротивляться этому состоянию. Как только запас энергии у замерзающего истекает, им овладевает непреодолимое желание спать. Человек засыпает. Потом наступает полная утрата сознания.

Три стадии замерзания.

Адинамическая стадия — сознание сохранено, больной сонлив, жалуется на головокружение, головную боль, слабость, усталость. Речь медленная, тихая, но внятная. Температура тела 30—32°.

Оглупорозная стадия — характеризуется резкой сонливостью, угнетением сознания, нарушением речи, бессмысленным взглядом, нарушением мимики. Дыхание редкое, но нарушений ритма нет. Температура тела 29—32°.

Судорожная стадия — сознание отсутствует, кожа холодная, бледная, выраженный тризм (судорожное сокращение жевательных мышц). Мышцы напряжены, руки и ноги в положении судорожной сгибательной контрактуры. Дыхание редкое, поверхностное, иногда храпящее. Пульс редкий, среднего наполнения, аритмичен. Зрачки сужены, не реагируют на свет. Глазные яблоки запавшие. Температура тела 26—30°.

Лечение замерзания

При оказании первой помощи больного следует внести в теплое помещение, раздеть, положить на большие сосуды теплые грелки (на оба паха, в подмышечные впадины, на шею). Проводится массаж тела и конечностей. Когда пострадавший придет в сознание и сможет глотать, то влить ему в рот (но чтобы не поперхнулся) 300—400 мл водки. Если замерзание столь глубоко, что дыхание поверхностное, следует делать вспомогательное дыхание рот в рот или рот в нос. Подобная же помощь оказывается и на фельдшерско-акушерском пункте, если пострадавший доставлен с улицы прямо на пункт.

В районной больнице к сказанному добавляется внутривенное вливание теплого физиологического раствора, теплого раствора 5% глюкозы или теплого полиглюкина, реополиглюкина. При неэффективном дыхании выполняется интубация трахеи и осуществляется управляемое дыхание. В судорожной стадии используются мышечные релаксанты.

По возвращении сознания пострадавшему дают горячий чай, пищу, алкоголь и проводят симптоматическое лечение, направленное на предотвращение осложнений (прежде всего пневмоний).

Повреждение от электрического шока

Повреждения от электрического тока могут быть разделены на две группы:

1) повреждения вследствие прохождения тока через организм — остановка сердца, дыхания, разрыв полых органов при резком сокращении мышц брюшной стенки. Мы наблюдали одного пациента, который шел во время грозы с зонтиком, и молния ударила в зонтик. Пострадавший был доставлен в клинику скорой помощью с признаками острой перфоративной язвы желудка. На операции был обнаружен разрыв передней стенки желудка;

2) повреждение ткани от той энергии, в которую превращается электричество вне организма в непосредственной его близости, — тепло, свет, механическая энергия.

Повреждения электрическим током происходят в производстве и в быту при самых разнообразных условиях. Непосредственными причинами несчастного случая бывают: прикосновение к токоведущему предмету (проволоке), приближение к нему (при высоковольтных токах), короткое замыкание, происходящее в непосредственной близости от пострадавшего (воздействие вольтовой дуги). Источником электротравмы часто бывают электрические бытовые предметы при нарушении изоляции, особенно если их корпус и ручка проводят электричество. Очень опасны в этом отношении электрофены, самодельные электроприборы (пилы, рубанки, водяные насосы и пр.).

В результате воздействия электрического тока общие и местные поражения могут быть самыми разнообразными при одних и тех же, казалось бы, условиях — от незначительных болевых ощущений и сокращения мышц при отсутствии каких-либо изменений кожных покровов до расстройства деятельности сердца, дыхания и нервных центров, тяжелых ожогов, обугливания и сгорания отдельных участков тела. Это зависит

как от силы, так и от времени воздействия тока, от электропроводности кожи, определяющейся ее сухостью или влажностью, толщиной и наличием мозолей, степенью кровенаполнения. В месте входа и выхода электрического тока часто возникают ограниченные ожоги и обугливание — знаки входа и выхода тока.

Следует отметить, что кожа менее подвержена температурным воздействиям тока, нежели мышцы. Вот почему при обугливании, допустим, кисти или стопы и сохранившейся коже на более проксимальных участках тела мы часто видим мертвые мышцы на всей конечности. В этом случае велика опасность вторичных венозных и артериальных кровотечений.

Непосредственная смерть при воздействии электрического тока возникает от кровоизлияний в сердечный или дыхательный центр. Один мой знакомый шофер Леша Иванов, в прошлом десантник, умный и сильный молодой мужчина, в жаркий день 9 мая у матери в деревне налаживал работу электронасоса. Он стоял у колодца босиком в теплой луже. Насос после включения в сеть не заработал. Леша стал перебрасывать провода с одной клеммы на другую и получил удар тока. Он упал возле колодца. Со слов матери был в сознании, но не мог дышать. Алексей работал в организации, строящей линии электропередачи, и знал хорошо, как надо оказывать помощь. Он пальцем показывал матери на свой рот (просил выполнить искусственное дыхание). Но мать, всю жизнь проработавшая в колхозе бригадиром, не знала, как это сделать. Сын умер у нее на руках. Причем, когда исчезло сознание, она еще находила пульс на руке. Смерть близкого мне человека, сильного и доброго, до сих пор болью отзывается в моем сознании из-за возможности спасти его. Она отражает пагубность незнания нашим населением того, как оказывать первую помощь при травмах и несчастных случаях.

Медицинские работники и население должны знать еще и то, что отсутствие признаков жизни (пульса, давления) у подвергшегося воздействию электрического тока еще не означает истинную смерть. Смерть может быть в этом случае мнимой — состояние, из которого пострадавший может быть еще выведен. Поэтому так многочисленны случаи оживления пострадавших, которые не проявляли никаких признаков жизни и были уже признаны врачами мертвыми. Вот почему искусственное дыхание и закрытый массаж сердца надо упорно делать каждому мгновенно умершему от воздействия электрического тока.

Население на участке обслуживания ФАП должно четко знать, как оказывать первую помощь при электротравме. Она слагается из мер спасения, мер оживления и мер борьбы с угрожающими жизни явлениями.

После освобождения от действия тока, если у пострадавшего нет признаков жизни (нет дыхания, сердцебиения), выполняются искусственное дыхание и закрытый массаж сердца.

Если пострадавший в сознании, то он должен быть удобно уложен. Далее следует вызвать фельдшера или скорую помощь из районной больницы. Но за пострадавшим должно быть неотступное наблюдение, так как остановка дыхания и сердечной деятельности могут наступить и через некоторое время после действия тока. Транспортировка в районную больницу должна обязательно сопровождаться в присутствии фельдшера или врача скорой помощи. Они должны быть готовы к искусственному дыханию и массажу сердца в любой момент. Иногда после оживления бывает рвота, и тогда причиной смерти может быть асфиксия (ослабленный больной сам не может с ней справиться). Я знаю случай, когда руководитель одной механизированной колонны выполнял «шабашку», монтировали подстанцию. Работающий на подъемном кране крановщик получил удар током (стрела крана коснулась необесточенных проводов). Он упал из кабины, признаков жизни не было. Товарищи, работники мехколонны, знали, как оказывать первую помощь, они выполнили искусственное дыхание и массаж сердца и оживили пострадавшего. Он пришел в сознание, стал самостоятельно дышать и даже разговаривал. **При**

транспортировке в больницу машиной скорой помощи в сопровождении фельдшера возникла рвота, и смерть наступила от асфиксии рвотными массами.

Хирург районной больницы должен знать, что остановка сердца может наступить в любой момент у пострадавшего от электрического тока. Как бы ни казался пострадавший «легким», его обязательно следует госпитализировать, обязательно сделать электрокардиограмму и обязательно передавать его дежурному врачу как больного, у которого в любой момент может наступить остановка сердца.

При наличии знака тока — омертвевший участок кожи в месте прикосновения к источнику тока — надо помнить о всегда более обширном некрозе мышц под здоровой кожей. Некроз иногда распространяется до корня конечности. Он обнаруживается при рассечении «здоровых» кожных покровов. Мертвые мышцы серого цвета, не кровоточат и не сокращаются при иссечении. Часто невозможно иссечь мертвые ткани у корня конечности? и они отторгаются через нагноение. В этих случаях велика опасность эрозивного кровотечения. На кровати у пострадавшего должен висеть жгут, и все в палате должны быть предупреждены о возможном внезапном кровотечении из культи конечности и о необходимости в этом случае срочно наложить жгут на корень конечности. Конечно, спустя 10—12 дней, когда минует опасность внезапной остановки сердца, больного следует перевезти в специализированный областной центр термической травмы, где после этапных некрэктомий и применения некролитических мазей будет выполнена пластика расщепленной кожей на гранулирующую рану или пластика свободным или перемещенным сложнотканевым трансплантатом на сосудистой ножке.

Глава 8. РАНЕВАЯ ИНФЕКЦИЯ. ПРОФИЛАКТИКА И ЛЕЧЕНИЕ

Раневая инфекция — ближайшее осложнение ранений.

По современным представлениям, всякая случайная рана является бактериально загрязненной. Однако попадание и присутствие микробов в ране еще не означает развития в ней инфекционного процесса.

Развитие раневой инфекции определяется местными и общими предрасполагающими факторами. К местным относятся: локализация раны, характер раны (огнестрельная, неогнестрельная, укушенная и т. д.), тяжесть разрушения тканей, наличие в ране сгустков крови, инородных тел и нежизнеспособных тканей, степень загрязнения раны возбудителями гнойной инфекции, возможная гипоксия тканей зоны ранения.

Существенно, что даже самая патогенная микрофлора, попадая в рану, способна вызвать в ней развитие инфекционного процесса только в тех случаях, когда общее количество микробов в ране достигает определенного «критического» уровня. Доказано, что для развития инфекции в чистой ране необходимо, чтобы количество микробов составляло не менее 2—8 млн. на 1 $см^2$. «Критический уровень» бактериальной обсемененности может быть значительно меньшим — 10 тыс. микробов на 1 $см^2$ при наличии в ране мертвых тканей и инородных тел, еще меньшим — 100 микробных тел на 1 $см^2$ при наличии гипоксии. Поэтому так важно во время первичной хирургической обработки иссечь все нежизнеспособные ткани, остановить кровотечение, снять жгут, передавливающий ткани в течение возможно длительного времени, и хорошо отмыть рану или физиологическим раствором, или, лучше, раствором антисептика. Кровь и сгустки в ране являются хорошей питательной средой для микроорганизмов. Таким образом, рану после иссечения явно нежизнеспособных тканей и остановки кровотечения надо не зашивать (огнестрельную или укушенную) и обязательно дренировать для оттока крови **трубочками, введенными в глубину раны через отдельные проколы.**

Замечено, что если рана расположена на задней поверхности тела и больной лежит на ней, выдавливая весом сегмента кровь из раны, то нагноения встречаются значительно реже. Так, часто в нашей клинике выполняется операция однополюсного эндопротезирования тазобедренного сустава при переломе шейки бедренной кости. Эту операцию делаем из заднего доступа по Гибсону-Муру. Операция травматичная — разрез кожи около 25 см, раздвигаются мышцы ягодичной области, рассекаются ротаторы бедра, сбивается долотом шейка бедренной кости по межвертельной линии, специальным инструментом в виде рашпиля («шарошкой») рассверливается канал в диафизе, то есть возможность образования гематомы и, следовательно, нагноения ее большая. Но после операции больной лежит на операционной ране, поэтому вся кровь из раны выдавливается через трубчатый дренаж в перчатку. Это обычно 400—600 мл. Поскольку рана «сухая», то нагноений после эндопротезирования нет, хотя эту операцию мы выполняем людям старческого возраста, часто не совсем опрятным после операции. Вот почему имеет большой смысл старая рекомендация класть на рану после операции мешочки с песком. Однако следует заметить, что эти рекомендации полезны только в том случае, если врач, наблюдающий пациента, уверен, что давящий предмет не будет,

напротив, создавать препятствие оттоку раневого содержимого. В этом можно убедиться, внимательно прослеживая характер отделяемого, в том числе при изменении положения тела больного или при дополнительной (контрольной) аспирации содержимого шприцем.

Важное значение в возможности нагноения имеет локализация раны. Раны, расположенные на сегментах конечностей, имеющих большие мышечные массивы, более опасны в плане развития тяжелых гнойных осложнений (особенно анаэробной инфекции). Вот почему раны на бедре, на задней и наружной поверхности голени, раны ягодичной области НАДО ЛЕЧИТЬ ТОЛЬКО В СТАЦИОНАРЕ. Под наркозом должна быть выполнена полная ревизия раны с иссечением размятых и разрушенных мышц. И такая рана обязательно должна быть дренирована.

Примером неправильной тактики может быть следующее наблюдение.

Шофер, 44 лет, во время автоаварии 05.11.91 г. получил удар железным предметом по передней поверхности бедра. Обратился в Диево-Городищенскую участковую больницу Некрасовского района Ярославской области. Здесь на рану наложили повязку, и больной поехал в Ярославль (35 км) по месту жительства. Обратился в травмопункт. Рана 4х2 см, расположена на передней поверхности бедра в верхней трети в проекции сосудистого пучка. Под местной анестезией дежурным травматологом выполнена хирургическая обработка раны, вставлен в угол раны перчаточный дренаж, наложили на кожу 4 шва. После операции лечился амбулаторно, постоянно была субфебрильная температура, из раны, там, где стоял дренаж, выделялась сукровица, потом гной. 08.12.91 г. госпитализирован в хирургическое отделение, где проведена антибактериальная терапия. Ревизии раны не делали. Сохранялась субфебрильная температура, гнойное отделяемое из угла зажившей раны (свищ). 21.01.92 г. переведен в клинику. Свищ закрылся, температура субфебрильная. Не работает с 05.11.91 г. Имеется плотной консистенции опухоль латеральные раны, она не смещается по отношению к бедренной кости. На рентгенограмме по передней поверхности кости в проекции раны оссификат 4х5 см, расположенный близко к кости, небольшой периостит. Выполнена операция ревизия раны. Оссификат иссечен, он не спаян с костью, в нем инородное тело — кусочек материи (от брюк). Рана дренирована, зашита редкими швами, заживление без осложнений.

Всего этого могло не быть, если бы первичная хирургическая обработка раны бедра была выполнена в условиях стационара под наркозом.

Другой подобный пример. Милиционер, 22 лет, 28.07.91 г. вечером был сбит мотоциклом и доставлен сразу с открытым переломом костей правой голени в хирургическое отделение Буйской городской больницы Костромской области. Дежурный хирург под местной анестезией выполнил хирургическую обработку раны, зашил ее, наложил скелетное вытяжение за пяточную кость. Сформировался свищ. На вытяжении был 1,5 месяца. Затем перевезен в травматологическое отделение головной больницы Северной железной дороги. Здесь наложен аппарат Илизарова. Через 2 месяца он снят и продолжена иммобилизация гипсовой повязкой. 20.02.92 г. (7 месяцев после травмы) осмотрен в клинике травматологии г. Ярославля. Имеются несращение и остеомиелит. За время болезни уволен из милиции.

Причиной тяжелого осложнения — остеомиелита и несращения была неполная первичная хирургическая обработка. Она не могла быть полной, поскольку выполнялась под местной анестезией.

К местным факторам, определяющим возможность развития гнойной инфекции, относится и гипоксия зоны ранения (о чем мы уже упоминали), которая может возникнуть вследствие повреждения магистральной артерии после наложения жгута (остановка кровотечения, обескровливание на операции, выполнение операции под внутрикостной анестезией), перевязки магистральной артерии, при выполнении операции под местной анестезией на сегментах с малым массивом мягких тканей (стопа, кисть). Это надо

знать фельдшерам, врачам участковых больниц и не накладывать без показаний жгут, а останавливать кровотечение из раны в возможных случаях давящей повязкой. Хирургам ЦРБ не надо без надобности перевязывать артериальные веточки, не надо делать операций на стопе и кисти под местной анестезией.

Однажды в нашей клинике оперировал очень известный онколог-ортопед Сергей Тимофеевич Зацепин. Он удалял девочке 7 лет большую опухоль в ягодичной области, плотно спаянную с надкостницей подвздошной кости. Эта операция у девочки была уже третьей. Я и мой коллега профессор В. К. Миначенко, ангиотравматолог, предложили ему для уменьшения кровопотери перевязать перед удалением опухоли внутреннюю подвздошную артерию из внебрюшинного доступа (от нее отходит коротким стволом ягодичная артерия, кровоснабжающая опухоль). Он отказался, сославшись на два своих наблюдения анаэробной инфекции ягодичной области после перевязки для уменьшения кровопотери внутренней подвздошной артерии. Операция была трудной, опухоль буквально с надкостницей отделяли от подвздошной кости, верхнюю ягодичную артерию Зацепин выделил очень осторожно и перевязал ее в надгрушевидном отверстии. Рана была зашита наглухо (дренажи вводили через проколы кожи), она зажила без осложнений. Прошло 10 лет. Девочка учится в медицинском училище. Рецидива нет.

Кстати, о возможности нагноения надо помнить средним медицинским работникам, когда они делают уколы пожилым людям и старикам в зоны пониженного кровообращения, в частности, в ягодичную область (она всегда обескровлена, так как придавлена к постели).

В г. Угличе в неврологическом отделении на обследовании для переосвидетельствования во ВТЭК лежала 50-летняя женщина, инвалид I группы. После укола в ягодичную область у нее появились высокая температура и краснота с отеком на месте укола. Дежурный врач (педиатр) заподозрил начинающийся постинъекционный абсцесс, назначил антибиотики. Утром больную осмотрел хирург и диагностировал анаэробную инфекцию. Были сделаны разрезы, вводилась противогангриозная сыворотка, но больная через двое суток скончалась. Комиссия обл здрав отдела, по жалобе дочери умершей, подробно изучила работу неврологического отделения, никаких нарушений в санэпидрежиме не было обнаружено. Но тем не менее, стремясь погасить претензии дочери умершей, приказом по облздравотделу с заведующего отделением была снята первая категория, а доктор переведена на должность рядового врача. Это было сделано неверно, так как возникшая анаэробная инфекция от укола — несчастье для больной и персонала отделения. Но появлению осложнения способствовало, безусловно, то, что инъекция была сделана в обескровленную ягодичную область у лежачей больной.

К общим предрасполагающим факторам, определяющим возможность развития раневой инфекции, относятся обескровливание, шок (гипоксия тканей), сопутствующие заболевания (диабет), лучевая болезнь.

Виды раневой инфекции — гнойная, гнилостная, анаэробная, столбняк, дифтерия раны, туберкулез, сифилис раны, актиномикоз, сибирская язва.

Гнойная инфекция ран

Возбудители — стафилококк (78—80%), стрептококк, бактерии группы протея, кишечная палочка, синегнойная палочка, клостридиальные и неклостридиальные анаэробы. В последнее десятилетие наметилась тенденция к стабильному увеличению удельного веса грамотрицательныгх возбудителей в развитии гнойной инфекции ран. Учитывая разнообразие микробной флоры в развитии гнойной хирургической инфекции, все же целесообразно различать неспецифическую и специфическую инфекцию. К последней

относятся анаэробная инфекция, включающая в себя газовую, неклостридиальную инфекцию и столбняк.

Проявления гнойной инфекции бывают очаговые и общие. К очаговым относятся нагноения раны, флегмона раны, околораневой абсцесс, гнойный затек, околораневая рожа, тромбофлебит, лимфангоит, лимфаденит, остеомиелит, гнойный артрит.

Общие проявления гнойной инфекции — гнойно-резорбтивная лихорадка и сепсис.

Сущность нагноения ран — отторжение мертвых тканей. Поэтому нагноение и регенерация — единый биологический процесс. Развитие нагноения начинается с участков некроза раневой поверхности. Распространение гнойной инфекции связано с растворением ферментами микробов (энзимами) мертвых тканей.

Важно подчеркнуть, что свежие раны до момента полного покрытия их грануляциями не способны задерживать тканевые и микробные токсины, а также самих бактерий от проникновения и распространения их в организме больного. Раны, покрытые грануляциями, являются барьером для этих продуктов. В связи с этим в первой фазе раневого процесса (фаза воспаления) антимикробные препараты должны обладать высокой осмотической активностью, чтобы обеспечить интенсивный отток экссудата из глубины раны в повязку; антибактериальным воздействием на возбудителей инфекции; способствовать расплавлению и отторжению некротических тканей.

Вторая фаза раневого процесса — фаза регенерации, характеризуется образованием и созреванием грануляционной ткани. Наряду с подавлением инфекции в ране, в этот период целесообразно использовать препараты, защищающие грануляции от повреждения и способствующие их развитию.

Основным методом лечения, позволяющим очистить рану от некротических тканей, полноценно ее дренировать и создать условия для заживления, является адекватная вторичная хирургическая обработка раны, с последующим медикаментозным лечением.

Операция заключается в широком рассечении раны, вскрытии всех карманов и затеков, по возможности полном иссечении всех нежизнеспособных тканей и эффективном дренировании.

Хирургическая обработка гнойной раны при аэробной неспецифической инфекции должна осуществляться при полном обезболивании. Это или проводниковая анестезия, или наркоз. Общую анестезию лучше проводить с сохранением спонтанной вентиляции легких.

У больных с тяжелыми формами гнойной инфекции и нарушением деятельности сердечно-сосудистой системы и вентиляции легких целесообразно эндотрахеальное проведение общей анестезии.

Выполнять хирургическую обработку тонной раны под местной анестезией недопустимо.

Техника оперативного вмешательства. Хирургическую обработку гнойной раны целесообразно проводить в соответствии с принципами хирургической обработки «свежей» раны.

После обработки и дезинфекции кожи рану широко рассекают, раневой канал и полость гнойника тщательно осушивают, удаляя гной и остатки расплавленной ткани. Рану промывают антисептиками и ревизуют. Затем тщательно иссекают видимые на глаз нежизнеспособные ткани.

Степень жизнеспособности тканей в ходе операции определяется на основании общепринятых клинических признаков (наличие видимой деструкции тканей, пропитывание гнойным экссудатом и кровью, отсутствие кровоточивости и сокращения мышечных волокон).

Достоверным признаком жизнеспособности тканей является обильное капиллярное кровотечение, а для мышечной ткани — характерный цвет и сокращения мышечных волокон.

В некоторых случаях помогает пальпаторный контроль, позволяющий определить наличие инфильтрации тканей. По возможности участки инфильтрации подлежат иссечению, поскольку в их толще всегда находится множество микроабсцессов и микроочагов некроза.

Иссечение следует производить радикально, так как оставленные в ране ткани сомнительной жизнеспособности в дальнейшем некротизируются и являются хорошей средой для продолжающейся инфекции.

Следует рассекать размозженную кожу. При наличии мраморного оттенка кожи, цианозе и резкой гиперемии кожи также нет уверенности в ее жизнеспособности, поэтому целесообразно как минимум делать послабляющие разрезы, а в последующем возможно и иссечение ее участками.

Измененная жировая клетчатка (расплавленная, тусклая, пропитанная гноем, кровью и серозным экссудатом, содержащая инфильтраты и микроабсцессы) должна широко иссекаться, потому что она является резервуаром инфекции. При флегмозном поражении подкожной клетчатки она должна быть иссечена до здоровых участков ее. Наиболее опасным является наличие первичных некрозов подкожно-жировой клетчатки, что свидетельствует о поражении ее неклостридиальной анаэробной инфекцией.

Апоневроз должен быть широко рассечен для адекватного доступа к глубоким слоям раны и декомпрессии мышц. Нежизнеспособные его участки подлежат иссечению. Первичный или преимущественный некроз апоневроза также свидетельствует в пользу анаэробной неклостридиальной инфекции. Особенно это обстоятельство диктует необходимость тщательного выполнения хирургической обработки, поскольку дальнейшее распространение процесса по апоневрозу и фасциальным пространствам идет очень быстро и незаметно. Радикальное иссечение пораженных тканей в этом случае является единственным эффективным лечебным пособием.

Подлежат иссечению и некротизированные, пропитанные кровью и гноем, содержащие множественные микроабсцессы и инфильтраты мышцы.

Концы поврежденной кости при нагноившемся открытом переломе, лишенные надкостницы или пораженные краевыми остеомиелитом, или удаляются пилой Джигли, или скусываются. Необходимо убирать и свободно лежащие костные осколки. Не надо бояться образования дефекта кости в результате хирургической обработки, так как в условиях специализированного ортопедического отделения дефект кости может быть восстановлен билокальным или трилокальным внеочаговым компрессионно-дистрак-ционным остеосинтезом по Илизарову.

Вот почему, если вторичная хирургическая обработка предполагает вмешательство на кости, целесообразно выполнить ее в плановом порядке в условиях специализированного ортопедо-травматологического отделения, а не в хирургическом отделении районной больницы.

Когда по тем или иным причинам не удается осуществить полноценную хирургическую обработку гнойной раны, необходимо производить повторную хирургическую обработку, в том числе перед наложением вторичных швов (как правило, с иссечением грануляций).

Противопоказанием к выполнению радикальной хирургической обработки является опасность повреждения важных анатомических образований — нервов, крупных сосудистых стволов, сухожилий, суставных сумок. В таком случае оперативное вмешательство должно ограничиться частичной хирургической обработкой раны, активным дренированием, интенсивным местным медикаментозным лечением с вторичным или отсроченным закрытием раны швами или кожной пластикой.

Эффективность хирургической обработки гнойной раны увеличивается при обильном отмывании раны во время операции большим количеством раствора антисептика.

Дренирование гнойной раны

Полноценное дренирование раны должно обеспечить эффективный отток раневого экссудата и удаление тканевого детрита.

Оптимальным методом является **активное дренирование** трубчатым дренажем с промыванием раны растворами антибактериальных препаратов (длительный проточный дренаж). Такое дренирование обеспечивает механическое удаление гнойного экссудата, микробов и тканевого детрита, создает условия для действия антибактериального раствора на микрофлору в процессе всего промывания.

Лучше использовать полихролвиниловые или силиконовые трубки, которые очень редко вызывают воспалительные изменения в зоне контакта с тканями.

Дренажная трубка вводится в рану через отдельный прокол кожи вблизи края раны, помешается строго по дну гнойной полости и выводится через самый низкий (в положении лежа) участок гнойного очага также через прокол кожи. Диаметр дренажа избирается в зависимости от размеров полости раны — от 2 до 15 мм. Отверстия на боковых поверхностях дренажа наносят в ходе операции в соответствии с размером и конфигурацией полости раны. Наиболее удобны для этой цели трубки от одноразовой системы переливания крови. При глубоких ранениях следует отдельно дренировать все этажи раны (устанавливать дренажные трубки в подкожной клетчатке, межмышечных и параоссольных пространствах). При сложной конфигурации раны, наличии гнойных затеков и карманов необходимо отдельно дренировать каждую гнойную полость.

Дренирование целесообразно проводить в течение всей фазы воспаления (то есть 5—12 дней).

Промывание раны через дренажи проводится в течение 6—10 часов, один-два раза в сутки, а в наиболее тяжелых случаях и круглосуточно, при этом расходуется 2—5 и более литров раствора.

Промывание раны можно проводить «проточным» способом или с применением аспирационных аппаратов. Удобно применять проточный метод с помощью обычной системы для переливания крови, в которую вкладывается приводящий конец дренажа, а отводящий опускается в банку для сбора промывных вод, расположенную ниже кровати.

Для промывания раны можно использовать растворы фурацилина (1:5000), борной кислоты (3% раствор), 0,1% раствор диоксидина, фурагина, хлоргексидина, протеолитических ферментов и др.

После окончания промывания дренажи зажимать не следует во избежание задержки экссудата. Оба конца необходимо опустить в банку с антисептиком. Асептическое хранение дренажей очень важно с точки зрения предупреждения внутригоспитального инфицирования.

Удаление дренажей производится на 7—14 день после хирургической обработки. Надо ориентироваться на клинику раневого процесса, характер отделяемого из раны, результаты бактериологических анализов.

Дренаж может забиться сгустком крови, фибрина, гноя. Это легко устраняется промыванием дренажа шприцем Жане или его сменой.

Активное дренирование позволяет значительно лучше, чем способы, рассчитанные на пассивный отток отделяемого, обеспечить хорошее очищение раны и снижение ее бактериальной обсемененности в ходе лечения.

В случае раннего закрытия раны швами активное дренирование позволяет постоянно контролировать зашитую рану, что принципиально отличает такой метод от глухого шва раны.

Раннее закрытие раны

Наложение швов или кожная пластика раны значительно сокращает сроки заживления раны, обеспечивает лучший функциональный и косметический результаты, снижает опасность внутригоспитального инфицирования.

В основе успешного наложения швов на гнойную рану лежит адекватное дренирование и промывание раны через дренажи.

Виды швов на гнойную рану

1. Первичный отсроченный шов — накладывается в течение первых 4-5 дней после хирургической обработки до появления в ране грануляций.

2. Ранний вторичный шов — накладывается на покрытую грануляциями рану с подвижными краями до развития в ней рубцовой ткани (в течение второй недели после хирургической обработки).

3. Поздний вторичный шов — накладывается на гранулирующую рану, в которой уже развилась рубцовая ткань. В этом случае закрытие раны возможно только после предварительного иссечения рубцовой ткани (3-4 неделя после ранения).

При наложении швов должен соблюдаться принцип хорошей адаптации краев раны, в ней нельзя оставлять недренируемые полости и карманы.

Изложенным требованиям в полной мере отвечает обычный узловой шов, проведенный через все слои раны и под дном ее. При глубокой ране наложение простого узлового шва технически затруднено, и проведение нити через стенки раны осуществляется отдельными стежками. Такой шов именуется узловым многоэтажным.

Послойное ушивание гнойной раны в большинстве случаев является противопоказанным, так как, при этом в ране образуется несколько полостей, что при заведомом инфицировании резко повышает опасность нагноения. Однако в отдельных случаях при обширных глубоких ранах исключается возможность иного способа закрытия. Тогда необходимо выполнить дренирование раны также послойно, проводя дренажные трубки через каждый зашиваемый этаж.

Для профилактики прорезывания швов показано использование трубок-амортизаторов.

Показанием к наложению швов на гнойную рану после вскрытия гнойного очага являются:

1) полное очищение гнойной раны от некротических и нежизнеспособных тканей;

2) отсутствие выраженных воспалительных изменений кожи и мягких тканей в окружности раны;

3) возможность адекватного сопоставления краев раны без чрезмерного натяжения.

Непременным условием для наложения швов на гнойную рану являются активное дренирование с промыванием и рациональная антибактериальная терапия, направленная на уничтожение оставшейся в ране микрофлоры.

Местное медикаментозное лечение гнойных ран

Медикаментозные средства применяют строго в соответствии с фазой течения раневого процесса.

Применение медикаментозных средств местно преследует следующие цели:

— удаление гнойного экссудата, содержащихся в нем микробов, ферментов, продуктов распада клеточных элементов;

— ускорение фазы воспаления — очищение раны;

— подавление микрофлоры и создание неблагоприятных условия для ее развития;

— создание благоприятных условий для регенерации тканей и эпителизации ее.

Лекарственные средства, применяемые в первой фазе раневого процесса, должны обладать выраженным осмотическим, неполитическим, антибактериальным и, по возможности, обезболивающим действием.

Наиболее часто применяемый 10% раствор хлорида натрия обладает недостаточной осмотической активностью. Длительность действия препарата не превышает 3—4 часов, что диктует в обязательном порядке выполнять повторные перевязки через эти промежутки времени либо вводить препарат в рану через дренаж.

Традиционными препаратами при местном лечении гнойных ран являются растворы антисептиков, которые доступны, просты в использовании и дешевы (метиленовый синий, риванол, раствор борной кислоты, перекись водорода, раствор фурацилина, слабые растворы марганцовокислого калия и т. д.)- Но эти препараты не обеспечивают антибактериальной активности в отношении большинства возбудителей.

Необходимую антибактериальную активность имеют современные антисептики" — йодопирон, диоксидин.

Йодопирон представляет собой соединение йода с поливинилпирролидоном и йодидом калия, содержащее 6—8% активного йода. Препарат оказывает бактерицидное действие на патогенные стафилококки, кишечную палочку, протей. Для обработки рук хирурга используют 0,1% раствор (по активному йоду), а для лечения гнойных ран — 0,5—1% раствор. Этими растворами либо промывают раны и полости с помощью дренажей, либо раны заполняют марлей, обильно пропитанной раствором йодопирона. Перевязки производят 2 раза в день до полного очищения ран (5—7 дней).

Диоксидин (1,4-диокись 2,3-диоксиметилхиноксалин) обладает широким спектром действия в отношении как грамположительной, так и грамотрицательной микробной флоры. Для лечения ран применяются ОД—1% раствор. Методика применения препарата аналогична йодопирону.

Среди медикаментозных средств, с эффектом применяемых в первую фазу раневого процесса, следует отметить и поверхностно-активные вещества — детергенты. Они обладают антибактериальным действием, ингибируют ферменты стафилококков, повышают чувствительность микрофлоры ран к антибиотикам, усиливают фагоцитоз. Детергенты способны проникать в мертвый субстрат раны и ускорять его отторжение. Наиболее простыми детергентами являются 10% растворы отечественных стиральных порошков в новокаине либо смесь 10% детергентно-новокаинового раствора с 3% раствором перекиси водорода в равных пропорциях.

Перечисленным требованиям наилучшим образом отвечают и препараты на водорастворимой основе — мазь сульфамилон (папалтан), фурацин, бутадионовая мазь, левосин, левомеколь, 5% диксидиновая мазь, 10% мазь люренида ацетата. Эти мази имеют гидрофильную (водорастворимую) основу — полиэтиленоксидный гель. Он растворяет гидрофильные и гидрофобные вещества, адсорбирует раневой экссудат, хорошо наносится на раневую поверхность, слизистые, кожу, хорошо смывается холодной водой. Их принципиальным отличием является высокая осмотическая активность, обеспечивающая мази необходимое дегидратирующее действие на ткани в очаге воспаления. Так 5% диоксидиновая мазь превышает осмотическую активность гипертонического раствора в 10—15 раз. Полиэтиленгликоли усиливают активность антибиотиков, антисептиков, входящих в состав мази, образуя с ними комплексное соединение; улучшают высвобождение лекарств, обеспечивающих их проведение в глубину тканей, где гнездятся микробы.

Мази на водорастворимой основе способны ликвидировать перифокальную воспалительную реакцию и обеспечить очищение раны от гной но-некротических масс. Число микробов в ране на. 1 г ткани в течение 2—3 суток снижается ниже «критического уровня» (10^5).

Методика применения мазей на водорастворимой основе обычная: полость гнойных ран после хирургической обработки рыхло заполняется тампонами, пропитанными мазью; перевязки производят 1 раз в сутки.

Для уменьшения некротического действия в первой фазе раневого процесса с успехом могут быть применены протеолитические ферменты (трипсин, химотрипсин, химопсин, террилитин). Обычно эти препараты, выпускаемые во флаконах, растворяют в гипертоническом растворе и наносят на рану или смачивают ими салфетки. Однако следует помнить, что в течение первой фазы в ране обычно имеется избыток своих протеолитических ферментов, освобождающихся из лейкоцитов, поврежденных гибнущих тканей и микробов. Поэтому протеолитические ферменты более целесообразно применять при вторичном некрозе в конце первой фазы заживления раны. Общим недостатком этих препаратов является то, что они быстро (через 15—30 минут) теряют свою активность и не оказывают лизирующего действия на коллаген, поэтому полного очищения раны добиться с их помощью практически невозможно. Более перспективным с этой точки зрения является применение коллагеназ. Это мазь «Ируксол» (Югославия).

Вместе с тем ошибкой в первой фазе раневого процесса можно считать использование мазей на жировой основе (мазь Вишневского, синтомициновая и стрептоминициновая эмульсии). Это обусловлено гидрофобностью их основы, не позволяющей поглощать раневое отделяемое, что ухудшает возможность очищения ран от гноя и некротических масс и задерживает процессы репарации. Тем не менее хирурги часто используют в первой фазе раневого процесса мази с антибиотиками (синтомициновая, тетрациклиновая, неомициновая, эритромициновая и др.), приготовленные на вазелиноланолиновой основе, которая высоко гадрофобна и нарушает отток из раны. Такая основа, кроме того, не обеспечивает достаточного освобождения антибактериальных средств из композиции и не способствует проведению их в глубь тканей, где гнездятся микробы, что подтверждается кратковременным антимикробным эффектом в ране.

Наиболее оправданным является использование препаратов на мазевой основе во второй фазе раневого процесса. Хорошее впечатление в этот период оставляют винилин, полимерол, вильназан. Рост грануляций и эпителизацию стимулируют облепиховое масло, сок или масло коланхоэ.

Широкое распространение приобрели и мази на основе пиримидиновых производных — метилурацил в форме 10% мази или 0,8% раствора в аппликациях.

В заключении этого раздела еще раз хотим обратить внимание, что показанием к медикаментозному лечению ран являются:

— инфицированные и гнойные раны, которые нельзя после хирургической обработки закрыть швами;

— гранулирующие раны небольших размеров, не подлежащие закрытию швами.

Применение медикаментозных средств (в рану) преследует следующие цели:

— удаление гнойного экссудата, содержащихся в нем микробов, ферментов, продуктов распада клеточных элементов;

— ускорение фазы воспаления — очищения раны;

— создание благоприятных условий сферы для регенерации тканей и эпителизации ее;

— подавление микрофлоры и создание неблагоприятных условий для ее развития.

Объективными критериями оценки эффективности медикаментозных средств, помимо клинических данных, служат показатели цитологического и бактериологического исследований отделяемого и кусочков ткани из раны, определение минимальной подавляющей концентрации антибиотиков и числа микробов в тканях раны и т. п. Только на основании точных методов исследования можно объективно доказать эффективность примененного средства при лечении ран.

Основные рекомендации для местного медикаментозного лечения ран можно представить в следующем виде (таблица 8.1).

Таблица 8.1

МЕСТНАЯ ЛЕКАРСТВЕННАЯ ТЕРАПИЯ ГНОЙНОЙ РАНЫ

Фаза раневого процесса	Цель	Средства
I фаза — воспаление	ОТТОРЖЕНИЕ НЕКРОЗА	10% растюр (гипертонический) NaCI. Мази на водорастворимой основе (полиэтиленгликоль): левосин, 5% диоксидиновая и др.
	-	Иммобилизированные протеолитические ферменты: профезим и др. Протеолитические ферменты: трипсин, химотрипсин, террилитин и ируксол.
	ПОДАВЛЕНИЕ ИНФЕКЦИИ	Антисептики и химиопрепараты: борная кислота, сульфамилон, диоксидин, фурагин, йодопирон, хлоргесилин. Антибиотики: полимиксин М. Электрофорез и ноюкаиновая блокада области раны с антибиотиками. Многокомпонентные мази на водорастворимой основе.
	ЭВАКУАЦИЯ РАНЕВОГО ОТДЕЛЯЕМОГО	Дренирование с промыванием и аспирацией. Гипертонические растворы.
II фаза — регенерация	РОСТ ГРАНУЛЯЦИЙ	Комбутек, альгипор. Индифферентные мази. Мазь Вишневского. Мази с антибиотиками: синтомициновая, эритромициновая.
	ПОДАВЛЕНИЕ ИНФЕКЦИИ	Аэрозоли с антибиотиками: легразоль, левовинизоль, тегралезоль, оксициклозоль и др.
III фаза — организация рубщ и эпителизаиия		Солкосерил, индифферентные мази

Примечание.

1. В I фазе показаны ежедневные перевязки, растворы ферментов и NaCI должны вводиться в раны 3-4 раза в день.

2. Во II фазе перевязки с мазями, комбутеком, альгипором — ежедневно или через день.

Анаэробная инфекция

Среди инфекционных осложнений ран особую роль играет анаэробная инфекция. В руководстве мы остановимся на наиболее характерных клинических формах — клостридиальной или газовой раневой инфекции, неклостридиальной инфекции и столбняке.

Клостридиальная анаэробная инфекция

Анаэробная инфекция дает клинические формы, известные под названием: газовая гангрена, газовая флегмона, бронзовая флегмона, белая рожа, злокачественный отек и др. Многообразие названий показывает на разнообразие клинических форм.

По глубине и распространенности морфологической деструкции в ране при газовой инфекции следует выделять три формы заболевания — целлюлит, миозит и смешанную форму. Эта классификация, предложенная Б. В. Петровским и Г. И. Лыскиным, наиболее полно отражает процессы, происходящие в ране, и направленность действия хирургов при этом виде инфекции.

Клостридиальный целлюлит встречается в 3—4% наблюдений и характеризуется поражением кожи и подкожно-жирового слоя. Он может быть **ограниченным,** с нерезко выраженной интоксикацией и **распространенным** (диффузным). Разновидностью ограниченного целлюлита считается и болезнь Фурнье — первичный некроз мошонки. Обычно процесс не выходит за пределы мошонки, и лишь иногда поражается и паховая область. Глубина поражения — кожа и подкожная клетчатка. Оболочки яичка при этом не поражаются. Примером ограниченного целлюлита является и «голубая рожа». При ограниченном целлюлите поражаются лишь кожа и подкожная клетчатка. Диффузный целлюлит — поражение выходит по протяженности за пределы одной анатомической области.

Клостридиальный миозит и мионекроз встречается в 10% случаев и также может быть ограниченным и распространенным. Он характеризуется избирательным поражением мышечной ткани, кожа и подкожно-жировая клетчатка при этом не поражаются. Для **диффузного миозита** также характерны распространение процесса за пределы анатомической области и развитие диффузного мионекроза. Естественно, что клинические проявления диффузного миозита значительно шире, а глубина патологических изменений жизнеобеспечивающих систем организма при этой форме распространения инфекции значительно больше.

Наиболее выраженная интоксикация наблюдается при смешанной форме заболевания, встречающейся в 85—87% наблюдений. При этом поражаются кожа, подкожно-жировая клетчатка и мышцы.

Наиболее ярким отличительным признаком клостридиального поражения следует считать характерное распределение газа в пораженной области. Газ представляется не отдельными салитарными скоплениями, а распространяется диффузно. Частота встречаемости этого признака 77%.

Безусловно, местные проявления клостридиальной раневой инфекции позволяют правильно ориентироваться в отношении этиологии и распространенности процесса. Но они во многом, как мы уже подчеркивали, определяют общую направленность клинических проявлений, обусловливающих развитие синдрома эндогенной интоксикации. Он определяется как и при любом другом виде инфекции, тремя основными факторами: микробной интоксикацией и интоксикацией продуктами микробного распада, интоксикацией промежуточными продуктами нарушения метаболизма в организме и накоплением в организме продуктов конечного метаболизма в связи с нарушением функции различных органов и систем по выведению их из биологических сред организма.

Возбудителями газовой инфекции являются ассоциации четырех микробов из рода клостридий — cl.perfringens, cl.histoliticum, cl.septicum, cl.oedematiens, cl.bifermentes. Нередко анаэробы сочетаются с сапрофитами. Все анаэробы образуют споры и выделяют токсин, который расплавляет живые ткани.

Развитию анаэробной инфекции способствуют:

Локализация раны на сегменте с большим мышечным массивом (ягодичная область, бедро, верхняя треть голени): поэтому всякую рану ягодичной области, бедра и верхней половины голени, всякий перелом бедра и голени (особенно вторичный — проколом открытый перелом бедра) надо рассматривать как потенциальную возможность развития анаэробной инфекции. Вот почему в этих случаях должна быть обязательно под наркозом выполнена тщательная хирургическая обработка, до операции начато введение стратегических антибиотиков (если обычных, например, пенициллин, то в больших дозировках), и хирург с первого дня после операции должен целенаправленно исключать при каждом осмотре возможную газовую инфекцию, то есть обязательно смотреть за динамикой отека по нитке Мельникова, тщательно следить за температурой, частотой пульса (не появляются ли симптомы интоксикации), обязательно пальпировать сегмент — нет ли газа, а при малейшем подозрении сделать рентгеновский снимок — нет ли газа в мышцах или подкожной клетчатке. В ежедневном дневнике истории болезни в первые дни при полном благополучии надо подчеркнуть, что симптомов анаэробной инфекции нет (то есть в записи дневника должны быть такие слова: «Первый день после операции, симптомов интоксикации нет, 37,8"С, пульс 94 в минуту, число дыханий 20 в минуту, дыхание проводится хорошо с обеих сторон, язык влажный, живот мягкий безболезненный, нитка Мельникова не врезается в кожу — отек не нарастает, при пальпации симптома крепитации нет»).

Огнестрельные раны: в мирное время дробовые и пулевые ранения с близкого расстояния, когда элементы заряда попадают в рану и не удаляются оттуда во время **ПХО.**

Загрязнение раны землей (особенно опасны раны бедра и голени, полученные при наезде на них железнодорожных колес; загрязнение раны грязью скотного двора (!)).

Мужчина 52 лет, житель Брейтовского района Ярославской области, при работе на скотном дворе попал в транспортер, выкидывающий навоз на улицу. Получил первично открытый перелом верхней трети бедра и рваную рану паховой области и промежности. Через 1,5 часа доставлен в районную больницу, где под **местной анестезией** (!) хирург выполнил первичную обработку раны (потом он сослался на то, что у гинекологов в это время шла экстренная операция) и на второй день (!) транспортировал больного в ортопедо-травматологический центр, без предварительной договоренности (больной, конечно, был нетранспортабелен, да и перевозить его смысла не было). При госпитализации состояние тяжелое, температура — 39,5 "С, выраженная интоксикация, пульс 128 в минуту, склеры желтушные, число дыханий 30 в минуту, проводится с обеих сторон. Язык сухой. В левой паховой области переходящая на промежность рана, зашитая редкими кожными швами, между которыми торчали резиновые выпускники, сукровичное отделяемое между швов со сладковатым запахом, **на** бедре и в паху определяется крепитация. Поднят в гнойную перевязочную. Под наркозом сняты швы, гноя нет, мышцы темные, не кровоточат, не сокращаются. Диагноз анаэробной инфекции не вызывал сомнений. Больной умер на следующий день. Причиной развития токсичного инфекционного осложнения была неполноценная **ПХО.**

Раны, имеющие слепые карманы.

Гипоксия зоны ранения (повреждение магистрального сосуда, жгут, перевязка артерии).

Недостаточная ПХО с наложением глухих швов. Тампонада раны.

Мужчина 44 лет, житель села Толбухино Ярославского района, получил рану нижней трети правого предплечья острым шипом бороны. В Толбухинской участковой больнице фельдшер обработал кожу вокруг раны йодом, для остановки кровотечения затомпонировал ее марлей, наложил давящую повязку. Больной госпитализирован в участковую больницу. На следующей день состояние больного значительно ухудшилось — появилась высокая температура, быстро нарастал отек предплечья, а потом плеча. Больной на санитарной машине доставлен в областную больницу. Состояние тяжелое, температура — 39,2 "С, возбужден, пульс 114, число дыханий 28 в минуту. Предплечье и плечо отечные, повязка на предплечье врезалась, по снятии повязки — рана затампонирована марлей, снаружи она высохла и как пробка, закрывала вход в рану. По удалении тампона из раны выпирали мышцы вареного цвета. При пальпации плеча и предплечья явление крепитации. Под наркозом выполнены лампасные разрезы.

Дефект ПХО (обработка раны под местной анестезией, сводящаяся **к** иссечению краев кожной раны и наложению швов).*

По скорости распространения различают **МОЛНИЕНОСНУЮ, БЫСТРО распространяющуюся** (1—2 сутки) и **медленно прогрессирующую** (больше недели) формы.

По клиническим проявлениям — газовая, отечная, гнилостно-гнойная формы.

По глубине **расположения — субфасцнальная и эпифасциальная** формы (рис. 8.1 и 8.2).

Ранними симптомами анаэробной инфекции являются усиливающиеся боли в ране и жалобы на давление повязкой. Нарастает интоксикация, что проявляется возбуждением больного, частым пульсом, субъетеричностью склер, высокой температурой. Хирург должен быть всегда насторожен в отношении возможной анаэробной инфекции, если на 2—3 день после первичной хирургической обработки раны температура тела поднимается до 39—40 °С, Симптомы общей интоксикации должны еще больше насторожить его. Надо внимательно осмотреть поврежденную конечность и непременно отметить в записях дневника, есть ли отек тканей вокруг раны, цвет кожи поврежденного сегмента (при анаэробном осложнении она бледная, с и не-багровая, могут быть гемморагические пузыри), есть ли хруст при ощупывании (эпифасциальная форма) и тимпанит при перкуссии (и при эпифасциальной, и при субфасциальной форме). При перевязке — отделяемого из раны мало, мышцы выпирают из раны, серого цвета («вареные»).

Надо непременно сделать рентгеновский снимок поврежденного сегмента. При эпифасциальной форме анаэробной инфекции на рентгенограмме виден газ в виде разной величины сот, при субфасциальной форме газ находится между волокнами мышц, поэтому их «перистость» хорошо видна на рентгенограмме (см. рис. 8.1). Но надо знать, что если во время первичной хирургической обработки использовалась перекись водорода, то на рентгенограмме видны неравномерные пузырьки газа.

Очень важны микробиологические исследования — мазок из раны окрашивается метиленовым синим — на фоне деструктивных тканей видно множество грубых палочек (рис. 8.3).

Бактериологическая диагностика не всегда имеет практическое значение, так как анаэробы могут быть обнаружены и при отсутствии анаэробной инфекции. Но отсутствие палочек в мазке из раны не является абсолютным доказательством, что анаэробной инфекции нет. При высокой температуре (39-40 °С) после первичной хирургической обработки раны и отсутствии других общих и местных симптомов анаэробной инфекции хирург должен наложить на сегмент нитку Мельникова, в течение нескольких часов посмотреть — врезается нитка в ткани или нет. Если врезается — значит, отек нарастает. Снова надо повторить осмотр, снова сделать рентгеновский снимок, сделать мазки из раны.

В предупреждении анаэробной инфекции огромное значение имеет ранняя исчер-

пывагощая первичная хирургическая обработка, использование антибиотиков после операции (внутривенное и внутриартериальное введение).

Лечение анаэробной инфекции в хирургическом отделении районной больницы

Сразу после постановки диагноза анаэробной инфекции следует сообщить об этом в районную санэпидстанцию. Раненого изолировать в отдельной палате. Перед входом в палату положить простыню, смоченную раствором хлорамина. При входе в эту палату персонал должен переодевать халат и обувь. Перевязки следует проводить в палате. Материал после перевязок заливать раствором хлорамина.

В условиях гнойной перевязочной под наркозом выполняется вторичная хирургическая обработка раны. Рана широко рассекается, иссекаются все мертвые мышцы, рана отмывается раствором перекиси водорода и дренируется.

Наносятся лампасные разрезы на поврежденном сегменте и на соседнем, если анаэробная инфекция распространяется на него (отек, крепитация при пальпации, газ на рентгенограмме). Лампасные разрезы проводятся продольно через весь сегмент. Они должны вскрыть фасциальный футляр (то есть разрезаются кожа, подкожная клетчатка и собственная фасция). На бедре необходимо сделать три разреза — передний, задний и медиальный; на голени три — наружный, передний и задний. Рана (после вторичной хирургической обработки и выполнения лампасных разрезов) рыхло дренируется марлей, смоченной раствором перекиси водорода или раствором марганцово-кислого калия. В первые 2—3 суток они должны проводиться с интервалом 8—12 часов, до стабилизации состояния больного. В дальнейшем перевязки выполняются ежедневно.

При быстрой прогрессирующей форме, а это, безусловно, чаще всего смешанная форма с поражением мягких тканей на всю глубину, выполняется ампутация. Все ткани отсекаются на одном уровне (гильотинная ампутация), на культе делают лампасные разрезы, культю и разрезы рыхло дренируют марлей, смоченной в растворе перекиси водорода или растворе марганцовокислого калия.

Вопросы общего лечения анаэробной инфекции будут рассмотрены нами ниже.

Анаэробная неклостридиальная инфекция

В последнее время достаточно широкое распространение получила неклостридиальная анаэробная инфекция, она вызывается грамотрицательными анаэробами, такими, как пептококки, пептострептококки, бактероиды, фузобактерии, пропионбактерии, эубактерии и целый ряд других возбудителей. Специфичность их действия связана с наличием энзимов. Так, например, бактероиды продуцируют энзим, разрушающий гепарин; таким образом, в их присутствии чаще всего возможно развитие синдрома ДВС. Эти бактерии продуцируют и протеолитические ферменты, усиливающие инвазивные свойства других аэробных возбудителей. А поскольку в практике мы чаще говорим о полимикробном поражении, то становится ясно взаимное усиление агрессивных свойств аэробной и неклостридиальной анаэробной микрофлоры в развитии раневого процесса в целом.

Индентификация анаэробной неклостридиальной микрофлоры достаточно сложна и определение культуральных свойств и чувствительности этих возбудителей к антибиотикам возможно только при выращивании в анаэростатах, что в практике здравоохранения невозможно. Поэтому роль их в развитии патологического процесса определяется чаще методом микроскопии нативного материала, окрашенного по Граму. Таким образом,

через 40—60 минут можно получить ответ, достоверность которого достигает 75%. Вместе с тем антибиотикочувствительность неклостридиальных анаэробов в клинических условия проверить невозможно, и только динамика применения последних дает положительный или отрицательный ответ. В больших клиниках и научно-исследовательских центрах идентификация этих возбудителей возможна также с помощью газо-жидкостиой хроматографии по наличию непредельных жирных кислот.

Клинические проявления неклостридиальной анаэробной инфекции достаточно разнообразны и во многом зависят от условий развития инфекции. Она может быть на фоне длительного использования антибиотиков широкого спектра действия, разрушающих нормальные микробные биоцинозы, применения цитостатиков, иммунодепрессантов и т.д. Развитию неклостридиальной анаэробной инфекции способствует длительная ишемия, сердечно-сосудистая патология, наличие у больных сахарного диабета, злокачественных новообразований, лейкоза.

При поражении мягких тканей конечностей и частей туловища развитие неклостридиальной инфекции может протекать по типу некротического целлюлита и миозита. Некротический целлюлит характеризуется, как правило, быстрым и неукротимым распространением некроза подкожно-жировой клетчатки, причем границы его, как правило, выходят за пределы видимого на глаз распространения воспалительной реакции со стороны кожного покрова на 10—15 см, что определяет необходимость производить широкую хирургическую обработку и упреждающими малыми разрезами или насечками по периферии. Приведем клиническое наблюдение.

Больная Л-на В. В., 18 лет, переведена в клинику госпитальной хирургии через 30 дней от начала заболевания. Диагноз: острый лактационный двухсторонний гнойно-некротический мастит, эпифасциальная анаэробная неклостридиальная гангрена грудной стенки с распространением на живот и спину (о природе гангрены и причастности к процессу неклостридиальной гангрены мы высказались по клиническим признакам проявления ее). Острый послеродовой сепсис, катаболическая фаза, септикопиемия. Острая печеночно-почечная недостаточность. Миокардит. Из анамнеза выяснено, что на шестые сутки послеродового периода развился двухсторонний гнойный мастит. Госпитализирована в районную больницу, где произведено вскрытие гнойных полостей обеих молочных желез. Однако состояние больной прогрессивно ухудшалось. Температура до 40,2°С, пульс до 125 в 1 минуту, АД 100 и 70 мм рт.ст., число дыханий до 40 в 1 минуту. В ранах неоднократно при перевязках диагностировались гнойные полости с ихорозным запахом и грязным отделяемым, которые вскрывались. Через 7 дней в связи с распространением процесса на грудную стенку, спину, поясничную область и прогрессирующим расплавлением тканей обеих молочных желез в областной больнице выполнена двусторонняя мастэктомия. Произведено вскрытие эпифасциальной флегмоны передне-боковой и задней поверхности грудной клетки и поясничной области. Несмотря на проводимую интенсивную терапия, включающую в себя антибактериальные препараты, иммунотерапию, детоксикационную терапию, состояние прогрессивно ухудшалось. Прогрессировали признаки интоксикации. Переведена в клинику госпитальной хирургии в крайне тяжелом состоянии. Раневые поверхности с гной но-некротическим отделяемым и гнилостным запахом. Все раны на грудной стенке, начиная с передних отделов и вплоть до позвоночника, сообщаются между собой за счет тотального некроза подкожно-жировой клетчатки. Общая площадь раневых поверхностей 106,2 см^2.

После 2,5 месяца лечения, включая интенсивную многоплановую терапию и 13 сеансов ГБО, удалось остановить прогрессирование процесса, добиться заживления раневых дефектов.

В случаях миозита, он, по мнению С. Е. Кулешова (1986), может протекать либо на первом этапе как интерстициальный гнойно-некротический миозит с преимущественным поражением межмышечных соединительно-тканных прослоек, либо с захватом в

патологический процесс всей мышечной ткани. Последний вариант часто наблюдается как осложнение перитонита с развитием некроза передней брюшной стенки.

Важной особенностью неклостридиальной анаэробной инфекции является замедление первой фазы течения воспаления, что в целом может стать решающим в исходе заболевания, особенно при присоединении госпитальной инфекции. Таким образом, уже с первых часов развития этого вида инфекции в тактике лечения должна быть предусмотрена защита от суперинфицирования, массивная иммунозаместительная терапия (в том числе обязательно переливание свежей крови) и патогенетическая терапия (гипербалическая оксигенация).

Достаточно специфично при наличии неклостридиальной анаэробной инфекции протекают перитониты. Признаками их являются вялое течение на фоне выраженной интоксикации, наличие бурого цвета со специфическим запахом экссудата, тенденция к формированию многокамерных абсцессов в области ишемизированных тканей (культи сальника, брыжейки, кишок и т.д.) или конгломерата кишечных петель, обилие фиброзных наложений на париетальной и висцеральной брюшине серовато-черного цвета.

Достаточно часто анаэробная неклостридиальная инфекция поражает легкие. При этом развиваются абсцессы, которые, *по* мнению А. А. Вишневского, отличаются наличием гнилостного запаха выделяемого воздуха уже в первые дни заболевания до прорыва абсцессов в бронхи грязно-серой окраской мокроты и гноя из полости абсцесса, прогрессирующей деструкцией легочной ткани и склонностью перехода в хроническую форму. По мнению автора, специфичность диктуется и наличием однофокусного распада с полостью от 3 до 15 см.

Столбняк

Анаэробная столбнячная палочка, гнездящаяся в земле, попадая в свежую рану, вызывает тяжелое заболевание, летальность от которого составляет 40—45%. Поэтому столбняк чаще встречается при сельскохозяйственной и уличной травмах. Важно помнить, что возможность внедрения инфекции совершенно не зависит от величины раны. Достаточно небольшой ссадины, царапины, лопнувшего эпидермального пузыря или даже опрелости на ногах, чтобы попавшая в рану столбнячная палочка дала бурную картину тетануса.

У одного нашего больного, мужчины средних лет, клиника столбняка развилась на 10-й день после получения закрытого повреждения голеностопного сустава. Из-за сдавления конечности гипсовой лонгетой и циркулярными бинтами возникли отек и эпидермальные пузыри, которые вскрылись. Это и было входными воротами для столбнячной инфекции.

Бациллы столбняка, попавшие в рану, размножаются в ней, выделяя токсины, которые распространяются по нервным волокнам, действуя на нервное вещество спинного мозга. Инкубационный период от двух-трех дней и больше, иногда до месяца. Чем короче инкубационный период, тем тяжелее инфекция. Так, при инкубационном периоде до I недели смертность до 80%, при инкубационном периоде до 1—2 недель — 50%. При более длительном инкубационном периоде больные обычно поправляются. При длительном инкубационном периоде раны могут зажить, когда наступают первые признаки болезни.

Ранние признаки столбняка — высокая температура (39,0—39,5°С), тянущие боли, напряженность и чувство неловкости в раненой конечности, непроизвольные подергивания в мышечных группах вблизи раны, повышение рефлексов в поврежденной конечности, появление рефлекса Бабинского.

К ранним симптомам относятся боли в эпигастральной области и боковых частях грудной клетки. Эти боли впоследствии делаются круговыми соответственно местам прикрепления диафрагмы и, наконец, переходят на прямые мышцы живота. Другие ранние признаки — потливость, запоры, дизурия, бессонница, затрудненность глотания, светобоязнь, утомляемость при жевании, боли вокруг рта, короткие подергивания грудных мышц.

Обычно через ночь продромальных явлений развивается спазм жевательных мышц (тризм); судороги мелких мимических мышц создают напряженное маскообразное выражение лица, известное под названием rusus sardonicus, которое дает возможность опытному врачу сразу распознать начинающийся тетанус. Больной лежит как бы скованный. Мышцы лица и туловища напряжены, живот ладьевидно втянут. Затем напряжение охватывает мышцы затылка (закидывание головы в подушки) и длинные мышцы спины — развивается opistotonus, при котором спина выгибается колесом. Одновременно развивается затрудненность или даже невозможность глотания. К тоническим судорогам присоединяются клонические, и больной в страшных мучениях, весь в поту изгибается на кровати, закидывая голову и выгибая спину. Обычно наступление судорог сопровождается высокой температурой, хотя описаны случаи тетануса, протекающие и при нормальной температуре. Приступы судорог учащаются, малейшее раздражение вызывает новый приступ.

Особенно опасны те формы, где на первый план выступают судороги диафрагмы и мышц гортани. Такие больные очень быстро погибают при явлении асфиксии. Судорожными сокращениями мышц грудная клетка приводится в максимальное инспирационное состояние, что действует на легкие и сердце, диафрагма сжимает нижнюю полую вену: правое сердце пустое, левое переполнено кровью. При этих явлениях больной погибает. Такова картина тяжелого острого тетануса. Там, где диафрагма не задета, где дело ограничивается тризмом и опистотонусом и где процесс протекает медленно, там есть надежда на выздоровление. Если болезнь затягивается, то шансы на выздоровление увеличиваются. Эти случаи протекают под видом хронического тетануса, иногда принимая рецидивирующие формы.

Классическая триада абсолютных признаков столбняка — спазм жевательных мышц (тризм), боль при глотании и ригидность мышц шеи. У военных врачей в годы Великой Отечественной войны незыблемым было правило — во время каждодневного обхода больных после ранений заставлять каждого из них широко открыть рот, проглотить слюну и достать подбородком грудину.

И еще! Каждому хирургу надо всегда четко помнить, что высокая температура 39-39,5°С после операции, первичной хирургической обработки раны или открытого перелома может быть как проявление столбняка, газовой инфекции, жировой эмболии и ателектаза легкого. Поэтому если у больного такая температура, то в дневнике непременно должны быть описаны отрицательные симптомы столбняка, газовой инфекции, жировой эмболии и ателектаза. То есть запись должна быть сделана примерно так: «Температура — 39,5"С, состояние больного тяжелое, но симптомов специфической интоксикации нет. Пульс 90 в минуту, число дыханий — 24, проводится хорошо с обеих сторон, границы средостения и сердца обычные (нет смещения в сторону ателектаза!), язык влажный, чистый, живот мягкий, безболезненный при пальпации, печень по краю реберной дуги, селезенка не пальпируется.

Нервный статус — сознание ясное, хорошо ориентирован в месте и времени (нет жировой эмболии); болей при глотании нет, свободно глотает слюну, достает свободно подбородком грудину и широко открывает рот (классических симптомов столбняка нет).

Местный статус — отек поврежденного сегмента не нарастает (нитка Мельникова лежит свободно), при перкуссии тимпанита нет, при пальпации крепитации нет; кожа поврежденного сегмента обычной окраски. По снятии повязки — отделяемое из раны

скудное сукровичное, мышцы не выпирают из раны, подергивания их нет. Мочится сам, моча обычного цвета. Стул был сегодня утром».

Надо помнить, что столбняк может возникнуть после повторного вмешательства на зажившей ране — при иссечении старых рубцов, при удалении инородных тел (пули, осколка, щепки, кусочка одежды и др.).

Эти вспышки столбняка очень бурные, больной погибает в течение суток. Во избежание таких случаев при операции на старых рубцах, при удалении инородных тел рекомендуется за 1—2 суток до операции ввести профилактические дозы противостолбнячной сыворотки.

Чрезвычайно редко встречается местный тетанус. Он протекает легче общего и ограничивается обычно мышечными подергиваниями в пораженной конечности.

Прогноз — случаи местного тетануса обычно кончаются выздоровлением, в случаях острого, бурно протекающего тетануса прогноз зависит от локализации судорог (диафрагма, гортань!). Часто больной погибает от осложнений со стороны дыхательных органов — бронхопневмонии.

Наипервейшее значение в профилактике столбняка име.т полная первичная хирургическая обработка и антибиотики, которые вводятся в больших дозировках с момента госпитализации пострадавшего в больницу (!).

Активная иммунизация анатоксином проводится по схеме: 0,5 мл, через 1,5 месяца — 0,5 мл, через 12,5 месяца — 0,5 мл, а далее 1 раз в 5 лет по 0,5 мл.

Экстренная профилактика у иммунизированных осуществляется подкожным введением 0,5—1 мл анатоксина.

Если не было активной иммунизации, то каждому с открытым повреждением вводится противостолбнячная сыворотка по Безредко 3000 МЕ и в другой участок тела — 0,5 мл анатоксина.

Неотложные мероприятия при столбняке

Больные не опасны, но они изолируются в специальные палаты.

Борьба с судорожным приступом — введение нейроплегических смесей (аминазин 2,5% — 2 мл, омнопон 2% — 1 мл, димедрол *2%* — 2 мл, атропин 0,005% — 0,5 мл) и внутримышечно барбитураты (гексенал, тиоцентал натрия) или хлоралгидрат в клизмах. В тяжелых случаях — введение миорелаксантов и управляемое дыхание.

Профилактика легочных осложнений — уход, антибиотики, ингаляция. ,

Парэнтеральное питание — внутривенно вводят глюкозу, белковые препараты; через эндоназальный зонд — питательную смесь из сахара, спирта, бульона, яиц, сливочного масла, фруктовых соков, витаминов; возможно введение смесей для детского питания.

Нейтрализация циркулирующего токсина внутривенным введением противостолбнячной сыворотки по 100-200 тыс.ед. с физраствором 1:5. Сыворотку вводят в первые два дня болезни.

Гипербарическая оксигенация.

Сепсис

Представляемый в отдельных концепциях этиопатогенез сепсиса выявил важную роль в его развитии как микро-, так и макроорганизма. Однако наши знания о генерализации инфекции были бы неполными, если бы не учитывали ряда этиологических факторов. Так, появление антибиотико-устойчивой флоры и изменение реактивности населения,

связанные с урбанизацией, значительно изменили причинно-следственную зависимость в возникновении сепсиса и клинические проявления общей гнойной инфекции. Все это вызывает определенные трудности в формировании классификационных понятий и терминологии. Для выражения сепсиса часто используют термины «септическое состояние», «гнойно-септические заболевания» и др. Это усложняет определение понятия «сепсис». Существуют и определенные различия в трактовке понимания сепсиса между отдельными специальностями. Хирурги считают, что сепсис — это симптокомплекс общих реакций организма, определяемых функциональной и морфоструктурной недостаточностью основных систем жизнеобеспечения, связанных с наличием гнойного очага. Патологоанатомы под сепсисом понимают лишь необратимое состояние организма, вызванное инфекцией, когда общие изменения выступают на первый план, а первичный очаг теряет свою значимость.

Сложность понимания сепсиса в немалой степени определяется многообразием клинических вариантов его течения, что связано с влиянием путей внедрения и распространения микробов в организме, образованием метастатических гнойных очагов, циркуляцией возбудителей в крови и т. д. Помимо того, рядом исследователей до сих пор сепсис рассматривается как осложнение, а не самостоятельное заболевание. Это недопустимо, поскольку для развития его на момент конфликтной ситуации необходим ряд специфических условий, как со стороны макроорганизма, так и возбудителей. Часть из них — со стороны макроорганизма, то есть потенциального больного, постоянны, часть, возможно, ситуативны. Обязательным условием сепсиса можно считать тот факт, что он возникает только на фоне неадекватной реакции макроорганизма на внедрение неспецЬфического возбудителя.

Эта реакция, как представляется, вызвана не только иммунной недостаточностью, изменением общей реактивности организма, но и генетической предрасположенностью и функциональной лабильностью основных систем жизнеобеспечения противостоять инфекционно-токсическому началу. Вторым, не менее важным, фактором является возможность размножения микробов, возбудителей инфекционного начала в организме больного за пределами первичного очага и проявление ими своих агрессивных свойств с развитием эндо-, экзо- и микробной интоксикации. Третьим обязательным условием развития сепсиса является утрата способности организма больного к самостоятельной борьбе с инфекцией.

Изложенное еще раз дает основание считать, что сепсис является самостоятельным заболеванием, имеющим очерченные клинически признаки. Вместе с тем одним из сложных в трактовке общих проявлений воспалительных процессов остается вопрос о правомочности термина «гнойно-резорбтивная лихорадка». И прежде чем рассматривать классификацию сепсиса, следует остановить внимание на том, что ряд авторов (М. И. Кузин с соавт., 1979 и др.) относят гнойно-резорбтивную лихорадку к начальной форме проявления сепсиса, называя ее «пресепсис».

Теоретически следует согласиться с устоявшимся мнением о полезности дифференциального диагноза «сепсис» и «гнойно-резорбтивная лихорадка» уже на первых этапах развития болезни, поскольку при гнойно-резорбтивной лихорадке присутствует прямая связь общих проявлений заболевания с первичным очагом инфекции. При сепсисе же общие проявления заболевания диктуются не только состоянием первичного очага, а и патологическими процессами, которые определяются морфофункциональной недостаточностью органов и систем жизнеобеспечения больного в связи с распространением возбудителей за пределами первичного очага и проявлениеу ими токсических свойств. Вместе с тем на начальных этапах заболевания разграничение гнойно-резорбтивной лихорадки и сепсиса клинически затруднительно, поскольку патогенетическая основа их имеет много общего и определяется тесным взаимодействиеу возбудителей инфекции, состоянием первичного очага и реактивностью организма больного. Таким образом, на

этом этапе развития конфликтной ситуации в клиническом и лечебном аспектах их можно объединять термином «общая гнойная инфекция». Это целесообразно, прежде всего, для определения объема и последовательности лечебных мероприятий до момента дифференциации диагноза.

Классификация. По темпам развития клинического течения следует различать сепсис молниеносный, острый, подострый и рецидивирующий.

Манифестация клинических проявлений **молниеносного сепсиса** развертывается в первые 24—28 часов с момента заболевания или травмы, являющихся в этом случае входными воротами инфекции и одновременно первично гнойным очагом. Он наблюдается у 2—7% больных сепсисом и одинаково часто встречается как при грамотрицательной, так и грамположительной инфекции. Опасность развития молниеносной формы сепсиса в большей степени связана с быстротой распространения инфекта с током крови. Характерной особенностью молниеносного сепсиса является несоответствие между выраженностью и глубиной общих патологических реакций организма и минимальными проявлениями со стороны первичного очага.

Наиболее частой формой сепсиса является **острый сепсис.**

Он встречается у 70—75% больных сепсисом. Клиническая картина острого сепсиса во всем многообразии проявляется в сроки, при которых прослеживается четкая зависимость общих симптомов заболевания с первичным очагом инфекции. По нашим данным, они в среднем составляют 9,8+0,7 дня. В отличие от молниеносного, острый сепсис значительно более колоритен и разнообразен по проявлению патологических реакций организма, но при всем драматизме ситуации всегда оставляет варианты действия в борьбе за жизнь больного. Клиническая картина острого сепсиса укладывается в 1—2 месяца.

Подострый сепсис развивается обычно у больных с длительно существующим инфекционным процессом при выраженности вторичной иммунной недостаточности. Взаимоотношения макроорганизма и возбудителей при этом не столь остроконфликтны, особенно на начальных этапах развития. Как наиболее характерный пример подострого сепсиса можно рассматривать сепсис у больных с хроническим остеомиелитом или ожоговой болезнью.

Клиническая картина в таком случае развивается в сроки от 40 до 55 дней с момента обострения процесса. Вряд ли возможен и переход острого сепсиса в подострый, то есть трансформация его из острого процесса спустя 2—3 месяца, как это полагают М. И. Кузин с соавт. (1982). Затяжной характер течения сепсиса в таких случаях связан с недостаточно адекватной коррекцией иммунитета. Устранение иммунных нарушений у этих больных приводит к существенному сокращению сроков лечения.

Рецидивирующий сепсис. Причиной рецидивирующего сепсиса являются, как правило, «промежуточные септические очаги»-. Это отнюдь не гнойные очаги в обычном понимании их как метастатические. Чаще это скопление бактерий в органах и тканях с периодической бактериемией и септицемией, продолжительность которой может быть от нескольких недель до месяцев. Обострение процесса при рецидивирующем сепсисе всегда связано с нарушением местного иммунитета и реактивности организма в результате превышения «критической массы» бактерий и нарушения барьерной функции тканей. Клиническая картина рецидивирующего сепсиса близка к представлению некоторых клиницистов о хрониосепсисе. Однако мы считаем принципиальным отметить, что «хронический сепсис» — это не клинический диагноз, а, на наш взгляд, больше патологоанатомическое понятие о распространенности процесса. В методологическом же плане с позиций клиницистов этот термин мало приемлем, ибо он не только не определяет направленности лечебных мероприятий и тактику врача, но и несет в себе определенный негативный настрой и обреченность в борьбе за перспективу выздоровления больного. Посевы крови у таких больных, как правило, эпизодически нестерильны. Клинически отмечаются периодические обострения с температурной реакцией. При

рецидивирующем сепсисе возможно формирование вторичных пиемических очагов вне связи с первичным очагом инфекции и при его отсутствии. Однако в клинико-диагностическом плане наличие последних всегда требует дифференцировать рецидивирующий сепсис и патомимию.

В клиническом аспекте проблемы сепсиса большое значение имеет указание в диагнозе на локализацию первичного очага и, таким образом, его природу. Следует различать раневой, перитонеальный, послеродовой, гинекологический сепсис, уросепсис, терапевтический сепсис и т. д. Указание на причинную связь сепсиса позволяет уже с первых дней ориентироваться на микрофлору, вероятные особенности клинического течения, развитие осложнений и прогнозировать тяжесть и исход заболевания.

В представлении о тактике лечебных мероприятий важным является и определение характера течения сепсиса. Он может протекать по типу **септицемии** (55—60%) и **септикопиемии** (40—45%). Это не фазы развития патологического процесса, ибо опыт свидетельствует, что не всегда септицемия трансформируется в септикопиемию. Довольно часто сепсис уже с момента своего развития проявляется в виде септикопиемии.

Основываясь на фазности биологического ответа, считаем важным выделять три фазы течения сепсиса. Естественно, разграничение отдельных фаз имеет некоторую условность, и смена их может происходить относительно незаметно. Однако это помогает в выборе лечебных мероприятий.

Фаза напряжения представляет собой реакцию макроорганизма в ответ на внедрение возбудителя и его агрессивные действия, когда при недостаточной местной специфической реакции в виде воспаления включаются функциональные системы, обеспечивающие мобилизацию защитных сил. Стимуляция гипоталамо-гипофизарной и симпато-адреналовой систем приводит к напряжению всех известных систем жизнеобеспечения. Несоответствие постепенно уменьшающихся энергетических резервов и нарастающая нагрузка ведут к истощению организма и напряженности метаболических процессов. В клинике фазы напряжения доминируют гемодинамические нарушения и токсические проявления в виде энцефалопатии или очаговых нарушений ЦНС. Расстройства гемодинамики нередко столь же глубоки, как при инфекционно-токсическом шоке. Общим для них являются несоответствие между объемом сосудистого русла и объемом циркулирующей крови, коагулопатические катастрофы.

Катаболическая фаза наиболее яркая по своим клиническим проявлениям — характеризуется прогрессирующим расходом ферментивныгх и структурных факторов с последующим наступлением декомпенсации функционирования систем жизнеобеспечения. Повышение катаболизма белков,углеводов и жиров, декомпенсация водно-электролитного и кислотно-щелочного балансов в фазу катаболических расстройств сопровождается вовлечением в местный процесс окружающих тканей, увеличением зоны деструкции.

Анаболическая фаза характеризуется восстановлением резервных материалов, а также структурных протеинов в организме, распавшихся в период агрессии. Переход от катаболической фазы в анаболитическую осуществляется, как правило, плавно, но иногда резко и сопровождается падением АД, вегетативными нарушениями, общим возбуждением.

Клиника. Изучение клиники сепсиса приводит к убеждению о наличии при этом заболевании вполне определенных общих проявлений и связи их с выраженностью синдромных нарушений.

v Трудности ранней диагностики сепсиса часто связаны с необъективной либо запоздалой оценкой изменений в ране — первичном очаге инфекции. Необходимо отметить, что одной из типичных предпосылок развития сепсиса является обширность повреждения или воспалительного процесса либо глубина деструкции тканей в ране.

Генерализированная инфекция независимо от этиологического фактора в значительной степени изменяет классические представления о фазности раневого процесса, особенно в катаболическую фазу острого сепсиса. Одним из первых об этом упоминал

Н. И. Пирогов. Наиболее характерным признаком дестабилизации раневого процесса можно считать усиление отека, болей и инфильтрации тканей по периферии раны, прогрессирующее распространение некроза. Характер раневого экссудата обычно указывает на специфичность микрофлоры. Однако увеличение его — плохой прогностический признак. Запах гнилого мяса характерен для cl.sporogenes; запах аммиака — для E.Coli communis и Proteus vulgaris; запах плесени и гнили — для бактерий фузоспирохетозной группы:, желтый и белый цвет — для стафилококковой инфекции, зеленый — для зеленящего стафилококка, грязно-серый — для группы возбудителей неклостридиальной анаэробной инфекции, кишечной палочки и вульгарного протея; зелено-синий, дающий характерную зеленую кайму на промокших повязках, — для сине-гнойной палочки и т. д.

Характерным признаком генерализации инфекционного процесса является расплавление грануляций. Этот признак является достоверным и в случае перехода септицемии в септикопиемию, либо нового отсева инфекции с развитием недиагностированных гнойников. Следует отметить, что если при аэробном сепсисе в ране — первичном гнойном очаге, как правило, имеется соответствие между видимым на глаз и истинным объемом тканевой деструкции и границы ее могут быть легко определяемы, то при гнилостной и особенно анаэробной (клостридиальной и неклостридиальной) флоре такого соответствия нет. Как особенность течения неклостридиального анаэробного сепсиса большинство авторов (Б. М. Доценко с соавт., 1986; Е. М. Костюченок, С. Е. Кулешов, 1989 и др.) отмечают и превалирование процессов некробиоза с возможностью распространения по подкожной клетчатке, соединительным прослойкам и мышцам, в то время как по краям раны на коже имеются лишь незначительный цианоз и умеренная отечность. В случаях присоединения газообразующей флоры такие раны быстро прогрессируют.

Развитие сепсиса возможно и на фоне купированной газовой инфекции (В. И. Стручков с соавт., 1975). При этом характерной особенностью его присоединения является появление гнойного экссудата в ране, снижение Репаративных процессов, появление гиперемии окружающих тканей.

Затруднительной можно считать и оценку изменений в ране при локализации их на лице и волосистой части головы. Первыми симптомами генерализации инфекции в данном случае выступают быстро прогрессирующий отек соответствующей половины лица, с распространением на противоположную сторону.

Характеризуя течение первичного очага, нельзя не остановиться и на особенностях его проявлений при лактационном мастите. Особую тревогу в таких случаях должно вызывать расширение границ некроза тканей железы. Этот признак может служить достоверным и в развитии вторичной прогрессирующей эпифасциальной гангрены туловища, причиной которой чаще является присоединение неклостридиальной анаэробной микрофлоры.

Общая симптоматика сепсиса в первую очередь характеризуется интоксикационными проявлениями. Они связаны с микробным фактором, избыточным накоплением продуктов промежуточного и конечного метаболизмов. Каждый из этих факторов на различных этапах развития сепсиса играет свою роль в клинической картине заболевания. Наиболее постоянным и ярким проявлением интоксикации является температурная реакция. Максимальный подъем температуры в вечерние часы достигает 38,5—40,2°С. У 64,7% больных имеют место ознобы от 2 до 7 разв сутки с повышением температуры в это время до близких к максимальным значений. Ознобы свидетельствуют о массивной инвазии микробов и пиогенных продуктов распада тканей. Именно этот аспект оптимален для исследования на гемокультуру. При стафилококковом сепсисе снижение температуры обычно сопровождается обильным липким потом, выраженной слабостью. Для сине-гнойного сепсиса характерна лихорадка с небольшими колебаниями. Вместе с тем следует отметить, что температурная реакция организма в большей степени зависит от его реактивности, а не вида сепсиса. Не менее частым проявлением интоксикации являются нервно-психические нарушения. Это вялость, головные боли, быстрая утом-

ляемость, сенистопатии (боли в мышцах), галлюцинаторно-бредовые и катотоноподобные явления (судороги). Вегетативные проявления характерны для 32% больных. Описанные психоэмоциональные расстройства достаточно часто затрудняют контакт врача с больным.

Еще А.В.Мельников (1943) считал, что анализ крови — важный диагностический аккорд динамики сепсиса. Безусловно, отдельные показатели периферической крови зависят от состояния циркуляторного гомеостаза и малоспецифичны. Однако наши исследования показали, что эритропения и снижение гемоглобина в большей степени зависят от причинной микрофлоры и достигают критических значений при клостридиальном сепсисе. В генезе анемии значительную роль играет угнетение эритропоэза в результате действия микробных и раневых токсинов, дефицит пластических веществ, нарушение обмена железа и трансферрина. В дальнейшем анемия может носить гемолитический характер, однако при этом сопровождается желтухой, увеличением печени и селезенки, гипербилирубинэмией и уробилинэмией. В ряде случаев, несмотря на тяжесть состояния больных, показатели красной крови характеризуются постоянством. Последнее может быть неблагоприятным прогностическим признаком, свидетельствующим о развитии тромбогеморрагического синдрома.

Более специфичными для сепсиса можно считать изменения белой крови. У 80% больных с острым сепсисом наблюдается лейкоцитоз. Вид возбудителя не оказывает решающего значения на цифры лейкоцитоза, однако специфичность токсинов, выделяемых возбудителями, все же может вызывать определенную направленность реакции. Так, для сине-гнойного сепсиса характерна лейкопения, связанная с выделением экзотоксина А. Сепсис, вызванный грамнегативной флорой, протекает при более низких значениях лейкоцитарной реакции. А наиболее выраженное угнетение лейкоцитарной реакции наблюдается при инфекционно-токсическом шоке.

Не останавливаясь на других показателях, отметим лишь, что в прогностическом отношении оценки интоксикации определенное значение имеет динамика лимфоцитов.

Как показали исследования, проведенные Ю. Н. Белокуровым и В. В. Рыбачковым (1986), в развитии токсемии при сепсисе имеют значение не только эндо-и экзотоксины микробной природы и аутоиммуные комплексы, накапливающиеся в результате конфликта, но и продукты свободно-радикального окисления, образующие комплексы с металлами переменной валентности. Причем наиболее ранимыми в этом плане являются головной мозг и печень. Авторам также удалось выделить некоторые продукты промежуточного метаболизма, из них для сепсиса оказалось патогномоничным накопление в крови нормального масляного альдегида, метилизицианида, триметиламина и изолированного альдегида, концентрации которых в сотни и тысячу раз превышают нормальные значения. Таким образом, структура токсемии промежуточными продуктами метаболизма характеризуется многокомпонентностью, сложностью динамики, зависящей от этиологии и в меньшей степени — стадийности процесса.

Среди конечных продуктов метаболизма особое значение занимает аммиак, однако его динамика в зависимости от выраженности токсемии не определена. То же самое представляется и в отношении нарушения обмена билирубина. Полученные данные дают основание считать, что конечные продукты по сравнению с промежуточными в меньшей мере участвуют в формировании глубины токсемии при сепсисе, и, по-видимому, их роль в генезе церебральных нарушений также преувеличена. Более значимыми в этом плане представляются изменения калликреин-кониновой системы. Одним из пусковых механизмов этих нарушений является цитотоксическое действие микробных экзотоксинов. При сепсисе в крови отмечается существенное снижение кининобразуюших факторов и повышение кининогена. Еще одним механизмом углубления интоксикационных проявлений является истощение симпато-адреналовой системы, что снижает резистентность и приводит к прогрессированию патологических реакций.

Значительное место в генезе сепсиса принадлежит гемодинамическим нарушениям.

Степень выраженности и тяжесть нарушения гемодинамики определяются бактериальной интоксикацией, глубиной нарушения метаболических процессов, выраженностью гиповолемии, компенсаторно-приспособительными реакциями организма. Нарушения кровообращения могут развиваться настолько бурно, что клинически это проявляется инфекционно-токсическим шоком.

Отмечая фазность нарушения гемодинамики, большинство авторов (В. С. Савельев с соавт., 1976; Г. А. Рябов, 1979 и др.) считают, что для грамположительного сепсиса характерны изменения по гипердинамическому, для грамотрицательного — по гиподинамическому типу. Эта тенденция прослежена и нами. Однако она нам представляется более зависимой от фазы и остроты течения сепсиса. Выявлено, что переход фазы напряжения в фазу катаболических расстройств при гипердинамическом синдроме сопровождается снижением компенсаторного напряжения центральной гемодинамики. Гиподинамический синдром чаше определяется направленностью метаболических изменений. Клинические проявления его достаточно специфичны — мраморность и землистый оттенок кожи, акроцианоз, умеренная гипотермия, возбуждение или сопор, олигоанурия и т. д. Поэтому проявление одного или нескольких из этих симптомов должно крайне настораживать, ибо они обусловлены несоответствием объема сосудистого русла и объема циркулирующей крови, а значит, и требуют принятия экстренных мер лечебного плана.

Среди многообразия расстройств систем жизнеобеспечения при сепсисе одно из ведущих мест принадлежит системе внешнего дыхания и газового гомеостаза. Дыхательная недостаточность характерна для всех форм сепсиса, а в 40—60% выступает как ведущий признак (В. М. Молодкин, 1980). Во многом это связано и с тем, что легкие являются одним из основных фильтров венозной крови. Деструктивные процессы легочной ткани при сепсисе характерны не только для стафилококкового сепсиса, но и для неклостридиальной анаэробной инфекции. При этом обычно наблюдается образование множественных паравазальных плотных узелковых инфильтратов с участками некроза преимущественно в нижних долях. И все же развитие деструкции в легких при всей драматичности ситуации, как свидетельствуют исследования нашей клиники, не являются основным патогенетическим звеном в цепи дыхательных расстройств при сепсисе. Более значительная роль в их прогрессировании принадлежит фактору микробной интоксикации. В свою очередь, гипоксия паренхимы обусловливает нарушения на уровне альвеолярно-капиллярной мембраны, подавление синтеза сурфоктанта, снижает поверхностное напряжение альвеол и приводит к спадению респиронов.

Клинически важно определить этиологические составляющие дыхательной недостаточности. Обтурационная дыхательная недостаточность характеризуется тахипноэ, беспокойством поведения больных, цианозом, тахикардией, профузным потом, повышением АД. При инфекционно-токсическом шоке на фоне сепсиса дыхательная недостаточность может протекать по типу респираторного дистресс-синдрома. Исследования, проведенные В.С.Савельевым с соавт. (1982), Б.Р.|Гельфанд с соавт. (1986), В. Е. Багдатьевым (1968), показали, что в основе дистресс ^синдрома лежат глубокие изменения гуморального гомеостаза, гемодинамики, реологии ^и коагуляционных свойств крови. В свою очередь, высокое содержание норадреналина, серотонина, калликреина, агрессия тромбоцитов и ДВС приводят к повреждению нереспираторной функции легких и способствуют развитию отека легких. Обтурация периферических бронхов является одной из причин гипоксемии, резистентной к ингаляции кислорода.

В катаболическую фазу сепсиса часто преобладают деструктивные нарушения. Они характеризуются повреждением легочной паренхимы по типу метастатического пио- и пневмоторакса. Эти причины являются доминирующими в патогенезе нарушений газового состава крови.

В целом исследования функциональных нарушений параметров дыхания и газового гомеостаза обычно с достаточной глубиной позволяют определить степень вовлечения

легких в общий патологический процесс и правильно ориентироваться в направленности специфической терапии.

Среди органных поражений при сепсисе немаловажное значение имеет поражение печени и почек. Одно из центральных мест в развитии ППН принадлежит бактериемии и токсемии. Поражение почек обусловлено также нарушением обмена катехоламинов и связанной с ним системы ренин-ангеотензин-альдостерон и гипоксией, что ведет к нарушению структурной целостности органа. Клинически одним из первых признаков печеночного компонента ППН является нарушение обмена билирубина. Однако большое значение в лечебно-прогностическом отношении имеет нарушение белковообразовательной функции. Потери белка достигают 183—515 г/сутки. Наиболее интенсивное снижение его имеет место при перитонеальном сепсисе, что влечет за собой гемодинамические изменения — нарушение водного и калийно-натриевого обмена.

Дефицит белка при сепсисе и особенно ППН связаны с высокими энергетическими затратами организма, в результате которых он сам становится одним из субстратов получения энергии. Вместе с тем неэффективность связывания токсинов обусловлена не только нарушением альбуминовых фракций, но и тем, что сами гепатоциты в условиях запредельной агрессии теряют свою активность.

Определенное значение в оценке токсемии имеет активность амино-трансфераз сыворотки крови. Следует подчеркнуть, что наиболее грубые нарушения имеют место при грамположительном сепсисе.

Нарушение углеводного обмена при сепсисе связано с прогрессированием циркуляторных расстройств и гипоксией, приводящими к анаэробной инверсии тканевого обмена. Вместе с тем часто наблюдающаяся гипергликемия обусловлена мобилизацией глюкозы из депо гликогена печени и скелетных мышц за счет активации гликогенолиза и глюконеогенеза из молочной кислоты и аминокислот. Тенденция к гипергликемии в клиническом и прогностическом плане указывает на более грубые нарушения ферментативных процессов, а значит, и должна иметь более продуманную и напряженную программу коррекции.

Расстройства функции почек отмечаются у 89,5% больных сепсисом, однако совокупность их лишь у 21,3% дает основание говорить о почечной недостаточности. Наиболее частыми проявлениями ее являются олигурия, нарушение азотистого метаболизма и появление белка в моче.

Среди физико-химических нарушений нельзя не отметить изменения со стороны кислотно-основного состава крови. Причинами их развития являются усиление анаэробного окисления углеводов, нарушение буферной емкости белков и гипоксия. Определенная роль в патогенезе нарушения КОС отводится нарушениям со стороны желудочно-кишечного тракта.

Значительным звеном в цепи патологических реакций при сепсисе являются и гемокоагуляционные расстройства. Патогенез этих нарушений недостаточно ясен, хотя и связывается с повреждением микроциркуляторного русла фибрином, развитием тромбоцитопении и протеолизом плазменных факторов свертывания. Направленность изменений свертывающих систем различна. У 59% больных наблюдается уклонение гемокоагуляции в сторону гипокоагуляции с нарушением первой фазы свертывания. Наиболее часто подобные изменения, по нашим данным, имели место при грамположительном сепсисе, протекающем по типу септикопиемии. Еще более сложным представляется состояние каскадных систем регуляции гомеостаза и, в частности, гемокоагуляции и фибринолиза при инфекционно-токсическом шоке, часто осложняющимся сепсисом. Исследования, проведенные В.С.Савельевым с соавт. (1984), Б. Р. Гельфандом (1986), свидетельствуют, что изменения гемокоагуляции при ИТШ зависят от направленности гемодинамических расстройств. В частности, при гиподинамическом типе расстройств кровообращения наблюдается дефицит факторов свертывания, и, поэтому, изменения гемокоагуляции при ИТШ можно рассматривать как стадию развития ДВС-синдрома.

Гемокоагуляционные расстройства при сепсисе являются одним из механизмов полиорганной недостаточности, поскольку способствуют существенным изменениям циркуляции в основных системах жизнеобеспечения.

Таким образом, рассматривая направленность патологических реакций основных системы жизнеобеспечения, мы отмечаем при сепсисе целый ряд самостоятельных замкнутых кругов, тесно взаимосвязанных патологических превращений, с одной стороны, взаимоотягощающих общую направленность деструкции, с другой стороны, значительно затрудняющих восстановление саморегуляции организма как биологической системы. Именно в связи с этим, по нашему мнению, при сепсисе «утрачивается самостоятельная способность организма к борьбе с инфекцией».

Лечение сепсиса

Рассматривая принципы оказания хирургического пособия в отдельных разделах настоящей главы, мы уже останавливались на основных положениях лечения хирургической инфекции. И все-таки здесь еще раз уместно упомянуть, что никакое общее лечение гнойной хирургической инфекции не может быть без рациональной и адекватной санации гнойного очага.

Оперативное пособие имеет целью вскрытие гнойного очага с удалением нежизнеспособных тканей, устранение напряжения окружающих рану тканей и обеспечение достаточной дренажной функции полости гнойника.

Наиболее распространенной операцией является широкое вскрытие гнойника с устранением затеков. Однако, несмотря на кажущуюся универсальность и простоту выполнения, эта операция имеет существенные особенности в зависимости от микрофлоры и локализации гнойного очага. Так, газовая гангрена, нутридные и эпифасциальные флегмоны требуют более полного по глубине раскрытия воспалительного процесса. При неклостридиальной инфекции правильным является опережающее вскрытие воспалительных и инфильтративных изменений тканей. В ряде случаев иссечение некротических тканей затруднено. В связи с этим в настоящее время часто пользуются специальными методами и приемами, позволяющими в ходе хирургической обработки и при дальнейших перевязках достигать возможного удаления некротических тканей. В условиях ЦРБ это, прежде всего, протеолитические ферменты. В специализированных же клиниках используют вакуумную обработку, криообработку, ультразвуковую обработку и лазерную обработку ран, обработку ран пульсирующей струёй антисептиков и т. д.

Необходимым моментом в лечении гнойной раны является решение вопроса об открытом или закрытом методе ведения раны. Последний с позиций теории раневого процесса предпочтителен, ибо при этом достигается меньшая травматизация тканей при перевязках, снижается загрязнение ран госпитальными штаммами, и, наконец, он является профилактикой раневого истощения. Однако закрытый метод ведения ран в условиях районных больниц и неспециализированных хирургических отделений городских больниц должен быть запрещен, поскольку отсутствие почасового наблюдения за больным, в том числе во время дежурств в вечернее и ночное время, может привести к безсконтрольности распространения инфекции, вплоть до потери больного.

Существенным моментом является и иммобилизация пораженной конечности!

Вопросы тактики закрытия дефектов в условиях гнойной раны известны. Наиболее оптимальными сроками наложениям вторичных швов можно считать вторую и третью недели. Однако за последние десятилетия появилось ряд перспективных направлений, ускоряющих репоративные процессы. Среди них гипербарическая оксигенация и лечение ран в управляемой абактериальной среде.

Медикаментозное лечение гнойных ран

На первых этапах лечения основной задачей является подавление жизнедеятельности раневой микрофлоры. В первую очередь, это может быть достигнуто за счет использования поверхностно-активных веществ — детергентов. К ним можно отнести 10% раствор стирального порошка в 0,25%, растворе новокаина. Детергенты обладают бактерицидным действием, ингибируют ферменты стафилококка, усиливают фагоцитарную реакцию. Они эмульгируют жироподобные вещества, проникают в мертвый субстрат раны и ускоряют его отторжение.

Достаточно активным противомикробным спектром обладают сульфаниламиды — сульфамилон (5% водный раствор или 10% мазь на водорастворимой основе) и диоксидин. Эти препараты эффективны при стафилококковой, сине-гнойной и анаэробной инфекции.

Не менее эффективными препаратами в борьбе с широким спектром микробной флоры являются осмотические средства на основе полиэтиленгликолей с активными антисептиками, какими являются мази дебризан, проксалон, в состав которой входит нитазол, мазь стрептонитол. Все они также способны проникать в толщу некроза и способствуют отторжению его.

Мы уже останавливались на действии протеолитических ферментов и их свойств также отторгать некрозы. Из таких препаратов, как трипсин, химотрипсин, террилитин, гигромитин, готовят 2—5% растворы и используют в первую фазу раневого процесса.

Не лишены оснований к широкому применению при раневой инфекции и ожоговом сепсисе производные нитрофуранового ряда — фуразолидон и фурагин.

При сине-гнойной инфекции активными антисептиками являются борная кислота в виде присыпок на рану, порошок солофура и кристаллическая салициловая кислота в виде аппликаций на рану толщиной 0,3—0,5 см.

Наконец, нельзя не упомянуть об окислительных системах — растворах, среди которых наиболее стабильно применяемым является «первомур», состоящий из муравьиной кислоты и перекиси водорода. Этот окислительный раствор еще широко используется и для мытья рук, дезинфекции медицинской аппаратуры и инструментария.

Во вторую фазу раневого процесса — образования грануляций и регенерации — показано применение более мягких антисептических средств на мазевой и масляной основе. Хорошие результаты получены при применении винилина, полимерола, вульназана. Рост грануляций стимулируют облепиховое масло, сок и масло коланхоэ, препараты на основе пиридиновых производных, метилурацила.

Общая антибактериальная терапия раневой инфекции и сепсиса

Антибиотикотерапия была и остается важнейшим компонентом лечения раневой инфекции при правильном выборе современного препарата, адекватной дозировке и способе введения.

Выбор антибиотика должен осуществляться с учетом чувствительности раневой микрофлоры, его распределения в органах и тканях, токсичности и возможного побочного действия препарата, совместимости как с другими антибактериальными средствами, так и с иными лекарственными веществами, используемыми в схеме лечения.

В экстренных ситуациях при выборе антибиотика можно ориентироваться на локализацию ранения, распространенность и характер поражения, характер раневого отделяемого, которые в определенной мере говорят о виде микроба. Известно, что при ранениях и гнойных процессах верхней половины тела преобладающим возбудителем

раневой инфекции является стафилококк и грамположительная кокковая флора; при ранениях нижних конечностей — чаще грамотрицательная и смешанная флора.

Целесообразно использовать также антисептические, химиотерапевтические и антибиотические препараты широкого спектра действия, прибегая в ряде случаев к комбинации нескольких препаратов.

После идентификации (высева) возбудителей раневой инфекции и определения чувствительности необходимо внести соответствующие коррективы в антибактериальную терапию.

Критерием выбора препарата может служить «тропизм» некоторых антибиотиков к определенным тканям. Высокие концентрации в мягких тканях достигаются при введении аминогликозидов, эритромицина, фузидина, полусинтетических тетрациклинов. Наивысшие концентрации в костной ткани дает противостафилококковый препарат линкомицин.

Большую помощь в своевременном начале терапии оказывает экспресс-диагностика, позволяющая в течение 16—18 часов определить чувствительность раневой микрофлоры к антибиотикам без идентификации возбудителя.

Для правильного ведения антибактериальной терапии необходимо динамическое бактериологическое исследование, так как в ходе лечения часто изменяются характер и чувствительность микрофлоры или развивается внутри госпитальная инфекция (чаще грамотрицательная).

В настоящее время доказано, что у большинства возбудителей раневой инфекции резко снижена чувствительность к «старым» антибиотикам первого поколения (пенициллин, стрептомицин, тетрациклин). Чувствительность флоры к современным «новым» антибиотикам остается высокой. Это позволяет с хорошим эффектом использовать их по показаниям.

Токсичность антибиотиков, применяемых в терапевтических дозах, как правило, невысокая. При учете этих свойств препаратов можно избежать нежелательных последствий.

При проведении комбинированной терапии следует помнить, что антибиотики могут не только усиливать в комбинации свое действие (при использовании препаратов однородного механизма действия), но и повышать токсичность.

Аллергические реакции во многих случаях обусловлены ошибками в проведении антибактериальной терапии. Необходимо подчеркнуть, что не бывает непереносимости к антибиотикам вообще. Обычно имеет место аллергия к конкретным препаратам. Рациональный подбор антибиотиков, тщательный сбор анамнеза, выполнение внутрикожной и подъязычной проб, учет показаний к проведению терапии позволяют в подавляющем большинстве случаев избрать безопасный для больного препарат, тем более что в настоящее время арсенал антибактериальных средств весьма велик. Аллергические реакции можно предотвратить десенсибилизирующей терапией.

Эффективность действия антибиотика зависит от создания высокой его концентрации в очаге поражения, что достигается назначением соответствующей дозы препарата и введением его наиболее оптимальным путем.

При местном характере гнойной инфекции достаточно введения одного препарата. При обширных гнойных очагах, гнойно-резорбтивной лихорадке, сепсисе необходимо повышать дозы антибиотиков до максимальных и применять их в комбинации (2—3 препарата) по чувствительности микрофлоры. Для лечения генерализованных форм инфекции показан внутривенный способ введения, позволяющий создать и длительно поддерживать на нужном уровне концентрацию антибиотика не только в очаге поражения, но и во всем организме больного. При локализации гнойного процесса на нижних конечностях эффективно внутриартериальное введение препаратов в надчревную артерию.

Длительность лечения зависит от тяжести инфекции: при местном гнойном процессе достаточно введение антибиотиков в течение 2—12 дней, при сепсисе терапия длит-

ся не менее 6—8 недель. Ранняя отмена антибактериальной терапии до достижения стойкого клинического эффекта может привести к рецидиву или затяжному течению заболевания и значительно осложнить дальнейшее лечение.

Важным фактором, определяющим проведение антибактериальной терапии, является объективная оценка ее эффективности. В качестве критериев лечения используют, помимо общепринятых клинических симптомов, данные систематического бактериологического контроля качественного состава микрофлоры и ее чувствительности и количественного содержания микробов в 1 г ткани раны, показатели минимальной подавляющей концентрации в крови и тканях. Соответствующая динамика этих критериев диктует необходимость смены препаратов, увеличения их дозы, использования их комбинаций.

При стафилококковой и стрептококковой инфекции эффективно применение полусинтетических пенициллинов-ампициллинов (доза 2—4 г в сутки), оксациллина (2 г), ампиокса (2 г), метациллина, карбенициллина. Последний может быть эффективен и против грамотрицательной инфекции (доза 4—8 г, до 30 г в сутки при сепсисе). Линкомицин является локально противостафилококковым препаратом, его целесообразно назначать при острых гнойных поражениях костей (1,5—2 г).

Широким спектром действия, в том числе и на грамотрицательную флору, обладают аминогликозиды (канамицин, гентамицин, новые отечественные препараты — сизомицин и тобрамицин), цефалоспорины (цепорин, цефамизин, кефзол и др.).

При легких локализованных формах раневой инфекции можно ограничиться в некоторых случаях местным применением антибиотиков (новокаиновые блокады, электрофорез) или пероральным способом введения таких средств, как полусинтетические тетрациклины (метациклин, рондомицин, доксициклин), рифампицин, полусинтетические пенициллины (ампициллин, амиокс и др.).

Хорошо зарекомендовали себя при лечении сепсиса диоксидин и фурагин калия, вводимые внутривенно в виде 0,1% раствора.

При лечении сепсиса наиболее эффективны комбинации нескольких полусинтетических антибиотиков (например, кароеницциллина с аминогликозидами или цефалоспоринами). Цефалоспорины очень эффективны при сочетании нескольких препаратов этой группы в комбинации с диоксидином.

Иммунотерапия раневой инфекции

В развитии раневой инфекции серьезную роль играют нарушения специфических факторов иммунитета. Поэтому проведение мероприятий, направленных на коррекцию нарушенных факторов, является важной составной частью комплексного лечения раневой инфекции.

Проведение иммунотерапии не показано при локальном характере гнойной инфекции. В этом случае нарушения факторов зашиты незначителыш (весьма умеренное угнетение хемотаксиса и фагоцитоза), они быстро восстанавливаются при адекватном хирургическом лечении и антибактериальной терапии.

Нет основания для использования в терапии любых форм инфекции стафилококкового анатоксина, иммунизация которым целесообразна только в плане профилактики развития осложнений после чистых операций, но не их лечения.

Иммунотерапия имеет значение при угрозе развития генерализированных форм раневой инфекции, в лечении гнойно-резорбтивной лихорадки и сепсиса.

При сепсисе, помимо активного хирургического лечения гнойных очагов, необходимо корректировать белковый и водно-электролитный обмен, проводить дезинтоксикацию. Это обеспечивает мобилизацию механизмов выработки иммунных факторов защиты организма (опсонизацию, выработку антител, активацию лимфоцитов). С этой целью наряду

с усиленным энтеральным (зондовым) питанием парэнтерально вводят белковые препараты (нативная плазма, гидролизаты белка, протеин, альбумин) и растворы аминокислот в сочетании с раствором глюкозы. Пиридиновые и пуриновые производные (пентоксил, метилурацил, оротат калия), полисахариды бактериального происхождения (продигиозан) несколько повышают бактерицидные свойства крови, фагоцитоз, активируют систему комплемента, усиливают действие антибиотиков. Их целесообразно назначать как дополнение к основным средствам лечения генерализированной инфекции. Продигиозан вводят внутримышечно 1 раз в 4 дня в дозе 25—50 мкг. В ответ на введение его возможна температурная реакция. Для больных с гипоэргическими реакциями показана неспецифическая иммунотерапия, при гиперэргических реакциях целесообразно проведение гипосенсибилизируюшей терапии — антигистаминные средства, препараты пирозолонового ряда, кальция, тиосульфат натрия, большие дозы аскорбиновой кислоты.

В начале развития хирургической инфекции наиболее важную роль играют неспецифические факторы защиты (хемотаксис, опсонизация, фагоцитоз, бактерицидное действие фагоцитов и сыворотки); при генерализации инфекционного процесса основное значение для адекватного иммунного ответа имеет активация Т-и В-лимфоцитов и уровень содержания их субпопуляций (хелперов, супрессоров, эффекторов) и вызванный ими процесс активации макрофагов, нейтрофилов и выработки иммуноглобу-линов. Наиболее информативны лабораторные тесты, характеризующие хемотаксис, эритрофагоцитоз, уровень субпопуляций Т- и В-лимфоцитов и циркулирующих иммунных комплексов.

Указанные критерии позволяют определить уровень нарушения иммунного ответа (дефицит определенного его звена) и устанавливают показания к направленной иммунотерапии, имеющей целью восполнение, а затем стимуляцию нарушенного звена иммунитета. Лабораторные критерии сопоставляются с клинической картиной болезни.

Дозировки иммунных препаратов следующие. Гипериммунная антимикробная плазма переливается ежедневно или через день по 250 мл (из расчета *А*—8 мл/кг) — *А*—5 и более доз на курс лечения. Антистафилококковый гамма-глобулин или иммуноглобулин вводят внутримышечно или внутривенно через день по 5 мл, курс — 4-5 инъекций препарата.

Лейковзвесь здорового донора переливают внутривенно по 350-400 мл 2—3 раза через 1—2 дня. Иммунологически контролируется необходимость продолжения или прекращения курса лечения данными препаратами.

Интерферон вводят внутримышечно по 8000—10000 МЕ через день 2—3 раза. Иммуномодулятор левамизол (декарис) назначают внутрь 150 мг (2,5 мг/кг) 3—4 курсами по 3 дня с перерывом в течение 3 недель, тималин по 10—20 мг в течение 5—10 дней, Т-активин из расчета 1—2 мкг на 1 кг массы в течение 3—6 дней ежедневно (повторные курсы включают в себя 1—3 инъекции препарата). При наличии показаний к стероидной терапии преднизолон вводят внутривенно по 120 мг и более курсом в течение 3—5 дней.

Коррекция гемодинамических нарушений

В основу коррекции должна быть положена многокомпонентная инфузионная терапия. Это диктуется необходимостью устранения абсолютной или относительной гиповолемии, расстройства сердечной деятельности, нарушения периферической гемодинамики и транс капиллярного обмена.

Объем трансфузий определяют обычно по степени выраженности гиповолемии и дефициту воды. Однако здесь следует отметить, что за сутки в остром периоде заболевания (5—7 дней) можно перелить не менее 4—6 л различных растворов. Объективными критериями гиповолемических нарушений являются ЦВД, ОЦК, оценка выделительной функции почек (показатель почасового диуреза). Именно они должны быть положены в основу определения количества переливаемой жидкости.

Установлено, что стремление предупредить гиповолемию трансфузиями крови ошибочно. Поэтому при тяжелой гнойной инфекции и сепсисе трансфузионную терапию целесообразно начинать с внутривенного введения полиэлектролитных изотонических растворов Рингера, Юста, Гартмана, Дарроу и т. д., которые восполняют дефицит внеклеточного сектора, или растворов глюкозы (10%, 5%, 2,5%) с добавлением инсулина из расчета 1 Ед на 4 г глюкозы для восстановления запасов воды клеточного сектора.

Одновременно с коррекцией волемических нарушений и транскапиллярного обмена необходима коррекция сердечно-сосудистой деятельности, которая должна быть направлена на предупреждение синдрома «малого выброса».

С этой целью следует начинать с внутривенного введения 5—10% раствора хлорида натрия, который позволяет дифференцировать механизм гипотензии (центральный, периферический). Сердечные гликозиды в изотоническом растворе хлорида натрия целесообразно вводить после препаратов кальция. Для улучшения коронарного кровотока после стабилизации АД показано введение раствора эуфиллина.

Сердечные гликозиды должны быть обязательной составной частью комплексной терапии всех видов тяжелой хирургической инфекции. Контролем эффективности сердечной терапии в целом служит нормализация пульса, АД, уменьшение отеков и размеров печени, улучшение метаболических процессов в миокарде (по данным ЭКГ).

С целью усиления антиагрегатного эффекта различных растворов, используемых для нормализации гемодинамики, необходимо также добавлять в них большЬе дозы аскорбиновой кислоты, веществ с антиферментной активностью (трасилол, контрикал, аминокапроновая кислота), активаторов спонтанного фибринолиза (соли магния, никотиновая кислота).

Коррекция дыхательной недостаточности

Особое внимание у больных перитонитом, анаэробной инфекцией и сепсисом следует уделять обеспечению проходимости дыхательньк путей и эвакуации бронхиального секрета.

Разжижения мокроты и купирования бронхоспазма можно достичь с помощью ингалицонной терапии. Только увеличение влажности вдыхаемого воздуха до 100% уменьшает вязкость мокроты на 20%, а согревание вдыхаемого воздуха увеличивает в нем содержание водяных паров, в результате чего проявляется бронхолитический эффект.

При значительной вязкости мокроты назначений ингаляций недостаточно. Необходимо применение муколитических препаратов. С этой целью используют протеолитические ферменты (трипсин, химотрипсин, химопсин) и дезоксирибонуклеазу, которые вводят в бронхиальное дерево.

Медикаментозное разжижение мокроты и улучшение ее эвакуации дополняют препаратами, купирующими бронхоспазм (эуфиллин, изадин, новодрин, алупент, эуспиран). Возможно применение с этой целью специальных аппаратов «искусственного кашля», типа «Икар-2».

Кислородотерапия таких больных направлена на повышение количества растворенного в плазме кислорода. Наиболее эффективным путем повышения кислородной емкости крови при анаэробной инфекции и сепсисе является гипербарическая оксигенация.

Коррекция метаболических нарушений

Наиболее показаны при ацидозе гидрокарбонат натрия, лактат натрия и трис-буфер (ТНАМ). Гидрокарбонат натрия вводят внутривенно в виде 4,2—8,4% растворов. При этом в 1 мл 8,4% раствора содержится 1 ммоль/л, а в 1 мл 4,2% раствора — 0,5 ммоль/л гидрокарбоната натрия.

Значительно более трудную задачу представляет борьба с алкалозом.

По мнению В. А. Неговского и соавт. (1979), помимо восстановления адекватного кровообращения и легочной вентиляции, при метаболическом алкалозе одновременно показано введение раствора хлорида калия как препарата, возмещающего дефицит в организме калия и хлора.

Коррекция печеночной недостаточности

При лечении печеночной недостаточности у больных с отдельными видами хирургической инфекции, перитонитом, сепсисом, которая, как правило, резко выражена в катаболи ческую фазу, следует включать в комплексную терапию глутаминовую кислоту, способствующую превращению аммиака в глутамин, внутривенное введение альбумина — белка, связывающего в крови микробные эндотоксины. Важными терапевтическими средствами борьбы с печеночной недостаточностью являются переливание свежей крови, сухой плазмы, гамма-глобулина, введение белковых препаратов, из которых более перспективны препараты-стимуляторы синтеза собственных белков (аминопептиды, аминосол, фибриносол) в сочетании с высококалорийными препаратами парэнтерального питания (ингралипид, глюкозо-спиртовые смеси), анаболические гормоны (ретаболил, нерабол, тестостерон-пропионат), витамины группы В и С в больших дозах. В отдельных случаях следует провести обменные переливания крови. В последнее время широко обсуждаются перспективы применения сорбционных методов в борьбе с острой печеночной недостаточностью.

Энергетическое обеспечение больных сепсисом

Своевременное и адекватное обеспечение организма больного энергетическими продуктами и пластическим материалом — непременное условие его лечения. Оно позволяет предупредить или, по крайней мере, в значительной степени нивелировать расстройства водно-электролитного обмена и буферных систем крови, распад тканевых белков и нарушения энергетического обеспечения клетки.

Среднесуточные затраты организма при сепсисе в фазу напряжения и катаболическую фазу составляют около 3500—4000 килокалорий. Основным источником, за счет которого происходят потери энергии, являются углеводы. Основой полноценного энергетического обеспечения надо считать раннее энтеральное питание, поскольку ни медицинской промышленностью, ни природой не создано еще таких многокомпонентных смесей, которые бы в полной мере могли обеспечить организм при парэнтеральном их введении необходимым соотношением пластических и энергетических веществ при различной степени выраженности их дефицита.

Запись истории болезни на больного с травмой

Много времени отнимает у врача районной больницы оформление истории болезни и записи в ней дневников. Когда я работал в районной больнице и вел 20 больных, делал экстренные и плановые операции, да еще с 12 часов до 2 дня был амбулаторный прием, то дневники в историях под мою диктовку писала в палате медицинская сестра во время утреннего обхода. Потом плановые операции (за год я делал около 500 операций), в 12 часов я бежал на прием (всегда с опозданием), больные в очереди начинали раздеваться, зная, что я спешу. После приема бежал домой обедать, после обеда экстренные операции, оформление историй на госпитализированных больных. Почитать бы эти мои истории. Наверное, пришлось бы краснеть за некоторые из них.

После Мышкина три года аспирантуры пролетели как один день — так много пришлось работать над диссертацией да еще экстренные дежурства, чтобы заработать для семьи что-то.

Когда стал ассистентом и вскоре доцентом вновь созданной кафедры травматологии, то, отвечая за лечебную работу, всегда во время утренних конференций сидел рядом с докладчиком и проверял, как написаны истории болезни. Постоянно просил потом слово для замечаний. То мочу не вывели при переломе таза, то нет числа дыханий у больного с травмой груди, то первый статус записан слишком лаконично — «ЧМТ без патологий» и т. д. Председателю конференции, моему учителю профессору Н. К. Митюнину, порой надоедали мои замечания, и он одергивал меня. Я, конечно, понимал, что требовать от дежурного врача полного описания всего, что повреждено и не повреждено, но могло быть повреждено по обстоятельствам и механизму травмы, невозможно, так как истории часто записываются ночью, после операции, когда глаза слипаются, а рука не пишет или пишет совсем не то (по себе знаю, когда дежурил). А история должна быть полной, она должна показать логику врача, его грамотность, она должна быть помощником и врачу, и судебному медику.

В 1972 году я побывал на специализации в Ленинграде, по собственной инициативе (чувствовал пробелы), походил на дежурства в Институт нейрохирургии имени Поленова. Там я впервые увидел формализированные истории болезни на больного с травмой мозга. Тут же составил свою — историю болезни на больного с возможной полит-

равмой. Приехал в Ярославль, размножил ее в типографии и заставил пользоваться дежурных травматологов. «Старики» встретили в штыки — «что мы, не умеем писать истории болезни». А потом полюбили, и с того года (1972) до сих пор с небольшими дополнениями эта история болезни ежедневно помогает дежурному хирургу подробно и правильно написать историю болезни на больного с травмой.

И еще очень важное положительное качество такой истории болезни — она заполняется за 5—6 минут, так как многие вопросы требуют ответа словами «да» или «нет».

Такую историю болезни заполняют у нас и дежурные студенты, и студенты на цикле травматологии.

Я очень рекомендую хирургам районных больниц или нарисовать эту формализированную историю болезни как плакат и повесить ее в приемном покое или в ординаторской для всех дежурных врачей, пусть они пользуются ею как схемой для полного обследования больного, или, что лучше, отпечатать ее небольшим тиражом в типографии и пользоваться как вкладышем в обычную историю болезни.

Разберем элементы — вопросы нашей формализированной истории болезни.

1) **Дата и час осмотра** — хирурги часто забывают написать час осмотра, а это очень важно, особенно для больных с травмой черепа и мозга, внутричерепной гематомой. Надо приучить себя запись любого своего осмотра экстренного больного начинать с обозначения даты и часа осмотра.

2) **Жалобы** — графа, не требующая пояснения.

3) **История заболевания: обстоятельства травмы, связь с производством.** Этот пункт очень важен. Если больной избит хулиганами, упал с высоты, сбит машиной или побывал в автомобильной аварии, то у него могут быть всевозможные повреждения головы, груди, позвоночника, живота, таза, конечностей. Представление о возможных повреждениях дают часто обстоятельства травмы, записанные со слов больного или свидетелей.

В отношении связи с производством — врачи записывают ответ на этот вопрос со слов больного, Признать окончательно травму связанной с производством или не признать — это задача уже не лечащего врача, а администрации предприятия.

Очень аккуратно надо относиться к признанию самого больного, что травма получена в состоянии опьянения, что он выпивал перед травмой. Признаков опьянения может не быть, а исследование крови и мочи не покажут наличия алкоголя. Поэтому признание больного, что он накануне травмы употреблял алкоголь, не является основанием выставить в диагнозе алкогольное опьянение.

4) **Первая помощь** — это очень важный вопрос для хирурга районной больницы. В городе все ясно — первую помощь оказал или фельдшер здравпункта, или скорая медицинская помощь. На селе часто первую помощь при травме оказывает не фельдшер ФАПа, а санпостовец или просто люди, оказавшиеся рядом с больным. Население должно знать, как правильно оказывать первую помощь. Об этом заботится фельдшер ФАПа. Он обучает санпостовцев, организованные группы населения правилам оказания первой помощи, и потому каждый поступающий в районную больницу больной с травмой — это экзамен качества работы фельдшера. И хирург должен всякий раз фиксировать на карте контроля работы фельдшеров качество оказанной первой помощи населением, санпостовцем или фельдшером.. Собирая фельдшеров раз в месяц, он на конкретных примерах разбирает, как оказывают первую помощь фельдшер и население его участка обслуживания. Этот метод контроля за работой фельдшеров предложил хирург Мышкинской ЦРБ Ярославской области Д. Л. Соколов (1900—1953). Я рассказал о нем в трудах I съезда травматологов-ортопедов Прибалтики (Рига, 1964 г.).

5) **Иммобилизация.** Очень важно, чтобы население участка обслуживания ФАПа умело выполнять иммобилизацию перелома конечностей, таза, позвоночника подручными средствами. Поэтому в разделе «первая помощь» особенно четко должно быть написано, как и правильно ли выполнена иммобилизация.

Этот вопрос важен и в том случае, если первую помощь оказала скорая помощь районной больницы. К сожалению, фельдшера скорой помощи и врачи иногда иммобилизацию поврежденной конечности выполняют табельными средствами кое-как, надеясь на быструю доставку больного в больницу, потом это входит в привычку. Надо районному хирургу контролировать и скорую помощь. Если они будут чувствовать этот контроль, то и работать будут правильно.

6) **В истории жизни** важно отметить сопутствующие заболевания, перенесенные болезни, хронические интоксикации (конкретно — сколько лет курит, сколько лет употребляет алкоголь, как часто в неделю), непереносимость новокаина и лекарственных препаратов.

Данные общего исследования

7) Общее состояние — может быть удовлетворительным, средней степени тяжести и тяжелым.

8) **Телосложение** — может быть обычным, гиперстеник, гипостеник.

9) **Питание** (рост, вес). Важно указать эти цифры, если больной их знает.

10) **Выглядит старше, моложе** — надо подчеркнуть: очень хорошо, если пожилой больной или старик выглядит моложе своих лет, и, наоборот, плохо, если он выглядит старше. Я однажды оперировал 99-летнего старика с переломом шейки бедра — поставил однополюсный протез тазобедренного сустава. Этот старик выглядел моложе лет на 10-15, с сохраненным интеллектом, стремлением встать на ноги и продолжать активную жизнь. Он после операции прожил до 106 лет. И наоборот, как часто 72—76-летние старики выглядят на 80-85 лет, устали от жизни и не хотят вернуться к ней снова. Таких, готовых умереть, лечить тяжело.

11) Кожа и слизистая. У больного с открытой и закрытой травмой может быть кровопотеря, поэтому важно подчеркнуть цвет кожи и слизистых.

У больного с синдромом сдавления груди бывает травматическая синюха из-за множества мелких кровоизлияний в кожу выше пояса, склеры у такого больного ярко-красные, отечные.

На коже могут быть знаки травмы. Особенно важно увидеть их под реберными дугами — в таких случаях часто оказываются поврежденными печень и селезенка.

При тяжелых травмах (наезд колеса большегрузной машины) могут быть большие отслойки кожи, которые очень меняют тактику лечения. Если имеется рана, то приходится делать обработку отслоенной кожи по Красовитову (и тогда ее надо отсечь, чтобы хорошо это сделать). Если раны нет, то лучше обойтись пункциями с удалением из-под отслоенной кожи крови и экссудата с последующим бинтованном эластичным бинтом. Если есть возможность, то величину отслойки кожи надо сфотографировать, так как это будет хорошим документом, подтверждающим правильность выбранной вами тактики.

Моего учителя по травматологии и военно-полевой хирургии профессора Н. К. Митюнина вызвали в клинику поздно вечером к 68-летней пожилой женщине, страдающей диабетом, гипертонией, заболеванием сердца. Она при наезде на ногу колесом троллейбуса получила вторично открытый перелом левой бедренной кости и большую отслойку кожи. Поскольку предполагалась во время операции обработка кожи по Красовитову, шеф вызвал и меня. При рассечении кожи вдоль ноги было обнаружено, что кожа отслоена на всем бедре, коленном суставе, верхней и средней трети голени. Артерии были сохранены. Надо было выполнить первичную хирургическую обработку этой обширной раны, отсечь кожу, снять с нее подкожную клетчатку до дермы, иссечь размятые мышцы, выполнить остеосинтез перелома бедра. Профессор принял решение ампутировать ногу выше перелома. Больная была под наркозом. Он попросил меня сфотографировать имеющуюся отслойку кожи. На следующий день утром выяснилось, что больная — мать профессора-гигиениста, работающего в медицинском институте со-

седнего города. Ей и сыну были показаны снимки, рассказано о причинах решения сделать ампутацию жизнеспособной ноги. Все закончилось хорошо, больная оказалась культурной женщиной и интересной собеседницей, профессор подружился с ней и ее семьей, бывал у них дома. И никогда ни больная, ни ее дети не высказали сомнения в правильности такого необычного решения профессора. Я полагаю, что много значил здесь и фотодокумент. Поэтому призываю хирургов районных больниц иметь маленькую фотолабораторию в ординаторской (в виде шкафа, куда можно лишь войти и встать возле фотоувеличителя и кюветов с растворами), чтобы сфотографировать мягкотканные разрушения. Особенно важен фотодокумент при отрывах конечностей.

В этом разделе надо описать и имеющиеся раны. Хирурги часто грешат тем, что описание раны заменяют сразу одним-двумя словами, определяющими ее вид: «колотая», «рвано-ушибленная», «рваная», «резаная». Нет! Необходимо описать форму раны, размеры ее, характер краев и углов и лишь в диагнозе написать, что рана, допустим, «ушибленная».

Состояние внутренних органов.

12) **Пульс**_____в 1 мин.,_____наполнения,
АД_____мм рт.ст.

Пульс и артериальное давление — доступные объективные показатели оценки состояния больного. Но пульс можно сосчитать, если есть часы с секундной стрелкой. А их иногда нет. Вот и привыкает доктор писать частоту пульса не совсем четко, но поскольку у него всегда доминантой бывают две-три цифры, то получается, что у всех госпитализируемых в отделения больных пульс одинаковой частоты. Я столкнулся с этим в Мышкинской больнице, когда решил изучить за последние 15 лет динамику объективных симптомов острого аппендицита — пульсы, температуры, лейкоцитозы. Так вот, пульс оказался не объективным критерием, так как частота его у больных зависела от фамилий хирурга, работавшего до меня. У одного все пульсы были 72, у другого — 78.

Нет смысла здесь рассказывать, как много может дать врачу изучение качества пульса больного, особенно у больного с сопутствующими заболеваниями сердца. А как важна частота пульса у больного с травмой мозга (нарастающая брадикардия при внутричерепной гематоме).

То же бывает и с измерением артериального давления. Осмотрит врач в приемном покое старичка с переломом шейки бедра, а давление не померяет. Сядет писать в ординаторской историю болезни, да еще спустя несколько часов после госпитализации (из-за занятости, конечно), подойдет в описании к цифре артериального давления и поставит 130/80. А потом окажется, что этот старик гипертоник, и обычное его давление не бывает ниже 170. Вот и получается нонсенс, говорящий о недобросовестности доктора, записавшего историю болезни.

Конечно, непременно каждому больному, даже молодому, надо делать в приемном покое электрокардиограмму. Она важна для постановки диагноза ушиба сердца у больного, упавшего с высоты, побывавшего в автомобильной аварии. Она важна для выявления сопутствующего заболевания сердца. По-моему, ввести порядок, чтоб каждому госпитализируемому делали ЭКГ, в районной больнице проще, чем в городской клинике.

13) **Границы сердца.**

14) Границы средостения.

15) Тоны сердца.

Как их не описать у больного с травмой груди, с ранением сердца, со средостенной эмфиземой, с ателектазом легкого.

Надо ли пальпировать сердечный толчок в пятом межреберье по среднеключичной линии? Конечно, надо, у больного с ножевым ранением сердца, когда может быть ранено сердце и может быть тампонада его.

Совсем недавно, в прошлом году, я зашел в воскресенье в клинику. Дежурный врач

рассказал о непонятном юноше, который лежит уже три дня с проникающим ранением груди, и сегодня около 6 часов вечера вдруг ему стало плохо (с утра он ходил по отделению) — побледнел, появились боли в эпигастрии, была рвота, упало АД до 80 мм рт.ст. На мой вопрос: «Может быть тампонада сердца?» — хирург ответил категорично: «Нет! Во-первых, юноша все случившееся связывает со съеденной днем курицей, во-вторых, врач-кардиолог сделал ЭКГ и отрицает ранение сердца, и, в-третьих, на рентгенограмме нет трапециевидной тени сердца, характерной для тампонады. Я поднялся в палату. Юноша в полном сознании, активно ведет себя в постели, но кожа бледно-синюшная, пульс 108, АД — 60 и 0. При перкуссии талия сердца искажена, сердечный толчок не пальпируется! Я пригласил кардиолога, дежурных травматологов, категорично высказался за тампонаду сердца. Объяснил больному необходимость срочной операции. Тут же его взяли в операционную. Действительно, нашли тампонаду сердца. Рана на левом предсердии 1*1 мм. Она, очевидно, была сразу закрыта сгустком, поэтому тампонады не было, когда больной начал ходить, то сгусток оторвался, и началось кровотечение в полость перикарда, приведшее к тампонаде сердца и исчерпыванию сердечного толчка в типичной точке.

16) **Дыхание (ритмичность). Число в 1 мин., характер, данные перкуссии.**

Почему-то врачи не приучены со студенческой скамьи писать в истории болезни частоту дыхания. Может быть, потому, что она не меняется особо при часто встречающихся острых хирургических заболеваниях, таких, как аппендицит, ущемленная грыжа. Я вспоминаю себя студентом. Много занимался хирургией с 3 курса, дежурил 5—6 раз в месяц по экстренной хирургии. Тогда общехирургическая клиника принимала и травму, а значит, и травму груди. Но почему я не обращал внимания на этот важнейший объективный показатель благополучия больного, особенно для больного с травмой груди, — на частоту дыхания. Теперь неустанно говорю о нем и студентам, и врачам. Ведь если число дыханий 18—20 в минуту, то можно не волноваться за больного, у него тяжелой торакальной патологии нет, а если 28—30 дыханий в минуту, то непременно надо искать причину тахипное — то ли это гемоторакс, то ли пневмоторакс, то ли плевральнопульмональный шок при множественном переломе легких. Число дыханий в минуту — это даже более объективный показатель, нежели данные перкуссии и аускультации, тем более, что при перкуссии и аускультации врачи — нетерапевты допускают ошибки.

Перкуссия часто неинформативна при подкожной эмфиземе — везде слышен коробочный звук. Перкуссия не в полной мере информативна у тяжелого лежачего больного. Надо признаться, что мы, хирурги, и не имеем должного опыта перкуссии, поскольку каждодневно ею не занимаемся.

Аускультация. Она очень важна для травматологов при оценке состояния легких и плевральных полостей. Конечно, если нет подкожной эмфиземы.

Плохо, если врач-хирург (и травматолог тоже) не имеют постоянно в кармане халата фонендоскопа. Не имея возможности послушать больного, врач привыкает писать в истории болезни фразу — «Дыхание верикулярное, проводится с обеих сторон». Если же хирург приучит себя аускультировать послеоперационных больных, больных с, травмой груди, то он часто будет находить и пневмоторакс, и гемоторакс, и ателектаз, и пневмонию. Кстати, если тяжелобольного не повернешь, чтобы проперкутировать сзади, то фонендоскоп можно всегда подсунуть между спиной больного и постелью. Тяжелую ошибку может допустить хирург, если будет слушать легкие у тяжелобольных только спереди. Две такие ошибки были и у меня. Я расскажу о них в главе о травмах груди.

17) **Кровохаркание** — симптом повреждения легкого, симптом сдавления груди, симптом начинающейся тромбоэмболии ветвей легочной артерии.

18) **Подкожная эмфизема** — симптом повреждения легочной ткани, висцеральной и париетальной плевры. Быстро нарастающая подкожная эмфизема — симптом клапанного напряженного пневмоторакса.

19) Пульс на артериях обеих рук при травме груди.

Пульс на одной руке может отсутствовать при повреждении дуги аорты или ее ветвей. Декомпенсированной ишемии обычно не бывает из-за хорошего коллатерального кровообращения.

20) **Шумы под сонными артериями** — они прослушиваются у больного при повреждении дуги аорты. Поэтому их надо пытаться найти у больного с тяжелой травмой груди. Далее идут вопросы по осмотру живота.

21) **Язык.** Если влажный, это хорошо. Если сухой — больной тяжелый. У него некомпенсированная гиповолемия, у него перитонит.

22) **Живот** — очень важно написать, участвует ли брюшная стенка в дыхании, может ли больной втянуть и надуть брюшную стенку, есть или нет напряжение мышц живота. Последний симптом исключительно важен в диагностике повреждения полого органа. Это первый симптом начинающегося перитонита, когда еще можно вылечить больного. Надо уметь пальпировать живот — руки должны быть теплыми, хирург пальпирует всей ладонью, а не кончиками пальцев. При легком давлении ладонью он определяет деревянистое напряжение мышц передней брюшной стенки.

23) **Печеночная тупость** — тоже один из первых по значимости симптомов сохранности полых органов. При повреждении полого органа печеночная тупость исчезает за счет выхождения воздуха из желудка или кишечника и накопления его под диафрагмой.

При тупой травме груди и живота и при разрыве диафрагмы и повреждении паренхимы легкого воздух из плевральной полости через разрыв диафрагмы попадает в живот и накапливается под диафрагмой. Печеночная тупость сужается или вовсе исчезает.

24) **Укорочение перкуторного звука в отлогих местах** — бывает при скоплении в животе жидкости (крови). Это укорочение появляется, если крови более литра. При перекладывании больного с одного бока на другой тупость смещается в ту сторону, на которой лежит больной.

25) **Кишечные шумы** — сохранность перистальтики говорит о благополучии в животе. Наоборот, ее отсутствие свидетельствует о катастрофе — разрыве полого органа. Я лично этому симптому придаю большое значение и всегда внимательно слушаю живот не фонендоскопом, а ухом, положив его на полотенце или простыню.

26) **Симптомы раздражения брюшины** — свидетельствуют о начавшемся перитоните.

27) **Пульсация на бедренных артериях (обязательно при тупой травме живота)** — отсутствие пульсации на бедренных артериях при сохраненном пульсе на руках говорит о тромбозе бифуркации аорты. Этот тромбоз наступает вследствие отрыва в момент травмы атеросклеротической бляшки.

28) **Пальцевое исследование прямой кишки (обязательно при переломах таза)** — кровь на пальце говорит о повреждении прямой кишки. Можно пропальпировать через рану и костные отломки таза.

29) **Мочеиспускание самостоятельное, моча выведена катетером, характер мочи.**

Любому больному, могущему получить политравму (избиение, сбит машиной, побывал в автомобильной аварии, упал с высоты), особенно при переломах костей таза, следует предложить в приемном покое помочиться. Если он это сделать не может, то надо выпустить мочу резиновым катетером. Моча может быть соломенно-желтого цвета, прозрачная. Если есть данные за возможное повреждение почек, необходимо мочу оставить на микроскопию. Наличие в ней свежих эритроцитов говорит о повреждении почек.

Моча может быть интенсивно окрашена кровью — макрогемотурия. Обычно такая моча бывает при разрыве слизистой мочевого пузыря и при тяжелом повреждении почек.

При введении катетера можно получить очень немного мочи цвета мясных помоев. Это бывает при внебрюшинном разрыве мочевого пузыря. Следует больного взять в рентгеновский кабинет и сделать ему цистографию.

При введении катетера можно не получить совсем мочи. Тогда следует сделать пробу с наполнением пузыря — ввести по катетеру 400-500 мл раствора фурацилина. Если выльется раствора меньше, чем введено, значит, мочевой пузырь разорван внутрибрюшинно. Следует сделать цистографию.

Катетеризировать мочевой пузырь при переломах костей таза металлическим катетером недопустимо.

У больного в состоянии шока необходимо оставить мягкий катетер в мочевом пузыре для изучения почасовго диуреза. Он должен быть не менее 50 мл в час.

Неврологическое исследование

30) Были ли травмы мозга раньше (выясняется при опросе больного или его родственников).

31) **Сознание в момент травмы** — терял, не терял, если терял, то на сколько минут, часов (со слов родственников).

Иногда потеря сознания бывает столь кратковременной, что больной не отмечает ее и говорит, что сознание не терял.

Бывает травма мозга и даже внутричерепная гематома и без потери сознания.

32) **О случившемся** (помнит, не помнит) — ретроградная амнезия свидетельствует о травме мозга.

33) **Сознание при поступлении** — сохранено, отсутствует (кома), частично отсутствует (оглушение).

34) **В месте и времени** ориентирован, не ориентирован.

35) **Конфигурация черепа и лицевого скелета.**

При переломах лицевого скелета и сопровождающих их больших кровоизлияниях и отеках могут быть большие деформации лица без тяжелой травмы мозга.

36) **Кровь и ликвора из уха** — говорят о переломе основания черепа через среднюю черепную ямку. При этом врачом может быть отмечен симптом «озерца» — больной лежит на здоровом боку, и в ухе скапливается желтое озерцо ликвора, в центре может быть кровь. Может быть симптом двойного пятна — больной лежит на стороне перелома, и вокруг уха на подушке или простыне появляется ликворное желтое пятно, в центре оно может быть окрашено кровью.

37) **Кровоизлияние вокруг глаз** — при ударах по носу оно появляется сразу. При переломах основания черепа через переднюю черепную ямку оно появляется на второй день после травмы, нарастает.

38) **Кровоизлияние в области сосцевидного отростка (за ухом)** — яркий симптом перелома основания черепа через среднюю черепную ямку. Почему-то хирурги этот симптом знают хуже, чем кровоизлияние вокруг глаз.

39) **Позвоночник: деформации** — определяется сглаженность поясничного желоба над поврежденным сегментом позвоночника. При грубом повреждении позвоночника могут быть видны выстоящий остистый отломок и кифотическая деформация позвоночника.

Нагрузка по оси на голову дает боль в месте повреждения.

Пальпация позволяет определить выстояние остистого отростка сломанного позвонка и локальную боль. Надо под пальпируемом отростком поставить чернилами крестик, чтобы рентгенолаборант сделал снимок с центрацией луча на этот крестик (сломанный позвонок).

40) **Черепно-мозговые нервы.** Обоняние (I). Зрение (II), иннервация зрачков и глазодвигательных мышц **(III,** IV, VI). Чувствительность лица (V). Корнеальные рефлексы (V, VII). Жевательная мускулатура (V). Мимическая мускулатура **(VII).** Слух (VII). Вкус (I). Глотание, глоточный рефлекс (IX, X). Мягкое небо. Язык (XII). Двигательно-рефлекторная сфера. Объем активных движений. Сила мышц (по пятибалльной системе). Рефлексы: сгибательно-локтевой, разгибательно-локтевой, карп о-радиальный, верхние брюшные, средние, нижние, коленные, ахилловые, патологические рефлек-

сы. Мышечный статус. Чувствительная сфера. Оболочечные симптомы: ригидность мышц шеи, симптом Кернига, симптом Бридзинского.

Большой практический опыт показал, что представленные симптомы по нервному статусу в полной мере позволяют описать его у больного с травмой черепа и мозга.

Костная система.

41) Ощупывание ключицы, ребер (хрящевые порции), реберных дуг.

Ощупывание ребер имеет важное значение в диагностике их переломов. Ребер всегда сломано больше, чем мы видим это на рентгеновском снимке. Поэтому локальная боль при пальпации ребра говорит о переломе его.

Еще большее значение имеет пальпация хрящевых порций ребер и реберных дуг.

Надо приучить себя к неторопливой пальпации ребер при травмах груди.

42) **Специальный статус** — здесь описываются признаки переломов и вывихов.

43) **Пульсация периферических артерий поврежденной конечности.**

На ноге пальпируют бедренную, подколенную артерию тыла стопы и заднюю большеберцовую артерию. В норме у 15% людей пульс на тыльной артерии стопы не пальпируется. Но в норме не бывает, чтобы пульса не было одновременно на тыльной артерии и задней большеберцовой артерии.

На верхней конечности следует в первую очередь пальпировать лучевую артерию, если на ней пульс отчетливый, то можно не искать пульсацию артерии в локтевом сгибе и подключичную.

Пальпируя пульс, надо сравнивать его качество на поврежденной и здоровой конечности.

При тяжелом шоке пульсация на артериях дистальных отделов конечностей может не определяться. Не определяется и артериальное давление. По выведении из шока, когда артериальное давление начинает определяться, появляется и пульс. Надо непременно найти его и на поврежденной конечности.

44) **Температура кожи стоп (кистей)** определяется тылом кисти. Она всегда одинаковая на здоровой и поврежденной конечности. Однако, если есть нарушения магистрального артериального кровотока, то дистальные отделы холодные по сравнению со здоровой стороной.

45) **Кожная чувствительность периферического сегмента поврежденной конечности.**

Проверяется иголкой. Хирург изучает регионы чувствительности основных магистральных нервов.

46) **Объем активных и пассивных движений (ишемическая контрактура).**

Принимается во внимание отсутствие движений, не объясняемое повреждением костей.

47) **Пульс на бедренных артериях при переломах костей таза** — отсутствие пульса говорит о тромбозе бифуркации аорты и общих подвздошных артерий.

48) **Рентгенологическое исследование** — рентгенограммы всего сегмента в двух проекциях, при повреждениях живота рентгеноскопия или рентгенограмма в латеропозиции, при повреждениях груди — рентгенограмма в положении стоя или сидя, описание пневмоторакса, гемоторакса, характера тени верхнего средостения, смещения средостения.

49) **Спинномозговая пункция (при нарушенном сознании, переломах черепа).**

Пункция противопоказана пострадавшим в глубокой коме из-за опасности вклинения ствола в тонториальное отверстие.

50) **Диагноз при госпитализации.**

Основной — это диагноз всех повреждений. На первое место при госпитализации больного ставится самое опасное для жизни повреждение.

Если повреждений несколько и два или более из них сами по себе могли бы стать причиной нетрудоспособности больного, то диагноз начинается словом «политравма» или словом «множественная травма*, «сочетанная травма», «комбинированная травма».

51) Кровопотеря.

Надо всегда помнить, что у больного с закрытой травмой скелета бывает кровопотеря. Поэтому примерный объем кровопотери следует указать в диагнозе. Это дисциплинирует врача в отношении постановки диагноза шока и проведения заместительной инфузионной терапии.

52) **Опьянение** (обоснование: анализ крови и мочи на алкоголь).

53) **Сопутствующие заболевания.**

В формализированной истории болезни приведены наиболее часто используемые диагностические и лечебные назначения.

Этот вкладыш — формализированную историю болезни — мы используем с 1972 года. Убедились в ее полезности. Она позволяет быстро и полно написать историю болезни на больного с травмой.

Эта история дисциплинирует молодого врача, заставляет при всяком переломе и вывихе исключить возможность повреждения сосуда, заставляет при каждом переломе таза исключить возможность повреждения мочевого пузыря и прямой кишки, заставляет при переломах ребер всякий раз исключить или подтвердить повреждение легкого, заставляет полно записать нервный статус на больного с травмой черепа и мозга.

Эта история удобна и для судебных экспертов. Когда нужно почерпнуть какие-то сведения из истории, они смотрят сразу в тот раздел, который им нужен, а не разбираются в почерке врача.

Рис. 9.24. Треугольник Гютера:
а — в положении разгибания сустава наиболее выступающие точки мыщелков плечевой кости (а и с) и верхушка локтевого отростка (б) лежат на одной линии;
б — в положении сгибания локтя под углом 90" точки а, с в образуют равносторонний треугольник.

Рис. 925. Кальцинированная бедренная артерия у больной 82 лет с переломом вертельной области левой бедренной кости

ботан новый способ лечения переломов — закрытый внутрикостный остеосинтез, соединяющий преимущества открытой (кровавой) репозиции и закрытых методов лечения переломов. Отломки сопоставляются одномоментно вытяжением специальными аппаратами или вручную, а затем один из отломков вдали от места перелома перфорируется в направлении костного канала через небольшой разрез мягких тканей и через такой малотравматичный доступ вдали от места перелома в костный канал обоих отломков вводится стержень, обеспечивающий фиксацию перелома. Пионером закрытого остеосинтеза в нашей стране был Я. Г. Дубров, который в 1947 году сообщил о нескольких наблюдениях закрытого остеосинтеза переломов бедренной кости массивными круглыми стержнями. Правда, сам Я. Г. Дубров потом отошел от закрытого остеосинтеза из-за сложной техники операции, и он сам же потом отказался называть этот метод «закрытым», потому что хоть и через небольшой разрез вдали от перелома, но все же место перелома соединяется с этой ранкой каналом, сформированным для стержня и самим стержнем.

После Я.Г. Дуброва в России закрытый остеосинтез разрабатывали московские ортопеды В. П. Охотский и его ученик А.Г. Сувалян, тюменский травматолог М. Я. Баскевич. Их техника закрытого остеосинтеза повторяла западную — специальными аппаратами выполнялась репозиция отломков, через небольшой разрез на конце проксимального отломка вводился гибкий проводник в костный канал отломков, по нему гибким сверлом рассверливался канал отломков и по диаметру сверла по проводнику забивался стержень. Репозиция, введение проводника, сверла и стержня осуществлялись под контролем электрооптического преобразователя (ЭОП). Техническое оснащение таких операций сложное, поэтому они не получили распространения в лечебных учреждениях России.

По способам фиксации **различают четыре метода лечения перелома:**

1. Лечение переломов гипсовыми повязками.
2. Лечение переломов постоянным вытяжением.
3. Внутренний остеосинтез, который может быть внутрикостный и накостный.
4. Внешний внеочаговый остеосинтез, который осуществляется или спицевыми, или стержневыми аппаратами.

Сразу надо четко сказать, что цель любого метода лечения переломов — не только срастить перелом, но и восстановить функцию поврежденной конечности. Поэтому функция конечности должна восстанавливаться параллельно срастанию перелома. Методы лечения, обеспечивающие это, относятся к функциональным. Те же методы, которые обеспечивают сращение перелома за счет неподвижности ближайших к перелому суставов (а после сращения и прекращения иммобилизации проводится восстановительное лечение), относят к нефункциональным методам.

В этой главе мы разберем общие принципы использования каждого из четырех основных методов, их достоинства и недостатки.

Лечение переломов гипсовыми повязками

Гипсовые повязки, в том виде, как мы сейчас их применяем для лечения переломов, были предложены голландскими врачами Матиссеном и Вандерлоо в 1852 году Н. И. Пирогов, ссылаясь на работу голландских коллег, в 1854 году опубликовал статью о применении гипсовых повязок в военно-полевых условиях. Таким образом, история использования гипсовых повязок насчитывает уже около 150 дет. За эти годы их широко применяли как в амбулаторных, так и в стационарных условиях, как в мирное, ак и в военное время, при лечении как закрытых, так и открытых переломов. Особую

значимость гипсовые повязки имели в военное время при лечении огнестрельных переломов как самый дешевый и самый простой в использовании метод.

С. С. Юдин в предисловии своей книги «Лечение огнестрельных переломов бедренной кости», изданной в 1941 году, написал: «В медицине часто бывает, что старый позабытый способ лечения при улучшенной технике и обновленных показаниях начинает давать результаты, о которых прежде можно было только мечтать». В этой книге он рекомендовал военным хирургам широко использовать глухую гипсовую повязку при лечении огнестрельных переломов бедра. После Великой Отечественной войны прошло уже более 50 лет, но и теперь гипсовые повязки широко применяются и как самостоятельный метод лечения переломов (особенно в амбулаторных условиях), и как прием первичной лечебной иммобилизации перед операцией остеосинтеза.

Непременным условием лечения свежих переломов гипсовыми повязками считается обездвиживание двух смежных к поврежденному сегменту суставов.

Если сломана бедренная кость, то надо обездвижить коленный и тазобедренный суставы, поэтому гипсовая повязка захватывает ногу от голеностопного сустава вверху всю ногу и заканчивается тазовым поясом. Такая повязка называется «гонитной» (рис. 9.30, а).

Она накладывается при повреждениях и заболеваниях коленного сустава и лечении переломов проксимального конца большеберцовой кости.

При повреждениях тазобедренного сустава, переломах шейки бедра, переломах вертельной зоны и подвертельных переломах гипсовая повязка распространяется сверху от реберных дуг до голеностопного сустава на поврежденной ноге и до коленного сустава на здоровой. Такая повязка называется «кокситной» (рис. 9.30, б).

При переломах костей голени должны быть обездвижены коленный и голеностопный суставы, повязка накладывается от кончиков пальцев до ягодичной складки (рис. 9.30, в). Именно до ягодичной складки, а не средней трети бедра, как часто это делают хирурги.

При лечении повреждений голеностопного сустава гипсовая повязка накладывается от кончиков пальцев до коленного сустава (рис. 9.30, г).

При лечении переломов плечевой кости гипсовой повязкой должны быть обездвижены плечевой и локтевой суставы. Накладывается так называемая торакобрахиальная гипсовая повязка (рис. 9.31, а).

В ней рука должна находиться в среднефизиологическом положении — отведена на 60°, выведена вперед на 30°, сгибание в локтевом суставе 90°, тыльное сгибание кисти - 30°.

При лечении переломов костей предплечья гипсовая повязка накладывается от основания пальцев до верхней трети плеча (рис. 9.31, б).

При лечении переломов лучевой кости в типичном месте, переломов пястных костей гипсовая повязка накладывается от проксимальных межфаланговых суставов до верхней трети предплечья (рис. 9.31, в).

Гипсовые повязки могут быть циркулярные (глухие), лонгетные, окончатые, мостовидные (рис. 9.32).

Циркулярные гипсовые повязки накладываются на несвежий перелом (часто после завершения лечения переломов вытяжением). Используются гипсовые бинты, приготовленные в отделении, или индустриальные в целлофановой упаковке. Для ускорения наложения глухой повязки на руку или на ногу может быть вначале наложена лонгета на всем протяжении предполагаемого гипса из 5—6 слоев марли (вдвое тоньше обычной). Лонгета над суставом разрезается с краев по направлению пятки на ноге или локтевого отростка на руке, разрезанные части лонгеты накладываются над суставом одна на другую и хорошо моделируются под суставными выступами. Если лонгета шире окружно-

рург должен четко знать о возможности вторичных смещений после репозиции и своевременно выполнять рентгеновские снимки, чтобы уловить эти смещения, вовремя сделать повторную репозицию или вовремя перейти на другой метод лечения.

Сроки выполнения рентгенограмм при лечении переломов гипсовой повязкой:

первый снимок — при госпитализации больного;

второй снимок — сразу после репозиции перелома или вывиха;

третий снимок — через 10—12 дней после репозиции (если есть вторичное смещение, выполняется повторная репозиция);

четвертый снимок — через месяц после репозиции (может быть вторичное смещение, следует тогда перейти на другой метод лечения);

пятый снимок — по снятии гипса, то есть через 8—10 недель;

шестой снимок — по завершении лечения.

Второй недостаток — возможность нарушений венозного оттока, а затем и артериального кровоснабжения в поврежденном и дистальном перелому сегментах из-за нарастания отека.

Вот почему недопустимо после репозиции свежих переломов и вывихов накладывать глухую гипсовую повязку. К сожалению, некоторые наши коллеги не столь категоричны в этом суждении. Я имею в виду санкт-петербургскую школу травматологов-ортопедов, которая допускает наложение глухих повязок на свежий перелом. Больной госпитализируется, производится репозиция, накладывается гипсовая повязка, конечности придается возвышенное положение, и в случае нарастания отека гипсовая повязка расстригается дежурным травматологом.

Но в районной больнице часто нет дежурного хирурга и помочь больному до наступления рабочего дня некому (хирурги уехали отдыхать, их просто нет дома). Вот и нарастает ишемия от сдавления!

Каждый ортопед-травматолог помнит свои подобные ситуации. Хорошо, если дело заканчивается просто кровавыми пузырями.

Из-за нарушения артериального кровоснабжения мышц и нервных стволов формируется синдром Зюдена или даже контрактуры Фолькмана.

Синдром Зюдена проявляется длительно сохраняющимся умеренным отеком повреждённого сегмента и дистального сегмента конечности (стопа, кисть), глянцеватостью кожных покровов, резким ограничением и болезненностью движений в мелких суставах стопы или кисти поврежденной конечности, нарастающим остеопорозой костей поврежденного и дистального ему сегментов.

Лечение этого синдрома закладывается в назначении препаратов, улучшающих реологию крови, витаминов, введении прозерина, дибазола, проведении щадящего восстановительного лечения.

Контрактура Фолькмана бывает, к счастью, очень редко при сдавлении предплечья и кисти гипсовой повязкой. Она проявляется резким Рубцовым перерождением мышц предплечья и кисти, атрофией мышц, нарушением чувствительности и полным отсутствием движений в мелких суставах кисти и в лучезапястном суставе. Формируется так называемая «когтеобразная кисть».

На моей памяти за 35 лет активной хирургической работы есть одна контрактура Фолькмана и одно наблюдение ампутации ноги по поводу декомпенсированнои ишемии у молодой женщины, которой по поводу закрытого перелома плюсневых костей опытный хирург в общехирургическом отделении (это был 1969 год, когда не было еще в Ярославле специализированной травматологической службы) наложил после репозиции глухую гипсовую повязку от пальцев до колена. Случилось это в пятницу. Суббота и воскресенье — выходные дни, дежурные врачи ишемические боли посчитали обычными болями из-за перелома, назначали анальгетики, не обращая внимания на состояние

кровоснабжения конечности. В понедельник к больной был приглашен мой шеф профессор Н. К. Митюнин. Он констатировал необратимую ишемию стопы и голени. Была выполнена ампутация в нижней трети бедра.

Следует еще раз отметить, что и лонгетная гипсовая повязка с нерасстриженным после высыхания бинтом — это та же глухая повязка, вот почему после высыхания лонгеты бинт, фиксирующий ее, должен быть расстрижен вдоль всей повязки, края лонгеты следует слегка развести и снова забинтовать не туго (!). Конечности после гипсования свежего перелома необходимо обязательно придать возвышенное положение.

Третий недостаток — местная гипокинезия поврежденной конечности в гипсовой повязке, которая бывает причиной нарушения кровотока по крупным венам (особенно варикозно измененным) и их тромбоза. Этот тромбоз может проявиться через несколько дней тромбоэмболией ветвей легочной артерии.

Первые признаки тромбоэмболии — боли в груди и кровохаркание. На рентгеновском снимке видно сегментарное затемнение — инфарктпневмония.

Лечение такого осложнения должно быть начато немедленно: блокада парциального нервного сплетения по Бойнике (введение 0,25% раствора новокаина за грудину 180-200, мл), назначение спазмолитиков (эуфиллин) и гонглиоблокаторов (пентамин), обязательно введение антикоагулянтов (гепарин 10 тыс. Ед внутривенно одномоментно и далее по 5 тыс. через 3—4 часа внутримышечно), адекватное обезболивание. При массивной тромбоэмболии внутривенно вводят стептокинозу (250 тыс. Ед внутривенно одноразово в сочетании с 10 тыс. Ед гепарина) с последующим введением через 3—4 часа повторной дозы. При массивной стволовой тромбоэмболии легочной артерии показано введение фибринолистических препаратов в легочную артерию. Но это, к сожалению, возможно сделать лишь в специализированных клиниках.

Более поздние проявления тромбоза магистральных вен иммобилизированной гипсом конечности — посттравматические отеки, которые постепенно проходят после реканализации тромбированных вен и длительной терапии.

Четвертый недостаток — атрофия мышц и контрактура суставов из-за местной гипокинезии конечности в гипсовой повязке. После снятия гипсовой повязки по этой причине необходимо длительное восстановление функции поврежденной конечности. Больной поэтому после срастания перелома нуждается в реабилитации и длительное время остается нетрудоспособным. Вот почему **лечение переломов гипсовыми повязками надо отнести к нефункциональным методам лечения.** Вот почему травматологи все реже и реже прибегают к гипсовым повязкам. Но в России их по-прежнему часто используют при лечении переломов лучевой кости в типичном месте и при лечении переломо-вывихов в голеностопном суставе. Но применяя гипсовые повязки, хирург должен помнить о их недостатках и должен все предпринять, чтобы уменьшить вероятность возможных осложнений.

В хирургическом отделении районной больницы желательно иметь специальную комнату для хранения гипса и наложения гипсовых повязок. Эту комнату мы называем гипсовочной (см. рис. 3.1, 3.2). Она имеет площадь 16—18 м^2, хорошее освещение. Стенки ее должны быть выложены облицовочной плиткой.

Оснащение гипсовочной комнаты: стол для гипсования однотумбовый (для облегчения уборки помещения); стол для приготовления гипсовых бинтов и лонгет, он обит оцинкованным железом, опускающимся со свободного края стола в виде желоба, для предупреждения попадания гипса на пол над столом должны быть вытяжной шкаф, два подвесных шкафа для хранения гипса и индустриальных гипсовых бинтов, стеллаж для хранения ваты, марли, гипсовых лонгет и бинтов; раковина с отстойником; скамья для

дель заменяется гипсовой повязкой. Прекращение вытяжения и дозированная статическая нагрузка, по мнению сторонников этого метода, способствуют ускорению консолидации.

Показания, противопоказания, положительные стороны и недостатки метода

Лечение скелетным вытяжением может быть показано при переломах (закрытых и открытых, свежих и несвежих), вывихах, переломо-вывихах, переломах в сочетании с вывихом конечности, имеющей перелом.

Закрытые переломы. При таких переломах нехарактерны обширные повреждения] мышц, сухожилий, межкостных мембран, межмышечных фасциальных перегородок и-фасциальных футляров. При сохранении этих образований скелетное вытяжение приводит к репозиции отломков костей. Скелетное вытяжение бывает показано и после безуспешных попыток одномоментной репозиции отломков.

Открытые переломы. Лечение скелетным вытяжением вторично открытых переломов (проколом кожи изнутри) протекает без особенностей, подобно лечению закрытых переломов. Чем обширнее разрушение мягких тканей, тем менее показано скелетное вытяжение, которое при разрушении групп мышц — антагонистов и синергистов — может даже вызвать нарастающее смещение костных фрагментов, перерастяжение поврежденных сосудов и нервов, увеличивается нагрузка на швы.

Множественные переломы. При лечении таких переломов может быть показано одновременное или последовательное применение разных способов лечения, в том числе — скелетное вытяжение. Возникают затруднения, если при множественных переломах нескольких сегментов одной конечности показаны разные способы лечения — лечение вытяжением, наложение гипсовой повязки, оперативное вмешательство.

При множественных переломах, сопровождающихся шоком или угрозой шока и жировой эмболии, значительно ограничены показания к оперативному лечению и расширяются показания к применению консервативных методов лечения.

Скелетное вытяжение используется при лечении переломов:

шейных позвонков, множественных переломах ребер и грудины, переломах плеча, пястных костей и фаланг пальцев кисти, костей таза, бедра, голени, пяточной кости и плюсневых костей; при перелом о-вывихах, переломах + вывихах: бедра (несвежих), центральном вывихе бедра, переломо-вывихах голеностопного сустава. При подготовке к операции остеосинтеза скелетное вытяжение предупреждает развитие стойкой ретракции мышц и тем облегчает в последующем выполнение операции и уменьшает ее травматичность. В послеоперационном периоде вытяжение в настоящее время применяется редко — после остеотомии (исправление искривления костей, удлинение конечности), после артропластики для разгрузки сустава.

Скелетное вытяжение применяется с целью **сопоставления** отломков (преодоление рефлекторного и эластического сокращения мышц, а также стойкой мышечной ретракции — «мышечный склероз»; растяжение первичной фиброзной и хрящевой мозоли при лечении несвежих переломов); **иммобилизация** перелома; обеспечения **покоя** мышцам поврежденной конечности, разгрузки суставов.

Вытяжение **противопоказано** при тяжелых сочетанных и комбинированных повреждениях, требующих проведения противошоковых и реанимационных мероприятий; большой зоне повреждения мышц; некритическом поведении больного (опьянение, психическое заболевание, острый психоз, старческий маразм); воспалении в зоне перелома и месте проведения спицы; заболеваниях, приводящих к резким изменениям тонуса мышц (парезы, параличи, судороги, миопатии, миастения).

К положительным сторонам метода следует отнести: простоту выполнения, обуче-

ния и несложность оснащения; доступность наблюдения (осмотр, пальпация, измерение); возможность специального исследования (термометрия, реовазография); возможность раннего функционального лечения и физиотерапии; допустимость применения, когда противопоказано оперативное лечение и наложение гипсовых повязок.

Недостатками метода являются: возможность инфицирования (мягких тканей возле спицы и кости вокруг спины); неполное обездвиживание отломков; вынужденное длительное нефизиологическое положение в постели, гиподинамия и гипокинезия больного; громоздкость и многопредметность аппаратуры, ограничение возможности транспортировать больного даже в пределах лечебного учреждения; трудоемкость обслуживания больного с постельным режимом; затруднение мочеиспускания и дефекации; затруднение туалета (умывание, «баня»), затруднение гигиенического туалета женщин.+

2 принципов лечения скелетным вытяжением

Название всех пяти принципов лечения переломов скелетным вытяжением начинается на букву «ГЬ — мнемоническое правило «5П» (Н. К. Митюнин): Положение среднефизиологическое, Покой конечности, Противопоставление отломков, Постепенность нагрузки, Противовытяжение отломков.

Первые два принципа лечения переломов скелетным вытяжением наиболее полно представлены в книге К. Ф. Вегнера «Переломы и их лечение», 1926. Он писал, что живая мышца, ввиду прикрепления своими сухожильными концами к двум взаимно подвижным костям на расстоянии, превышающим ее естественную длину, поэтому находится в обычных условиях в состоянии постоянного тонуса, обусловливающего в ней стремление сократиться. Равновесие в напряжениях мышц в обеих противоположных группах антагонистов наступит тогда, когда те и другие будут находиться в одинаковой степени сокращения. При этом условии в каждой из мышц обеих групп будет отмечаться минимум напряжения. Такое состояние для конечности наступает тогда, когда все суставы ее стоят в среднем положении. Под средним же положением сустава подразумевается такое положение его, при котором средние точки обращенных друг к другу суставных поверхностей лежат одна против другой, и суставная капсула нигде не напряжена. Однако хотя среднее положение сустава есть в то же время положение равновесия в отношении мышечных сил, двигающих данный сустав, оно само по себе не является положением равновесия и в отношении силы тяжести данного отдела конечности. До тех пор пока действие силы тяжести не устранено, равновесие в мышечных силах наступить не может, так как равновесие конечности в таком случае обусловливается напряжением той или иной группы мышц. Положение «абсолютного покоя» наступает лишь при одновременном восстановлении равновесия как мышечных сил, так и силы тяжести.

К. Ф. Вегнер указал также и на то, что нельзя устранить напряжения в мышцах одного сегмента конечности, если не расслаблены мышцы других сегментов. Следовательно, для того, чтобы восстановить равновесие всей мускулатуры какой-нибудь конечности, то есть устранить напряжение во всех ее мышцах, необходимо поставить все ее суставы в среднее положение и создать для конечности устойчивое положение покоя. Иными словами, то положение, при котором в конечности достигается общее и полное расслабление мускулатуры, есть **полусогнутое** положение во всех суставах при условии полного устранения силы тяжести (рис. 9.34, 9.35). Это положение К.Ф. Вегнер и назвал **положением абсолютного физиологического покоя.**

Противопоставление отломков. Вытяжение всегда производится за периферический отломок, который противопоставляется центральному (отведением, приведением конечности, сгибанием или разгибанием отдельного сегмента, использованием дополнительных

тяг). Для того чтобы периферический отломок противопоставить центральному, надо знать типичные смещения отломков при различных переломах.

При скелетном вытяжении за периферический отломок кости, имеющей физиологическую кривизну, наступает выпрямление кости, и этим нарушается ось ее и всей конечности. Поэтому, противопоставляя периферический отломок центральному, надо учитывать необходимость восстановления (сохранения) физиологической кривизны сломанной кости,

Постепенность нагрузки. В основе этого принципа лежат законы классической физиологии (закон Вебера, Вебера-Фехнера, Дюбуа-Реймона).

По закону Вебера-Фехнера (К.М.Быков, 1945) величина, на которую надо увеличить силу раздражителя, чтобы вызвать едва заметное усиление ощущения, составляет всегда определенную часть исходной величины раздражителя. Дня скелетной мышцы она соответствует $^1/_{17}$ массы груза, то есть примерно 6%.

По нашим данным (В. В. Ключевский, А. И. Зайцев, 1975), у больных с переломами бедренной кости порог различения колеблется от 17 до 48% (М — 32,2%, $_a$ — 10,1%; у больных с переломами голени колебания были от 15 до 42% (М — 27,7%, $_a$ — 9,4%). Таким образом, порог различения мышц поврежденной конечности был значительно выше величин, определенных Вебером и Фехнером. Это можно объяснить травмой мышц и нервных стволов, а также адаптацией проприорецепторов поврежденной конечности к постоянно действующей силе вытяжения.

Изложенное позволяет считать, что у взрослых больных увеличение силы вытяжения при репозиции перелома не должно превышать 0,5 кг.

Величина грузов зависит от степени смещения отломков, давности травмы, мощности мускулатуры и фазы лечения (таблица 9.1).

Таблица 9.1

ВЕЛИЧИНА ГРУЗА ПРИ ЛЕЧЕНИИ ПЕРЕЛОМОВ ДЕМПФЕРИРОВАННЫМ СКЕЛЕТНЫМ ВЫТЯЖЕНИЕМ

Локализация перелома	Величина груза, кг		
	начальная	максимальная	конечная
Переломы шейных позвонков	3—5	12	3
Перелом бедра	5	7—12	5
Перелом голени	4	5—7	3—4
Перелом плеча	4	4—7	2—3

Противовытяжение отломков

Противовытяжение является одним из пяти основных условий лечения переломов скелетным вытяжением. Оно широко осуществляется двумя ставшими стандартными приемами — поднятием ножного конца кровати и установлением ящика для упора здоровой ногой. В зависимости от величины груза ножной конец кровати рекомендуется поднимать на 30—70 см.

Для уменьшения нефизиологичности положения больного на койке с поднятым ножным концом создают возвышенное положение туловищу и голове подголовником. Однако медицинская промышленность их не выпускает. Поднять же головную секцию обычной больничной кровати невозможно, так как она закрыта деревянным щитом, на котором лежит больной.

Положение больного на скелетном вытяжении при поднятом ножном конце кровати сходно с положением Тренделенбурга, которым вынужденно пользуются хирурги во время операций на органах живота и таза.

А. П. Зильбер (1961) изучил влияние положения больного с приподнятым тазом на сердечно-сосудистую и дыхательную системы. Перевод в положение Тренделенбурга сопровождается повышением внутри предсерд но го давления в 5 раз, а через час пребывания в этом положении оно увеличивается в 8 раз сравнительно с исходным уровнем. Резкий подъем внутрипредсердного давления автор объясняет увеличением венозного притока к сердцу под действием силы тяжести и декомпенсацией сердечной деятельности.

Под действием силы тяжести кишечник смещается в верхний этаж брюшной полости, поднимается диафрагма, уменьшается глубина дыхания. Под воздействием силы тяжести затрудняется отток венозной крови по всей системе верхней полой вены, отток от мозга к сердцу, возникают венозный застой и замедление кровотока в мозгу (рис. 9.36.1).

А. П. Зильбер (1961) считал положение Тренделенбурга противопоказанным для тучных людей и больных с ограничением дыхательных резервов, для больных с сердечной недостаточностью и пожилых людей с выраженным склерозом сосудов головного мозга. Применение положения Тренделенбурга при наличии перечисленных выше противопоказаний, по мнению А. П. Зильбера, сопровождается серьезными нарушениями кровообращения и дыхания: падает артериальное давление, растет венозное, появляется тахикардия, снижается минутный и ударный объем сердца, нарастает гиповентиляция с задержкой углекислоты и кислородной недостаточностью.

Самым частым осложнением при лечении переломов скелетным вытяжением была пневмония (Я. П. Бакычаров, 1963; Е. Р. Кригер, 1965; А. Е. Данилова, 1966; И. А. Мерзлова, 1968; Hartmaiin, Richter, 1970). Е. В. Волчок (1969) сообщил, что из 515 больных с переломами верхнего края бедренной кости у 115 были пневмонии; А. А. Кочегаров, Л. Я. Тимен (1964) пневмонии установили у 89 из 195 больных с переломами бедра и таза. В патогенезе пневмонии на первое место они ставили жировую эмболию, нарушение функций сердечно-сосудистой системы, уменьшение дренажной функции бронхов и объема легочной вентиляции.

Никто из авторов не связывал возникновение пневмоний с нефизиологичностью положения больного на вытяжении. Полагая, что нефизиологичность приема противовытяжения поднятием ножного конца кровати может быть причиной осложнений при лечении больных скелетным вытяжением, мы решили изучить эти осложнения. Для этого были проанализированы истории болезни 94 умерших больных, лечившихся скелетным вытяжением по поводу переломов бедра и голени в травматологическом отделении городской больницы имени Н. В. Соловьева г. Ярославля с 1957 по 1972 год. Мужчин было 18, женщин — 76; в возрасте до 60 лет — 6, 61-70 — 15, 71-80 — 30 и старше 80 лет — 33 больных (таблица 9.2).

У 83 из 94 умерших были переломы шейки бедра и вертельной области, у 9 — переломы диафиза и у 2 — переломы костей голени.

Анализируя истории болезни умерших больных, мы неоднократно убеждались в том, что основной причиной смертельных осложнений часто была нефизиологичность положения больного при поднятом ножном конце кровати.

У многих умерших больных, истории болезни которых мы анализировали, ухудшение состояния проявлялось, в первую очередь, расстройством сознания — заторможенностью, возбуждением, потерей сознания. Это мы объясняем гипоксией коры головного мозга, связанной с нарушением мозгового кровообращения — застоем венозной крови из-за нефизиологичности положения при вытяжении, когда ноги и таз подняты по отношению к туловищу и голове.

Таблица 9.2 Щ

ПРИЧИНЫ СМЕРТИ БОЛЬНЫХ ПРИ ЛЕЧЕНИИ СКЕЛЕТНЫМ ВЫТЯЖЕНИЕМ

Причина смерти	Число умерших
Пневмония	43
Сердечно-сосудистая недостаточность	28
Эмболия легочной артерии	10
Сепсис	11
Уремия	1
Нарушение мозгового кровообращения	1

Для подтверждения этого мы изучили центральное венозное давление у 25 больных в возрасте 50—65 лет, которых лечили скелетным вытяжением по поводу переломов бедра и голени.

Центральное венозное давление у больных старше 50 лет даже при горизонтальном положении кровати превышало норму (80-120 мм водного столба), равняясь в среднем 164 мм водного столба ($_{ст}$ = 28,6; v = 17,5%). Через час после поднятия ножного конца кровати на 30 см ЦВД увеличилось до 274 мм водного столба (о = 47,0; v = 17,6%), а через сутки оно равнялось 285 мм (о = 48,8; v - 17,0%), то есть превышало норму в 3 раза. Повышение ЦВД мы объясняем застоем венозной крови под действием силы тяжести в бассейне верхней полой вены и недостаточностью сердечной деятельности.

Мы убедились в том, что при демпферном вытяжении грузами 5-6 кг (при лечении переломов голени, шейки и вертельной области бедра) нет необходимости поднимать ножной конец кровати для целей противовытяжения. Трения тела о постель и установки ящика для упора здоровой ногой бывает достаточно для осуществления этого принципа скелетного вытяжения.

Отказ от поднятия кровати позволяет лечить скелетным вытяжением переломы ног у стариков, страдающих сопутствующими заболеваниями.

Примером могут быть следующие наблюдения.

О-ва, 72 лет (и.б. 4719), госпитализирована 26.11.71 сразу после травмы. Диагноз: закрытый чрезвертельный перелом левого бедра. Сопутствующие заболевания — общий атеросклероз, атеросклеротический кардиосклероз, стенокардия покоя, пневмосклероз, эмфизема легких.

Пониженного питания. Кожа лица бледная, губы с синюшным оттенком. Число дыханий 28—30 в минуту, масса сухих хрипов. Тоны сердца ритмичные, глухие. Пульс 94 в минуту, АД 155 и 90 мм рт.ст. ЭКГ от 29.11.71 — снижен вольтаж зубцов, обширные рубцовые изменения передней перегородочной и верхушечной области. Повышенная нагрузка на предсердия.

Создано скелетное вытяжение за бугристость большеберцовой кости грузом 4 кг. Нога уложена на втрое сложенный матрац и отведена на 30°. Туловище и голова подняты. Ножной конец кровати не поднимали. Для профилактики пневмонии были назначены: камфора, банки, отхаркивающая микстура, дыхательная гимнастика.

Осложнений не было. Вытяжение снято 20.01.72. Выписана из клиники 26.02.72. Ходила с костылями.

Осмотрена 19.07.73. По-прежнему беспокоят боли в сердце, одышка в покое. Отмечает небольшие отеки поврежденной ноги к концу дня. Походка нормальная, но останавливается для отдыха из-за одышки через 10—15 метров. Боли в месте перелома отсутствуют. Движения в левом тазобедренном суставе в полном объеме. Нога укорочена

на 1 см. На рентгенограмме видна небольшая деформация вертельной области левого бедра. Анатомические взаимоотношения правильные. Оценка по таблице Улицкого 26 баллов — отлично (рис. 9.36.2).

Таким образом, вытяжение без поднятия ножного конца кровати позволило избежать осложнений и утяжеления сопутствующих заболеваний.

О-ва, 71 год (и.б. 3959), госпитализирована 09.09.72 через час после травмы. Диагноз: закрытый чрезвертельный перелом правого бедра. Сопутствующие заболевания: миокардический и атеросклеротический кардиосклероз, сердечно-сосудистая недостаточность П-Б степени, кардиальный цирроз печени, асцит.

Кожные покровы с землистым оттенком. Цианоз губ и слизистых. Пульс 40—46 в минуту, аритмичный. На верхушке сердца грубый и продолжительный систолический шум. ЭКГ — мерцательная аритмия, тенденция к отклонению электрической оси сердца вправо. Полувертикальная электрическая позиция сердца. Мерцательная брадиритмия. Признаки гипертрофии обоих желудочков. Диффузные изменения в миокарде. Живот увеличен за счет асцита. Печень выступает на 5 пальцев из-под реберной дуги, край ее плотный, безболезненный. Рентгенограмма: чрезвертельный перелом правого бедра с отрывом малого вертела.

Больная получила банки, отхаркивающую микстуру, витамины, сердечные препараты, мочегонные. Перелом лечили скелетным вытяжением за бугристость большеберцовой кости грузом 4 кг. Она была увожена на функциональную кровать, нога согнута под 160° (на втрое сложенном матраце), отведена на 30°. Туловище и голова были подняты. Ножной конец кровати не поднимали.

Достигнута репозиция, восстановлен шеечно-диафизарный угол. Вытяжение снято 10.11.72. Выписана 02.12.72.

Осмотрена 19.07.73. Жалуется на легкую хромоту, боли при ходьбе в месте перелома, легкую утомляемость. Движения в тазобедренном суставе в полном объеме, укорочения ноги нет. Оценка по таблице Улицкого 24 балла — хорошо.

У представленной больной были сердечно-сосудистая недостаточность П-Б степени, асцит, однако на протяжении двух месяцев продолжалось скелетное вытяжение. Осложнений не было, поскольку вытяжение проводилось без поднятия ножного конца кровати.

Целесообразность отказа от противовытяжения поднятием ножного конца кровати убедительно доказывает снижение летальности пожилых больных и стариков с переломами бедра и голени, которые лечились скелетным вытяжением (таблица 9.3).

Таблица 3

ДЕТАЛЬНОСТЬ ПОЖИЛЫХ БОЛЬНЫХ И СТАРИКОВ С ПЕРЕЛОМАМИ БЕДРА И ГОЛЕНИ ПО ГОДАМ

Годы	Всего больных с переломами бедра голени	Умерло	%	Больных с переломами шейки бедра и верт. области	Умерло	%
1957-1961	362	29	8,01	57	27	47,3
1962-1965	364	27	7,41	61	25	37,7
1966-1969	454	25	5,73	54	18	33,3
1970-1972	470	13	2,77	80	13	16,2

Таким образом, летальность среди пожилых больных и стариков с переломами бедра и голени снизилась в 1970—1972 годах по сравнению с 1957—1961 годами в 3 раза, а по сравнению с 1966—1969 годами — в 2 раза.

Вначале мы отказались от поднятия ножного конца кровати для противовытяжения у больных пожилого и старческого возраста, потом у пострадавших с сочетанными травмами костей конечностей и повреждениями головного мозга, а затем вообще отказались от противовытяжения у всех этим нефункциональным приемом. Не стало необходимости переносить тяжелые подставки для ножного конца кровати.

Три фазы лечения переломов скелетным вытяжением

I. **Репозиционная:** до 3 дней. Желательно продолжительность этой фазы сократить до минимума. Поэтому контрольная рентгенограмма после наложения скелетного вытяжения должна быть сделана уже на следующий день. После этого следует произвести коррекцию величины силы вытяжения, ее направления, наложить дополнительные тяги. Чем дольше продолжается фаза репозиции, тем худшие условия для образования первичной мозоли. Репозиция отломков должна быть подтверждена рентгенограммами в двух проекциях.

2. **Ротационная** (удержание): 2—3 недели. В этот период должен быть обеспечен максимальный покой вытягиваемого сегмента конечности (вред от перекладываний больного, транспортировки его, включение в лечебную физкультуру поврежденного сегмента). Через 2 недели после начала вытяжения следует сделать контрольные рентгеновские снимки в двух проекциях.

3. **Репарационная:** 2—4 недели — от первых признаков мозоли до достаточной консолидации (прекращение вытяжения). Клинически это подтверждается тем, что больной может поднять поврежденную конечность.

Места проведения спиц

Типичные места направления проведения спиц показаны на рисунке 9.37. При наложении вытяжения над мыщелками бедра точка введения спицы определяется следующим образом: уровень во фронтальной плоскости соответствует верхнему краю надколенника в сагиттальной плоскости — граница передней и средней трети всей толщины бедра. Спица проводится изнутри кнаружи для исключения повреждения бедренной артерии и вены.

При лечении переломов бедренной кости скелетное вытяжение накладывают и на основание бугристости большеберцовой кости. Точки введения спицы должны располагаться у основания бугристости на 1,5—2 см кзади от наиболее выстоящей поверхности ее. Высокое проведение спицы опасно из-за возможности инфицирования коленного сустава. Поверхностное проведение спицы через бугристость большеберцовой кости может быть причиной прорезывания ее. Спица проводится снаружи кнутри для исключения повреждения общего малоберцового нерва. Взаимоотношение мест проведения спиц через бедренную кость и большеберцовую с анатомическими образованиями коленного сустава представлено на рисунке 9.38.

В тех случаях, когда переломы бедренной кости или переломы костей таза требуют вытяжения большими грузами (более 6 кг), показано проведение спицы через нижний метафиз бедра. К этому приему можно прибегать при переломах вертельной области или шейки бедра. Однако если в плане лечения не исключается возможность операции остеосинтеза стержнем (диафизарный или низкий перелом бедренной кости), то мы не рекомендуем проводить спицу для вытяжения через бедренную кость, так как в этом случае наличие инфицированного канала в мягких тканях и кости может быть причиной гнойного осложнения.

Скелетное вытяжение за нижний метафиз бедренной кости опасно у детей, так как спица может быть проведена через ростковую зону, что в дальнейшем может сказывать-

ся нарушением роста бедренной кости. На рис, 9.39 показана рентгенограмма бедренной кости мальчика 14 лет, которого лечили 4 года тому назад скелетным вытяжением за нижний конец бедренной кости. Имеется тяжелая вальгусная деформация.

Точка проведения спицы при вытяжении за пяточную кость должна располагаться в центре тела этой кости. Для определения этой точки нужно установить стопу под прямым углом к голени, провести прямую линию от заднего края внутренней лодыжки до наиболее выступающей кзади точки пяточного бугра. Середина этой линии и будет определять место введения спицы. Спица вводится изнутри кнаружи — тем исключается вероятность повреждения сосудов и нерва в лодыжечном канале.

Ошибкой является проведение спицы через точку, расположенную на 4—5 см ниже верхушки внутренней лодыжки, как это рекомендуют делать некоторые авторы (рис. 9.40).

При вытяжении за нижний метафиз большеберцовой кости спица проводится на 5—6 см выше верхушки внутренней лодыжки. Вытяжение за нижний метафиз большеберцовой кости при переломах костей голени более оправдано с точки зрения биомеханики — вытяжение осуществляется по оси центрального отломка, и не возникает запрокидывания кзади конца периферического отломка, которое может быть при вытяжении за пяточную кость. Но вытяжение за нижний метафиз большеберцовой кости нецелесообразно, если не исключается возможность оперативного лечения, особенно остеосинтеза стержнями — опасность инфицированных осложнений.

Для определения места проведения спицы в области локтевого отростка следует согнуть предплечье под прямым углом, провести линию от медиального надмыщелка плеча к верхушке локтевого отростка локтевой кости, от середины этой линии восстановить перпендикуляр, на нем, отступя 3 см от первой линии, и располагается точка введения спицы. Спицу через основание локтевого отростка локтевой кости нужно проводить изнутри кнаружи, чтобы избежать повреждения локтевого нерва. Взаимоотношение локтевого нерва и места проведения спицы показано на рисунке 9.41.

Стандартные дуги для вытяжения спицы, проведенной через локтевой отросток локтевой кости, имеют существенный недостаток — они малы, особенно если увеличен слой подкожной клетчатки или имеются отек и гематома вокруг локтевого сустава.

В. В. Ключевским (1974) предложен новый прием скелетного вытяжения за локтевой отросток спицей Киршнера со штыкообразным изгибом (рис. 9.42). Спица проводится от верхушки локтевого отростка к его основанию. На верхнем конце ее делается штыкообразный изгиб, он устанавливается на кость (изгиб проходит свободно через прокол, сделанный спицей, поэтому дополнительных разрезов не делается). Вытяжение осуществляется за выступающий из основания локтевого отростка локтевой кости конец спицы.

Аппараты, приспособления и материалы для скелетного вытяжения

Обычная больничная кровать с поднимающимся подголовником неудобна для лечения переломов скелетным вытяжением. Щит, без которого вытяжение невозможно, закрывает подголовник. Для поднятия туловища и головы больному необходимо бывает подложить 3—4 подушки, которые смещаются, «сползают».

Если больного на щите укладывают на обычную кровать, то щит следует закрыть двумя матрацами, лучше если верхний будет поролоновый. Для придания больному функционально выгодного положения на обычной кровати под туловище и голову следует подложить втрое сложенный матрац. При лечении переломов шейки бедра и вертельной области у пожилых больных и стариков под ноги подкладывается валик и ножной конец нижнего матраца сворачивается вдвое. Этим обеспечивается полусогнутое положение как поврежденной, так и здоровой ноги. Выпрямление здоровой ноги на плоской постели является ошибкой. Оно плохо переносится больными. Таким образом, для лечения переломов скелетным вытяжением на обычной кровати требуется три матраца.

Для лечения больных с переломами скелетным вытяжением (особенно больных с полифактурами и сочетанными повреждениями!) удобна **функциональная кровать.** Она легко передвигается (колеса на шариковых подшипниках), позволяет изменять углы подъема туловища и сгибания ног. Сетка ее натянута на четырех рамах, поэтому не перерастягивается при укладывании больного, что позволяет скелетное вытяжение проводить без щита. Низкая спинка функциональной кровати не препятствует приведению и отведению ноги с шиной Белера.

На основе функциональной кровати создана кровать для травматологических больных (рис. 9.43).

Шины скелетного вытяжения. Для лечения переломов костей нижней конечности отечественной промышленностью изготовляются шины Белера с роликовыми блоками.

Для лечения переломов плечевой кости используются отводящие шины, крепящиеся к груди больного (рис. 9.44).

Инструментарий для наложения скелетного вытяжения. Для скелетного вытяжения в настоящее время используется инструментарий, предложенный Киршнерой: стальная спица, напрягающая дуга, направитель-гармоника для проведения спицы электрической или ручной дрелью, напрягающий и фиксирующий ключ (рис. 9.45).

Некоторая сложность инструментария для натяжения спицы в дуге Киршнера привела к предложению новых конструкций дуг. Широкое распространение получила дуга Центрального института травматологии и ортопедии. Она состоит из двух половин, соединенных на вершине дуги двумя накладками. При закручивании гайки-винта обе половины дуги расходятся, спица натягивается (рис. 9.46).

Спица проводятся электрической или ручной дрелью. Однако чем больше скорость вращения спицы, тем больше зона термического повреждения кости (Ruckeit, 1935; Matthews, Hirch, 1972). Поэтому преимущество следует отдавать ручной дрели (особенно при проведении спицы через локтевой отросток, гребень подвздошной кости, бугристость большеберцовой кости, пяточную кость).

Спицы, выпускаемые отечественной промышленностью, имеют обычную трехгранную пирамидальную заточку. Заточенная таким образом спица хорошо проходит через губчатую кость и значительно хуже через компактную.

Исследования Ruckeit показали, что при проведении трехграннозаточенной спицы температура кости вокруг спицы достигает 250°С. Кость обугливается.

Более рационально, по мнению Ruckert (1935), затачивать спицу в форме сверла и применять плоскую заточку. Г. И. Шевченко с соавт. (1978) предложили одногранную заточку (рис. 9.47).

Спица Киршнера имеет несомненные преимущества по сравнению с гвоздем и скобой для скелетного вытяжения: она тонка, проводится через кость атравматично. Будучи натянутой в дуге, спица получает достаточное напряжение, а поэтому оказывает равномерное давление на кость во всех участках соприкосновения.

Однако концы спиц жестко фиксированы в зажимах напрягающих дуг, и при движении дуги спица вращается в кости. Это является одной из причин смещения спицы и инфицирования тканей вокруг нее. Не предупреждают смещения спицы и специальные фиксаторы ЦИТО и Магнуса. Они при смещении спицы сдавливают мягкие ткани, возникают пролежни.

Нами (1974) разработан простой прием для исключения смещения спиц при лечении переломов скелетным вытяжением. Через кость проводится не одна, а две спицы на расстоянии 5 мм одна от другой. После проведения спиц на противоположных сторонах их крампонными щипцами или специально переоборудованными для этой цели пассатижами делаем штыкообразный изгиб высотой 3 мм. За прямые концы спицы протягиваем через кость так, чтобы изгиб уперся в кость. Штыкообразный изгиб легко проходит через мягкие ткани, поэтому специальных разрезов не делаем. После этого

обе спицы фиксируем в одной дуге и натягиваем их с такой силой, чтобы они не прогибались при вытяжении грузом 7—8 кг. Штыкообразные изгибы полностью исключают смещение спицы в любую сторону (рис. 9.48).

Этот прием используем в клинике с 1973 года у всех больных при вытяжении за нижний метафиз бедра, бугристость большеберцовой кости, пяточную кость. Он особенно оправдан при длительном скелетном вытяжении (лечение переломов шейки и вертельной области, переломов голени и переломо-вывихов голеностопного сустава), при скелетном подвешивании больного (предупреждение пролежней).

Каких-либо осложнений при использовании предлагаемого приема мы не наблюдали.

Для подвешивания груза следует применять **капроновую леску** толщиной 1 мм. Она прочна, эластична, гигиенична, способна демпферировать и эстетична.

Леску к напрягающей дуге удобно крепить спицей Киршнера (рис. 9.48). Спица изгибается «коромыслом». Такой прием крепления к дуге прост, надежен и эстетичен. В то же время согнутая таким образом спица служит дополнительно и демпфером.

Для подвешивания груза удобна подвеска с фиксирующей грузы гайкой (А. А. Даренберг, 1968, рис. 9.49). Эта гайка исключает падение грузов при переноске их с подвеской в собранном виде и при колебаниях подвески.

Удобно вместо чугунных грузов использовать 1,5-литровые пластиковые бутылки (рис. 9.50). Они заливаются через воронку водой. Используя эту подвеску, можно величину груза увеличивать постепенно, добавляя воду небольшими порциями.

Стальные пружины-демпферы изготовляются из стали марки 65-Г, диаметр проволоки 2,5—3 мм, длина пружины 4—12 см, диаметр 3 см.

Техника проведения спиц

Наложение скелетного вытяжения осуществляют в операционной в стерильном халате.

При переломах нижней конечности ее укладывают на шину Белера. При этом следует снять надстопную раму шины. При переломе плечевой кости руку укладывают на подставку к операционному столу так, чтобы локоть был согнут чуть больше 90°, а плечо было поднято.

После обработки операционного поля, обезболивания мест введения и выведения спицы 1% раствором новокаина проводится спица. Вставлять спицу в дрель следует аподактильно.

В случаях, когда требуется абсолютно точно направить спицу, предварительно маркируются места введения ее танталовыми скрепками, которые пришиваются к коже.

После проведения спицы вокруг нее к коже прикладываются марлевые шарики, смоченные спиртом. Они фиксируются резиновыми пробками от флаконов с пенициллином или повязкой.

При использовании для натяжения спицы в дуге Киршнера она вставляется в пазы фиксирующих болтов. На одной стороне дуги затягивается гайка со щечкой, а с другой стороны спица фиксируется в напрягающем ключе. Поворотом его ручки против часовой стрелки спица натягивается до такого момента, пока не перестанет прогибаться при потягивании за дугу. После этого закручивается гайка со щечкой на другом фиксирующем болте дуги Киршнера; отвинчивается гайка спиценатягивателя, и он снимается (см. рис. 9.45).

Концы спиц, выходящие за пределы наружных краев дуги, укорачиваются так, чтобы можно было согнуть крючок для подвязывания лески (см. рис. 9.48). Это делается при подвешивании стопы к надстопной раме шины Белера, при дополнительном вытяжении за край скобы (например, для осуществления внутренней ротации бедра при лечении скелетным вытяжением медиальных переломов шейки бедра).

При использовании для натяжения спицы в дуге ЦИТО необходимо вывинтить вин, упора и сблизить максимально обе полудуги. Спица вставляется в щечки полудуг и вини этих щечек завинчиваются. После этого вращением винта-упора полудуги разводятся и спица натягивается.

Предупреждение тромбозов вен и эмболии

При лечении переломов постоянным вытяжением тромбозу вен способствуют следующие факторы: повреждение вен, сдавление их гематомой, осколками, отломками, вправляющими петлями, пелотами; нефизиологичность положения больного при поднятом ножном конце кровати, создаваемом для противовытяжения, — перегрузка правого сердца, повышение центрального венозного давления, высокое стояние диафрагмы и уменьшение экскурсий ее; малая активность больного, особенно в первые дни — общая гипокинезия; обездвиживание поврежденной конечности (боль из-за несовершенства иммобилизации) — местная гипокинезия.

Тромбоз вен является основным источником тромбоэмболии легочной артерии.

Главное в предупреждении тромбозов вен и эмболии — это уменьшение общей и местной гипокинезии больного.

Демпферирование систем постоянного вытяжения уменьшает колебания силы вытяжения при движениях больного. Больные становятся более активными, это уменьшает неблагоприятные последствия общей гипокинезии.

Установка надкроватной рамы также повышает активность больного. Больные подтягиваются к раме, садятся, держась за нее.

Следует по возможности реже прибегать к накожному вытяжению, боковым вправляющим петлям и давящим пелотам, используя другие возможности устранения смещений отломков.

Большое значение мы придаем обучению каждого больного гимнастике брюшного пресса — увеличение экскурсий диафрагмы способствует оттоку венозной крови из таза и нижних конечностей.

Т. С. Лавринович с соавт. (1976) для предупреждения тромбоэмболических осложнений у травматологических и ортопедических больных рекомендовали использовать антикоагулянты непрямого действия, и в частности, фенилин. В 1-й день фенилин давали 2 раза по 0,03 (в 14 и 20 часов), во 2-й день — 3 раза (8, 14, 20 часов). На 3-й день определяли величину протромб и нового индекса, который в последующем исследовали через день. Оптимальным уровнем протромбинового индекса авторы считали 46—60%. После этого снижали дозировку фенилина до поддерживающей, чаще всего по 0,015 два или три раза в день. На этом уровне удерживали протромби но пению в течение пребывания больного на постельном режиме. По мере расширения режима дозу фенилина постепенно уменьшали до полной отмены. Один раз в неделю делали анализ мочи и кала для выявления возможных микрокровотечений. Число тромбоэмболических осложнений снизилось, по данным Т. С. Лавринович, в 12 раз.

Менее эффективным средством профилактики тромбоэмболических осложнений является аспирин. Его назначают по 0,25 г три раза в день.

Предупреждение легочных осложнений при лечении переломов скелетным вытяжением

Воспаление легких является самым частым осложнением и самой частой причиной смерти при лечении переломов скелетным вытяжением, особенно у лиц пожилого и старческого возраста.

Развитию пневмонии способствуют:

1) неправильная внутрибольничная транспортировка больного (на металлической каталке без матраца и одеяла) — охлаждение;

2) помещение пожилых больных и стариков у окон, в проходах (сквозняки) — охлаждение;

3) укутывание больного одним одеялом — оно не покрывает нижнюю поверхность бедра больной ноги, промежность и стопу здоровой ноги — охлаждение;

4) поднятие ножного конца кровати для целей противовытяжения — смешение кишечника и диафрагмы — затруднение «диафрагмального дыхания» и поэтому ухудшение вентиляции легких;

5) стремление больного не кашлять и сохранять неподвижность в постели из-за болей в месте перелома (особенно при использовании «жестких» систем вытяжения);

6) затруднение туалета ротовой полости (особенно в первые дни) — возможность аутоинфицирования;

7) гиподинамия.

Предупреждение пневмоний:

1) транспортировка больного на щите с матрацем, укутывание его одеялом;

2) укутывание больного на кровати двумя одеялами — одно на здоровую ногу и туловище, другое — на поврежденную ногу;

3) отказ от поднятия ножного конца кровати для противовытяжения;

4) установка у каждой койки надкроватной рамы;

5) дыхательная гимнастика и гимнастика брюшного пресса;

6) проведение туалета рта и возбуждение саливации (заставляем больных чистить не только зубы, но и язык, есть лук, чеснок, клюкву, лимон);

7) старикам с первого дня лечения проводим профилактику воспаления легких: дыхательная гимнастика, камфора, отхаркивающая микстура, банки, горчичники;

8) при появлении признаков бронхиальной обструкции для стимуляции кашля и внутрибронхиального введения антибиотиков применяем чрескожную катетеризацию трахеи.

Поскольку не всегда имеются металлические надкроватные рамы, можно в районных больницах рекомендовать деревянные рамы (рис. 9.51). Вертикальные стойки этих рам прикрепляются посредством шнура, шурупов или болтов к спинкам кроватей, а горизонтальная планка вводится в прорези вертикальных стоек.

Можно полагать, что такие простейшие рамы надо иметь и в хирургических, и в терапевтических отделениях. При выписке престарелых больных следует рекомендовать родственникам сооружать подобные рамы к домашним кроватям.

Демпферирование систем скелетного вытяжения

Недостатки метода скелетного вытяжения

Выпускаемая медицинской промышленностью в России шина Белера технически устарела и не отвечает основным принципам функционального лечения переломов. Роликовые блоки этой шины вращаются плохо или вовсе не вращаются. И. И. Джанелидзе еще в 1937 году установил, что из-за трения в несовершенных роликовых блоках сила вытяжения не равна висящему грузу, а меньше его примерно на 25%. Он считал рациональным заменить роликовые блоки на шарикоподшипниковые (в Санкт-Петербургском научно-исследовательском институте скорой помощи имени И. И. Джанелидзе до сих

пор имеются шины с шарикоподшипниковыми блоками, установленными И. ИДжанелидзе).

Силы трения в системах скелетного вытяжения изучали позднее К. И. Барышников (1944), Е. И. Гиршович (1958), Dederich, Murtz (1963). По данным К. И. Барышникова, на преодоление силы трения в блоках тратится 15—20% массы груза, а по данным Е. И. Гиршовича — 70—80%. Dederich, Murtz установили, что если в системе один блок, то потеря силы вытяжения равна 15% массы груза, если два блока — то 22%, если; три — то 25%.

Они же изучили колебания силы вытяжения при движениях больного и нашли, что из-за трения сила вытяжения то уменьшается, то увеличивается. Эти колебания равны ± 37,5%.

Принципиальным совершенствованием постоянного вытяжения было предложение Н. К. Митюнина (1966) демпферировать системы скелетного вытяжения.

Н. К. Митюнин (1966) назвал применяемые повсеместно системы скелетного вытяжения «жесткими». При малейших движениях больного (кашель, смена белья, подкладывание судна, подтягивание ноги) возникают колебания силы вытяжения. Эти колебания Н.К.Митюнин измерял пружинным динамометром и нашел, что при грузе 10 кг они составляют ± 2—6 кг (Н. К. Митюнин, А. Н. Кедрова, А. П. Никонов 1966). С целью уменьшения колебаний вытяжения Н. К. Митюнин рекомендовал между скобой, натягивающей спицу, и первым блоком на протяжении шнура помещать стальную пружину. Тогда перепады силы вытяжения уменьшались в 10 раз.

Н. К. Митюнин указал на целесообразность подвешивания груза капроновой леской, она эластична и поэтому также гасит колебания силы вытяжения.

В системе скелетного вытяжения сила, действующая на кость, всегда меньше величины груза. Она зависит от вида блока и подвески. Наибольшая потеря силы вытяжения (до 60% величины груза) определена в системах с роликовыми блоками и подвеской из хлопчатобумажного шнура, бинта и стального троса. Сила вытяжения приближается к величине груза в системах с шариподшипниковыми блоками и подвеской из капроновой лески (потеря ее не более 5% величины груза).

При попытке придать грузу равномерное движение вверх за счет трения в блоках и трения подвески о блок сила вытяжения увеличивается в 2—6 раз в системах с роликовыми блоками и на 5—17% — в системах с шариподшипниковыми блоками.

Зависимость силы вытяжения от вида блока и подвески показана на рисунке 9.52.

Из рисунка следует, что наименьшая разность между величиной груза и силой вытяжения, передаваемой на кость, была в системах с шариподшипниковыми блоками и капроновой леской. Колебания силы вытяжения в этих системах не превышают порога различения мышц поврежденной конечности. В системах с роликовыми блоками они выше порога различения.

Демпферирование силы вытяжения обеспечивают стальные пружины (между скобой и первым блоком!), шариподшипниковые блоки (обязательно!) и капроновая леска (рис. 9.53).

Демпферированное боковое скелетное вытяжение

Для устранения смещений по ширине при лечении переломов скелетным вытяжением издавна применяются вправляющие петли и давящие пелоты. Петли и пелоты оказывают действие на кость лишь через мягкие ткани. Сдавливая их, петли и пелоты вызывают боль, усугубляют нарушения венозного и лимфатического оттока. Возможность тромбоза вен с последующей эмболией увеличивается (Swart, 1941; А. В. Каплан, 1965; В. Н. Аркатов, 1966; Guuntini, 1968). Давление на мышцы вызывает их сокращение,

что препятствует вправлению отломков. Недостатком вправляющих петель и пелотов является также и то, что посредством их невозможно воздействовать на отломки костей (Muller, 1931; Wiedhopf, 1933; В. Н. Аркатов, 1966). Устранение смещений отломков по ширине эти авторы осуществляли не давящими пелотами, а иглообразными упорами, прокалывающими кожу и упирающимися в кость.

Предложения об использовании проволоки и спиц не только для продольного, но и для бокового вытяжения появились вскоре после внедрения в практику лечения переломов скелетным вытяжением.

Borchgrevink (1925), Block (1926, 1929) через два-разреза проводили вокруг кости проволоку и за нее осуществляли боковое скелетное вытяжение. Очевидно, из-за сложности этот прием не получил распространения.

Оригинальное боковое скелетное вытяжение применял Schweizer (1932). Выше перелома через отломок он проводил поперечную спицу Киршнера, конец ее загибал петлей и через небольшой разрез кожи проводил спицу до упора петли в кость. За выступающий конец спицы осуществлял боковое вытяжение.

Block (1934) спицу Киршнера изгибал штыкообразно. Такой изгиб свободно проходил через мягкие ткани. Дополнительного разреза не требовалось. Однако этот прием постоянного бокового скелетного вытяжения тогда не получил почему-то распространения ни за рубежом, ни в нашей стране.

В дальнейшем травматологи пользовались боковым скелетным вытяжением лишь для одномоментной репозиции переломов (Beck, 1932; Kemkes, 1937; Anderson, 1938; Calvetti, Operti, 1956; Camera с соавт., 1956). Были предложены спицы с упорными площадками (И. Р. Воронович, 1965; Ф.С.Юсупов, 1965, 1969; Л.Я.Григорьев, И. Р. Воронович, 1969). Спицы с упорной площадкой (изгиб восьмеркой или напаянная площадка) проводили через разрез кожи, натягивая в дуге Киршнера или специально сконструированной скобе. Остеосинтез спицами с упорными площадками в настоящее время применяется при лечении внутрисуставных мыщелков бедра и голени. Этот прием приложения скелетной тяги получил применение при лечении переломов аппаратами Илизарова.

При лечении же переломов постоянным скелетным вытяжением до сих пор широко пользуются боковыми вправляющими петлями. Более того, Н. П. Новаченко и Ф. Е. Эльяшберг (1940, I960, 1972) и Д. Руцкий (1970) в монографиях, посвященных постоянному вытяжению, боковые вправляющие петли считают одним из достоинств метода.

Однако мы полагаем, что боковые вправляющие петли являются не достоинством, а весьма несовершенным приемом устранения смещений отломков по ширине и под углом при лечении переломов постоянным вытяжением. Мы рекомендуем как можно реже прибегать к петлям и давящим пелотам при лечении переломов, особенно у пожилых и стариков.

Для устранения угловых смещений и смещений по ширине удобно использовать постоянное демпферированное боковое скелетное вытяжение штыкообразно изогнутыми спицами, как это делал Block (1934) — рис. 9.54.

На 2—4 см выше и ниже линии перелома через концы отломков и мягкие ткани проводится по одной спице Киршнера. На протяжении спицы стоматологическими крампонными щипцами или модифицированными пассатижами делаются штыкообразные изгибы высотой 3—4 мм, после чего изгиб спицы протаскивается через кожу и мышцы, пока он не упрется в кость. Штыкообразно изогнутая спица легко проходит до кости через прокол мягких тканей, поэтому дополнительные разрезы не делаются. Концы спиц, противоположные штыкообразным изгибам, загибаются для подвязывания лески с демпфером. К леске, проведенной через блок, подвешивается груз. Другой конец спицы оставляется над кожей или укорачивается так, что он лежит под кожей. За этот конец спица извлекается после срастания перелома.

Поскольку сила вытяжения приложена непосредственно к кости, то боковое скелетное вытяжение более эффективно, нежели боковые вправляющие петли и давящие пелоты, обычно для постепенной репозиции отломков достаточен груз 1—1,5 кг, после репозиции груз уменьшаем до 0,5 кг. При застарелых переломах, когда имеется первичная мозоль, применяем большие грузы — от 4 до 8 кг на спицу.

Рис. 9.34. Среднефизиологическое положение руки при лечении вытяжением переломов плечевой кости (отведение плеча — 90°, выведение вперед — 35", сгибание в локте — 110" по К. Ф. Вегнеру)

Рис. 9.35. Среднефизиологическое положение для ноги при лечении постоянным вытяжением переломов бедра и голени (сгибание в тазобедреннном и коленном суставах — 140° по К. Ф. Вегнеру)

Рис. 9.36.1. Отрицательные последствия поднятия ножного конца кровати для противовытяжения

Рис. 9.34.

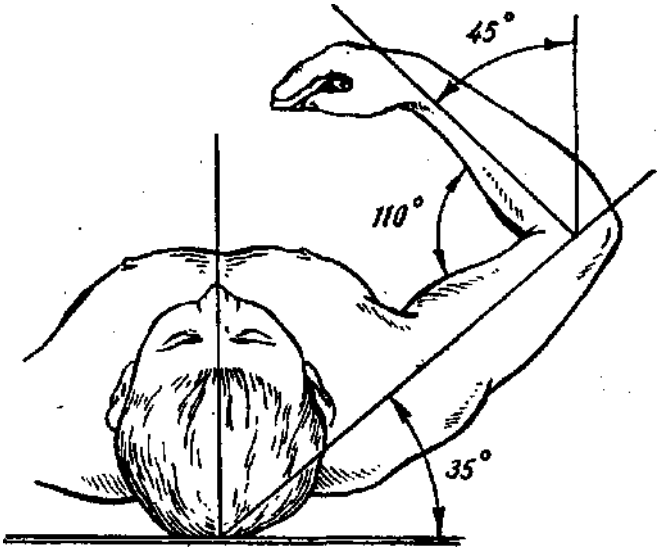

Рис. 9.35.

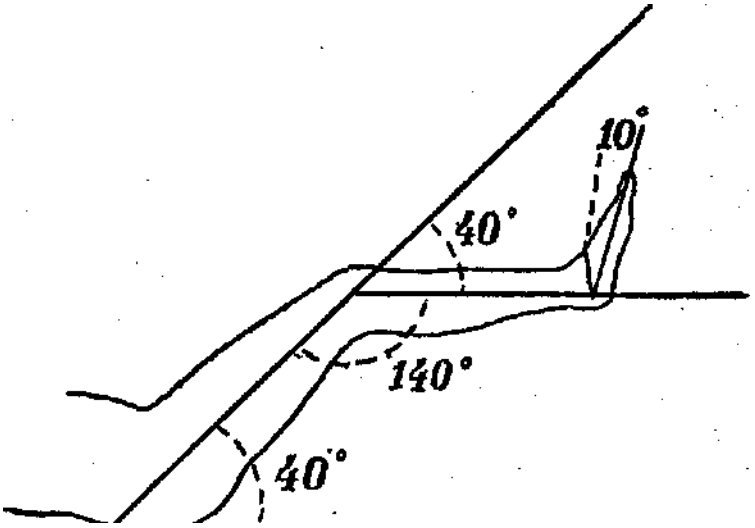

Рис. 9.36.1.

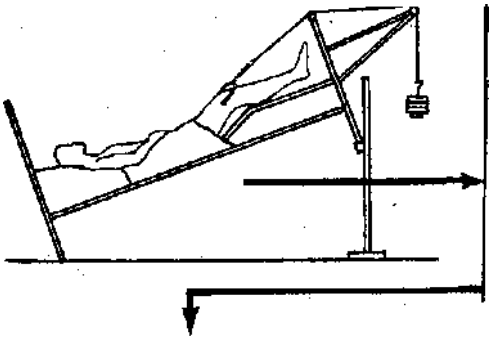

— подъем ЦВД в 2 р и >
— гипоксия головного мозга
— перегрузка правого сердца
— ухудшение легочной вентиляции
— смешение кишечника
— ограничение подвижности диафрагмы

— психозы гипоксические
— пневмонии
— сердечно-сосудистая недостаточность
— отягощение сопутствующих заболеваний

Внутренний остеосинтез

Внутренний остеосинтез используется в трех вариантах — внутрикостный стержнями, накостный пластинами и чрескостный очаговый шурупами, болтами, спицами.

Внутренний остеосинтез стал внедряться в нашей стране с конца пятидесятых годов. Этому способствовали работы крупных травматологических школ, руководимых В. Д. Чаклиным, Я. Г. Дубровым, Ф. Р. Богдановым, Н. Н. Приоровым, И. Л. Крупко, В. П. Охотским. К сожалению, в то время мы не имели хороших индустриальных конструкций для внутреннего остеосинтеза. Те же конструкции, которые выпускала наша медицинская промышленность, — стержни Богданова, Дуброва, полые стержни ЦИТО, пластины Лена, шурупы с мелкой нарезкой, не обеспечивали прочной фиксации отломков, потому после операции всегда накладывалась на сломанный сегмент и прилежащие суставы гипсовая повязка до сращения перелома, после снятия ее требовалась разработка суставов и атрофированных мышц, поэтому метод внутреннего остеосинтеза в начале шестидесятых годов был нефункциональным. Более того, открытая репозиция с несовершенной фиксацией отломков осложнялась нагноением раны и послеоперационным остеомиелитом, несращениями, костными дефектами после лечения остеомиелита. Резко увеличилась инвалидизация больных с закрытыми и открытыми переломами. На третьем съезде травматологов-ортопедов России (г. Ленинград, 1978 г.) старейший наш из присутствующих Василий Дмитриевич Чаклин предостерег восторгаться внутренним остеосинтезом. Он рассказал о том, что в начале двадцатых годов, когда работал над докторской диссертацией, по всей Украине с большим трудом нашел 29 больных с послеоперационным остеомиелитом, а теперь таких больных много в каждой районной больнице. Чаклин обвинил в этом остеосинтез, широко распространенный в специализированных травматологических отделениях и внедряемый в районных больницах. Василий Дмитриевич призвал «к истинной любви к внутреннему остеосинтезу, а прелесть истинной любви в воздержании». И он был тогда прав. Если бы не метод Илизарова, широко внедряемый к тому времени по всей стране, то инвалиды от травм буквально заполонили бы все наши травматологические и ортопедические отделения.

В 1962 году я приехал работать в Мышкинскую районную больницу Ярославской области. Небольшое — 35 коек — отделение было хорошо оснащено всеми костными инструментами, в достатке были стержни Богданова, ЦИТО, Дуброва, пластинки Лена, шурупы. Но, боясь гнойных осложнений, мы не оперировали закрытые переломы. Меня в этом еще сдерживали мои многоопытные коллеги — Евгения Федоровна Ершова, хирург высшей категории, прошедшая всю Великую Отечественную войну, и Анна Васильевна Полозова, приехавшая в Мышкин на жительство уже пенсионеркой, а до этого работавшая в клинике И. И.Джанелидзе. Спасибо им, а то бы при моей молодой активности, конечно, я сделал бы инвалидами многих своих пациентов. Выручало скелетное вытяжение. Книга Н. П. Новаченко и Ф. Е. Эльяшберг «Постоянное вытяжение* была моей настольной книгой, и я всякий раз обращался к ней, когда поступали больные с переломами плеча, бедра, голени.

За рубежом в послевоенные годы интенсивно совершенствовался разработанный Кюнчером внутрикостный остеосинтез. Он предложил стержень V-образной формы из листовой нержавеющей стали, который за счет упругости прочно прижимался к стенкам костного канала. В 1939 году он первый выполнил закрытый остеосинтез. Репозиция и введение стержня осуществлялись под контролем рентгеноскопии. Отказ от

гипсовой иммобилизации и ранняя нагрузка создавали благоприятные условия для формирования костной мозоли.

Совершенствуя технику операции, Кюнчер для облегчения репозиции стал использовать металлические направители, поперечному сечению штифта придал форму клевера, что позволяло вводить его в отломки по направителю. Но уже тогда возникла проблема прочного остеосинтеза стержнями переломов выше и ниже сужения костной трубки. Поэтому следующим этапом развития остеосинтеза стержнями явилось рассверливание костного канала для большего по протяженности заклинивания стержня (как бы стремились удлинить суженную часть костной трубки) — R. Maatz, 1942; G. Kuntscher, 1961. Это позволило вводить массивный стержень, обеспечивающий прочную фиксацию отломков не только в зоне сужения костной трубки, но и выше и ниже от него. Затем для устранения ротационных смещений и повышения жесткости фиксации стержня выше в метафизарных отделах отломков стали применять блокирующий остеосинтез, используя дополнительные винты, спицы и другие приспособления для заклинивания (S. R. Babinetal, 1981; M. Hinze, 1986; R. L Huckstep, 1986).

Публикации, пропагандирующие закрытый остеосинтез, появляются в зарубежной литературе все чаще и чаще. Это связано также с распространением влияния системы АО/А на ортопедо-травматологические клиники Европы и Американского континента. Но блокирующий остеосинтез — самый дорогой способ фиксации отломков. Он требует специального инструментария, аппаратов для закрытой репозиции, электронных лучевых преобразователей.

Параллельно зародился и совершенствовался закрытый интрамедуллярный остеосинтез немассивными эластичными стержнями — оригинальные «направленные стержни» американских ортопедов-травматологов братьев Rush, 1955 г.

История развития закрытого интрамедуллярного остеосинтеза в нашей стране связана с именем Якова Григорьевича Дуброва. На XXV Всесоюзном съезде хирургов в 1945 году он демонстрировал трех больных со свежими переломами бедра, которым был выполнен закрытый остеосинтез круглыми массивными стержнями. В 1958 году А. Н. Беркутов и М. А. Саркисов применили этот метод при лечении 52 больных с диафизарными переломами длинных костей. О закрытом остеосинтезе переломов плечевой кости оригинальными витыми стержнями сообщил П. Н. Петров в 1967 году. Многое внес во внедрение закрытого остеосинтеза тюменский травматолог М. Я. Баскевич (1969 г.). Он использовал стержни Клончера.

Наиболее фундаментальные работы по закрытому остеосинтезу переломов длинных костей массивными стержнями выполнены Владимиром Павловичем Охотским (1967, 1968, 1971, 1986 гг.). Его ученик А.Г. Сувалян разработал технологию и инструментарий для рассверливания костного канала. Глубокими экспериментальными исследованиями он изучил кровоснабжение отломков и особенности сращения перелома после закрытого остеосинтеза с рассверливанием костного канала.

Говоря о развитии интрамедуллярного остеосинтеза в нашей стране, особо следует остановиться на работах профессора Николая Константиновича Митюнина и его учеников. Ему принадлежит первое сообщение в отечественной литературе о применении титана для целей остеосинтеза (1959).

В настоящее время титан и его сплавы вытеснили другие материалы, использовавшиеся ранее для изготовления фиксаторов и протезов. Титан почти вдвое легче нержавеющей стали, его сплавы по прочности превосходят лучшие сорта нержавеющей стали, у него выше усталостная прочность. Он обладает высокой коррозионной стойкостью к самым разнообразным веществам органического и неорганического происхождения, что позволяет изменять форму и размеры титановых конструкций до и

во время операции. По этой же причине возможно введение в кость сложных составных и соприкасающихся конструкций, в том числе и комбинаций из титана и нержавеющей стали.

Используя мощные, но достаточно эластичные стержни прямоугольного поперечного сечения (сплав ВТ-1 для остеосинтеза переломов бедренной и большеберцовой костей, а для плечевой кости и костей предплечья — немассивные стержни из «жесткого» титана ВТ-6), Н. К. Митюнин соединил положительные качества массивных стержней и эластичных управляемых внутрикостных конструкций. Остеосинтез переломов по Митюнину стержнями прямоугольного поперечного сечения из титановых сплавов развивался и совершенствовался его учениками Г. М. Фроловым, Е. Г. Грязнухиным, В. В. Ключевским, Г. А. Сухановым (они теперь профессора и руководят крупными клиниками), А. А. Дегтяревым и др. После смерти Николая Константиновича прошло 20 лет, но основные принципы остеосинтеза переломов стержнями прямоугольного сечения из титановых сплавов остаются незыблемыми до сих пор.

Первый принцип. Стержни прямоугольного поперечного сечения заклиниваются своими гранями в костной трубке и губчатой кости метафизов отломков, обеспечивая многоточечную фиксацию конструкции в кости. Поэтому нет необходимости рассверливания костной трубки, которое значительно ухудшает кровоснабжение костных отломков, а следовательно, и возможности их сращения. Стержни прямоугольного поперечного сечения в отличие от массивных стержней других профилей не обладают поршнеобразным эффектом при проведении их через костные каналы отломков, поэтому меньше опасность жировой эмболии во время остеосинтеза.

Для остеосинтеза переломов бедренной кости используются стержни толщиной 3, 4, 5 и 6 мм, шириной 8, 9, 10, 11, 12, 13 и 14 мм; для остеосинтеза большеберцовой кости — толщиной 4 и 5 мм, шириной 6, 7, 8, 9, 10, 11, 12 и 14 мм; для остеосинтеза плечевой кости — толщиной 3 и 4 мм, костей предплечья — 2, 3 и 4 мм. Стержень необходимой ширины подбирается во время операции, тогда хирург готовит перед операцией несколько стержней, а использует тот, который туго (от руки) заходит в узкий канал одного из отломков. Можно ширину стержня определить и до операции по ширине суженной части костного канала здорового сегмента на снимке, сделанном с расстояния 120 см.

Второй принцип — использование для остеосинтеза в каждом конкретном случае максимально длинных стержней для заклинивания их не только в костной трубке, но и в мелкоячеистой губчатой кости метафизов отломков, а у взрослых — и в мелкоячеистой губчатой кости эпифизов. Для этого унифицированную заготовку (заведомо длинную) хирург укорачивает до операции (по здоровой кости) или во время операции после ретроградного введения стержня в центральный отломок (так, чтобы нижний конец его стоял на уровне торца центрального отломка) от места выхода стержня из кости отмеряют расстояние, равное длине периферического отломка. На стержне рашпилем формируется поперечная канавка, и он отламывается. Дистальнее на 0,5 см формируется еще одна поперечная канавка для захватывания стержня при удалении его.

Не раз оппоненты Н. К. Митюнина предлагали ему создать набор различных по длине стержней. Но работа с таким набором непременно приведет хирурга к такому моменту, когда не найдется стержня необходимой длины, поэтому стержень надо будет или укорачивать или вводить заведомо короткий стержень и не получить надежного остеосинтеза.

Третий принцип — моделирование и особая заточка конца стержня для обеспечения управляемого прохождения его через отломки (рис. 9.55). Это особенно необходимо делать при ретрофадном введении стержня в проксимальный отломок бедрен-

ной кости — он должен выйти через верхушку большого вертела; при ретроградном введении стержня в проксимальный отломок плечевой кости — он должен выйти у основания большого бугорка; при ретроградном введении стержня в дистальный отломок лучевой кости — через основание шиловидного отростка. Для этого атакующий конец бедренного стержня на протяжении 10 см должен быть отогнут кнаружи под углом около 10", атакующий конец плечевого стержня должен быть отогнут кнаружи на протяжении 5 см под таким же углом; атакующий конец стержня для лучевой кости отгибается кнаружи (в сторону шиловидного отростка) на расстоянии 3 см под углом 25—30°. Форма заточки атакующего кончика стержня при ретроградном и при антеградном введении его в плечевую, лучевую, бедренную и большеберцовую кость будет показана в частных главах. Противоположный конец стержня просто закругляется.

Четвертый принцип — моделирование стержня до операции в соответствии с физиологической кривизной кости (рис. 9-56). На рисунке показана физиологическая кривизна бедренной кости и возможность выпрямления ее при введении прямого (немоделированного) стержня. К сожалению, отсутствие возможности моделирования многих индустриальных стержней в прошлом, да и в настоящем — стержни ЦИТО, Дуброва, Кюнчера и др. — было существенным недостатком остеосинтеза стержнями длинных костей, имеющих физиологическую кривизну. Непременно необходимо сохранять физиологическую кривизну бедренной кости, лучевой кости, плечевой кости (нижний отрезок ее отклонен кпереди). Это подробно будет разобрано в частных главах лечения переломов.

Пятый принцип — использование двух-трех стержней с разведением их напряженных концов для прочной фиксации переломов выше и ниже сужения костной трубки (рис. 9.57). Этот принцип осуществляется следующим образом. Перед добиванием двух стержней в центральный отломок при ретроградном введении (например, синтез низкого перелома бедренной кости) концы их, равные длине периферического отломка, разводятся на предполагаемую ширину их стояния или чуть больше. После этого хирург сводит их и, удерживая вместе пассатижами, добивает в центральный отломок, пока сами кончики стержней не сравняются с торцом центрального отломка. Отломки сопоставляются. Если перелом поперечный или поперечно-зубовидяый, то отломки компримируются помощником; если перелом косой или косопоперечный, то после репозиции отломки фиксируются костодержателем Фарабефа. После этого стержни вбиваются в периферический отломок. За счет их напряженного состояния они при вбивании в периферический отломок расходятся, обеспечивая этим прочную фиксацию конструкции в нем.

Прием остеосинтеза низких переломов большеберцовой кости двумя напряженными стержнями детально разработан в кандидатской диссертации Г. А. Суханова (1973 г.), а низких переломов бедренной кости — ~в кандидатской диссертации А. А. Дегтярева (1984 г.)- Остеосинтез переломов бедренной кости выше сужения костной трубки двумя напряженными стержнями предложен В. В. Ключевским и Г. А. Сухановым (1990 г.).

Е. В. Зверев совершенствовал технику осуществления этого принципа — в дополнение к основному стержню он антеградно вводил такой же ширины тонкий стержень из «жесткого» титанового сплава ВТ-6 (рис. 9.68). Этот прием он использовал при лечении низких переломов большеберцовой кости (1992 г.).

Шестой принцип — остеосинтез переломов стержнями должен выполняться с как можно меньшей травматизацией надкостницы и мышц концов отломков. Профессор Н. К. Митюнин репозицию отломков выполнял шильями и однозубыми крючками, а отломки ключицы и костей предплечья сопоставлял трахеотомическими крючками. Он

всегда подчеркивал, что возможности сращения перелома после остеосинтеза определяются достаточным кровоснабжением зоны перелома, а это зависит от того, как мало мы «обдираем» отломки при кровавой их репозиции и фиксации.

В этом отношении несомненные преимущества у закрытого остеосинтеза. Действительно, при нем не повреждаются мышцы и надкостница больше, чем это случилось во время травмы. Первый закрытый остеосинтез перелома большеберцовой кости титановым стержнем прямоугольного поперечного сечения выполнил Н. К. Митюнин в нашей клинике в 1971 году. Он не спешил расширять показания к закрытому остеосинтезу переломов голени, так как пользовался стержнями из «мягких» титановых сплавов ВТ-1,ВТ-и. Остеосинтез требовал особой техники операции, предполагавшей обязательное открытие места перелома для выпрямления деформирующегося кпереди атакующего конца стержня (рис. 75). После того как Николай Константинович уехал из Ярославля в 1973 году, в клинике закрытый остеосинтез переломов костей голени выполняли 8—10 раз в году, но с начала 80-х годов эти операции стали делать значительно чаще (Г. А. Суханов, А. А. Дегтярев, В. А. Марков), а в 1983 году А. Д. Джурко начал работать над кандидатской диссертацией по закрытому остеосинтезу переломов костей голени {она была защищена в 1988 г.). В своей работе Александр Дмитриевич доказал несомненные преимущества закрытого остеосинтеза переломов костей голени, скрупулезно отработал технику операции, показал преимущества функционального ведения больных (в гипсовой повязке до колена и без гипсовой повязки). Эти данные представлены в таблице 9.4.

Таблица 9.4

СРОКИ ИММОБИЛИЗАЦИИ, НАЧАЛА И ПОЛНОЙ НАГРУЗКИ НА ОПЕРИРОВАННУЮ НОГУ, ПРИЗНАКИ ПОЛНОГО СРАЩЕНИЯ, СРОКИ СТАЦИОНАРНОГО ЛЕЧЕНИЯ И НЕТРУДОСПОСОБНОСТИ

Показатели	Сроки в неделях		
	Нефункциональное ведение	Укороченная повязка	Без гипса
Сроки иммобилизации	17+0,36	9±0,47	
Начало нагрузки на ногу	13+0,46	4+0,23	3±0,39
Полная нагрузка	17±0,47	9+0,36	7±0,67
Сращение перелома (рентг.)	17±0,37	14±0,48	* 13±0,84
Нетрудоспособность	21±0,52	14±0,49	12+0,69

А. Д. Джурко подробно изучил состояние периферического кровообращения в поврежденном сегменте и показал, что спазм артериального русла голени сохраняется до тех пор, пока не будет удален стержень из большеберцовой кости.

Существенные усовершенствования в остеосинтез переломов стержнями из титановых сплавов внес наш сотрудник Е. В. Зверев, работая над докторской диссертацией в 1985—1992 годах. Перед ним была поставлена цель изучить возможности осуществления закрытого остеосинтеза не только большеберцовой кости, но и других длинных костей. Принципиальным было то, что Е. В. Зверев доказал необходимость использования для остеосинтеза только стержней из «жестких» титановых сплавов ВТ-6.

Деформация стержня из «жесткого» титана при нагрузке конечности без гипсовой повязки не превышает пределы допустимых значений, поэтому не повреждается мозоль и не нарушается сращение перелома. Это позволило отказаться от наложения гипсовых повязок после остеосинтеза переломов плечевой кости, костей предплечья, бедренной кости и костей голени. Е. В. Зверевым была отработана техника антеградного введения стержней в бедренную и плечевую кости, в кости предплечья. Но закрытый остеосинтез легко получался (без электронного преобразователя и аппаратов для репозиции) только на большеберцовой кости. Поэтому В. В. Ключевским и Е. В. Зверевым была разработана техника полуоткрытого остеосинтеза (а.с. 2025/196), когда над местом перелома выполнялся 2—3 см разрез кожи, куперовскими. ножницами рассекалась собственная фасция и разводились мышцы до места перелома, к перелому хирург подводил указательный палец правой руки и им контролировал репозицию перелома. После репозиции стержень пробивался в периферический отломок, а пальцем контролировались полнота репозиции и надежность фиксации после завершения остеосинтеза. Таким образом, по своей сути полуоткрытый остеосинтез приближался к закрытому. По материалам Е. В. Зверева (1997), закрытый и полуоткрытый остеосинтез переломов плечевой кости выполнен у 86% оперированных (закрытый — 41%, полуоткрытый — 45%), у 84% больных с переломами костей предплечья (закрытый — 24%, полуоткрытый — 60%), 83% больных с переломами бедренной кости (закрытый — 8%, полуоткрытый — 75%), у 91% больных с переломами большеберцовой кости (все только по закрытой методике).

Е. В. Зверев наблюдал каждого оперированного больного вплоть до удаления конструкции. Использование «жестких» конструкций, функциональное ведение и диспансеризация оперированных самим хирургом позволили ему получить исключительные результаты: при изолированных переломах плечевой кости функция конечности восстанавливалась через 1—2 месяца, сращение спустя 3—12 месяцев; при изолированных переломах костей предплечья полное восстановление функции и трудоспособности — через 45—60 дней, сращение — через 3—8 месяцев; при изолированных переломах бедренной кости полное восстановление функции и трудоспособности — через 2—4 месяца, сращение — через 4—12 месяцев; при изолированных переломах костей голени полное восстановление функции — через 2—3—4 месяца, полное сращение — через 4—7 месяцев.

Однако широкое внедрение остеосинтеза переломов по Звереву (антеградный остеосинтез переломов бедренной кости, большеберцовой, плечевой кости и костей предплечья) выявило и недостатки фиксации переломов «жесткими» массивными стержнями. Так, раскалывание отломков большеберцовой кости имело место у 20% оперированных (И. И. Литвинов, 1996); введение стержня через ступеньку, вырубленную на большом бугорке плечевой кости, приводило всякий раз к тяжелым повреждениям вращательной манжеты плеча, поэтому ограничение отведения его сохранялось до извлечения стержня; антеградный остеосинтез «жестким» стержнем бедренной кости оказался намного сложнее разработанного Н. К. Митюниным и его учениками ретроградного остеосинтеза переломов этой кости, а закрытый остеосинтез, ради которого и предложен был прием антеградного введения конструкции, оказался выполним в руках автора лишь у 8% оперированных.

Все это послужило толчком к дальнейшему совершенствованию остеосинтеза переломов длинных костей стержнями прямоугольного поперечного сечения из титановых сплавов. По отношению к лечению переломов большеберцовой кости это осуществил И. И. Литвинов (кандидатская диссертация защищена им в 1997 г.). Он изучил стереоскопическую анатомию большеберцовой кости и нашел, что для уменьшения числа возможных конфликтов стержня с отломками его следует вводить совершенно в другой

точке, а не так как мы это делали раньше, плоскость широкой грани должна быть параллельна медиальной грани кости, и стержень должен иметь несколько другую форму (все это будет подробно изложено в главе по лечению переломов костей голени). Число осложнений во время операции уменьшилось в пять раз. Исследования по совершенствованию остеосинтеза переломов стержнями с учетом стереоскопической анатомии в клинике будут продолжены. Надо сделать так, чтобы остеосинтез стержнями прямоугольного поперечного сечения как можно больше отвечал критериям современного **биологичного** остеосинтеза.

Рис. 9.55. Направленное введение моделированных титановых стержней: в проксимальный отломок бедренной (1), плечевой (2), большеберцовой (3) костей; в дистальный отломок бедренной (4), большеберцовой (5), лучевой (6) костей

Рис. 9.56. Выпрямление физиологической кривизны бедренной кости и образование клиновидной щели при остеосинтезе прямым стержнем (1); 2 — двойное моделирование стержня соответственно физиологической кривизне бедренной кости (Б) и конца стержня для введения его через боковую поверхность или верхушку большого вертела (А) (2); остеосинтез бедренной кости дважды моделированным стержнем, введенным через место перелома ретроградным путем (3)

Рис. 9.57. Этапы остеосинтеза двумя плоскими стержнями с напряжением и разведением их концов при низком переломе бедренной кости:
1 — введение двух стержней через место перелома; 2 — длина дистальных концов стержней соответствует величине периферического отломка кости; 3 — разведение концов стержней; 4 — вбивание стержней, приводящее к сближению между собой разведенных концов; 5 — концы стержней сближены и находятся в состоянии напряжения; 6 — стержни вбиты через место перелома, концы их разошлись в периферическом отломке

Рис. 9.55.

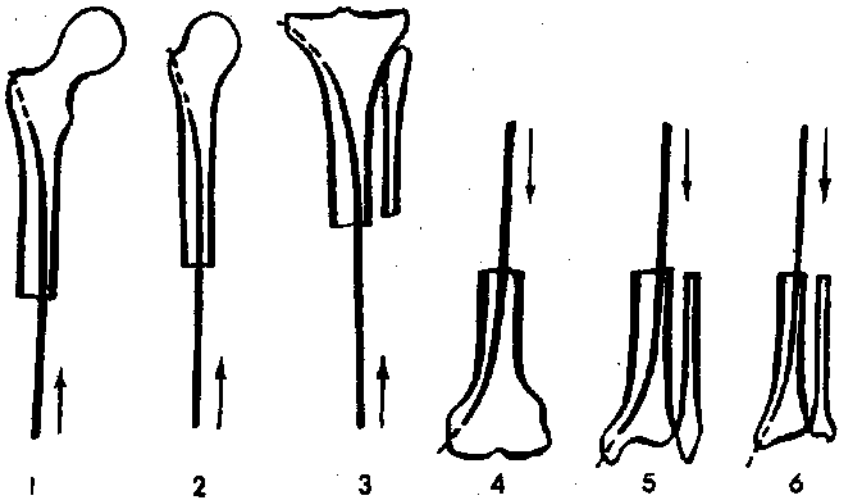

Рис. 9.56.

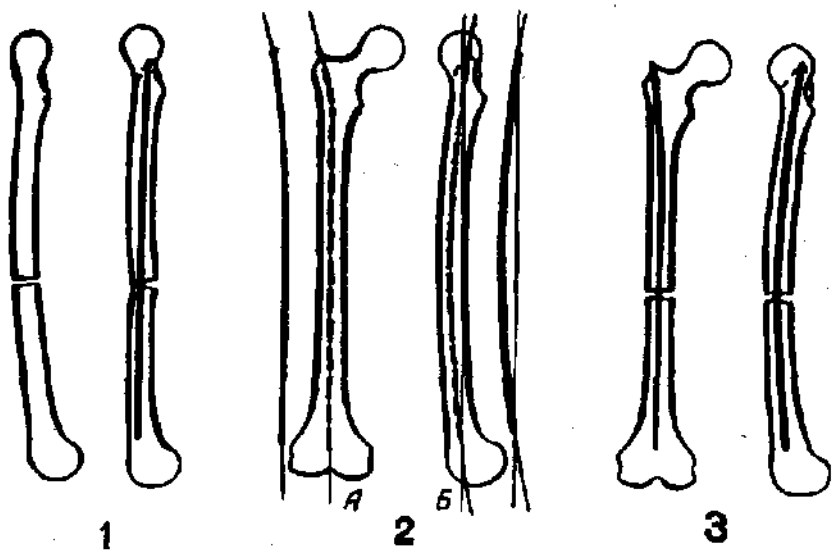

Рис. 9.57.

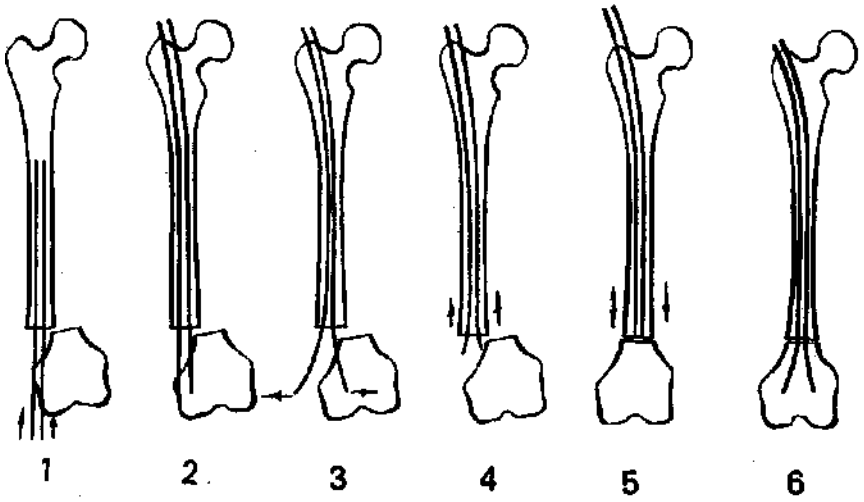

Рис. 9.58. Этапы стабилизирующего динамического закрытого интрамедуллярного остеосинтез;! встречными титановыми стержнями:
! — введение по основному фиксатору стабилизирующего стержня; 2 - плотное заклинивание стабилизатора в дистальном отломке ниже истмуса костномозговой полости; 3 — заклинивание стабилизатора в истмусс костномозгового канала

Рис. 9.59. Остеосинтез большеберцовой кости выпрямленным при операции стержнем:
1 — выведение стержня через место перелома; 2 — выпрямление стержня; 3 — обратное проведение выпрямленного стержня; 4 — остеосинтез выпрямленным стержнем

Рис. 9.58.

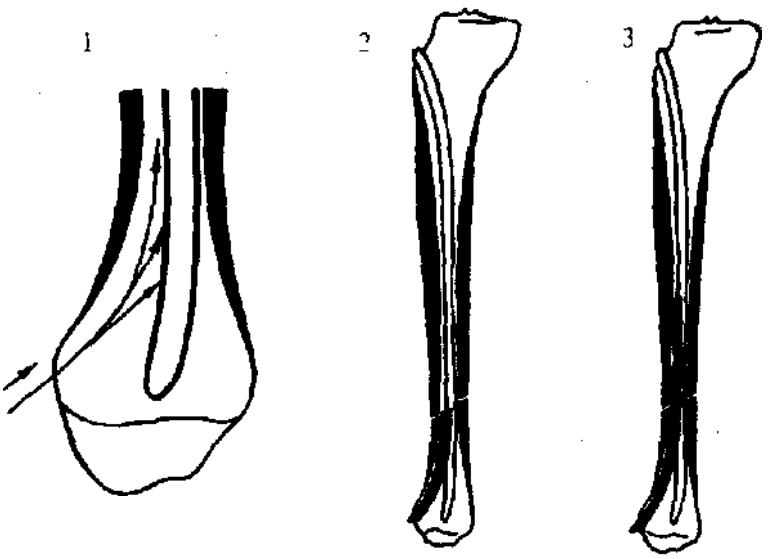

Рис. 9.59.

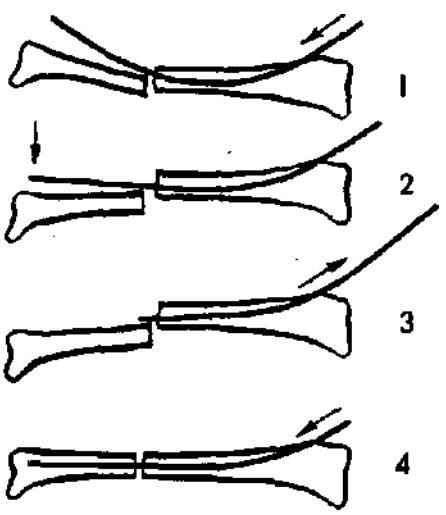

Остеосинтез пластинами и шурупами

Шурупы и пластины — это имплантаты для выполнения накостного остеосинтеза, то есть такого вида оперативного лечения, в ходе которого конструкции, фиксирующие отломки, располагаются на поверхности кости.

Материалы, из которых изготовляются шурупы и пластины, должны обладать достаточной прочностью и пластичностью, чтобы удерживать отломки до наступления ерращения и моделироваться по контуру кости. Одновременно необходима и их хорошая биологическая совместимость с тканями организма. Поэтому в качестве промышленных материалов для выпуска пластин и шурупов используются нержавеющая сталь, сплав титана-аллюминия-ванадия и, реже, хром-кобальт, виталиум, тантал. Важнейшим свойством, объединяющим накостные конструкции, является их высокая устойчивость к коррозии. Титан и продукты его разрушения ведут себя пассивно и не вызывают ни токсических, ни аллергических реакций.

Шурупы. Они наиболее часто применяются в накостном остеосинтезе. Это резьбовой стержень с заостренным концом и головкой. Шуруп можно использовать с двумя целями:

1) создание компрессии между отломками или между пластиной и костью;

2) обеспечение шинирования — сохранения взаимного расположения отломков, имплантата и кости.

Головка шурупа — его часть, диаметр которой превышает диаметр резьбы. Головка служит опорой для отломка кости или пластины. Форма головки может быть цилиндрической, конической, иметь горизонтальную нижнюю поверхность. Однако с конца пятидесятых годов в клинической практике используются шурупы, имеющие только сферическую головку. Такая геометрия головки позволяет вводить шуруп под углом при сохраняющейся конгруэнтности нижней поверхности его головки и отверстия пластины.

Головка имеет узел соединения с отверткой для передачи вращающего момента при закручивании и выкручивании шурупа. Узлы соединения в виде простой или крестовидной прорези не нашли широкого распространения, так как при несовпадении оси отвертки и шурупа они могут срываться. Самым распространенным узлом соединения является на сегодняшний день шестигранная выемка в головке шурупа.

Важнейшей составной частью шурупа является его резьба. Все шурупы, используемые в ортопедии, имеют цилиндрическую форму, то есть диаметр их резьбовой части одинаков. Резьба костных шурупов асимметричная. Ее тянущая поверхность составляет с длинной осью шурупа угол 95°. Такая опорная резьба противодействует максимальной нагрузке и обеспечивает более прочную фиксацию трансплантата, предотвращая его расшатывание.

Шурупы бывают кортикальные и спонгиозные. Кортикальные шурупы имеют мелкую резьбу по всей длине. Ее диаметр соотносится с диаметром тела как 1:1,5. Спонгиозные шурупы для губчатой кости имеют глубокую резьбу и относительно малый диаметр тела (1:2). Чтобы легко внедряться и продавливать губчатую кость, витки резьбы у шурупа тонкие.

В зависимости от формы конца шурупа различаются способы имплантации его в кость. Шурупы с тупым концом (это обычно кортикальные шурупы) вводят в предварительно просверленный канал с нарезанной на нем метчиком резьбой.

Спонгиозные шурупы имеют конец конической формы в виде штопора. Конец шурупа спрессовывает трабекулы губчатой кости, формирует канал в виде витков резьбы. За счет уплотнения кости увеличивается прочность фиксации шурупа. Спонгиозные шурупы вводятся в зону метафиза или эпифиза кости без метчика.

В последнее десятилетие все более широкое распространение получают самонареза-

ющие кортикальные шурупы. Термин «самонарезающий» относится к шурупу, который вводится в просверленный канал без нарезания резьбы. Сам шуруп выполняет функцию метчика, за счет особой формы его конца — трехгранного троакара или режущей выемки. Преимуществами самонарезающихся шурупов являются сокращение этапов операции, уменьшение числа необходимых инструментов и экономия времени.

Кроме самонарезающихся кортикальных шурупов диаметром 4,5 мм существуют имплантаты специального назначения — малеолярные шурупы, болты для блокирования гвоздей, винты Шанца.

В настоящее время в клинической практике активно внедряются самосверлящие шурупы, имеющие конец в виде сверла. Они вводятся сразу (без формирования вспомогательного отверстия), как спица Киршнера с резьбовой нарезкой.

Для выполнения остеосинтеза шурупами необходимо иметь:

1) большие кортикальные шурупы диаметром 4,5 мм с головкой диаметром 8 мм с 3,5 мм выемкой под шестигранную отвертку; диаметр тела 3 мм, резьба по всей длине с шагом 1,75 мм; длина имплантатов от 14 до 80 мм с шагом 2 мм;

2) малые кортикальные шурупы диаметром 3,5 мм с головкой диаметром 6 мм с 2,5 мм выемкой под шестигранную отвертку; диаметр тела 2,4 мм; резьба по всей длине с шагом 1,25 мм; длина шурупов от 10 до 40 мм с шагом 2 мм;

3) малые кортикальные шурупы диаметром 2,7 мм с головкой диаметром 5 мм с 2,5 мм впадиной под шестигранную отвертку; диаметр тела 1,9 мм; резьба по всей длине с шагом 1 мм; длина шурупов от 6 до 40 мм с шагом в 2 мм;

4) миникортикальные шурупы диаметром 2 мм с головкой диаметром 4 мм с 1,5 мм шестигранной или крестообразной впадиной; диаметр тела 1,3 мм, резьба по всей длине с шагом 0,8 мм. Длина шурупов от 6 до 38 мм с шагом в 2 мм;

5) миникортикальные шурупы диаметром 1,5 мм, с головкой диаметром 3 мм с 1,5 мм шестигранной или крестообразной выемкой; диаметр тела 1 мм резьба по всей длине с шагом 0,6 мм; длина имплантатов от 6 до 20 мм с шагом в 1—2 мм;

6) большие спонгиозные шурупы диаметром 6,5 мм; длина резьбы 16 мм, 32 мм или по всей длине; диаметр тела резьбовой части 3,0 мм, диаметр тела без резьбы 4,5 мм; головка диаметром 8 мм с 3,5-шестигранной выемкой под отвертку; длина имплантатов от 30 до 120 мм с шагом в 5 мм;

7) малые спонгиозные шурупы диаметром 4 мм с головкой диаметром 6 мм, с 2,5 мм шестигранной выемкой под отвертку; диаметр тела резьбовой части 1,9 мм с шагом резьбы 1,75 мм; длина шурупов 10—60 мм, длина резьбы 5—16 мм.

Принципы остеосинтеза шурупами

I. Компрессионный остеосинтез

Общеизвестно, что при наличии диастаза между отломками кости основная нагрузка падает на фиксирующий их имплантат. Смыкание щели перелома за счет приложения межфрагментарной компрессии воссоздает структурную целостность кости. Физиологическая нагрузка передается от отломка к отломку, имплантат подвергается меньшей деформации, прочность остеосинтеза увеличивается. Таким образом, наиболее стабильным способом фиксации является компрессионный остеосинтез.

Для создания межфрагментарной компрессии с помощью шурупа необходимо, чтобы его резьба заклинивалась только в одном отломке. Тогда при закручивании возрастает компрессия между головкой шурупа и подлежащим отломком и противоположным отломком, притягиваемым резьбой шурупа. Такие шурупы называются стягивающими.

Всякий спонгиозный шуруп является стягивающим, так как диаметр его резьбы

превышает диаметр тела безрезьбовой части. Необходимо только, чтобы все витки резьбы шурупа располагались в противоположном отломке и не пересекали линию перелома Любой остеосинтез перелома кости в метафизарной или эпифизарной зоне с помощью больших и малых спонгиозных шурупов является компрессионным. С целью предупреждения продавливания резьбы и увеличения площади опоры головки шурупа под нее рекомендуется подкладывать зубчатую шайбу (рис. 9.60).

Для того чтобы кортикальный шуруп выполнял функцию стягивающего, необходимо, чтобы витки его резьбы свободно скользили в ближайшем отломке (или кортикале) и заклинивались в противолежащем. Диаметр отверстия в первом кортикальном слое должен быть равен диаметру резьбы шурупа (скользящее отверстие). Во втором отверстии (резьбовом) метчиком предварительно нарезается резьба. Тогда при затягивании шурупа возникает межфрагментарная компрессия (см. рис. 9.60).

Следующим этапом эволюции стягивающих шурупов явилось создание стержневого шурупа. Он имеет резьбу диаметром 4,5 мм на половине своей длины.

Преимуществом такого шурупа является повышенная прочность и жесткость, а также увеличение силы создаваемой компрессии на 40—60% за счет того, что гладкая часть его тела свободно проходит в скользящее отверстие, не заклиниваясь в нем витками резьбы.

Сила компрессии стягивающим шурупом очень велика. Межфрагментарная компрессия симметрично распределяется по всей линии излома и эффективно препятствует малейшему смешению отломков. Сила, способная вырвать шуруп из кости, составляет около 400 кг на 1 мм толщины его кортикального слоя.

Недостатком остеосинтеза стягивающем шурупом является то, что подобная фиксация не может выдержать динамические нагрузки на оперированную конечность при функциональном послеоперационном лечении. Даже минимальное смещение шурупа относительно кости приводит к разрушению системы соединения «шуруп — кость» вследствие срывания витков резьбы в последней. При этом необратимо утрачивается прочность фиксации. Поэтому большинство остеосинтезов шурупами следует «защищать» путем дополнительного наложения шинирующих (нейтрализующих) пластин.

Очевидно, что при отсутствии функциональной нагрузки оптимальное расположение стягивающего шурупа будет соответствовать перпендикуляру к плоскости перелома. Но в большинстве наблюдений плоскость перелома включает в себя несколько составляющих с различной ориентацией. Поэтому, например, при спиральном переломе оптимальный угол наклона шурупа соответствует биссектрисе угла между линиями перелома. Функциональная нагрузка на конечность приводит к появлению осевой компрессии. Для противодействия ей шуруп необходимо расположить более перпендикулярно к длинной оси кости. Таким образом, для стабилизации спирального перелома необходимо введение трех шурупов перпендикулярно линии перелома, перпендикулярно длинной оси кости и по биссектрисе угла между двумя первыми шурупами (рис. 9.61).

Компрессионный остеосинтез шурупами полезен в любой ситуации, когда имеются два фрагмента кости, своими размерами и формой позволяющие его выполнение, но чаще он показан при спиральных и длинных косых переломах (рис. 9.62).

2. Шинирование

Шинирование — это операция, выполняемая с целью сохранения пространственного расположения объекта относительно другого объекта за счет жесткого соединения их каким-либо устройством (например, шурупами). Упругие свойства подобного соединения не исключают возможности обратных деформаций системы.

Примером шунтирования, предотвращающего смещение подлине, является синдес-

мозный шуруп. Введенный по резьбе, нарезанной в обеих берцовых костях, 4.5 мм кортикальным шуруп фиксирует положение малоберцовой кости в вырезке большеберцовой кости, создавай упругое соединение без взаимной компрессии.

Другим примером шптмрования является стабилизация интрамедуллярного гвоздя против ротационных и осевых смещений путем трансфпкепцип его с помощью блокирующих болтов к одному пли обоим отломкам. Блокирующие болты в этом случае функционируют и качестве поперечных шин.

Наконец, классическим вариантом шинирующего шурупа является винт Шанца в аппаратах наружной фиксации.

3. Пластины

Пластины — это имплантаты, фиксируемые на поверхности кости с целью соединения ее отломков. По своей форме они подразделяются на прямые, фигурные и угловые (клинковые). По выполняемом функции выделяют нейтрализующие (защитные), компрессионные, опорные (поддерживающие) п мостовпдные пластины. По форме отверстий пластины классифицируют как самокомпрессирующие и несамокомпрессирующие. И, наконец, по характеру контакта с костью выделяют пластины полного контакта, пластины ограниченного контакта, пластины точечного контакта и бесконтактные пластины.

Нейтрализующие пластины

Остеосинтез стягивающими шурупами позволяет добиться очень большой межфрагментарной компресемм. Однако он не устойчив к сгибанию, кручению и деформации сдвига, вследствие малой длины рычага. Под действием динамической нагрузки происходит срывание витков резьбы в кости. Поэтому остеосинтез стягивающими шурупами «в чистом виде» в настоящее время практически не применяется. Он всегда «защищается» от динамических нагрузок наложением нейтрализационной пластины, противодействующей силам ротации, сгибания и сдвига. Пластина накладывается в нейтральном положении, и основная функция фиксации лежит на межфрагментарном стягивающем шурупе. Нейтрализующей может стать любая пластина, лежащая на диафизе кости, но чаще их роль выполняют прямые пластины (рис. 9.63).

Компрессирующие пластины

Если диафизарный перелом имеет короткую плоскость излома (поперечный, короткий косой), невозможно скомпрессировать отломки с помощью стягивающего шурупа. В этом случае осевое сжатие отломков достигается с помощью компрессионной пластины. Такая пластина вначале фиксируется к одному отломку, затем с помощью специального стягивающего устройства отломки компрессируются, и пластина фиксируется в этом положении к другому отломку. Полученная таким образом компрессия является статической (рис. 9.64). Необходимо отметить, что ввиду эксцентричного расположения пластины (с одной стороны кости) сила сжатия в основном действует на прилегающий к пластине кортикал. Щель перелома в области противолежащего кортикального слоя кости расширяется. Для ее сдавления необходимо предварительно прогнуть пластину, чтобы ее середина отстояла от зоны перелома на 1,5—2 мм (угол в 175°). Тогда при затягивании шурупов пластина будет прижиматься к кости и, деформируясь, замкнет щель перелома на противоположной стороне (рис. 9.65).

Другим способом достижения сжатия по оси является использование так называемых самокомпрессирующих пластин (треть-трубчатых, полутрубчатых, динамических компрессирующих). Благодаря особой форме их отверстий, эксцентричное введение шурупа вызывает скольжение его сферической головки по наклонной фреске их внутренней поверхности. При этом кость под неподвижной пластиной перемещается гори-

зонтально и смыкает щель перелома (рис. 9.66). В настоящее время в клинической практике пластины с круглыми отверстиями, не вызывающие самокомпрессии, практически не применяются.

Необходимо отметить, что компрессия, создаваемая пластинами, во много раз меньше, чем сила сжатия под действием межфрагментарного стягивающего шурупа, и не превышает 600 ньютонов. Поэтому для усиления компрессии нередко через пластину и поперечную линию перелома может быть введен дополнительный стягивающий шуруп.

Разновидностью компрессирующей пластины являются стягивающие пластины, Вследствие анатомических особенностей кости подвергаются эксцентричной нагрузке. Так, на внутренней поверхности бедра действуют силы сжатия, а на наружной — растяжения. Столь же эксцентрично нагружается и плечевая кость — задняя, выпуклая поверхности подвержены растяжению, а передняя, вогнутая — сжатию. Силы компрессии и дистракции на голени и предплечье практически уравновешены. При переломе кости, имеющей эксцентричную нагрузку, для противодействия возникающей сгибающей деформации необходимо использовать стяжку, то есть выполнить компрессионный остеосинтез пластиной, уложив ее на стороне растяжения. Приложенная компрессия полностью нейтрализует сгибающий момент. Поэтому при переломе бедра пластина должна быть уложена по его наружной поверхности, а при переломе плеча — по задней (рис. 9.67). На голени и предплечье пластину можно размещать как с наружной, так и с внутренней стороны. При этом учитываются простота доступа и возможность закрытия имплантата мышцами (угроза инфекционных осложнений при подкожном расположении пластин!).

Опорные пластины

При внутрисуставном переломе на отломки суставной поверхности воздействуют силы сдвига и сгибания, вызывающие их проседание. С целью поддержки суставной поверхности выполняется остеосинтез опорной пластиной. Точно смоделированная по контуру кости такая пластина служит опорой для сломанной суставной поверхности, препятствуя деформации осевого сдвига. Шурупы, введенные в опорную пластину, могут функционировать в качестве стягивающих. Вследствие того, что форма пластины должна воспроизводить контур суставного конца кости, необходимо, чтобы она легко моделировалась. Поэтому чаще всего опорными пластинами служат 2 мм тонкие Т- и L-образные пластины (рис. 9.68, 9.69). Существуют также опорные пластины, специально сконструированные для часто встречающихся внутрисуставных переломов. Например, ложкообразная пластина и пластина в форме листа клевера для фиксации передомов дистального метаэпифиза большеберцовой кости, латеральная пластина для головки плечевой кости и опорная мыщелковая пластина для фиксации внутрисуставных переломов бедра (рис. 9.70, 9.71, 9.72).

Мостовидные пластины

При многооскольчатых переломах с разрушением диафиза или метаэпифиза длинной кости на большом протяжении выполнение полной анатомической репозиции становится излишне травматичным и трудновыполнимым. Перед хирургом остается задача восстановления длины и оси конечности. Это может быть осуществлено остеосинтезом мостовидной пластиной. Как правило, это длинная и прочная пластина, фиксированная к проксимальному и дистальному отломкам и перемыкающая зону многооскольчатого перелома. Такой остеосинтез является чисто шинирующим. Основная функциональная нагрузка ложится на имплантат, так как структурная целостность кости не восстанавливается, а воссоздаются только длина и правильное ротационное положение отломков. При остеосинтезе мостовидными пластинами переломы срастаются с формированием большой периостальной мозоли (рис. 9.73). Остеосинтез многооскольчатого перелома мостовидной пластиной можно назвать **внутренним внеочаговым остеосинтезом.**

Клинковые пластины

Название относится к форме пластин и способу фиксации их в кости, а не к выполняемой ими функции. Клиновидные пластины имеют заточенный клинок, расположенный под углом к диафизарной части. Показанием к использованию клиновидных пластин являются переломы метафизарных зон костей в случае, когда суставная поверхность не повреждена или внутрисуставной перелом имеет простой характер. Самой часто употребляемой клиновидной пластиной является 95-градусная мыщелковая пластина (рис. 9.74). Эта клиновидная пластина накладывается на бедро при мыщелковых, надмыщелковых, низких диафизарных и подвертельных переломах. Растет интерес к применению клиновидных пластин при переломах проксимального метафиза голени, переломах хирургической шейки плеча, переломах дистального метаэпифиза лучевой кости и околосуставных переломах пястных, плюсневых костей и фаланг пальцев. Преимуществом любой углообразной пластины является достижение жесткой фиксации за счет постоянного угла между вбиваемой в метафиз клиновидной и диафизарной частями имплантата. Это полностью исключает угрозу угловых смещений отломков под действием сгибающих сил.

В настоящее время 95-градусная мыщелковая пластина начала замещаться динамическими бедренными и мыщелковыми винтами. Эти имплантаты также имеют жестко фиксированный угол между метафизарной и диафизарной частью, но введение их менее травматично (рис. 9.75).

При остеосинтезе кости, имеющей сложную конфигурацию, необходимо использовать пластину, способную моделироваться в трех плоскостях. Такому условию отвечают **реконструкционные пластины.** Показанием к их применению являются переломы плоских костей (таза, черепа, лицевого скелета), переломы ключицы, лопатки и длинного метафиза плеча.

Преимущества накостного остеосинтеза

1. Накостный остеосинтез позволяет добиться полной репозиции, что особенно важно при внутрисуставных переломах, так как только анатомическая репозиция и жесткая фиксация создают оптимальные условия для регенерации хряща.

2. Компрессионный остеосинтез шурупами и пластинами обеспечивает предпосылки для проявления уникального свойства кости — способности срастаться путем прямого (первичного) заживления без формирования периостальной мозоли.

3. Правильно выполненный накостный остеосинтез позволяет осуществлять функциональное послеоперационное ведение пациента, то есть ранние движения в смежных суставах, нагрузку на конечность и полное восстановление ее функции до завершения сращения перелома.

Недостатки накостного остеосинтеза

1. Наложение пластин требует обширного оперативного доступа и обнажения кости на большом протяжении. Это увеличивает опасность развития инфекционных осложнений по сравнению с закрытым интрамедуллярным остеосинтезом или наружным внеочаговым остеосинтезом.

2. Массивные имплантаты, уложенные на надкостницу даже без ее отслаивания, приводят к нарушению периостального кровоснабжения. Пластина, контактирующая с костью всей своей поверхностью, вызывает ее некроз и распространенный Остеопороз. Это закономерный биологический ответ кости, выражающийся в ускоренном ремоделировании ее гаверсовых систем.

3. Связанное с Остеопорозом нарушение прочностных свойств кости может привести к возникновению Рефрактуры по местам введения шурупов, если пластина удалена до завершения процессов ремоделирования (для голени и бедра сроки ремоделирования после накостного остеосинтеза составляют 18—24 месяца).

Постоянное совершенствование накостного остеосинтеза, направленное на устранение перечисленных выше недостатков, идет по двум направлениям — усовершенствование имплантатов и оптимизация методик оперативной техники.

Пластины совершенствуют в сторону уменьшения площади контакта с костью. Так, в конце 80-х годов были созданы динамические компрессирующие пластины ограниченного контакт;! (LC-DCP). Их нижняя поверхность имеет выемки между отверстиями. Уменьшение площади контакта существенно улучшает кровоснабжение надкостницы и снижает степень выраженности остеопороза. Многочисленными исследованиями доказано, что в выемках формируется перистальная мозоль, увеличивающая прочность консолидации перелома и являющаяся профилактикой контрактур. Усовершенствованная форма отверстий позволяет выполнение двухсторонней компрессии, а дополнительная фаска по нижней поверхности обеспечивает угол наклона шурупа до 40°. Одновременно облегчается моделирование пластины и улучшаются ее прочностные свойства за счет равномерного распределения напряжений.

Дальнейшим шагом явилось внедрение в клиническую практику пластины точечного контакта (PC-FIX). Ее используют в рвачестве нейтрализующей в сочетании с остеосинтезом стягивающим шурупом при переломе костей предплечья. Шурупы фиксируются в пластине замком типа конуса Морсе и являются монокортикальными, то есть не перфорируют противолежащий кортикальный слой. Пластина контактируете костью лишь точечными выступами.

И, наконец, в 1995 году появилась бесконтактная пластина (Less-inv **FIX).** Она «зависает» над поверхностью кости, не касаясь ее. Шурупы жестко фиксированы к пластине либо за счет двойной резьбы, либо с помощью дольчатых сферических площадок, позволяющих введение их под произвольным углом.

Оптимизация методик оперативной техники заключается во внедрении непрямой репозиции, особенно в случае многооскольчатых диафизарных переломов. С целью профилактики девитализации фрагментов зону перелома не обнажают, а осколки растягивают с помощью большого дистрактора, наружного фиксатора или тракцией за конечность по оси. Репозиция достигается путем натяжения связок, мышц, фасций и сухожилий. Открытая манипуляция с отломками отсутствует, и кровоснабжение их сохраняется.

В настоящее время все большую популярность приобретают малойнвазивные методики оперативной техники. Длинные, массивные пластины внедряются через 2—3 коротких разреза, проводятся под контролем электрон но-оптического преобразователя в тоннель под мышцами и фиксируются в качестве мостовидных к основным фрагментам кости. Количество вводимых шурупов минимально. Восстанавливаются только длина кости и ротационное положение отломков. При этом не нарушается их связь с мягкими тканями, а следовательно, и кровоснабжение. Подобный остеосинтез получил название **биологичного,** то есть логичного с точки зрения биологии кости. Его можно применить при оскольчатых переломах диафизов длинных костей, за исключением предплечья, где репозиция должна быть анатомической, чтобы обеспечить нормальную пронацию, супинацию и функцию локтевого и лучезапястного суставов.

Рис. 9.60. Методика фиксации стягивающим шурупом:

а — для создания компрессии между двумя фрагментами стягивающим шурупом его резьба должна быть фиксирована в отдаленном фрагменте;

б — кортикальный слой близлежащего фрагмента должен быть рассверлен для создания «скользящего» отверстия 4,5 мм, в противолежащем кортикальном слое создают отверстие 3,2 мм под резьбу. При этом можно быть уверенным, что шуруп будет фиксирован лишь в противолежащем «резьбовом отверстии». Для создания максимальной компрессии шуруп должен быть расположен под углом 90" к линии перелома;

в — если резьба шурупа фиксирована к обоим, близлежащему и отдаленному, кортикальным слоям, то после затягивания шурупа компрессия не может быть создана, так как кортикальные слои не могут сблизиться *

Глава 10. ПЕРЕЛОМЫ И ВЫВИХИ БЕДРЕННОЙ КОСТИ

Первая помощь и первая медицинская помощь

Санпостовцы и население участка обслуживания фельдшерско-акушерского пункта дол»; ны знать, что переломы верхнего конца бедренной кости (шейки и вертельной зоны,) чаще бывают у людей пожилого и старческого возраста при падении дома или на улице.

Они должны знать простые признаки этих переломов — боль в паху, невозможность подняться и встать на ногу, укорочение ноги, хорошо заметное при осмотре стоп, — пятка на стороне переломов выше на 2—4 см, и, наконец, наружная ротация стопы — она лежит на плоскости своей наружной стороной.

При оказании первой медицинской помощи таким пострадавшим надо учитывать, что это люди пожилого и старческого возраста, пэотому транспортировку их в районную больницу надо сочетать с заботой не переохладить больного и не получить в результате этого пневмонию. Транспортировать пострадавшего надо на носилках, покрытых ватным матрацем, хорошо укутать одеялом. Транспортировку должны осуществлять обязательно в присутствии родственников, а если их нет, то медицинского работника. Под колено сломанной ноги надо положить небольшой валик (маленькую подушку). Применять для иммобилизации перелома у людей пожилого возраста специальные шины (лестничные или деревянные) нецелесообразно.

Диафизарные переломы бедренной кости имеют яркие клинические признаки — укорочение конечности, деформацию бедра, боль при осевой нагрузке и пальпации места перелома. Фельдшер обязательно должен сравнить температуру кожи стоп и пульсацию на тыльной артерии стоп и задней большеберцовой артерии. Если стопа на стороне повреждения холодная и не пальпируется пульс на магистральных артериях, а на другой ноге он отчетливый, то налицо признаки нарушения кровотока по бедренной артерии за счет или травмы, или тромбоза, или спазма. О своих подозрениях надо срочно поставить в известность по телефону хирурга районной больницы и ускорить доставку пострадавшего в стационар.

Опасность повреждения бедренной и подколенной артерий особенно велика при низких диафизарных переломах бедренной кости, переломах нижнего конца ее и вывихах в коленном суставе. В момент первичного смещения при этих переломах может сломаться атеросклеротическая бляшка и закрыть просвет артерии, потом присоединяется тромбоз. Может при первичном смещении розорваться интима, что тоже служит причиной нарастающего тромбоза.

Вот почему при диафизарных переломах бедренной кости и переломах нижнего конца ее всегда имеется опасность нарушения кровотока на бедренной артерии и развития обратимой, а потом и необратимой ишемии. Поэтому всякий раз при этих переломах фельдшер должен изучить сравнительно температуру стоп и пульсацию тыльной и задней большеберцовой артерий.

При оказании первой помощи пострадавшим с диафизарными переломами бедренной кости транспортную иммобилизацию следует осуществлять подручными средствами — подложить под ногу, не снимая одежды, доску от поясницы до пятки и прибинтовать к ней ногу от лодыжек до верхней трети бедра, а на уровне таза фиксировать ее поясничным ремнем. Если нет бинтов и подходящей длины жесткого предмета, то можно несколькими импровизированными вязками (ремни, разорванная простыня) фиксировать сломанную ногу к здоровой.

Конечно, у каждого санпостовца участка обслуживания ФАП (в деревне, на ферме, на любом производственном участке) должны быть элементарный щит, фанерные шины различной длины и бинт. Тогда санпостовец или оказавшиеся рядом люди осуществляют иммобилизацию шинами из фанеры и транспортируют больного на щите (исключение ненужных перекладываний).

При переломах бедра транспортная иммобилизация на ФАПе выполняется деревянной шиной Дитерихса.

Иммобилизация переломов бедренной кости шиной Дитерихса

Шина Дитерихса состоит из 4 частей: наружного и внутреннего костыля, стопки и закрутки. Целесообразно в дополнение использовать одну большую (120 см) лестничную шину. Шина Дитерихса накладывается на обувь и одежду. Если шина накладывается на голую ногу, то она поверх шины обертывается ватой или одеялом для предупреждения отморожения.

При наложении шины Дитерихса у фельдшера должен быть помощник.

Этапы наложения шины.

1. Подгоняются костыли по росту больного. Наружный костыль идет от подмышечной впадины и выступает за пятку на 12—15 см, внутренний костыль — от паха и вниз за пятку на такое же расстояние.

2. Прибинтовывается, не снимая обуви, стопка так, чтобы пятка была очень просто фиксирована к стопке. При вытяжении за стопку она не должна отрываться от пятки. »

3. К костным выступам на ноге (мыщелкам бедра и голени — снаружи и изнутри; внутренняя и наружная лодыжки) прибинтовываются комья ваты величиной с кулак, чтобы не было пролежней от костылей шины. Ком ваты вставляется потом между наружным костылем и большим вертелом. С этой же целью ватой обертываются и головки костылей.

4. Устанавливаются костыли. Внизу они проходят через скобы стопки и соединяются между собой поперечной планкой; кроме этого наружный костыль ремнями (один брючный) или прочной лентой крепится к груди через надплечье и вокруг туловища больного на уровне крыльев подвздошных костей.

5. Снизу от ягодичной складки до пятки подкладывается лестничная шина, планки которой чуть отогнуты книзу, чтобы шина напоминала желоб. Шина должна быть покрыта ватой и забинтована. Между нею и задней поверхностью колена (в подколенную ямку) вставляется ком ваты. Лестничная шина и костыль на уровне бедра и голени фиксируются между собой и к ноге двумя мягкими марлевыми кольцами.

6. К стопке привязывается закрутка. Веревка должна быть прочная, она проводится через «ушки» стопки так, чтобы была двойной. Для этого концы веревки завязывают вокруг закрутки, вводятся в отверстие поперечной планки наружнего костыля, далее проводятся через «ушки» стопки и вновь возвращаются через отверстие поперечной

планки и завязываются под закруткой. В момент завязывания закрутки фельдшер максимально тянет за веревки, а помощник тянет за стопку двумя руками, создавая вытяжение сломанному бедру — то есть веревка завязывается уже при выпянутом сколько-то бедре. Затем закрутка крутится по часовой стрелке, создавая еще большее, вытяжение сломанному бедру.

7. Костыли шины Дитерихса и лестничная шина фиксируются к ноге больног и тазу (вокруг пояса) 6—7 широкими бинтами.

При переломе нижнего конца бедренной кости, вывихах в коленном суставе когда нет заметного смещения по длине, транспортную иммобилизацию мою выполнить четырьмя лестничными шинами. Две из них связаны, чтобы получит одну шину от подмышки до пятки, вторая укладывается с внутренней сторон! ноги от паха до стопы и третья — по задней поверхности ноги.

Шины должны быть отмоделированы «желобом», обернуты ватой и марлей, до;; жны быть проложены от костных выступов ватой (большой вертел, мыщелки бедра и большеберцовой кости, лодыжки) и прибинтованы к ноге 6—7 широкими бинтами.

Пострадавший с диафизарным переломом бедренной кости, низким переломом бедра имеет значимую для больного кровопотерю (до 2,5 л), и потому ему следует выставить диагноз шока. Потому на ФАПе надо перед транспортировкой влить внутривенно 800—1200 мл кровозамещающих растворов, ввести наркотики (2 мл 1% раствора промедола) или анальгетики (50% раствор анальгина 2 мл и 2 мл 1% раствора димедрола).

Если в районной больнице нет травматологического отделения и нет хирурга, специализированного по травматологии, то, согласовав свои действия по телефону с хирургом районной больницы или прямо с травматологическим центром, больного с диафизарным переломом бедренной кости и низким переломом бедра надо санитарной авиацией транспортировать в межрайонное травматологическое отделение или областной травматологический центр. Это сократит время перед операцией и исключит ненужную транспортировку в районную больницу, где специализированная помощь не может быть оказана.

До прибытия санитарной авиации фельдшер осуществляет транспортную иммо билизацию и проводит инфузионную терапию кровозамещающими растворами.

Лечение переломов шейки бедра

Тактика лечения переломов шейки бедра зависит от их типа и характера, поэтому особую важность приобретают вопросы классификации повреждений данной области.

История классифицирования переломов шейки бедра насчитывает более полувека. На основе рентгеноанатомических характеристик В. В. Гориневская (1953), В. В. Чернавский (1968), Watson-Jones (1972) подразделяли все переломы на субкапитальные и трансцервикальные. В. М.Демьянов (1964), А. В. Каплан (1967) к этой группе относили и базицервикальные переломы.

Принимая во внимание угловое смещение отломков и механизм насилия, А. В. Каплан (1967), Watson-Jones (1972) делили переломы шейки бедра на абдукционные (вальгусные) и аддукционные (варусные).

Pauwels (1935) предложил теорию механогенеза внутрисуставных переломов проксимального отдела бедра и на ее основе разработал свою классификацию. Все переломы шейки бедра были разделены на три типа в зависимости от угла, образованого линией перелома с горизонталью, проведенной через вершины вертлужных впадин. При переломе первого типа угол составляет не более 30°, второго — от 30° до 50°, при третьем типе — от 50° до 70°.

R. S. Garden (1964) считал нецелесообразным классифицировать переломы как абдукционные и аддукционные. Он рассматривал их в качестве стадий одного процесса, выделяя четыре этапа в формировании перелома и, соответственно, четыре типа в зависимости от характера и величины смещения (рис. 10.1). В качестве ориентира Garden предложил использовать медиальный трабекулярный пучок. К первому типу относятся вальгусные вколоченные переломы. Второй тип — это переломы без углового смещения головки и без изменения хода медиального трабекулярного пучка. Третий тип — переломы с варусным смещением головки, но на рентгенограммах в обеих проекциях сохраняется контакт между отломками. Четвертый тип характеризуется полной дислокацией головки в варус и по длине.

Данная классификация учитывает характер смещения костных отломков и тяжесть нарушения кровоснабжения головки. Так при четвертом типе неминуемо разрывается синовиальная оболочка по верхнему и нижнему контурам шейки, что приводит к повреждению питающих артерий. Поэтому, с точки зрения прогноза и развития осложнений, наиболее благоприятными являются переломы первого и второго типов. При лечении переломов третьего, а особенно четвертого типов осложнения развиваются в 40—45% случаев.

В рамках Исчерпывающей Классификации AO M. E. Muller (1989) разработал классификацию переломов проксимального отдела бедра. В ней субкапитальные и трансцервикальные переломы объединены в тип В (тип А — переломы вертельной области, С — переломы головки бедра). Субкапитальные переломы с незначительным смещением отломков выделяютя в группу В1. К ней относятся вколоченные переломы с вальгусной дислокацией головки не более 15° (В1.1), вколоченные переломы с варусной дислокацией головки не более 15° (В 1.2) и переломы без углового смещения отломков (В 1.3). Группа В2 включает в себя трансцервикальные переломы. Среди них выделяются базицервикальные без углового смещения отломков (В2.1), трансцервикальные абдукционные (В2.2) и трансцервикальные аддукционные (В2.3). Субкапитальные переломы с выраженным смещением отломков объединены в группу В3, где выделяют переломы с варусной деформацией и наружной ротацией головки (В3.1), переломы с вертикальным смещением и наружной ротацией головки (В3.2) и переломы с полным смещением отломков, когда нет контакта между ними (В3.3). Наименее благоприятными, даже при полной репозиции и адекватной фиксации, являются повреждения группы В3. У 40% пациентов с подобными травмами развиваются осложнения в виде асептических некрозов головки, насращений и деформирующих артрозов.

Однако эта классификация до сих пор не нашла широкого применения среди ортопедов, и в подавляющем большинстве публикаций авторы пользуются классификацией Garden, считая основными достоинствами ее простоту в практическом применении и возможность прогнозирования результатов лечения при том или ином типе перелома.

В повседневной клинической практике мы считаем нецелесообразным подразделение медиальных переломов на субкапитальные и чресшеечные. Принципиальным является характер смещения отломков в вальгус (абдукция) или варус (аддукция) и наличие вколочения, чго и определяет тактику лечения. Наш опыт показывает, что аддукционные переломы чаще бывают вверху субкапитальными, а внизу — базицервикальными (рис. 10.2).

Примерно 4—5% всех переломов шейки составляют абдукционные, возникающие при отведении ноги, с линией излома, приближающейся к горизонтальной, и нередким вколочением отломков (рис. 10.3.1).

Такие переломы могут консолидироваться без оперативного вмешательства. Имеющаяся репозиция сохраняется длительной иммобилизацией скелетным вытяжением на срок 3—3,5 месяца и последующей ходьбой с костылями без нагрузки на ногу еще в течение 2,5—3 месяцев. Подобное лечение, сопряженное с длительным постельным

режимом и общей гипокинезией, может осложняться тромбозом глубоких вен конечности, тромбоэмболией, гипостатической пневмонией, пролежнями и т. д. Не ис-, ключается опасность вторичного смещения отломков, которое может возникнуть даже при полном отсутствии нагрузки на ногу вследствие ретракции мышц.

Поэтому в настоящее время считается, что пациентам моложе 60 лет при вколоченных переломах лучше выполнить остеосинтез тремя большими губчатыми винтами, обеспечивающий сохранение имеющейся репозиции и позволяющий дозированную нагрузку в сроки 3—4 недели после операции.

Больным пожилого и старческого возраста, которые не могут передвигаться с костылями, не наступая на травмированную конечность, целесообразно разрешить ходьбу с полной нагрузкой под контролем болевых ощущений. Рентгенологическое обследование нужно выполнять ежемесячно. Если возникает вторичное смещение, выполняется тот или иной вид артропластики тазобедренного сустава.

Вколоченные абдукционные переломы можно лечить в районной больнице, используя предлагаемую схему. При возникновении вторичных смещений нужен перевод в специализированное ортопедо-травматологическое отделение.

Очень редко бывают переломы головки бедренной кости. При вертикальной линии перелома, когда отломок небольшой и не блокирует тазобедренный сустав (рис. 10,3.2), возможно консервативное лечение; при горизонтальной линии излома непременно показано эндопротезирование тазобедренного сустава (рис. 10.3.3).

Необходимость оперативного лечения больных с аддукционными переломами и недопустимость их иммобилизации тазобедренной гипсовой повязкой в настоящее время признается всеми травматологами. Поэтому при госпитализации этих больных в районную больницу хирург должен определиться в возможности их немедленной транспортировки в травматологический центр. Как правило, пациенты в возрасте моложе 60 лет при отсутствии противопоказаний могут быть сразу же переведены на этап специализированной помощи, где после необходимого обследования им будем выполнен остеосинтез перелома шейки. Исход лечения напрямую зависит от сроков выполнения операции.

Иммобилизация на период транспортировки производится шиной Дитерихса или четырьмя шинами Крамера.

При невозможности немедленной транспортировки пациент госпитализируется в хирургическое отделение районной больницы, где ему накладывается скелетное вытяжение в качестве средства первичной лечебной иммобилизации на несколько дней до перевода в специализированное отделение.

Больным пожилого и старческого возраста скелетное вытяжение накладывается при отсутствии противопоказаний (расстройства психики, тяжелые сопутствующие заболевания, не допускающие длительной иммобилизации в постели).

Определяя возможность оперативного лечения больных данной категории, мы пользуемся следующим правилом. Неоперабельным считается только тот пациент, у которого перелом шейки бедра не приводит к ухудшению качества жизни (тяжелое сопутствующее заболевание в стадии декомпенсации, требующее постоянного пребывания в постели).

При госпитализации необходим экстренный осмотр терапевта, чтобы начать немедленное лечение сопутствующих заболеваний. Внутри больничная транспортировка пациента должна осуществляться на щите с двумя матрацами и валиком под коленным суставом поврежденной конечности. На этом щите больного везут в рентгеновский кабинет, в операционную для наложения вытяжения, в палату. Особое внимание уделяем профилактике переохлаждения и возможного развития пневмонии в ходе транспортировки и проведения лечебных мероприятий,

Скелетное вытяжение за бугристость большеберцовой кости должно осуществляться за две штыкообразно изогнутые спицы (методику скелетного вытяжения при переломах шейки бедра смотри в следующем разделе руководства).

В чем заключается тактика оперативного лечения? Каковы оптимальные сроки выполнения остеосинтеза перелома шейки бедра? Когда показано эндопротезирование тазобедренного сустава? Какие существуют способы подбора имплантатов? На этих и других вопросах мы хотели бы остановиться в последующих разделах данной главы.

Мы твердо убеждены, что остеосинтез шейки бедра в условиях районной больницы может быть выполнен хирургом только тогда, когда он прошел специализацию по травматологии, владеет основными принципами вмешательств на костях и в совершенстве освоил базовые моменты и возможные особенности данной конкретной операции. Кроме того, необходимо, чтобы больница была оснащена ортопедическим столом, рентгеновским оборудованием (два передвижных аппарата или электронно-оптический преобразователь), общим и специальным травматологическим инструментарием. Персонал операционной должен быть обучен соблюдению стерильности и правилам защиты в условиях многократных рентгенологических контролей.

В литературе опубликовано множество данных, согласно которым при прочих равных условиях (полная репозиция и жесткая фиксация отломков) операция, выполненная в первые 4 часа после получения травмы, осложняется асептическим некрозом головки лишь в 4% наблюдений. В то же время отсроченный остеосинтез (через 72 часа) сопровождается асептическим некрозом в 40 — 50% случаев. Поэтому в своей повседневной практике мы придерживаемся мнения, что фиксация перелома шейки бедра должна быть выполнена по экстренным показаниям в максимально короткие сроки с момента госпитализации.

Среди представителей различных ортопедических школ и направлений существуют разногласия в выборе способа остеосинтеза перелома шейки бедра. Сторонники открытого остеосинтеза с обнажением зоны перелома считают, что только таким путем можно добиться полной репозиции, проконтролировать расположение фиксатора и эвакуировать напряженный гемартроз. Травматологи, предпочитающие закрытый остеосинтез, не без основания указывают, что капсулотомия и введение ретракторов приводят к дальнейшему ухудшению кровоснабжения головки, уже нарушенного при переломе. В качестве обязательного мероприятия, предшествующего закрытому остеосинтезу, они предлагают пункцию с целью эвакуации гемартроза и улучшения проходимости сосудов синовиальной оболочки.

Мы считаем, что открытый остеосинтез перелома шейки бедра показан только у детей и подростков в возрасте до 15 лет и в случае неудачи закрытой репозиции. Подчеркиваем, что введение новокаина в полость сустава для местной анестезии перелома является вредным, так как это приводит к повышению внутрисуставного давления и механическому сдавливанию сосудов.

В многообразии применяемых для остеосинтеза имплантатов можно выделить две большие группы:

1) конструкции, реализующие принцип статической фиксации перелома;
2) устройства, обеспечивающие динамический остеосинтез.

Первые фиксируются к диафизу бедра, создавая жесткую систему, препятствующую, прежде всего, рецидиву варусной деформации. К ним следует отнести трехлопастный гвоздь с диафизарной накладкой, фиксаторы Фишкина, Сеппо, гвозди Thornton, Rydel. Недостатком этих конструкций является статический характер остеосинтеза, препятствующий проседанию и аутокомпрессии отломков при лизисе костной ткани шейки в процессе консолидации перелома.

К устройствам, обеспечивающим динамический остеосинтез, относят трехлопастный

гвоздь без диафизарной пластинки, телескопические приспособления (DHS, Ambinail), различные виды компрессирующих губчатых винтов, фиксатор Hansson. При параллельности имплантатов продольной оси шейки в случае «коллапса перелома* сохраняется постоянный контакт, обеспечивающий возможность консолидации перелома с укорочением шейки.

В настоящее время наиболее распространенным имплантатом является система из трех больших губчатых винтов. Обеспечивая прочную фиксацию, эта конструкция позволяет исключить в послеоперационном периоде дополнительную внешнюю иммобилизацию и реализовать принцип функциональной реабилитации пострадавших. Винты выпускаются двух видов: каннюлированные, с центральным каналом для введения по направляющей спице, и неканнюлированные. Винты имеют внешний диаметр резьбы 6,5 мм или 7,0 мм, длину резьбовой части 16 мм или 32 мм и обратную метчиковую заточку, облегчающую их удаление.

Остеосинтез перелома шейки бедренной кости

Остеосинтез может быть выполнен больным молодого и среднего возраста (до 60 лет) при отсутствии противопоказаний к операции.

Для операции нужен ортопедический стол, позволяющий проведение рентгенологического контроля положения отломков и имплантатов в передне-задней (прямой) и аксиальной (боковой) проекциях. Снимки производятся двумя передвижными аппаратами, причем один из них — для выполнения прямой рентгенограммы — во время операции может откатываться и подкатываться к столу, а второй — для выполнения боковой рентгенограммы — устанавливается стационарно с трубкой, помещенной под здоровую ногу, согнутую в тазобедренном и коленном суставах. Пользоваться одним аппаратом, изменяя его положение для получения различных проекций, можно, если это электронно-оптический преобразователь со стерильными чехлами на излучателе и ресивере.

После введения в наркоз больной укладывается на ортопедическом столе с опорой под грудью, головой и крестцом. Здоровая конечность сгибается в коленном и тазобедренном суставах под углом в 90°, немного отводится в сторону и подвешивается за голень к вертикальной раме ортопедического стола. Стопа поврежденной конечности фиксируется в стоподержателе. Противоупор в промежность обеспечивается рентгенонегативным стержнем, введенным в отверстие тазодержателя.

Репозиция перелома осуществляется следующим образом: поврежденная конечность отводится на 15—20°, производится тракция винтом за стоподержатель с одновременным поворотом стопы кнутри на 45°. Особое внимание уделяется тому, чтобы после выполнения репозиционного маневра передние верхние ости подвздошных костей располагались на одном уровне (включить горизонтальный перекос таза!).

Качество достигнутой репозиции контролируется рентгеновскими снимками в передне-задней и аксиальной проекциях. Для их выполнения первая кассета устанавливается под тазодержатель в прямой проекции тазобедренного сустава, а вторая — в специальную подставку, упирающуюся своим верхним краем в 12 ребро в плоскости, перпендикулярной лучу бокового рентгеновского аппарата. Если смещение не устранено, делаются повторные репозиция и рентгенограммы.

Операционное поле обрабатывается по принятой методике и укрывается стерильным бельем. Выполняется разрез кожи, подкожной клетчатки и фасции длиной 10 см от верхушки большого вертела книзу в проекции бедренной кости. Сухожильное растяжение наружной широкой мышцы поднадкостнично отсекается от большого вертела, оно смещается вместе с ее проксимальной частью кпереди. Тщательный гемостаз с коагуля-

цией перфорантных артерий. Бедренная кость обнажается путем введения ретрактора под мышцы. Верхний и нижний контуры шейки бедра маркируются вертикально введенными иглами. По передней поверхности шейки через мышцы и капсулу вводится 2,0 мм спица Киршнера, определяющая угол антеверсии. Ориентирами для ее введения являются середина расстояния между иглами, маркирующими шейку и проекция точки введения фиксатора для остеосинтеза в подвертельной области. Точка введения центральной направляющей спицы располагается на 2—2,5 см дистальнее безымянного бугорка на середине наружной кортикальной стенки бедренной кости. Ориентирами проведения центральной спицы являются маркировочные иглы и спица, обозначающая угол антеверсия шейки. Положение центральной спицы и глубина ее введения до субхондрального слоя головки контролируются рентгенологически в двух проекциях. В идеале спица должна располагаться строго по центральной оси шейки и головки. Операция может быть продолжена только тогда, когда хирург убежден в правильном положении отломков и основной направляющей спицы.

Параллельно центральной спице вводятся еще три. Для этого используется специальный направитель, который надевается на основную спицу своим центральным отверстием. Положение, этих трех спиц обязательно контролируется на рентгенограммах в двух проекциях. Длины отрезков спиц, расположенных внутри кости, определяются устройством для прямого измерения. Центральная спица и спица для маркировки антеверсии удаляются.

Каннюлированньш сверлом по спицам формируются каналы глубиной на 0,5 см короче, чем измеренная длина. Каннюлированным метчиком в кортикальной стенке подвертельной области и в головке бедра формируется резьба. Последнее необходимо делать только у молодых пациентов с прочной костью.

По спицам и сформированным каналам вводятся большие каннюлированные губчатые винты. При выраженном остеопорозе можно использовать зубчатые шайбы. Для создания межфрагментарной компрессии необходимо, чтобы все три винта располагались параллельно и их резьбовые части находились в головке за линией перелома. Шурупы в поперечнике шейки располагаются так, что проксимальный из них находится в центре, а два дистальных — на дуге Адамса (рис. 10.4).

Перед зашиванием раны обязателен рентгенологический контроль положения отломков и имплантатов. Считаем необходимым постановку трубчатого дренажа в подкожную клетчатку.

Если выполняется остеосинтез каннюлированным гвоздем Смита-Петерсена, после введения центральной спицы вокруг нее формируются трепанационное окно и зарубки под лопасти имплантата. Гвоздь должен быть на 1 см короче участка спицы, расположенного внутри кости. По направляющей вбивается гвоздь Смит-Петерсена, одна лопасть его направляется вверх. После удаления спицы отломки сколачиваются импактором. Делаются контрольные рентгенограммы в двух проекциях (рис. 10.5).

В зоне плотного контакта отломков шейки возможна резорбция кости («коллапс зоны перелома»). Однако постоянно действующая аутомиокомпрессия нивелирует образующийся дефект, заставляя головку бедра скользить вдоль продольной оси шейки, что поддерживает постоянный плотный контакт между отломками. Этим обеспечивается возможность консолидации перелома с укорочением и реализуется принцип его динамической фиксации.

В послеоперационном периоде после купирования болевого синдрома пациентам разрешаются все виды активных и пассивных движений в тазобедренном суставе и ходьба с костылями без нагрузки на оперированную конечность. Считаем важным индивидуальный для каждого пациента режим нагрузок, основанный на изучении динамики консолидации. Не реже одного раза каждые два месяца необходим осмотр у оперировавшего хирурга с обязательным рентгеновским контролем в двух проекциях. При от-

сутствии признаков несостоятельности остеосинтеза к 3—4 месяцам после операции разрешается постепенно увеличивающаяся дозированная нагрузка при ходьбе с костылями. Полная нагрузка показана только после завершения консолидации перелома. Постоянное диспансерное наблюдение пациентов с данной патологией позволяет снизить количество осложнений или своевременно перейти на другую систему лечения (межвертельная волыизирующе-медиализирующая остеотомия в случае несращения при сохранении жизнеспособности головки бедра или эндопротезирование тазобедренного сустава при асептическом некрозе головки и посттравматическом деформирующем артрозе).

Из-за трудности выполнения анатомической репозиции и недостаточного кровоснабжения головки остеосинтез переломов шейки бедра часто осложняется формированием ложных суставов и асептическим некрозом. Поэтому в настоящее время при переломах данной локализации у пациентов пожилого и старческого возраста предпочтение отдается эндопротезированию тазобедренного сустава. Это вмешательство обеспечивает быструю и безопасную мобилизацию больного и позволяет уже в раннем реабилитационном периоде ходьбу с полной нагрузкой на оперированную конечность.

Эндопротезирование тазобедренного сустава

История эндопротезирования тазобедренного сустава насчитывает более 70 лет. Первыми высокотехнологичными протезами головки бедра с интрамедуллярной ножкой, выполненными из виталлиума (кобальт-хром-молибденовый сплав), стали протезы F.R. Trompson (США, 1950) и A.T.Moore (Англия, 1951). Именно внедрение этих однополюсных протезов сделало пластику головки бедра (гемиартропластику) стандартным оперативным вмешательством. Росту популярности однополюсного протезирования способствовали простота методики, высокая эффективность и скоротечность операции, небольшой объем кровопотери и возможность быстрой реабилитации пациентов.

С начала 70-х годов многие фирмы-производители начали выпуск разъемных гемипротезов, что облегчило процедуру подбора имплантатов необходимого размера и , уменьшило травматичность операции.

Отечественная версия — эндопротез Мура-ЦИТО был разработан А. В. Капланом и А. И.Антоновым в 1961 году (рис. 10.6). Авторы внесли в оригинальную конструкцию ряд изменений, в частности их протез имел шейку, что «позволяло сохранить нормальное натяжение ягодичных мышц». Головка пяти типоразмеров от 42 до 50 мм была несъемной.

На наш взгляд, протез Мура — ЦИТО имел ряд существенных недостатков. Наличие длинной шейки требовало выполнения остеотомии на уровне малого вертела. При этом удалялась бедренная шпора — самая прочная часть проксимального отдела, способная обеспечить оптимальную опору для воротничка протеза. Узкая длинная ножка одного типоразмера не могла хорошо заклиниваться в широких костномозговых каналах цилиндрической формы. Прямоугольное поперечное сечение ножки и наличие отверстий в ее проксимальной части затрудняло успешное применение цементной фиксации. Малое число типоразмеров головок ухудшало точность их подборки по диаметру впадины. Неразъемность протеза обусловливала необходимость широкого доступа.

Несмотря на перечисленные недостатки, эндопротез Мура-ЦИТО долгие годы был практически единственным имплантатом для гемиартропластики, применяемым в нашей стране. Трудно переоценить его значение в развитии отечественного эндопротезирования.

С середины 90-х годов российские фирмы («Феникс», «Арете», «Синко», «Остеомед») начали выпуск съемных головок для своих бесцементных ножек. Эти модульные системы позволяют осуществить более точный индивидуальный подбор компонентов протеза по размерам и форме бедренного канала и вертлужной впадины. Более короткая шейка уменьшает опасность вывиха имплантата (рис. 10.7).

Дальнейшим шагом в развитии гемиартропластики явилось внедрение биполярных (двухполюсных) эндопротезов (J. E. Bateman, 1974). У этих имплантатов головка диаметром 28 или 32 мм сочленяется с полиэтиленовым вкладышем, вставленным в наружную металлическую чашку, вправляемую в вертлужную впадину. Таким образом, наружная чашка вращается во впадине, а головка — во вкладыше (рис. 10.8). Преимуществами таких протезов являются снижение давления на суставной хрящ, больший объем движений, меньшая тенденция к вывихиванию и «шок-абсорбирующая способность» (нивелирование ударных нагрузок за счет амортизирующих качеств полиэтилена).

Основным недостатком любых гемипротезов является постепенное стирание хряща вертлужной впадины металлической головкой и связанные с ним нарастающие боли и деструкция субхондральной кости с протрузией и уменьшением объема движений. Все это явилось предпосылкой к развитию тотальной артропластики.

Первый полный эндопротез тазобедренного сустава был создан в 1938 году R. W. Wiles. После этого многие авторы предпринимали попытки соединить устройство Мура с колпачком Смит-Петерсена, но получали расшатывания из-за аккумуляции в тканях продуктов коррозии. Тотальный цельнометаллический протез из кобальт-хром-молибденового сплава предложили в 1951 году G. K. McKee и G. Watson-Farrar. В нашей стране неразъемный металлический протез разработал и успешно применил в 1959 году К. М, Сиваш. В 1953 году E. J. Haboush сообщил о первом опыте использования акрила (стоматологической пластмассы) для фиксации бедренных компонентов протезов.

Пионером тотального замещения тазобедренного сустава по праву считают J. Chamley. Он сыграл огромную роль как в разработке теоретических основ, так и в практическом внедрении этой операции в ортопедических клиниках. Результаты использования его протезов с низким коэффициентом трения до сих пор остаются непревзойденными. Во всех последующих эндопротезах воплощена одна из идей Charnley. На сегодняшний день десятки зарубежных компаний выпускают сотни различных вариантов имплантатов цементной и бесцементной фиксации. Первичная стабильность последних обеспечивается либо наличием пористого покрытия в проксимальной части ножки и чашке для врастания кости, либо путем постановки протеза по технологии press fit.

В России эндопротез Сиваша в течение 40 лет был практически единственным имплантатом, используемым в основном у пациентов с тяжелыми коксартрозами. Протезы А. Герчева, И. А. Мовшовича, С. В. Вирабова и других авторов выпускались малыми партиями и имели локальное применение.

90-е годы ознаменовались появлением на рынке эндопротезов отечественных компаний («Феникс», «Компомед», «Синко», «Арете», «Остеомед» и т.д.). Началось бурное внедрение их продукции в широкую клиническую практику. Появились первые публикации о тотальном замещении тазобедренного сустава у пациентов с переломами шейки бедра и их последствиями.

Когда поставлены показания к замещению тазобедренного сустава, перед хирургом встает задача выбора типа имплантата и способа эндопротезирования. Предложено множество алогоритмов ее решения, учитывающих различные параметры и данные каждого конкретного случая. На наш взгляд, наиболее оптимальной и универсальной является система, выработанная в клинике Lahey (США). Она может быть интерпретирована в зависимости от технического оснащения больницы и опыта оперирующего хирурга.

Система клиники Laney для подбора типа протеза пациенту

I. Возраст	**II. Вес**
> 80 лет — **1** балл	< 55 кг — 1 балл
70—80 лет — 2 балла	55—69 кг — 2 балла
60—69 лет — 3 балла	70-84 кг — 3 балла
50—59 лет — 4 балла	85-99 кг - 4 балла
< 50 лет — 5 баллов	100 кг и > — 5 баллов

III. Предполагаемая активность после операции

1. Сидячий образ жизни — 1 **балл**
2. Передвижение внутри дома — 2 **балла**
3. Возможность прогулок на улице — 3 балла
4. Ходьба без ограничения расстояния— 4 **балла**
5. Занятия спортом/тяжелая работа — **5 баллов**

IV. Состояние здоровья

1. Плохое (наличие тяжелых сопутствующих заболеваний в стадии декомпенсации, предположительный срок жизни 1—5 лет) **—1 балл**
2. Посредственное (наличие тяжелых сопутствующих заболеваний в стадии компенсации, но ограничивающих активность пациента, предположительный срок жизни 5—10 лет) **— 2 балла**
3. Удовлетворительное (наличие хронического заболевания, компенсированного постоянным приемом лекарственных препаратов, предполагаемый срок жизни 10—20 лет) **— 3 балла**
4. Хорошее (может иметься хроническое заболевание, не требующее постоянного приема лекарственных препаратов, предполагаемый срок жизни > 20 лет) **— 4 балла**
5. Отличное (нет хронических заболеваний, срок жизни не ограничен) **— 5 баллов**

V. Наличие костной массы (бедренный индекс): $\frac{\text{диаметр канала}}{\text{диаметр кости}}$ (на 6 см ниже м/вертела)

> = 0,63	— 1 балл	0,56—0,62	— 2 балла
0,49-0,55	— 3 балла	0,42—0,48	— 4 балла
< = 0,41	— 5 баллов		

Трактовка результата

21—25 баллов	**тотальный механический протез**
16—20 баллов	**гибридный протез (цементная фиксация бедренного компонента, механическая — вертлужной))**
11—15 баллов	**тотальный протез цементной фиксации**
8—10 баллов	**биполярный гемипротез**
< 8 баллов	**однополюсный гемипротез**

В повседневной практике при выполнении эндопротезирования мы пользуемся задними доступами к тазобедренному суставу (Кохера-Лангенбека, Мура). К их преимуществам относятся простота, малая травматичность, широкий обзор, хороший доступ к

вертлужной впадине, низкий процент гетеротопической оссификации. Широко распространенное мнение об опасности повреждения седалищного нерва не подтверждается нашим опытом (около 1200 эндопротезирований из заднего доступа). Однако, хотелось бы подчеркнуть, что выбор оперативного подхода к тазобедренному суставу зависит от конкретной клинической ситуации, а также от опыта хирурга-ортопеда.

Задний доступ к тазобедренному суставу

Пациент укладывается на здоровый бок, нижняя нога сгибается в коленном суставе. Положение тела фиксируется на ортопедическом столе упорами в область лона и поясницы. После широкой обработки антисептиками операционного поля, включая ягодичную область, промежность и всю поврежденную конечность, производится его обкладывание стерильными пеленками и простынями в 4—5 слоев с фиксацией белья цапками. Считаем обязательным укрывание поврежденной конечности стерильной бахилой до сердней трети бедра. Разрез начинается на 5 см кпереди от задней верхней подвздошной ости, изгибается к вершине большого вертела, проходит вдоль его задней поверхности и распространяется дистально на 6—8 см по наружной поверхности бедра (рис. 10.9). Подкожная клетчатка и широкая фасция рассекаются по ходу кожного разреза. Затем в проксимальном направлении по ходу волокон тупо расслаивается большая ягодичная мышца и разводится крючками Фарабефа. Сдвигается жировая клетчатка с коротких наружных ротаторов бедра (рис. 10.10). Ассистент ротирует согнутую в колене ногу кнутри. Хирург отсекает сухожилия грушевидной, близнецовых, наружной и внутренней запирательных мышц от места прикрепления к большому вертелу. При необходимости может быть отсечена проксимальная часть квадратной мышцы бедра. Ветви медиальной огибающей артерии, идущие по ее верхнему краю, должны быть тщательно коагулированы или лигированы. После введения острых изогнутых ретракторов под малую и среднюю ягодичные мышцы проксимально и шейку бедра дистально отсеченные ротаторы отводятся кзади, и обнажается капсула сустава (рис. 10.11). В нижнем углу раны можно идентифицировать седалищный нерв. Капсула рассекается или иссекается в зависимости от вида оперативного вмешательства.

Техника гемиартропластики при переломе шейки бедренной кости

Задний доступ к тазобедренному суставу. После обнажения капсулы ее рассекают крестообразно. При ротации бедра кнутри открывается зона перелома. Из вертлужной впадины штопором или ножницами Купфера извлекается головка бедренной кости. Суставной хрящ с поверхности вертлужной впадины не удаляется. Вопрос о необходимости иссечения круглой связки (как это описано в классических руководствах) остается дискутабельным.

Выполняется косая остеотомия шейки на 1,5—2 см проксимальнее малого вертела. Вскрытие канала разверткой. Техника формирования ложа под ножку протеза зависит от типа используемого имплантата. Канал последовательно обрабатывается цилиндрическими или коническими фрезами увеличивающегося размера (ножки «Феникс», «Синко») и фигурными рашпилями (Мур—ЦИТО, Muller) до необходимого диаметра. Рашпили вбиваются строго по оси шейки с учетом ее антеверсии. Штангенциркулем или специальным приспособлением определяется диаметр удаленной головки и выбирается шар соответствующего размера. Механическая ножка забивается досылателем до упора воротничка в опил шейки. Ножка цементной фиксации имплантируется после подго-

товки канала (тщательный гемостаз салфетки с перекисью и осушение) и введения в него костного цемента по одной из принятых методик. Надевается головка и производится вправление. Проверяется тенденция к вывихиванию протеза при сгибании, разгибании, внутренней и наружной ротации. После туалета раны сшивается капсула, ротаторы рефиксируются к большому вертелу. Через контрапертуру вводится трубчатый дренаж и укладывается на ротаторы. Особое внимание уделяется тому, чтобы дренаж не сообщался с полостью сустава и имплантатом. При выраженном подкожно-жировом слое второй трубчатый дренаж укладывается на широкую фасцию бедра. Рана послойно зашивается наглухо. После наложения асептических повязок конечность бинтуется эластичным бинтом от стопы до поясничной области.

Приводим примеры успешных гемиартропластик тазобедренного сустава.

Больному Р., 99 лет, в 1979 году по поводу субкапитального перелома шейки правого бедра выполнена гемиартропластика протезом Мура-ЦИТО. Послеоперационный период без осложнений. Ходил с полной нагрузкой на ногу без болей. Дожил до 106-летнего возраста (рис. 10.32).

Больная Р., 85 лет, в прошлом хирург общего профиля, оперирована в 1995 году. Выполнена гемиартропластика протезом Мура-ЦИТО с цементной фиксацией ножки. Полная нагрузка на ногу на 6 сутки. В срок наблюдения 36 месяцев протез стабилен. Передвигается с тростью на расстояние до 1 км. Полностью обслуживает себя сама (рис. 10.13).

Техника тотального замещения тазобедренного сустава при переломах шейки бедра

Доступ к перелому выполняется аналогичным образом. После извлечения головки и остеотомии шейки производится иссечение задних отделов капсулы по лимбу вертлужной впадины. Хрящ и круглая связка бедра удаляются, вертлужная впадина обрабатывается шаровидными фрезами соответствующего диаметра до получения кровоточащей субхондральной кости. Дальнейшие действия зависят от вида протеза и способа фиксации чашки. Механические чашки, имеющие наружный диаметр на 2 мм больше размера последней фрезы, вбиваются или вворачиваются под углом 30—45° к горизонтали с антеверсией 10—15°. В качестве дополнительного средства фиксации могут быть использованы винты. При постановке вертлужного компонента цементной фиксации в крыше и дне вертлужной впадины формируются углубления для увеличения площади контакта полиметилметакрилата с костью. После введения цемента чашка, наружным диаметром на 2 мм меньше размера последней фрезы, имплантируется ударами молотка по досылателю (рис. 10.14).

Постановка ножки описана в разделе, посвященном гемиартропластике.

После вправления протеза проверяется стабильность его к вывихиванию и люфт при тракции по оси бедра, в норме составляющий 2—3 мм. Техника зашивания и дренирования раны выполняется по стандартной методике.

Когда имеется тенденция к вывиху протеза при максимальной ротации кнутри или кнаружи, в послеоперационном периоде пациент укладывается на щит, конечность отводится на плоскости клиновидной подушкой или используется деротатор на 2—3 недели.

Персонал отделения и родственники пациента должны быть обучены правилам ухода в раннем послеоперационном периоде.

Если протез стабилен, на 2 сутки после операции пациентам резрешают движения в коленном и тазобедренном суставах, на 4—5 день рекомендуют ходьбу с костылями. После гемиартропластики и тотального замещения протезом цементной фиксации разрешается полная нагрузка на оперированную конечность. Рентгенологический контроль выпол-

няется в сроки 3, 6, 12 месяцев и далее 1 раз в год, если пациента не беспокоят боли. В течение первых шести месяцев рекомендуем избегать сгибания в тазобедренном суставе под углом более 90°. Пациенту не разрешается класть ногу на ногу, самостоятельно надевать носки и обувь и садиться на низкие стулья.

Лечение переломов вертельной области

Тактика лечения переломов вертельной области зависит, с одной стороны, от типа перелома, а с другой — от общего состояния пациента и степени компенсации сопутствующих заболеваний.

Наиболее простой и функциональной является классификация вертельных переломов бедра АО (1989). По ней все повреждения данной локализации (тип А) подразделяются на три группы: к группе А1 относятся чрезвертельные простые, А — чрезвертельные оскольчатые, А3 — межвертельные переломы. Тактику лечения во многом определяет степень стабильности перелома. Так, повреждения группы А1 являются стабильными, легко репонируются, при их лечении редко возникают вторичные смещение или несращения. Напротив, переломы групп А2 и А3 нестабильны, что предъявляет дополнительные требования к выбору способа лечения.

Для определения общего состояния пациента можно пользоваться классификацией, предложенной Американским Обществом Анестезиологов (ASA classification, 1977) и включенной в IV пункт системы для выбора типа эндопротеза клиники Lahey (раздел «Лечение переломов шейки бедра»).

При определении тактики мы придерживаемся следующих принципов: если состояние пациента оценивается как отличное или хорошее (5 и 4 балла по классификации ASA) — возможно как оперативное, так и консервативное лечение; при удовлетворительном и посредственном состоянии (3 и 2 балла по системе ASA) показано оперативное лечение; при плохом состоянии (1 балл) больной, очевидно, будет признан неоперабельным. Мы твердо убеждены, что больные пожилого и старческого возраста (именно они составляют абсолютное большинство пациентов с переломами вертельной зоны) должны быть активизированы в максимально короткие сроки с включением в ранний реабилизационный период ходьбы с полной нагрузкой на поврежденную конечность.

Однако современные имплантаты, дорогостоящий инструментарий, операционное оборудование и подготовленный персонал имеются только в отдельных крупных ортопедических клиниках России. Поэтому актуальной остается задача совершенствования скелетного вытяжения как основного на сегодня метода лечения чрезвертельных переломов.

В добавление к тому, что было сказано в отношении особенностей оказания первой медицинской помощи больным с переломоами шейки бедра, следует отметить, что у всех пострадавших пожилого и старческого возраста с переломами вертельной зоны при госпитализации следует выставлять диагноз легкого шока и проводить инфузионную терапию в течение 2—3 дней.

Демпферированное скелетное вытяжение позволяет достичь репозиции небольшими грузами — 3—4 кг. Шина Белера не используется, конечность укладывается на постели с небольшим валиком под коленом.

Вытяжение осуществляется **обязательно за две спицы** со штыкообразными изгибами для предупреждения их смещения. Спицы вводятся через основание бугристости большеберцовой кости на 2—3 см кзади от ее переднего края. Проведение спиц выше указанной точки опасно, так как при развитии воспаления мягких тканей может произойти инфицирование нижнего заворота коленного сустава.

Наружный край скобы через пружину фиксируется к балканской раме и приподнимается для предупреждения сдавления общего малоберцового нерва.

Леска, соединяющая пружину с грузом, перебрасывается через прикроватный шарикоподшипниковый блок. Недопустимо поднимать ножной конец кровати для противовытяжения. Оно осуществляется упором здоровой ноги в специальный ящик. Схема монтирования скелетного вытяжения при переломах шейки бедра и вертельной области показана на рис. 10.15. Качество достигнутой репозиции контролируется рентгенологически. Продолжительность вытяжения 8—10 недель. Его снимают после появления клинических признаков сращения перелома (больной начинает поднимать ногу) и появления элементов периостальной мозоли на рентгенограммах.

Пациент выписывается без гипсовой повязки. Рекомендуются постельный режим в течение месяца, затем ходьба с костылями с постепенным увеличением нагрузки на ногу. Полная нагрузка обычно разрешается к 4—5 месяцам после травмы.

Описанный выше метод лечения чрезвертельных переломов очень прост, эффективен, не требует больших материальных затрат и может быть легко реализован в любой центральной районной больнице. Возможно даже лечение пациентов скелетным вытяжением на дому при обязательном врачебном контроле 1 раз в 2—3 недели и обучении родственников правилам общего ухода.

Конечно, осуществляя консервативное лечение вертельных переломов, врач должен всегда помнить о возможных тяжелых осложнениях длительного постельного режима — тромбозе вен, тромбоэмболии, пневмонии и т.д. Демпферирование систем вытяжения, исключение шин и поднятия ножного конца кровати для противотяги, отказ от клеевого вытяжения, специальные меры профилактики тромбозов, гипостатической пневмонии и пролежней позволяют применять этот метод у больных пожилого и старческого возраста. Летальность у больных на вытяжении не превышает 3—4%.

Однако анализ отдаленных результатов консервативного лечения вертельных переломов показывает, что полная репозиция и выполнение больным через 8—10 недель вытяжения клинической пробы не гарантируют успеха лечения. Пациенты пожилого и старческого возраста, как правило, не выполняют рекомендаций по ограничению нагрузок после выписки из стационара, что приводит к рецидиву варусной деформации или несращению перелома. При попытках ограничить двигательный режим в домашних условиях возрастает количество осложнений, связанных с гиподинамией.

Это заставило обратиться к оперативным методикам лечения пациентов с данной патологией. Их внедрению способствовало появление спектра имплантатов для остеосинтеза, выпускаемых отечественными производителями. Существенно изменились подходы врачей-анестезиологов к проведению обезболивания у лиц с тяжелой сопутствующей патологией.

Выбор имплантата определяется характером перелома. Для остеосинтеза повреждений группы А1 применяют динамический бедренный винт (рис. 10.16). Прочная, биомеханически обоснованная конструкция позволяет на 2—3 сутки после операции активизировать пациентов, разрешив им нагрузку на оперированную конечность.

Остеосинтез чрезвертельных переломов динамическим бедренным винтом

Техника репозиции и доступ не отличаются от таковых при переломе шейки бедра. Конструкция имеет заданный шеечно-диафизарный угол, поэтому центральная направляющая спица проводится с помощью направителей. После измерения отрезка спицы, находящегося внутри кости, по ней тройным каннюлированным сверлом формируется

канал длиной на 5 мм короче. Метчиком нарезается резьба, затем с помощью ключа вводится винт. На винт надевается диафизарная пластина, фиксирующаяся к бедренной кости кортикальными шурупами (рис. 10.17). Операция малотравматична, кровопотеря не превышает 100 мл.

При переломах группы А2 показано применение динамического бедренного винта с накладкой на большой вертел, что придает созданной в результате остеосинтеза системе большую стабильность и предотвращает латерализацию проксимального отломка при консолидации перелома в условиях динамической фиксации (рис. 10.18).

В настоящее время в арсенале зарубежных хирургов-ортопедов появился «Проксимальный бедренный гвоздь» (рис. 10.19), не имеющий пока аналогов на отечественном рынке. Он предназначен для остеосинтеза любых переломов вертельной области. Особенностью конструкции является смещение несущей опоры в костномозговой канал, что предотвращает латерализацию проксимального отломка, снижает изгибающие нагрузки на винты за счет уменьшения рычага действия силы. Несомненно, будущее за подобными фиксаторами, поскольку применение проксимального бедренного гвоздя значительно снижает травматичность операции и позволяет выполнить остеосинтез переломов и вертельной и подвертельной области.

При остеосинтезе межвертельных переломов (группа А3) фиксаторами выбора являются 95-градусная угловая клинковая пластина и динамический мыщелковый винт (рис. 10.20). Техника их имплантации подробно изложена в следующем разделе руководства.

Лечение подвертельных переломов бедренной кости

При этих переломах верхний отломок тягой ягодичных мышц и подвздошно-поясничной мышцы значительно отведен и запрокинут, в то время как нижний отломок смещен по длине мышцами бедра и приведен аддукторами (рис. 10.21). Поэтому при лечении скелетным вытяжением бедро должно быть отведено на 30—40° и согнуто под углом в 50—70°.

Вытяжение следует проводить на шине Белера. Основная тяга осуществляется за спицы, проведенные через бугристость большеберцовой кости или над мыщелками бедра. Вместо классического лейкопластырного вытяжения за голень применяем скелетное вытяжение за пяточную кость. Этот прием исключает возможность сдавливания сосудов и возникновение трофических расстройств, позволяет подвесить стопу к надстопной раме шины Белера. Целесообразно наладить дополнительное вытяжение за наружный край скобы кверху для устранения наружной ротации (рис. 10.22).

Сила вытяжения в период репозиции и ретенции 10—12 кг, затем уменьшается до 6—7 кг. Лечение продолжается 8—10 недель. После выполнения клинической пробы (поднятие выпрямленной ноги) накладывается тазобедренная гипсовая повязка на 2 месяца. Можно продолжить лечение вытяжением петлей за голеностопный сустав или оставить скелетное вытяжение за пяточную кость на 4 недели с разработкой движений в суставах поврежденной конечности. Нагрузка на ногу разрешается через 16—20 недель после получения травмы. Клиническое наблюдение (рис. 10.22).

Однако при подвертельных переломах обычное скелетное вытяжение часто недостаточно эффективно в устранении смещения периферического отломка кнутри. В этих случаях применяем боковое скелетное вытяжение штыкообразно изогнутой спицей, проведенной через дистальный отломок, отступя на 4—5 см от его конца (рис. 10.23.1, 10.23.2).

Иногда смещение проксимального фрагмента кпереди бывает настолько большим, что укладывание бедра на шину Белера недостаточно для противопоставления перифе-

рического отломка центральному. Тогда вытяжение следует организовать за мыщелки бедра вертикально вверх, а голень подвесить на горизонтальный гамак.

Принципиально важным считаем выполнение контрольных рентгенограмм в боковой проекции для определения величины смещения центрального отломка. Отступление от этого правила, связанное с трудностью выполнения аксиальной рентгенограммы в больничной палате, может привести к невыявлению полного смещения и несвоевременному выполнению операции.

Остеосинтез подвертельных переломов бедра стержнями

При определении тактики оперативного лечения и выборе имплантата все переломы подвертельной зоны условно можно подразделить на две группы: повреждения, распространяющиеся на область большого и малого вертела, и повреждения, не захватывающие вертелов. Повредения первой группы нужно фиксировать по правилам остеосинтеза вертельных переломов с использованием более длинных пластин и гвоздей. Повреждения второй группы нужно считать высокими диафизарными переломами бедра и фиксировать их по приципам остеосинтеза диафизарных переломов.

Бедренная кость в области проксимального метаэпифиза имеет значительное расширение костномозгового канала и выраженное утончение его стенок.

Высокий уровень перелома обусловливает, в случае фиксации отломков одним стержнем, неблагоприятные механические соотношения: короткий, длиной в несколько сантиметров, центральный отломок — один рычаг, второй рычаг, длиной во много десятков сантиметров, — периферический отломок бедра вместе с голенью и стопой.

Небольшая нагрузка на конечность (поднятие голени) вызывает действие больших сил на короткий рычаг — центральный отломок. В нем эти силы распределяются на небольшой площади контакта металлической конструкции с костью, оказывая значительное давление на костную ткань. Она сминается, рассасывается. Остеосинтез становится нестабильным. Перелом не срастается, формируется ложный сустав.

Надежда на дополнительную фиксацию таких переломов глухой гипсовой повязкой неоправдана. Гипсовая повязка, даже с иммобилизацией здорового бедра, всегда допускает, как известно, некоторые смешения в ней конечности, что сохраняет воздействие на стержень и кость внешних сил.

Малотравматичен и прост остеосинтез подвертельных переломов двумя стержнями с разведением в проксимальном отломке. Внутренний прямой более толстый стержень (3—4 мм) вбивается ретроградно через торец проксимального отломка и выходит кнутри от большого вертела (через вертельную ямку), а второй тонкий стержень из титанового сплава ВТ5 или ВТ6 вбивается антеградно через верхушку большого вертела. Он проходит через губчатую кость межвертельной зоны и скользит затем по первому стержню в дистальный отломок (рис. 10.24.1 и 10.24.2). Этот прием может быть выполнен и так, как показано на рис. 10.24.3 и рис. 10.24.4.

Остеосинтез подвертельных переломов пластинами

Оптимальной конструкцией для остеосинтеза переломов подвертельной области является угловая клинковая пластина (рис. 10.25). Пластина имеет клинок, вводимый в

шейку и головку бедра, соединенный под углом 95° с диафизарной частью. Применение этих имплантатов обеспечивает прочную фиксацию отломков и позволяет отказаться в послеоперационном периоде от дополнительной внешней иммобилизации. Активные движения оперированной конечностью рекомендуются на 2—3 сутки после остеосинтеза.

Для осуществления доступа к верхней трети бедренной кости выполняется разрез кожи, подкожной клетчатки и фасции длиной 15—20 см от верхушки большого вертела книзу в проекции бедренной кости. Сухожильное растяжение наружной широкой мышцы поднадкостнично отсекается от большого вертела, мышца отсепаровывается от латеральной межмышечной перегородки и смещается острыми крючками кпереди. Обязателен тщательный гемостаз с коагуляцией перфорантных артерий. Бедренная кость обнажается путем введения ретрактора под мышцы. После этого в проксимальном отделе бедра, учитывая антеверсию шейки, с помощью пробойника формируют канал под клинок пластины. Формирование канала начинают непосредственно над вершиной безымянного бугорка по наружной поверхности большого вертела под углом 95° к оси бедренной кости.

Пластина может использоваться как нейтрализующая или как мостовидная. В первом варианте ее применяют при косых и винтообразных переломах. После выделения зоны перелома выполняют репозицию отломков и остеосинтез стягивающими винтами с полным восстановлением анатомии бедренной кости. После этого в проксимальном отделе бедра с помощью пробойника формируют канал под клинок пластины. В канал вбивают клинок и фиксируют диафизарную часть 1—2 винтами к проксимальному и 3—4 — к дистальному отломкам (рис. 10.26). Обязательно дренирование операционной раны трубчатым дренажем на 24—48 часов.

Мостовидная пластина используется при многооскольчатых повреждениях, когда нецелесообразно вмешательство в зоне перелома. В этом случае восстанавливают длину и ось бедренной кости и фиксируют пластину с помощью клинка и шурупов к прок-симальному и дистальному отломкам. Возможна фиксация крупных осколков стягивающими шурупами, проведенными через имплантат (рис. 10.27).

В качестве альтернативы клинковой пластине для остеосинтеза подвертельных переломов используют динамический мыщелковый винт. Его конструкция сходна с динамическим бедренным винтом, однако угол фиксации винта к пластине составляет 95°. Для его имплантации после выполнения доступа к верхней трети бедренной кости по описанной выше методике в проксимальный отломок на 0,5 см выше безымянного бугорка с учетом антеверсии шейки вводят направляющую спицу. Для ее введения используют 95-градусный направитель. Положение спицы контролируется рентгенограммами в двух проекциях. После измерения отрезка спицы, находящегося внутри кости, по ней двойным каннюлированным сверлом формируется канал длиной на 0,5 см короче. Метчиком нарезается резьба, затем с помощью ключа вводится винт. На винт надевается диафизарная пластина, фиксирующаяся к бедренной кости кортикальными шурупами (рис. 10.28). Обязательным является сохранение компрессирующего винта, соединяющего имплантат в единое целое. Динамический бедренный винт может использоваться как нейтрализующая или мостовидная конструкция.

Диафизарные переломы бедренной кости

Диафизарные переломы бедренной кости чаще бывают у лиц молодого возраста при падении с мотоцикла и автомобильных авариях. Эти переломы, как и подвертельные,

всегда сопровождаются шоком. Диагноз шока надо выставить и проводить противошоковую инфузионную терапию, если даже максимальное артериальное давление больше 100 мм рт.ст., а пульс реже 100 в минуту. Эта терапия должна быть продолжена на четверо суток после госпитализации больного.

При осмотре пострадавшего фельдшер и врач районной больницы должны непременно исключить возможность повреждения бедренной артерии — проверить, одинакова ли температура стоп и сохранена ли пульсация на артериях стоп и подколенных артериях.

Врач-хирург районной больницы должен помнить, что при диафизарных переломах бедренной кости может быть вывих бедра кзади, перелом шейки или вертельной области. Это особенно часто бывает, когда пострадавший получает травму при автомобильной аварии — колено ударяется о приборную панель (торпеду) машины. Тогда ломается бедренная кость на протяжении диафиза, и может случиться одновременно вывих бедра кзади или перелом его шейки. Если сделали снимок не всей бедренной кости, а лишь зоны диафизарного перелома, то верхний перелом потом становится находкой после операции или лечения вытяжением.

Такие ошибки, к сожалению, бывают и в нашей клинике (рис. 10.29.1, 10.29.2).

Лечение диафизарных переломов бедренной кости

Большинство больных с диафизарными переломами бедренной кости нуждаются в оперативном лечении. Исключение составляют косые оскольчатые переломы, когда может быть достигнута почти полная репозиция на скелетном вытяжении. Но все равно, если в районной больнице нет хирурга, прошедшего специализацию по травматологии, все больные с диафизарными переломами бедренной кости должны быть транспортированы в межрайонное травматологическое отделение или областной центр.

Слишком велика цена ошибки в лечении перелома бедренной кости.

Конечно, если перелом открытый (даже вторично открытый проколом кожи острым концом отломка), то к пострадавшему должен быть вызван через санитарную авиацию травматолог из областного центра для выполнения операции первичной хирургической обработки раны и остеосинтеза перелома.

При закрытом переломе, особенно в случае политравмы, на 7—8 дней больного следует оставить в хирургическом отделении районной больницы для выведения из шока, обследования, исключения возможности просмотра других повреждений. За это время хирург созванивается с заведующим травматологическим отделением и в назначенный им день организовывает транспортировку больного для выполнения операции в плановом порядке на 2—3 день после доставки из района. Запреты на оперативное лечение пострадавшего в районной больнице со сторицей окупятся снижением срока лечения после правильно выполненной операции остеосинтеза и исключением возможности таких тяжелых осложнений, как остеомиелит и несращение, которые часто бывают после проведения операции хирургом, не подготовленным по травматологии.

Хирург районной больницы должен хорошо знать технику скелетного вытяжения, поскольку оно необходимо больному как средство первичной лечебной иммобилизации перелома бедра и как основной метод лечения перелома бедра тем больным, которые из-за тяжелой политравмы или по другим причинам (например, категорический отказ больного поехать лечиться в областной центр, или отказ от операции, или противопоказания к оперативному лечению) не могут быть транспортированы в травматологическое отделение.

Мы унифицировали методику скелетного вытяжения при лечении диафизарных переломов бедренной кости, исключив накожное вытяжение за голень, необходимое по классической методике для предупреждения ротационного смещения периферического отломка. Он поворачивается кнаружи вместе с голенью и коленом. Надо сказать, что во многих травматологических клиниках скелетное вытяжение при переломах бедренной кости упрощено до недопустимого (из-за обязательно предстоящей операции) — вытяжение осуществляют лишь за спицу, проведенную через бугристость большеберцовой кости или через мыщелки бедра, а клеевое или лейкопластырное вытяжение за голень не накладывают; не подвешивают стопу, поэтому голень и колено вместе с периферическим отломком ротируются кнаружи. Репозиции нет, долго сохраняется отек бедра.

Унифицируя методику вытяжения, мы взамен накожного вытяжения за голень проводим спицу через пяточную кость в дополнение к скелетному вытяжению за бугристость большеберцовой кости (вытяжение за мыщелки бедра делать нецелесообразно из-за возможности воспаления мягких тканей вокруг спицы, что нежелательно иметь на сегменте, где предстоит операция). Спицу, проведенную через пятку, натягиваем в дуге, подвешиваем груз 3—4 кг на эту спицу и 4—5 кг на спицу, проведенную через бугристость большеберцовой кости (рис. 10.30).

Спица, проведенная через пятку, позволяет подвесить стопу к надстопной раме, что исключает ротацию голени и коленного сустава кнаружи, а значит, и периферического отломка бедренной кости.

Ноге придается отведение в соответствии со смещением центрального отломка. Сила вытяжения до 12 кг в период репозиции и ретенции, затем снижается до 6—8 кг. Вытяжение продолжается 8—10 недель. После 7—8 недель можно снять склетеное вытяжение за бугристость большеберцовой кости и оставить вытяжение за пятку. Больной начинает активно сгибать ногу в коленном суставе на вытяжении. Через 3—4 недели вытяжение прекращается.

Больной начинает ходить с костылями, разгружая ногу. Поэтому начинается нагрузка. Через 2 недели один костыль заменяется на палку, еще через 2 недели больной ходит, опираясь лишь на одну палку. В это время его целесообразно отправить в реабилитационный центр. Трудоспособность восстанавливается через 4,5—5 месяцев.

Открытый ретроградный остеосинтез переломов бедра в средней трети диафиза

Для остеосинтеза диафизарных переломов бедренной кости пользуемся переднена-ружным доступом.

Остеосинтез осуществляем дважды моделированным титановым стержнем. Верхний конец стержня (8—10 см) изогнут кнаружи и заточен так, чтобы он вышел через верхушку большого вертела. Весь стержень изогнут в сагиттальной плоскости сообразно физиологической кривизне бедренной кости.

Стержень берем из унифицированного набора для остеосинтеза переломов бедренной кости (фирма «Остеосинтез», г. Рыбинск). Он изготовлен из титанового сплава ВТ5 (ГОСТ 19807-91), имеет длину 450 мм, толщину 6 мм с шириной от 8 до 14 мм (разница в 1 мм), толщину 4 мм с шириной от 9 до 12 мм, толщину 3 мм с шириной от 11 до 12 мм и толщину 2 мм с шириной 10 и 12 мм. Стержень изогнут равномерно в сагиттальной плоскости (высота изгиба 20 мм) для сохранения физиологической кривизны бедренной кости кпереди. Нижний конец стержня закреплен, на верхнем имеются 7—11 пазов для обламывания стержня во время операции и извлечения его после

• сращения перелома (за пазы фиксируются «губки» специального инструмента ддя выбивания стержня).

Необходимую ширину стержня определяем до операции по боковой рентгенограмме здоровой бедренной кости, сделанной со 120 см. Предполагаемая ширина стержня равна размеру самой узкой части канала за минусом 2 мм.

На операцию готовим три унифицированных заготовки — одну требуемой ширины и две на 1 мм шире и уже.

Наиболее подходящий стержень определяем во время операции, примеряя к костномозговому каналу центрального и периферического отломков. Он должен усилием рук хирурга проходить через узкое место костномозгового канала. Нельзя надеяться на возможность пробивания стержня молотком через узкую часть канала — он заклинивается, и извлечь его можно лишь применяя грубую силу (выколачивание тяжелым (8—10 кг) молотком).

Ход операции (рис. 10.31.1, 10.31.2). После обнажения места перелома выводится в рану торец центрального отломка (без скелетирования его). Костной ложечкой или распатором торец отломка очищается от первичной мозоли. Подбирается стержень. Он вбивается с места перелома в центральной отломок так, чтобы вышел через верхушку большого вертела. Для предупреждения ротации стержня (он должен быть введен строго в сагиттальной плоскости) его удерживают пассатижами. Для удобства введения стержня центральный отломок следует привести. Отломок надо поддерживать однозубым крючком за стержень возле торца его. При вбивании стержня в центральный отломок помощник пальцами левой руки определяет выхождение его из кости над большим вертелом. Над концом стержня рассекаются кожа, подкожная клетчатка и фасция разрезом длиной 4—5 см. Стержень вбивается в центральный отломок так, чтобы нижний конец его сравнялся с торцом отломка. Однозубым крючком выводится в рану конец периферического отломка, его торец распатаром очищается от рубцовых тканей, но очень бережно следует относится к покрывающей его надкостнице и мышцам. После этого стержень укорачивается на необходимую длину — от места выхождения стержня из большого вертела отмеряется расстояние, равное таковому от конца периферического отломка до верхнего края надколенника. Отломки сопоставляются однозубыми крючками, а потом шилом. При косой плоскости излома их можно зафиксировать костодержателем. При поперечном переломе один из помощников ладонью правой руки упирается в подошву оперируемой ноги, а левой фиксирует бедро под местом перелома, чуть поднимая его кверху для сохранения физиологической кривизны бедра.

Хирург вбивает стержень в дистальный отломок так, чтобы верхний конец его выстоял над большим вертелом на 1,5—2 см. Для предупреждения трения стержня о кожу вокруг раны над большим вертелом помощник оттягивает верхний угол раны кверху однозубым крючком. После вбивания стержня хирург двумя-тремя ударами по пятке компрессирует отломки, если перелом опорный.

Однако остеосинтез одним стержнем при переломах бедра в средней трети не обоснован с биомеханической точки зрения, если расширение костного канала начинается высоко (рис. 10.31.3). Только при переломах на уровне сужения костномозговой полости бедренной кости (граница верхней и средней трети) возможно заклинивание стержня на небольшом протяжении выше и ниже перелома. Ниже этого уровня начинается расширение костномозговой полости. Причем, во время операций неоднократно фиксировали справедливость утверждения А. М. Очкуренко (1963) и В.Ф.Трубникова (1965), что костномозговая полость бедренной кости шире в медиально-латеральном направлении, чем в передне-заднем. Поэтому целесообразно в таких случаях остеосинтез выполнять двумя стержнями, как при переломах бедра на уровне расширения костной трубки (рис. 10.36.1).

Накостный внеочаговый остеосинтез многооскольчатых диафизарных переломов бедренной кости

При многооскольчатых диафизарных переломах бедренной кости внутрикостный остеосинтез может быть невыполним из-за разрушения костной трубки на большом протяжении, когда прочное заклинивание стержня в ней невозможно. В этих случаях надежная фиксация перелома может быть обеспечена внутренним внеочаговым накостным остеосинтезом мощной длинной пластиной (рис. 10.32).

Эта пластина подбирается и моделируется по здоровой бедренной кости. Она вводится и фиксируется через два разреза — один в вертельной зоне, второй — над наружным мыщелком бедренной кости. Через верхний разрез пластина заводится вдоль кости сверху вниз.

Помощник осуществляет вытяжение руками за колено, сохраняя репозицию, достигнутую на вытяжении (вытяжение целесообразно до операции проводить не 8—12 дней, а 3—4 недели, если нет полного смещения отломков). Зона переломов не обнажается, поэтому этот накостный остеосинтез можно назвать внеочаговым. Через нижний разрез устанавливается на дистальный отломок в сохранной его части (нижняя часть диафиза, метафиз) нижний конец пластины. Пластина в нейтральном положении фиксиурется кортикальными шурупами к диафизарной части отломков и губчатыми — к метафизарной части.

Лечение низких переломов бедренной кости

Низкие переломы бедренной кости всегда сопровождаются большой кровопотерей, полным смещением отломков, и поэтому в случае изолированной травмы надо выставить диагноз легкого шока, если даже максимальное артериальное давление выше 100 мм рт. ст., а пульс меньше 100 в минуту. Фельдшер вводит обезболивающие препараты, внутривенно вливает кровозамещающие жидкости (полиглюкин 800 мл) и осуществляет транспортную иммобилизацию шиной Дитерихса. Методика наложения шины точно такая же, как при диафизарных и подвертельных переломах.

Фельдшер и врач районной больницы должны также четко знать возможности закрытого повреждения бедренной артерии сместившимся кзади концом периферического отломка. Это повреждение чаще не бывает проникающим в просвет артерии, а сопровождается тромбозом ее просвета. Прекращение магистрального кровотока проявляется похолоданием стопы (пальпируются одновременно правой и левой рукой дистальные отделы обеих стоп) и отсутствием пульса на тыльной артерии стопы и задней большеберцовой артерии.

В этом случае транспортировать пострадавшего надо немедленно, ибо обратимая ишемия перейдет в необратимую (боль в стопе и голени, контрактура мышц, отсутствие движений и чувствительности в пальцах), когда спасти больного может лишь ампутация. Фельдшер должен по телефону сообщить хирургу районной больницы о повреждении артерии при переломе бедра для того, чтобы тот изыскал возможности скорейшей ангиотравматологической помощи больному.

При госпитализации пострадавшего в районную больницу необходимо осмотреть больного (нет ли других повреждений скелета и внутренних органов, сохранился ли магистральный кровоток), и, не снимая транспортной иммобилизации, выполнить рентгеновские снимки всей бедренной кости — на прямом снимке должны быть видны верхний конец, диафиз и зона перелома; на боковом снимке — зона перелома и весь нижний отломок. При необходимости выполняется и прямая рентгенограмма нижнего конца бедренной кости.

Низкие переломы бедренной кости — это сложная травма даже в условиях специа-

лизированного отделения, которая требует длительных сроков лечения и может закончиться инвалидностью. Поэтому больные с низкими переломами бедренной кости должны лечиться в условиях ортопедо-травматологического центра. В хирургическом отделении районной больницы после обследования пострадавшего необходимо наложить скелетное вытяжение, провести противошоковую терапию, обследовать его для предстоящего переезда и, согласовав день, транспортировать больного на этап специализированной помощи. Опять следует подчеркнуть, что если нет открытого перелома, если нет повреждения магистральных сосудов, то никакой спешки в транспортировке не должно быть. Нельзя больного везти в центр на 2—3—4 день после травмы. Только на 8—10 день, и не раньше!

Техника скелетного вытяжения при низких переломах бедренной кости

При низких переломах бедренной кости центральный отломок смещается в медиальную сторону тягой приводящих мыши, а дистальный отломок запрокидывается кзади тягой икроножной мышцы, смещение по длине обусловлено тягой сгибателей и разгибателей бедра (рис. 10.33).

Для устранения запрокидывания конца периферического отломка А. В. Бедрин (1952) рекомендовал пользоваться шиной Ланда и Богданова. Однако эти шины медицинской промышленностью не выпускаются. Нефизиологично и вытяжение при лежании больного на животе при максимальном сгибании колена, как это советовали Б. И. Шкуров (1938, 1948), Н. П. Новаченко и Ф. Е. Эльяшберг (1940, I960), А. Руцкий (1970), А. С. Феруз (1975). Многие авторы рекомендовали устранять смещение кзади периферического отломка петлей, укладывать место перелома на валик или угол шины Белера (С. А. Яндаров, 1972). В этих случаях возможно сдавление подколенных сосудов.

При низких переломах бедренной кости для устранения запрокидывания кзади конца периферического отломка вытяжение удобно осуществлять на модифицированной нами шине Белера (рис. 10.34.1). Дистальный конец верхней части ее опущен к основанию шины. Этим увеличивается угол сгибания коленного сустава и расслабляется икроножная мышца.

Вытяжение осуществляется за гребень большеберцовой кости до 10 кг в период репозиции и ретенции, в последующем — грузом 5—6 кг. Вытяжение продолжается 8 недель. После этого можно продолжить петлевое вытяжение за голеностопный сустав грузом 2 кг в течение 4 недель с одновременной разработкой в коленном суставе. Гипс не накладывается. Больной выписывается на костылях, нагрузка на ногу разрешается только через месяц.

Если лечение скелетным вытяжением заканчивается наложением гипсовой повязки, то она должна быть гонитной (с тазовым поясом).

Для устранения смещения отломков по ширине (типичное смещение кнутри конца центрального отломка) целесообразно использовать боковое скелетное вытяжение (рис. 10.34.2).

Т-образные переломы дистального метаэпифиза бедра

Большую сложность для оперативного и консервативного лечения представляют низкие Т-образные переломы бедренной кости. Лечение этих переломов осуществляем на клиновидной шине (см. рис. 10.34.1).

Через нижний, расколотый по длине отломок проводятся две штыкообразно изогнутые спицы и натягиваются в разные стороны в одной дуге. Этим достигается сопоставление мыщелков бедра. За дугу осуществляется вытяжение вверх, этим устраняется запрокидывание кзади периферического отломка (рис. 10.34.3, 10.34.4).

Остеосинтез стержнями прямоугольного Поперечного сечения низких внесуставных переломов бедренной кости

В зависимости от уровня перелома и строения дистального метаэпифиза бедренной кости применяются следующие приемы остеосинтеза стержнями: одним стержнем с максимальным проведением его в дистальный отломок, вплоть до суставной поверхности; двумя стержнями с разведением напряженных концов; двумя стержнями с выведением направленных концов через надмыщелки.

Остеосинтез одним стержнем

При необходимости произвести остеосинтез низкого перелома одним стержнем возникают трудности, и тем больше, чем короче периферический отломок. Успех остеосинтеза зависит как от уровня перелома, так и от строения дистальной трети бедра.

При диафизарном переломе в пределах нижней трети бедренной кости и узкой костномозговой полости (первый тип строения бедренной кости — рис. 10.35) считаем возможным остеосинтез одним стержнем с максимальным проведением его в дистальный отломок, то есть вплоть до суставной поверхности. Стабильность остеосинтеза при этом обусловлена заклиниванием стержня выше и ниже места перелома, а также прочной фиксацией стержня в плотном мелкоячеистом губчатом веществе, расположенном в эпифизе бедренной кости. Протяженность этого слоя от суставной поверхности равняется 15—20 мм.

Перед операцией выбирается заведомо длинный стержень, который моделируется соответственно кривизне бедренной кости в сагиттальной плоскости и вводится через место перелома в центральный отломок так, чтобы стержень вышел через верхушку большого вертела.

После репозиции и ретроградного проведения стержня в короткий периферический отломок производится рентгеновский снимок для точного расчета того, на каком протяжении следует вводить стержень в дистальный отломок. Конец стержня доводится до суставной поверхности. Мы не наблюдали каких-либо осложнений от этого в послеоперационном периоде.

Однако стабильность будет достаточна только при диафизарных переломах в пределах нижней трети бедра и при узкой костномозговой полости на этом уровне.

При неправильной постановке показаний к этому приему остеосинтеза возможно вторичное смещение отломков и нарушение консолидации.

Остеосинтез двумя стержнями с разведением напряженных концов

При широкой воронкообразной костномозговой полости в пределах нижней трети бедренной кости устойчивая фиксация одним стержнем невозможна, так как пло-

щадь контакта стержня с губчатым веществом метафиза невелика и имеется опасность нарушения фиксации из-за рассасывания костного вещества вокруг стержня вследствие давления его на костную ткань. Особенно это обстоятельство следует учитывать у людей в зрелом и пожилом возрасте, так как с 40-летнего возраста начинается разрежение губчатого вещества и образование полости в метафизе бедренной кости. В первую очередь разрежению подвергаются участки, расположенные над дном межмыщелковой ямки и в области латерального и медиального мыщелков (А. И. Кузнецов, 1954). Возможность введения стержня в короткий дистальный отломок бедра ограничена уровнем перелома (даже при введении стержня до суставной поверхности). Поэтому, не имея возможности удлинить плечо рычага для уменьшения нагрузки, остается увеличить площадь конструкции, введенной в дистальный отломок.

Достигаем этого приемом остеосинтеза двумя стержнями с разведением напряженных концов (рис. 10.36.1).

Остеосинтез напряженными стержнями заключается в следующем: через место перелома в центральный отломок вводятся два длинных титановых стержня, концы которых выходят через большой вертел. Стержни следует вбивать до тех пор, пока концы их, выстоящие из центрального отломка в зоне перелома, не станут иметь длину, допускаемую для введения в периферический отломок бедра. Затем эти концы нужно развести друг от друга на величину, равную ширине костномозгового канала периферического отломка бедра. Поочередными ударами они вбиваются в центральный отломок. При этом происходит сближение концов стержней, и они будут находиться в костномозговом канале центрального отломка в состоянии напряжения, после репозиции отломков и вбивания стержней в обратном направлении —- в периферический отломок концы их расходятся и прочно соединяют отломки бедренной кости.

При очень широкой костномозговой полости дистального отломка дополнительно вводили третий стержень, что увеличивало суммарную площадь стержней, а следовательно, и прочность фиксации (рис. 10.36.2).

Остеосинтез двумя стержнями с выведением их через мыщелки

Широко применяемый зарубежными и отечественными травматологами остеосинтез двумя стержнями по способу Раша (Rush, 1955, 1957) имеет некоторые недостатки:

а) кроме разреза, обнажающего место перелома, надо производить два разреза на боковых поверхностях коленного сустава с целью обнажать мыщелки бедренной кости;

б) введение стержней производится через трепанационные отверстия в мыщелках, поэтому заклинивания стержней не происходит;

в) отечественная промышленность не выпускает плоских эластичных стержней, аналогичных по механическим свойствам стержням Раша.

В 1966 году Н. К. Митюнин предложил при низких переломах бедренной кости прием остеосинтеза двумя направленными стержнями с выведением концов через мыщелки (рис. 10.37.1 и 10.37.2) или двумя встречными стержнями (рис. 10.37.3 и 10.37.4).

Остеосинтез двумя направленными стержнями с выведением концов через мыщелки заключается в следующем: через место перелома в периферический отломок вводятся два плоских титановых стержня, изогнутых параллельно кортикальному слою метафиза, заостренные концы которых выходят через боковую поверхность мыщелков.

После репозиции стержни вбиваются в обратном направлении в центральный отломок.

Этот прием остеосинтеза целесообразен при низких переломах бедренной кости с широким и длинным метафизом, а также при Т- и У-образных переломах в сочетании с болтом-стяжкой.

Для исключения раскалывания дистального фрагмента применяются мягкие эластичные титановые стержни из титана марки ВТ и ВТ1 размерами: ширина стержней от 5 до 10 мм, толщина до 2 мм.

Предупреждая запрокидывание периферического отломка кпереди и кзади, стержни следует вбивать строго по оси отломка.

Трансартикулярный остеосинтез при разрушении дистального метаэпифиза бедра и коленного сустава

Открытый перелом может сопровождаться столь обширными разрушениями костей, суставов, магистральных артерий и вен, нервных стволов, мышц, кожи, что становится невозможным выполнение восстановительной операции. В этих случаях Н. К. Митюнин (1964) предложил осуществлять реконструктивные операции, сохраняющие конечность, хотя и ущербную по форме и функции, но все же полезную в жизни и труде. Такие операции являются неотложными, так как промедление сопряжено с опасностью развития осложнений: некрозом разрушенных тканей, нарастающей интоксикацией, следующим затем нагноением и остеомиелитом.

При разрушении мыщелков бедренной и большеберцовой костей с большой зоной повреждения мягких тканей для обеспечения неподвижности коленного сустава применяем трансартикулярный остеосинтез титановыми стержнями длиной 650 мм и сечением 5х8—10 мм (рис, 10.38.1).

Когда имеются внутрисуставные переломы костей, образующих коленный сустав, и большая зона разрушения мягких тканей, то трансартикулярная фиксация, обеспечивая полную иммобилизацию коленного сустава, создает оптимальные условия для заживления раны мягких тканей и сращения переломов.

Этот прием может быть особенно полезен при реплантации ноги, оторванной на уровне коленного сустава (рис. 10.38.2, 10.38.3 и 10.38.4).

Накостный остеосинтез при низких внесуставных и внутрисуставных переломах бедренной кости

Современный накостный остеосинтез конструкциями и инструментом AO ASIF позволяет выполнить прочный остеосинтез низких внесуставных и внутрисуставных переломов бедренной кости.

В соответствии с классификацией H. E. Muller, S. Nazarian, P. Koch, F. Sehatzren под дистальным отделом бедренной кости понимают ее нижний конец, по протяженности равный расстоянию между надмыщелками бедра. В пределах этого сегмента выделяют Внесуставные (типа А) и внутрисуставные (типа В и С) повреждения. Внутрисуставные переломы, в свою очередь, делятся на неполные (тип В) и полные (тип С), в зависимости от наличия или отсутствия связи с диафизом части суставной поверхности. Внесуставные (метафизарные) переломы могут быть простыми (винтообразные, полные, поперечные) или оскольчатыми. Последние дифференцируются в зависимости от возможности контакта между основными фрагментами (отломками) в условиях пол-

ной репозиции. Если контакт невозможен, то это сложный оскольчатый перелом, который требует специального подхода к хирургическому лечению. Внутрисуставные повреждения также могут быть простыми и оскольчатыми.

Существуют следующие абсолютные показания для оперативного лечения переломов дистального отдела бедра (F. Schatzren и соавт.).

1. Открытые внутрисуставные переломы.
2. Наличие сопутствующих нейроваскулярных повреждений.
3. Латеральные переломы проксимального и диафизарного сегментов большеберцовой кости.
4. Множественные повреждения.
5. Патологические переломы.
6. Внутрисуставные переломы, при которых приемлемая конгруентность суставных поверхностей не достигается консервативными мерами. К числу этих повреждений относят следующие:

а) переломы одного мыщелка (неполные внутрисуставные переломы);

б) переломы мыщелков бедра во фронтальной плоскости;

в) Т- и V-образные бикоидилярные переломы с ротацией мыщелков вокруг оси коленного сустава, при отсутствии эффекта от консервативных мероприятий, особенно при повороте одного мыщелка относительно другого.

К этим показаниям следует добавить оскольчатые внутрисуставные переломы, так как часть фрагментов такого перелома является, по сути дела, неуправляемой при закрытых манипуляциях.

При отсутствии абсолютных показаний, особенно в условиях районной больницы, возможно консервативное лечение, которое при грамотном его применении способно у 90% пациентов привести к удовлетворительным результатам (C. Neer et al., 1967).

Среди многочисленных способов хирургического лечения переломов дистального отдела бедра наиболее широкое распространение получил накостный остеосинтез по АО.

При отрывных переломах в месте проксимального прикрепления медиальной коллатеральной связки, задних фронтальных переломах одного или обоих мыщелков (fractimes Hofba), полных внутрисуставных переломах при отсутствии остеопороза фиксацию выполняют только 6,5 мм губчатыми винтами (рис. 10.39). Если перелом не сопровождается смещением или если есть возможность артроскопического контроля эффективности репозиции, то можно использовать чрескожную фиксацию простыми или каннюлированными губчатыми шурупами. ,

При неполных внутрисуставных переломах в условиях остеопороза применяют опорную Т-пластину (рис. 10.40).

Надмыщелковые переломы, полные внутрисуставные переломы дистального отдела бедра являются показанием для использования мыщелковой клиновой пластины или DCS (динамического мыщелкового винта). Исключением являются переломы со сложным суставным компонентом, при которых после реконструкции суставной поверхности с помощью шурупов и временно введенных спиц Киршнера используется специальная опорная пластина для мыщелков бедра (рис. 10.41).

Перед остеосинтезом, особенно в случае использования угловой пластины, необходимо предоперационное планирование, в ходе которого определяются вид, размер имплантата, количество и характер расположения винтов, наличие дефектов кости и необходимость их замещения. Длина клинка угловой пластины, определяемая в ходе предоперационного планирования, должна быть меньше фронтального проекционного размера дистальной части бедра на 1,5—2,0 см, так как поперечное сечение мыщелков бед-

ра на уровне предполагаемого размещения конструкции имеет трапециевидную форму (рис. 10.42).

Разрез кожи проводится по линии, соединяющей большой вертел с наружным надмыщелком. При переломах типа А разрез заканчивается на уровне щели коленного сустава. При повреждениях типа С разрез продолжается к точке дистальнее бугристости большеберцовой кости. Широкая фасция рассекается по линии коленного разреза, кпереди от tractus iliotibialis. При переломах типа А синовиальную оболочку сустава рассекать не следует, при повреждениях типа С выполняется артротомия. Проксимально контактная поверхность бедренной кости открывается после отделения m. vastus lateralis от septuni infenmusculare laterale, в процессе чего пересекают и перевязывают сосуды- перфоранты. При переломах со сложным внутрисуставным компонентом допустимо выполнить остеотомию бугристости большеберцовой кости в месте прикрепления связки надколенника. Этот прием позволит сместить m. guadriceps bemonis вместе с надколенником и его связкой кнутри и вверх, чем достигается обзор всей передней поверхности дистального отдела бедра:

При полном внутрисуставном переломе вначале вводят два межмыщелковых губчатых винта на 0,5—1,0 см проксимальнее кпереди и кзади от предполагаемого места имплантации клинка (см. рис. 10.42). В положении сгибания ноги в коленном суставе под углом 90° вводят спицу Киршнера фронтально в феморо-тибиальное сочленение. Феморо-пателлярный сустав маркируют второй спицей Киршнера (рис. 10.43, а). Третья спица вводится на 1,0 см проксимальнее первой спицы параллельно ей во фронтальной плоскости и на 1,5 см дорзальнее второй спицы параллельно ей в плоскости поперечного сечения сегмента (рис. 10.43, б). Канал для клинка пластины формируют с помощью пробойника, который устанавливают параллельно третьей спице Киршнера. Место введения пробойника находится на 1,5—2,0 см проксимальнее феморо-тибиального и на 1,5 см дорзальнее феморо-латерального сочленений. Ротация пробойника относительно длинной оси определяется при помощи специального направителя — его крыло долждно совпадать с длинной осью диафиза бедренной кости (рис. 10.43, в). Перед формированием паза для клинка пластины у молодых людей с прочным кортикальным слоем целесообразно его предварительное рассверливание. После удаления пробойника на его место вводят клинок пластины, при этом диафизарная часть ее должна точно совпасть с диафизом бедра. Через пластину и дистальный отломок вводят 1—2 спонгиозных шурупа, после чего при поперечных и близких к ним надмыщелковых переломах выполняют аксиальную компрессию с помощью съемного контрактора и фиксируют пластину к диафизу бедра. При косом или винтообразном надмыщелковом переломе компрессии достигают с помощью стягивающих межфрагментарных шурупов, вводимых вне пластины до ее имплантации или через пластину. При сложных оскольчатых надмыщелковых переломах пластину используют в качестве мостовидной. Обычно в таких случаях применяется костная пластика губчатой костью. Рану зашивают с оставлением вакуумного дренажа на 24—48 часов. На 3—5 суток конечности придают положение с согнутыми на 90° коленными и тазобедренными суставами. Через 5—7 дней, после уменьшения боли, отека конечности, назначаются пассивные, а затем активные движения в коленном суставе, рекомендуется ходьба с костылями с нагрузкой на ногу до 10—15 кг (масса конечности). Обязателен рентгенологический контроль каждые 4 недели до момента восстановления опорной функции конечности. При неполных внутрисуставных переломах увеличение нагрузки весом при положительной рентгенологической картине операции при оскольчатых внутрисуставных переломах — не ранее 12 недель после остеосинтеза, при сложных оскольчатых надмыщелковых переломах — по мере образования прочного периостального сращения в условиях мостовидной фиксации.

Альтернативой угловой 95-градусной пластины является, как было сказано выше,

динамический мыщелковый винт (рис. 10.44). Преимуществом последнего являются более простая техника имплантации и возможность компрессии межмыщелкового перелома без дополнительных губчатых шурупов. Недостатки конструкции — худшая ротационная стабильность соединения с дистальным отломком, более обширное повреждение губчатой кости дистального метафиза бедра в процессе имплантации. Техника остеосинтеза DCS описана в «Руководстве по внутреннему остеосинтезу» Н. Е. Мюллера и соавторов.

Рис. 10.1.Классификация переломов шейки бедра по R. S. Garden:
а — первый тип;
б — второй тип;
в — третий тип;
г — четвертый тип

Рис. 10.2.Аддукционный перелом шейки бедра

Рис. 10.3.1. Абдукционный перелом шейки бедра

Рис. 10.1.

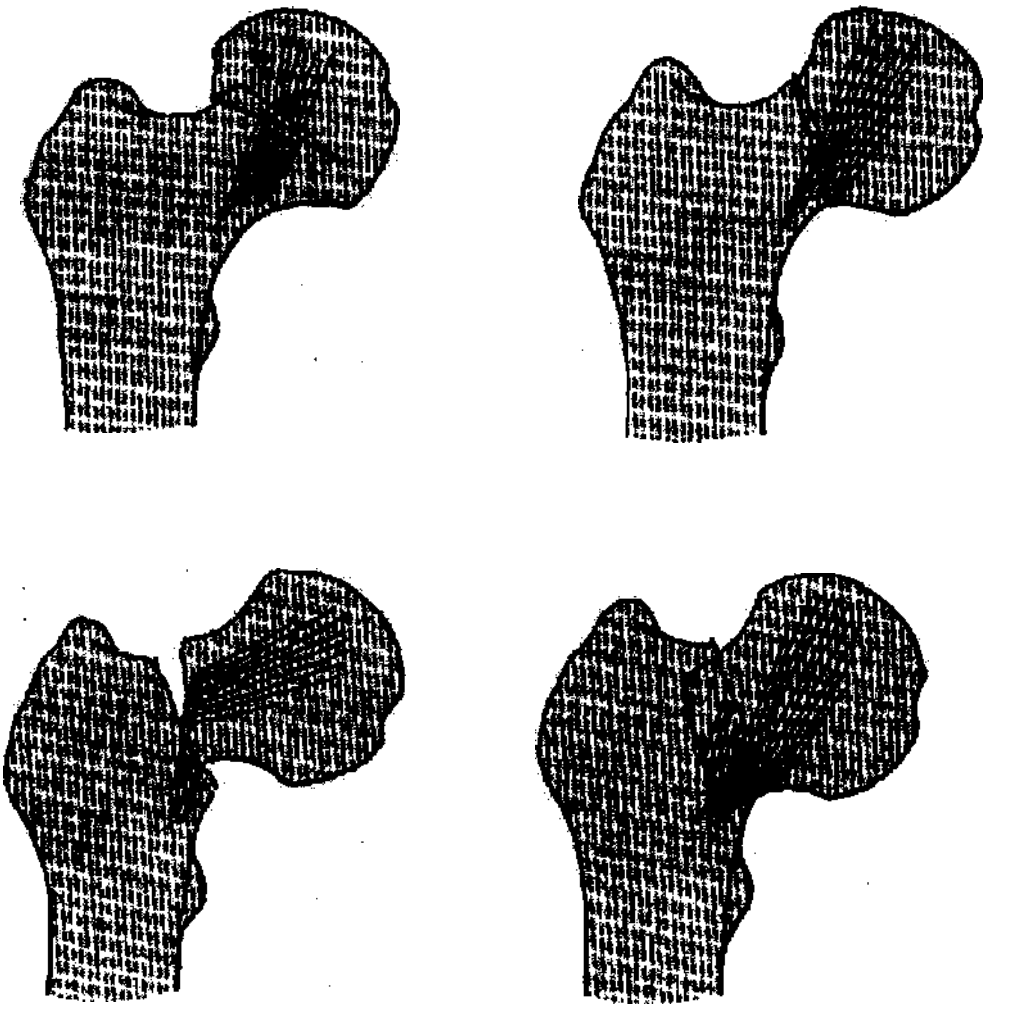

Рис. 10.2.

Рис. 10.3.1.



Рис. 10.3.2.

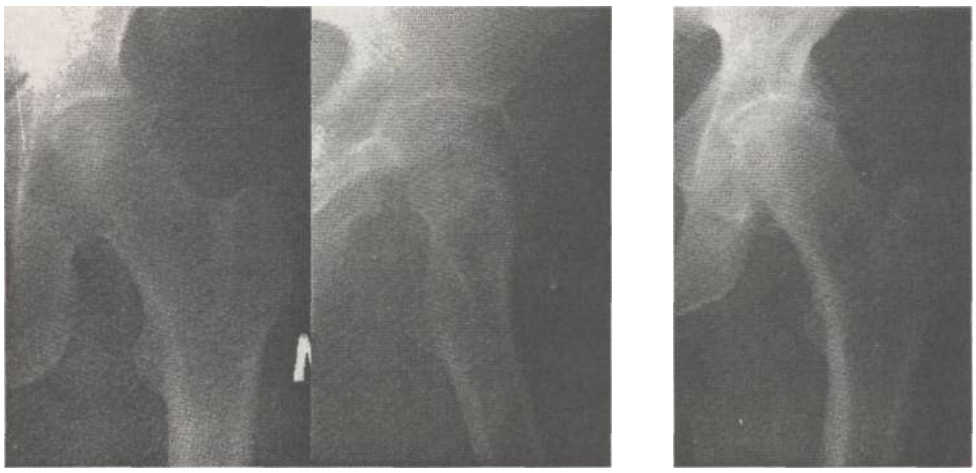

Рис. 10.3.3.

Рис. 10.4.

Рис. 10.5. Остеосинтез перелома шейки бедра трехлопастным гвоздем:
а — перелом третьего типа по Garden;
б — после остеосинтеза;

в — после удаления фиксатора

Рис. Ю.б.Протез Мура—ЦИТО для гемиартропластики тазобедренного сустава

Рис. 10.7.Модульный протез для гемиартропластики тазобедренного сустава

Рис. 10.5.

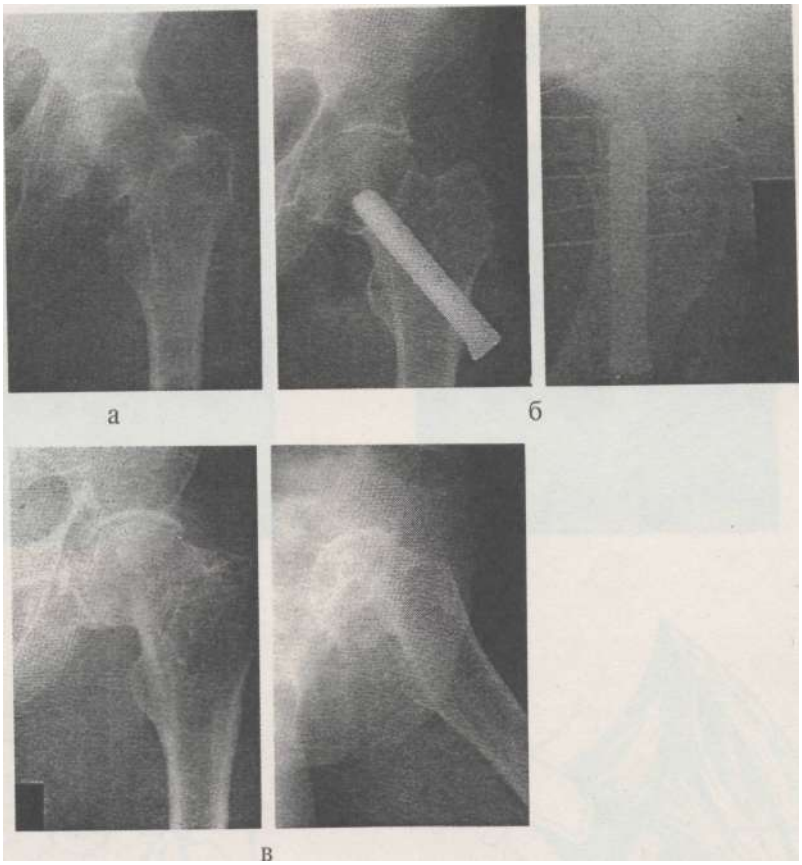

Рис. 10.6.

Рис. 10.7.

Рис. 10.8. Эндопротезирование при переломе шейки бедра биполярным протезом:
а — перелом четвертого типа по Garden;
б — после артропластики

Рис. 10.9. Задний доступ к тазобедренному суставу

Рис. 10.10. Задний доступ. Сдвинута жировая клетчатка с коротких ротаторов бедра

Рис. 10.11. Задний доступ. Рассечены короткие ротаторы бедра. Видна капсула тазобедренного сустава

Рис. 10.8.

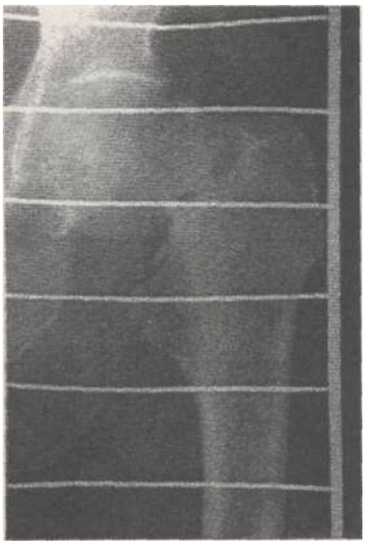

Рис. 10.9.

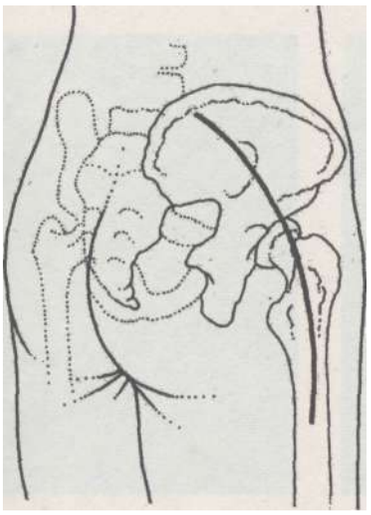

Рис. 10.10.

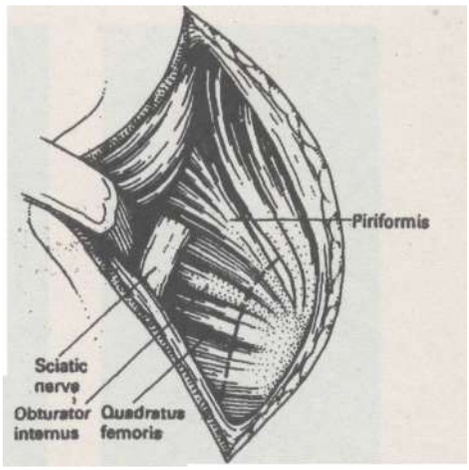

Рис. 10.11.

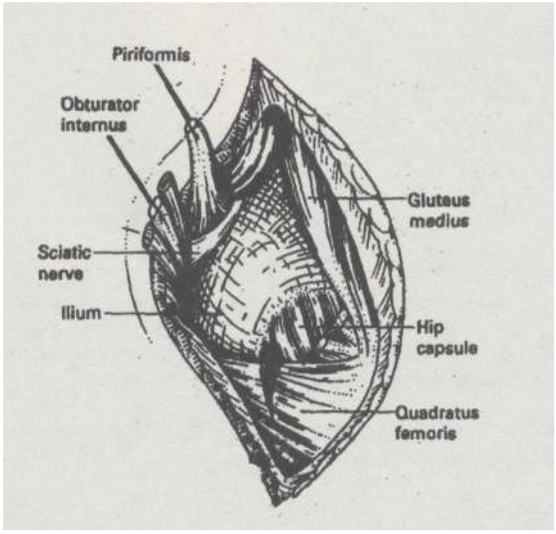

Рис. 10.12. Операция завершена. Конечность от стопы до поясничной области забинтована эластичным бинтом

Рис. 10.13. Фотография больного Р., 106 лет, через 7 лет после эндопротезирования правого тазобедренного сустава по поводу перелома шейки бедренной кости

Рис. 10.14. Рентгеновские снимки больной Р., 85 лет, после гемиартропластики протезом Мура—ЦИТО по поводу перелома шейки бедренной кости:
а — до операции;
б — сразу после операции;
в — 36 месяцев после операции

Рис. 10.12.

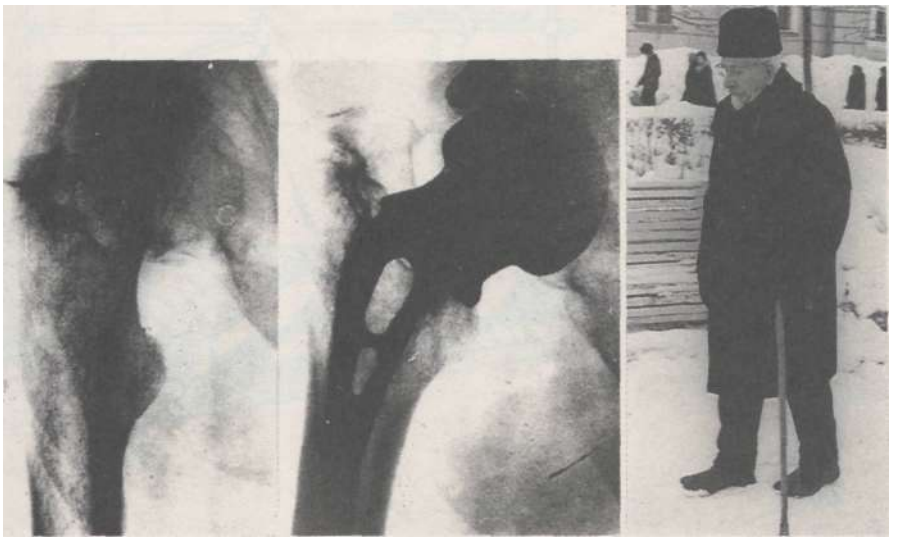

Рис. 10.13.

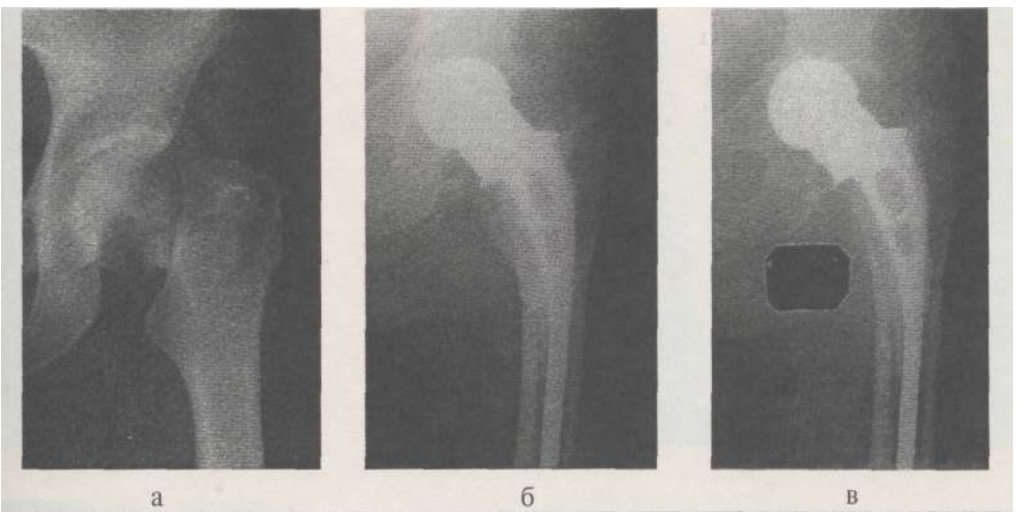

а б в

Рис. 10.14

Рис. 10.15. Скелетное вытяжение при лечении больного с вертельным переломом бедренной кости:
1 — бачканская рама; 2 — демпферная тяга за наружный край скобы для предупреждения сдавления общего малоберцового нерва

Рис. 10.16.Динамический бедренныЯГвинт для остеосинтеза переломов вертельной области

Рис. 10.17.Остеосинтез чрезвертельного перелома динамическим бедренным винтом:
а — перелом группы А1;
б — остеосинтез ДВВ;
в — через 5 месяцев после остеосинтеза

Рис. 10.15.

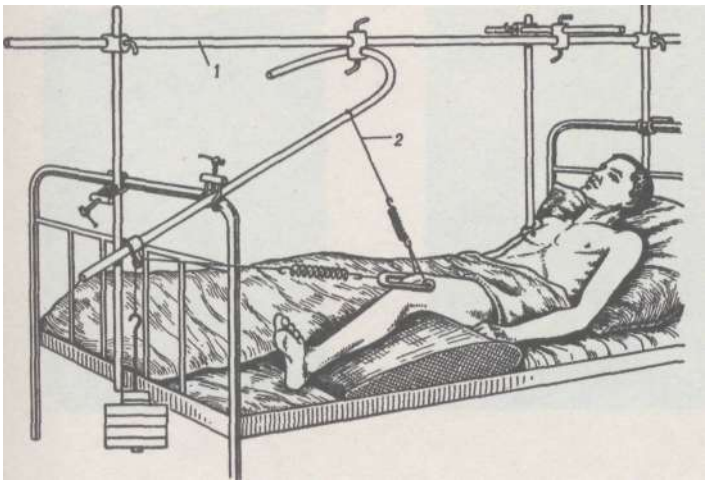



Рис. 10.16.

Рис. 10.17.

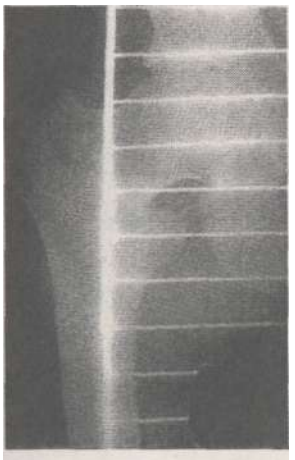

а

в

б

Рис. 10.18. Остеосинтез перелома группы А2 динамическим бедренным винтом с накладкой

Рис. 10.19. Проксимальный гвоздь для остеосинтеза переломов вертельной области

Рис. 10.20—
10.21. Схема репозиции отломков бедра при подвертельном переломе с помощью скелетного вытяжения:
а — смещение отломков во фронтальной плоскости — отведение проксимального отломка, смещение дистального — медиально и вверх тягой приводящих мыщц;
б — скелетное вытяжение за дистальный отломок и отведение бедра с дополнительной ротирующей тягой;
в — смещение отломков в сагтитальной плоскости (запрокидывание проксимального отломка тягой подвздошно-поясничной мышцы), смещение отломков по длине тягой сгибателей и разгибателей бедра;
г — скелетное вытяжение в физиологическом положении тазобедренного и коленного суставов

Рис. 10.18.

а

б

Рис. 10.19.



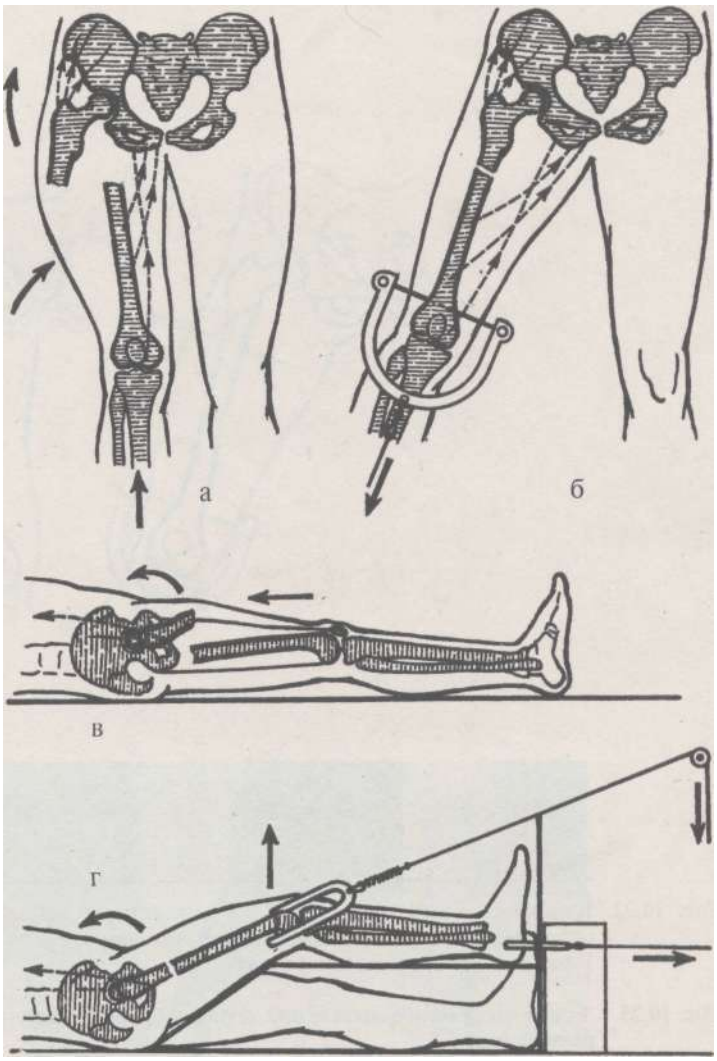

Рис. 10.20-10.21.

Рис. 10.22. Клиническое наблюдение лечения вытяжением подвертельного перелома правой бедренной кости у спортсмена-конника, олимпийского чемпиона. Через 6 месяцев приступил к тренировкам, через 1 год выступал на соревнованиях

Рис. 10.23.1. Боковое скелетное вытяжение ступенеобразно изогнутой спицей при подвертельных переломах бедренной кости:
1 — при госпитализации; 2 — вытяжение по длине не устранило смешения отломков по ширине; 3 — репозиция отломков после наложения бокового скелетного вытяжения; 4 — вытяжение прекращено

Рис. 10.23.2. Клиническое наблюдение/использования бокового скелетного вытяжения при подвертельном переломе бедренной кости:
1 — при госпитализации; 2 — только продольное вытяжение; 3 — боковое вытяжение; 4 — сращение

Рис. 10.22.

Рис. 10.23.1

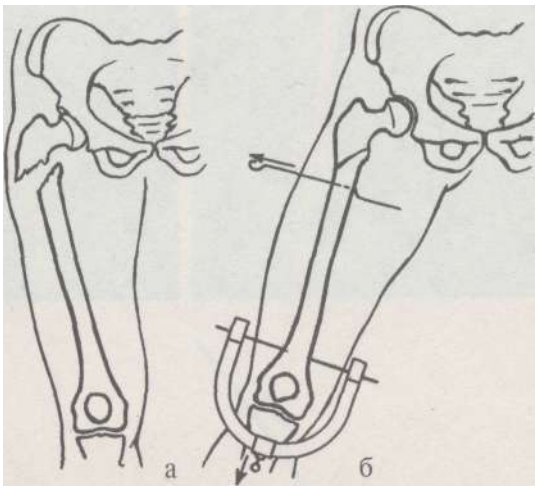

Рис. 10.23.2.

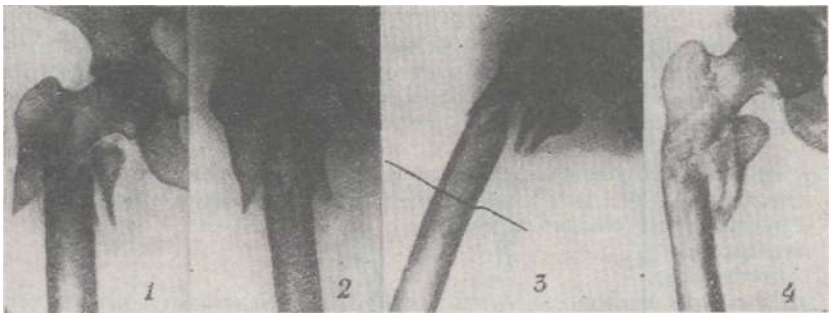

Рис. 10.24.1. Остеосинтез подвертельного перелома двумя стержнями с разведением в проксимальном отломке:
1 — выведение основного стержня через грушевидную ямку; 2 — репозиция и пробивание основного стержня в дистальный отломок; 3 — введение блокирующего стержня через верхушку большого вертела и далее через перелом в дистальный отломок; 4 — итог операции

Рис. 10.24.2. Клиническое наблюдение остеосинтеза подвертельного перелома у пациента К., 27 лет, двумя стержнями с ретроградным выведением основного через грушевидную ямку и антеградным введением блокирующего через наружную стенку большого вертела:
а — до операции;
б — остеосинтез;
в — S недель после остеосинтеза — срашение периостальной мозолью и полное восстановление функции

Рис. 10.24.3. Остеосинтез подвертельного перелома двумя плоскими моделированными стержнями:
1 — один стержень моделирован так, что при ретроградном введении в центральный отломок он вышел через верхушку большого вертела, второй стержень моделируется так, что при ретроградном введении в периферический отломок он выходит через внутренний мыщелок бедра, верхний конец его моделируется кнутри, и при добивании его в периферический отломок он находится в направленном состоянии; 2 — репозиция перелома; 3 — пробивание первого стержня в периферический отломок и второго (внутреннего) — в центральный

Рис. 10.24.1.

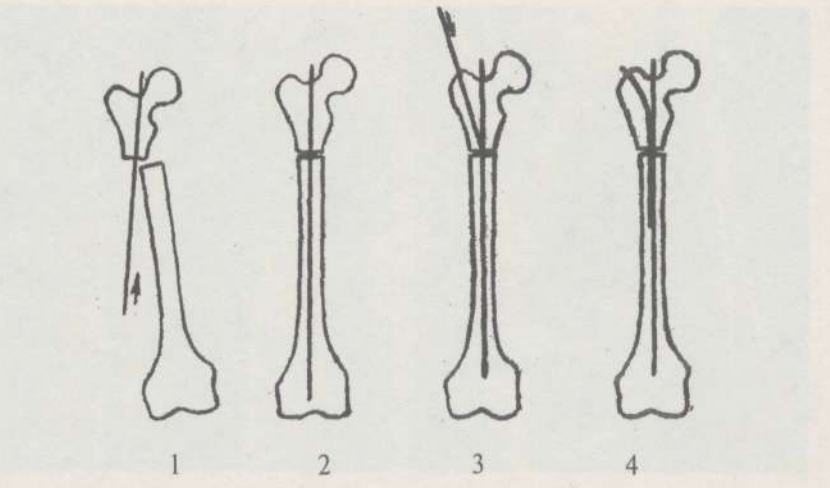

Рис. 10.24.2.

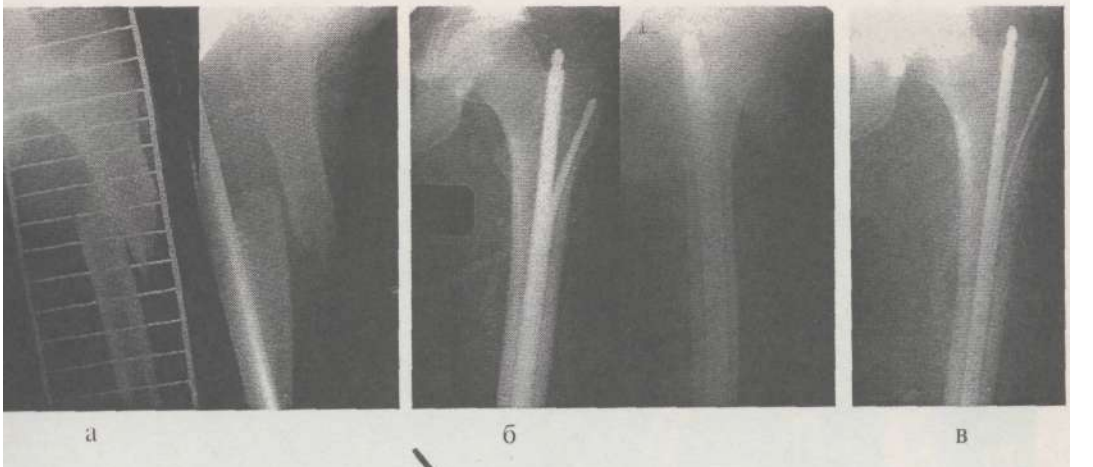

Рис. 10.24.3.

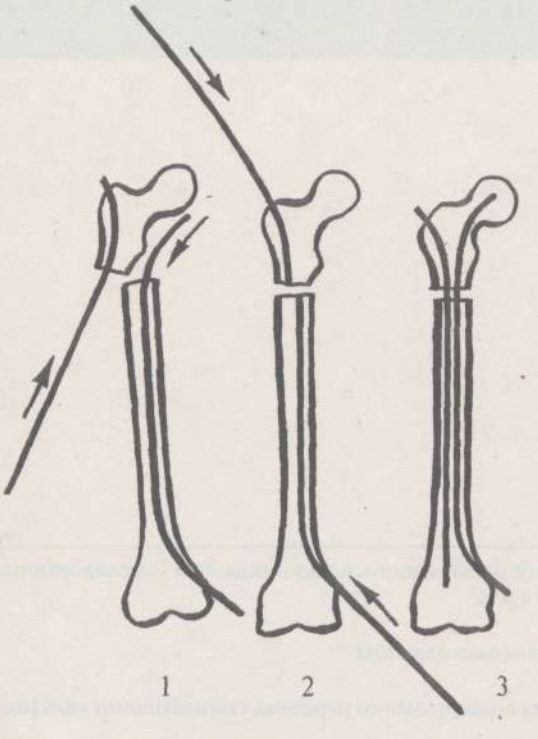

Рис. 10.24.4 Клиническое наблюдение использования двух моделированных стержней при подвертельном переломе бедренной кости

Рис. 10.24.5 Угловая клинковая пластина

Рис. 10.24.6 Остеосинтез подвертельного перелома стягивающими винтами и клинковой пластиной

Рис. 10.24.4.

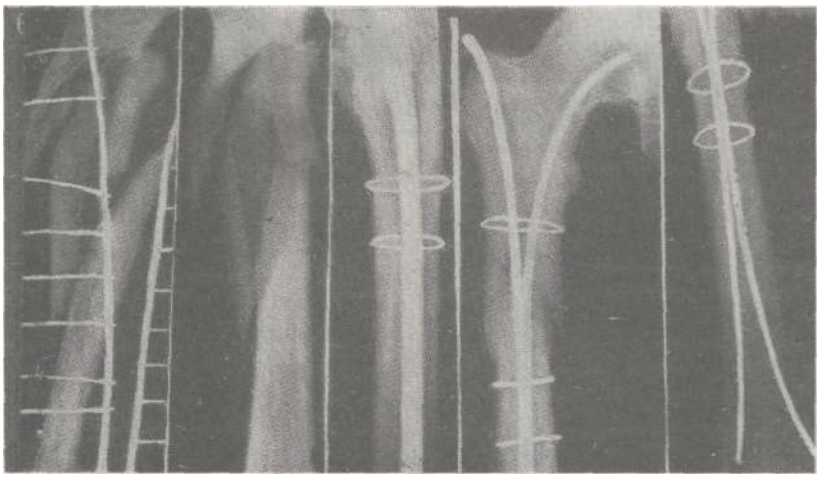

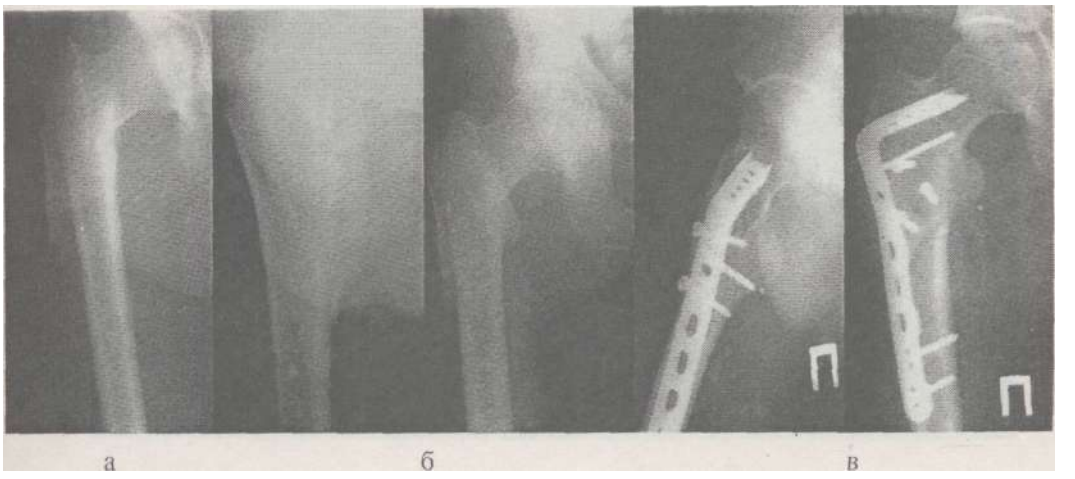

Рис. 10.24.6.

Рис. 10.24.5.

Рис. 10.27. Использование угловой клинковой пластины в качестве мостовидной при тяжелом разрушении верхнего конца бедренной кости

Рис. 10.28. Остеосинтез оскольчатого подвертельного перелома динамическим мыщелковым винтом

Рис. 10.29.1. Рентгеновские снимки правой бедренной кости девушки 17 лет после операции остеосинтеза закрытого диафизарного перелома. Виден вывих в тазобедренном суставе. Операция выполнялась в экстремальных условиях — травма получена во время катастрофы в спортивном зале (обрушился балкон). До операции на коротком снимке хирург видел лишь перелом диафиза, а на контрольных снимках через 5 дней был обнаружен вывих в тазобедренном суставе, который вправлен (б)

Рис. 10.29.2. Рентгеновский снимок правой бедренной кости мужчины 37 лет после остеосинтеза оскольчатого диафизарного перелома правой бедренной кости стержнем прямоугольного поперечного сечения. Виден перелом шейки, который не был обнаружен до операции, так как снимок не захватывал верхний конец бедренной кости

Рис. 10.27.

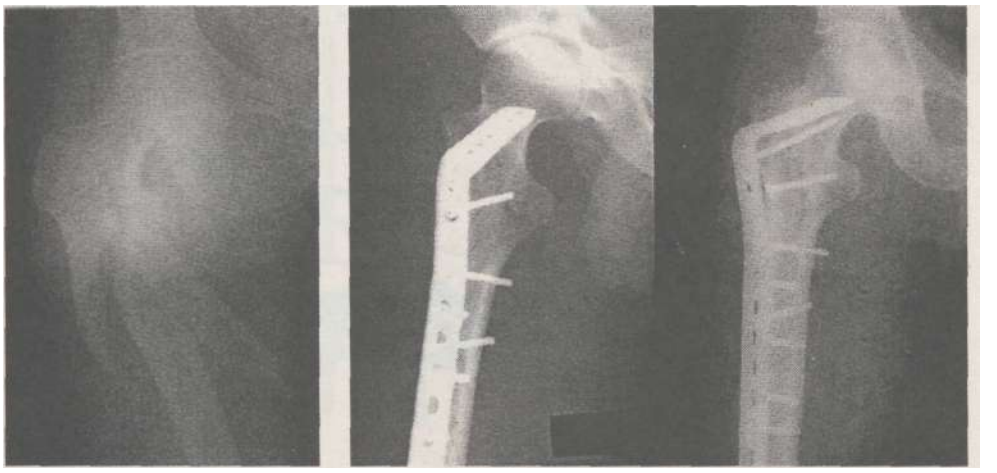

Рис. 10.28.

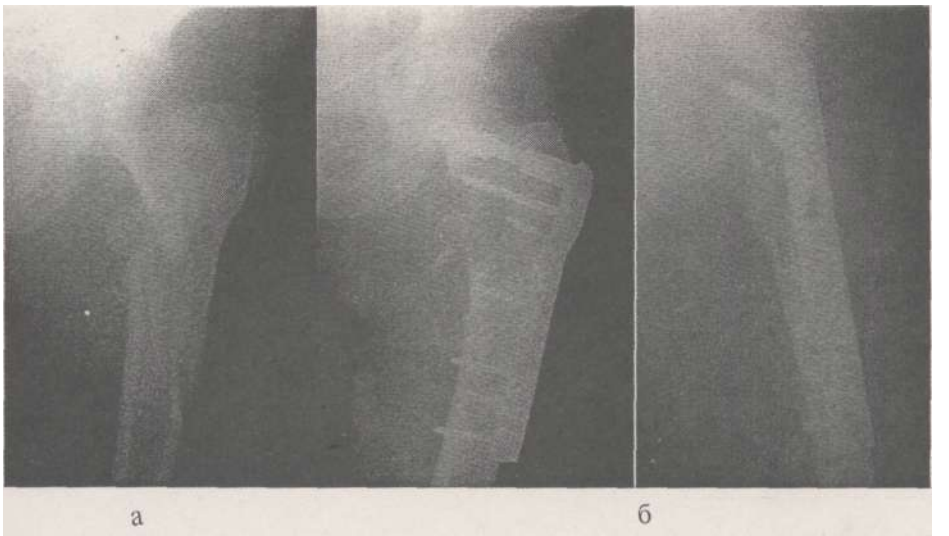

Рис. 10.29.1.

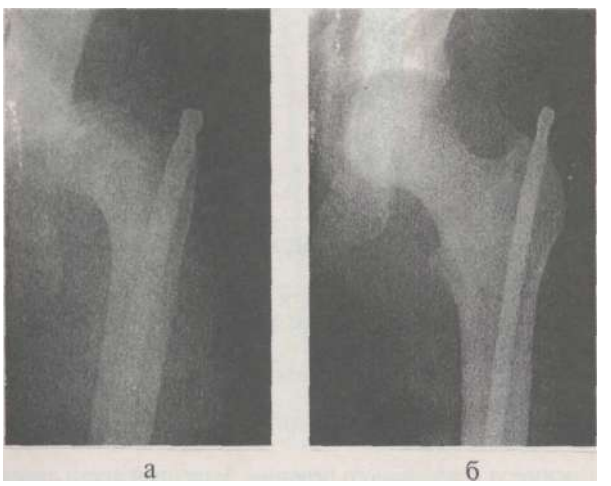

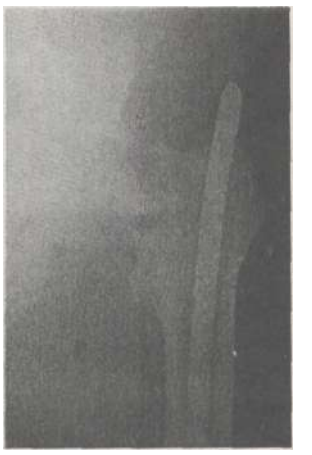

Рис. 10.29.2.

Рис. 10.30. Схема скелетного вытяжения при лечении диафизарного перелома бедренной кости

Рис. 10.31.1. Этапы остеосинтеза диафизарного перелома бедренной кости дважды моделированным титановым стержнем:
а — 1 — ретроградное введение стержня в центральный отломок; 2 — сопоставление отломков и проведение стержня в дистальный; 3 — синтез завершен;
б — форма заточки и моделирование верхнего конца стержня для остеосинтеза правой бедренной кости — тогда стержень выйдет через вершину большого вертела;
в — форма и моделирование стержня для левой бедренной кости

Рис. 10.31.2. Клиническое наблюдение остеосинтеза диафизарного перелома бедренной кости дважды моделированным титановым стержнем

Рис. 10.30.

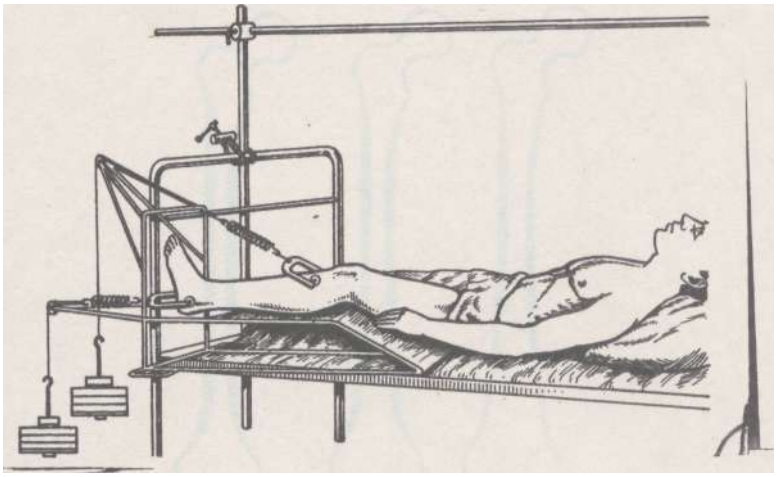

Рис. 10.31.1.

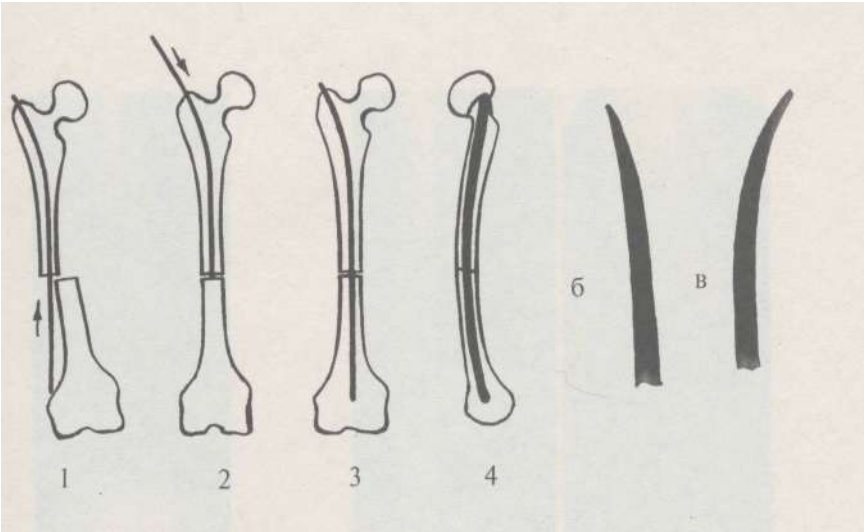

Рис. 10.31.2.

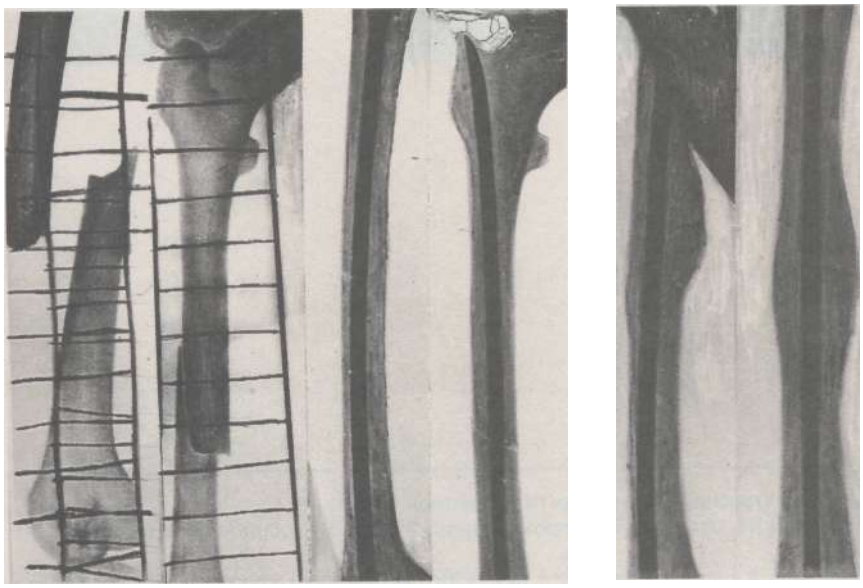

Рис. 10.31.3. Варианты строения нижней трети бедренной кости:
1 — короткий метафиз; 2 — промежуточный тип; 3 — длинный метафиз

Рис. 10.32. Схема внутреннего внеочагового остеосинтеза многооскольчатого диафизарного перелома бедренной кости длинной пластиной

Рис. 10.31.3.

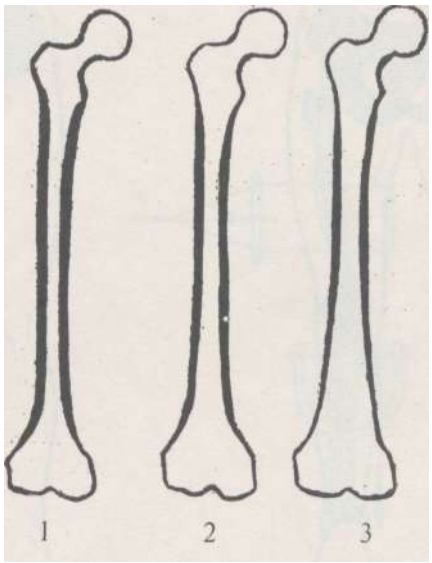

Рис. 10.32.

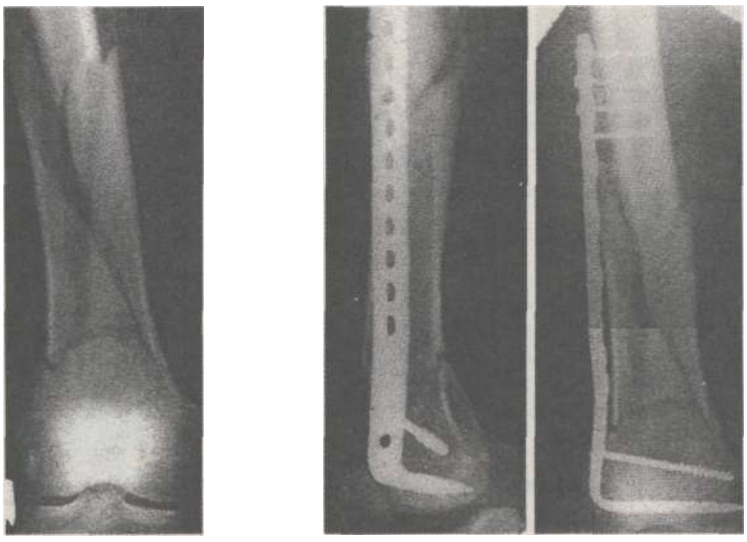

Рис. 10.33. Схема репозиции при низких переломах бедра:

а — типичное смешение отломков во фронтальной плоскости: проксимальный отломок смещен медиально тягой приводящих мышц бедра, смещение отломков по длине тягой мышц передней и задней группы;

б — устранение смещений отломков во фронтальной плоскости тягой по длине за бугристость большеберцовой кости и боковой тягой в сторону за центральный отломок;

в — типичное смещение отломков в сагиттальной плоскости: дистальный отломок смещен кзади тягой икроножной мышцы, смещение отломков по длине;

г — устранение запрокидывания периферического отломка петлевой тягой вверх и сгибанием голени

Рис. 10.34.1.Скелетное вытяжение при лечении низкого перелома бедренной кости

Рис. 10.33.

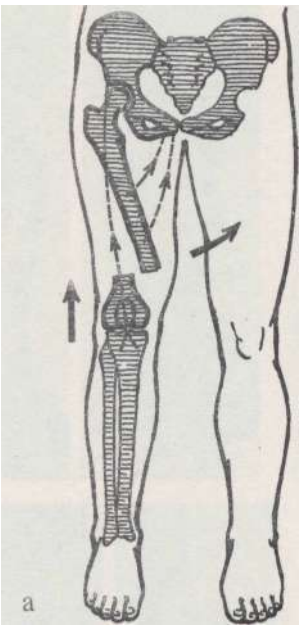

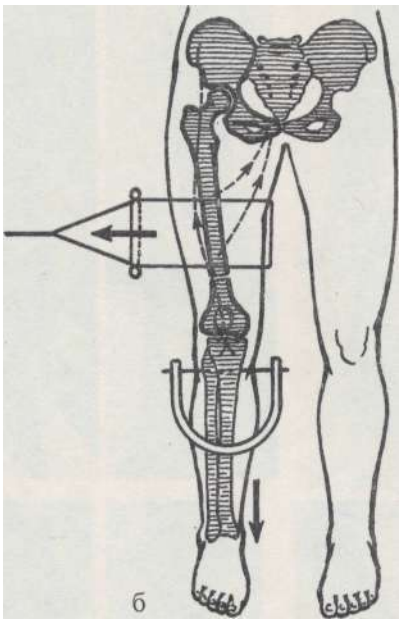

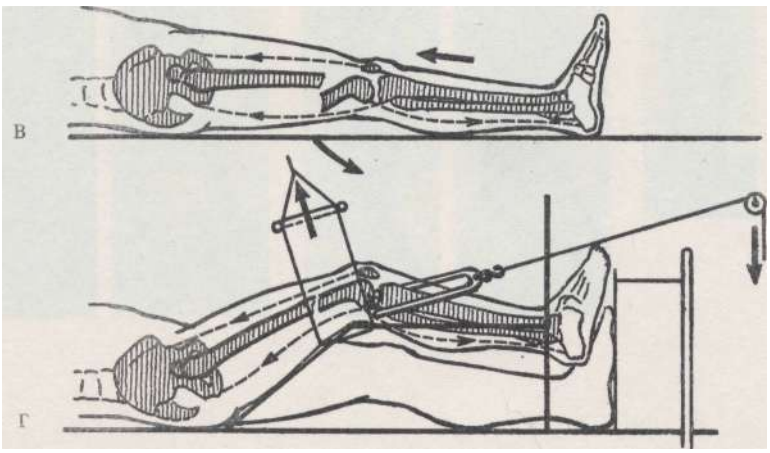

Рис. 10.34.1.

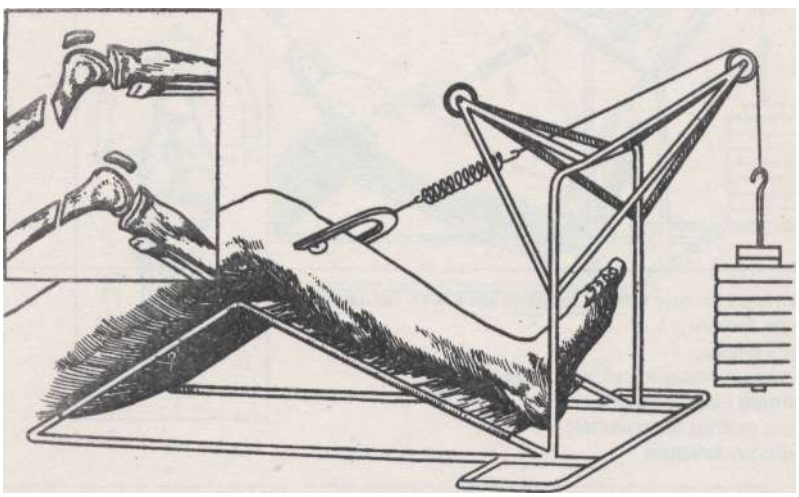

Рис. 10.34.2. Рентгенограммы правой бедренной кости больной С:
а — после травмы;
б — через месяц;
в — наложено боковое скелетное вытяжение;
г — отломки сопоставлены;
д — после снятия вытяжения;
е — результат лечения

Рис. 10.34.3. Схема постоянного скелетного вытяжения при низком Т-образном переломе нижнего конца бедренной кости

Рис. 10.34.2.

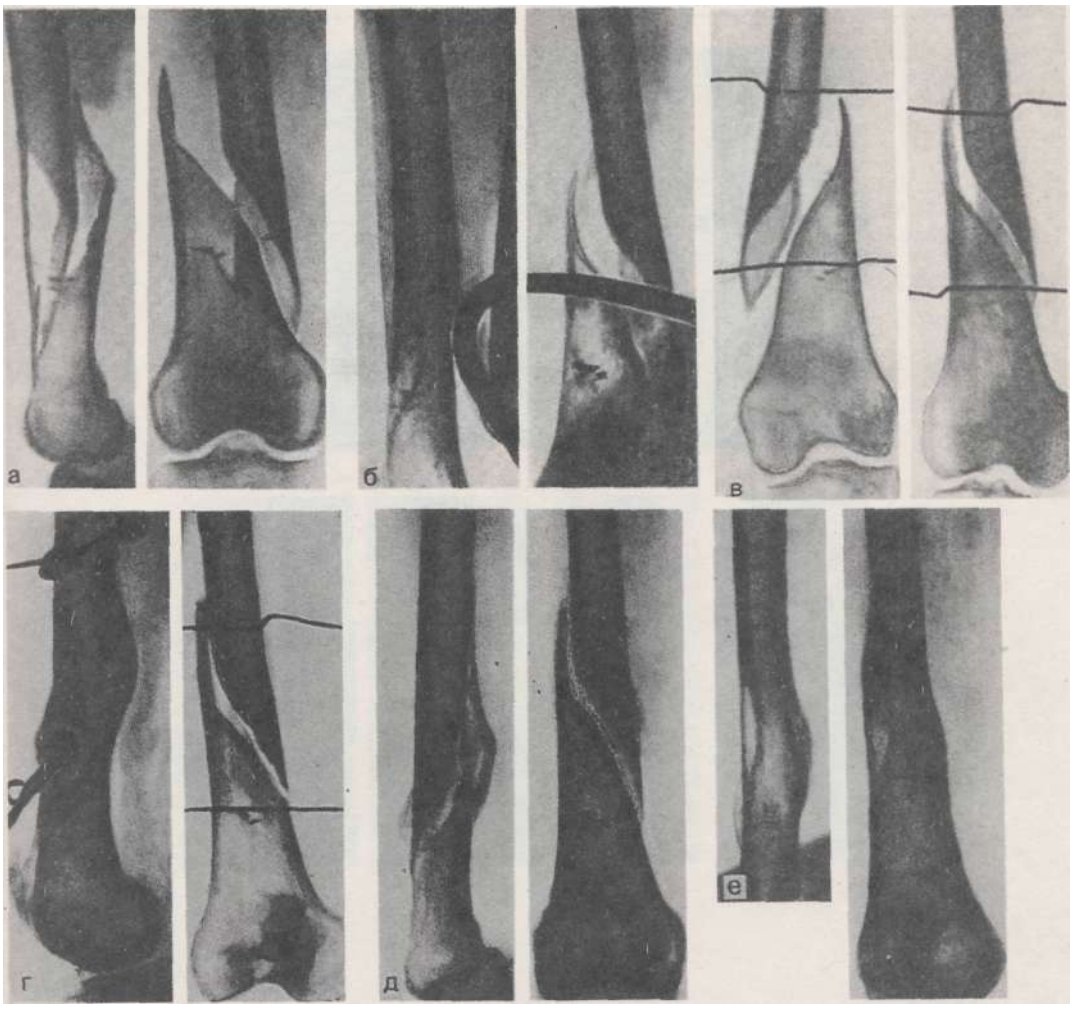

Рис. 10.34.3.

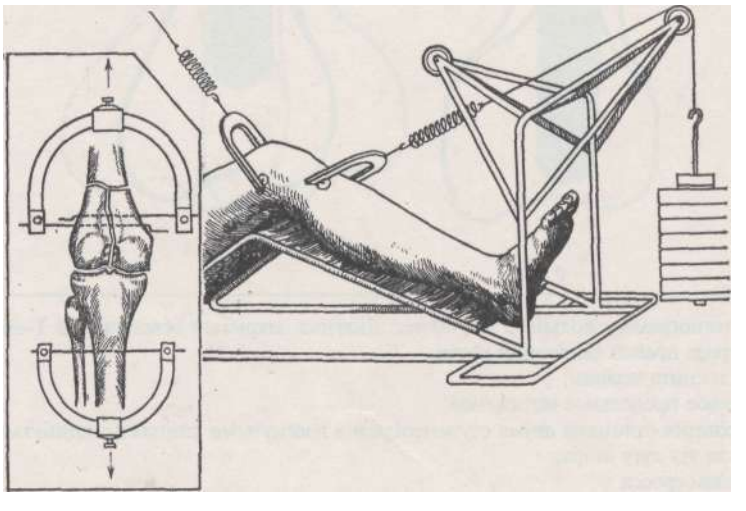

Рис. 10.34.4. Рентгенограммы больного М., 40 лет. Диагноз: закрытый оскольчатый Т-образный перелом нижнего метаэпифиза правой бедренной кости:

а — при госпитализации;

б — обычное продольное вытяжение;

в — репозиция отломков двумя ступенеобразно изогнутыми спииами, натянутыми в дуге Киршнера, и выпяжение за эту дугу вверх;

г — перелом сросся

Рис. 10.35. Возможность смещения периферического отломка бедренной кости с широкой воронкообразной костномозговой полостью (1), заклинивание стержня в периферическом отломке при узкой костномозговой полости (2)

Рис. 10.34.4.

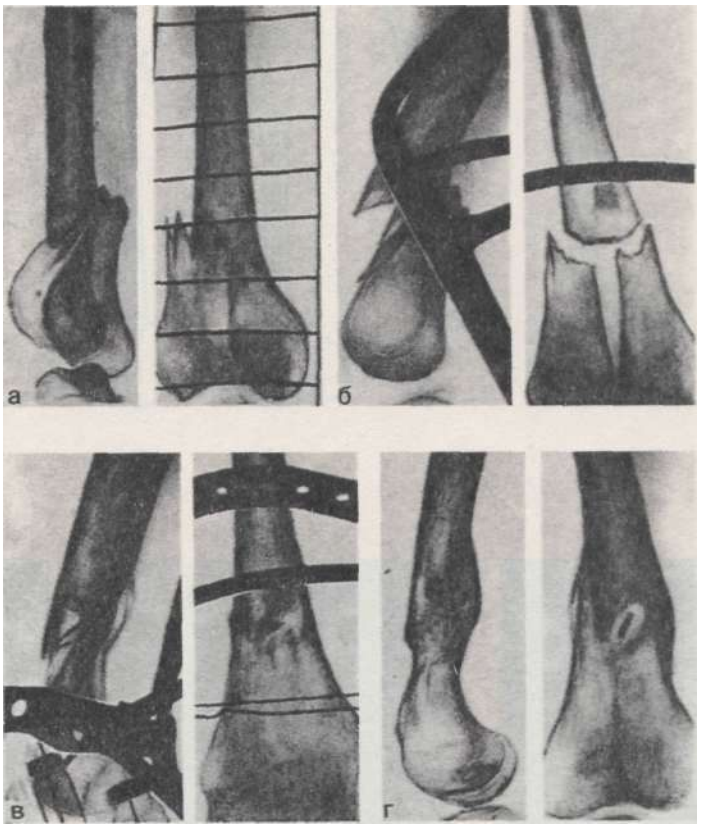

Рис. 10.35.

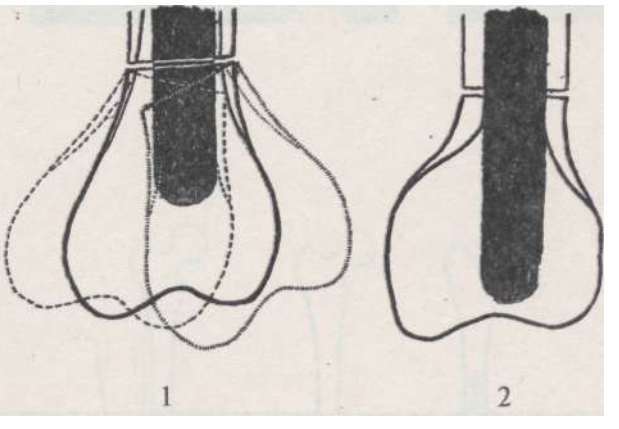

Рис. 10.36.1. Этапы остеосинтеза двумя плоскими стержнями с напряжением и разведением их концов при низком переломе бедренной кости:
1 — введение двух стержней через место перелома; 2 — длина дистальных концов стержней соответствует величине периферического отломка кости; 3 — разведение концов стержней; 4 — вбивание стержней, приводящее к сближению между собой разведенных концов; 5 — концы стержней сближены и находятся в состоянии напряжения; 6 — стержни вбиты через место перелома, концы их разошлись в периферическом отломке

Рис. 10.36.2. Клиническое наблюдение остеосинтеза перелома бедра в средней трети диафиза тремя стержнями

Рис. 10.37.1. Остеосинтез двумя направленными стержнями при низком переломе бедренной кости:
1 — введение через место перелома двух направленных стержней; 2 — проведение стержней в центральный отломок после репозиции перелома; 3 — остеосинтез завершен

Рис. 10.36.1.

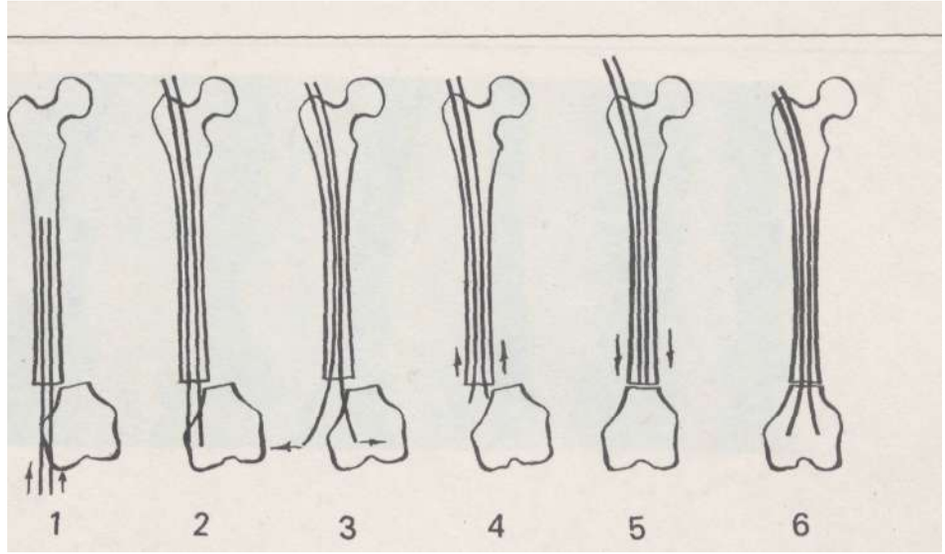

Рис. 10.36.2.

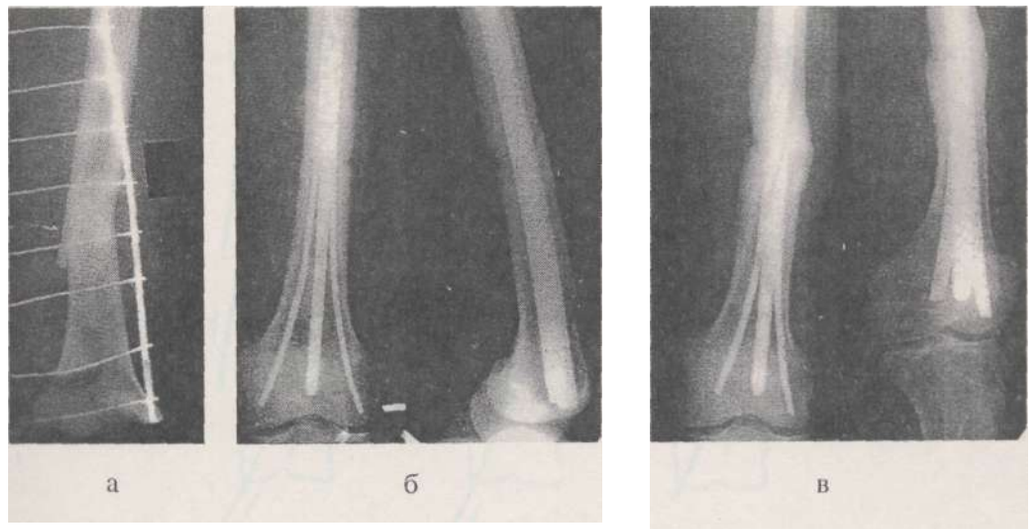

Рис. 10.37.1

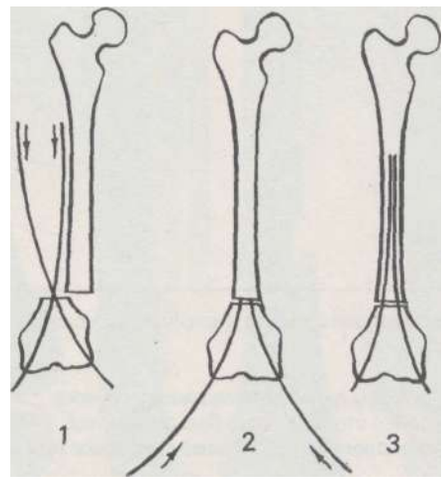

Рис. 10.37.2. Клиническое наблюдение остеосинтеза низкого многооскольчатого перелома бетшенной кости двумя направленными стержнями

Рис. 10.37.3. Остеосинтез перелома бедра двумя встречными стержнями:
1 — выведение наружного стержня через большой вертел, внутреннего стержня — через наружный мыщелок бедра; 2 — репозиция и проведение стержней в отломки во встречном направлении; 3 — итог операции

Рис. 10.37.4. Клиническое наблюдение остеосинтеза двумя встречными стержнями

Рис. 10.37.2.



Рис. 10.37.3.

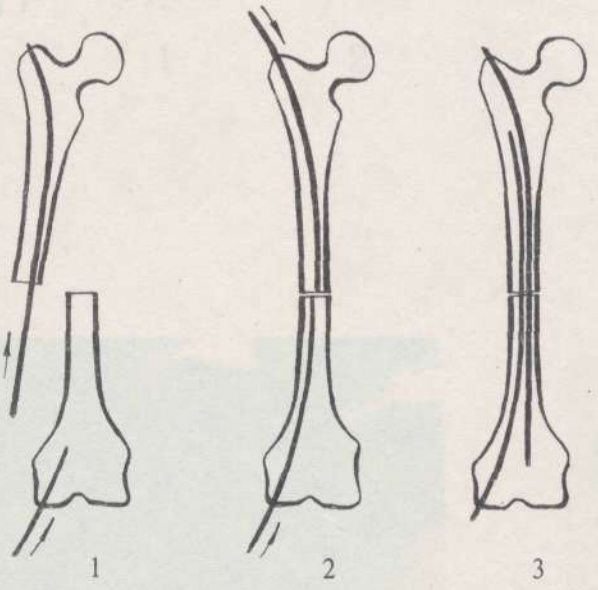

Рис. 10.37.4.

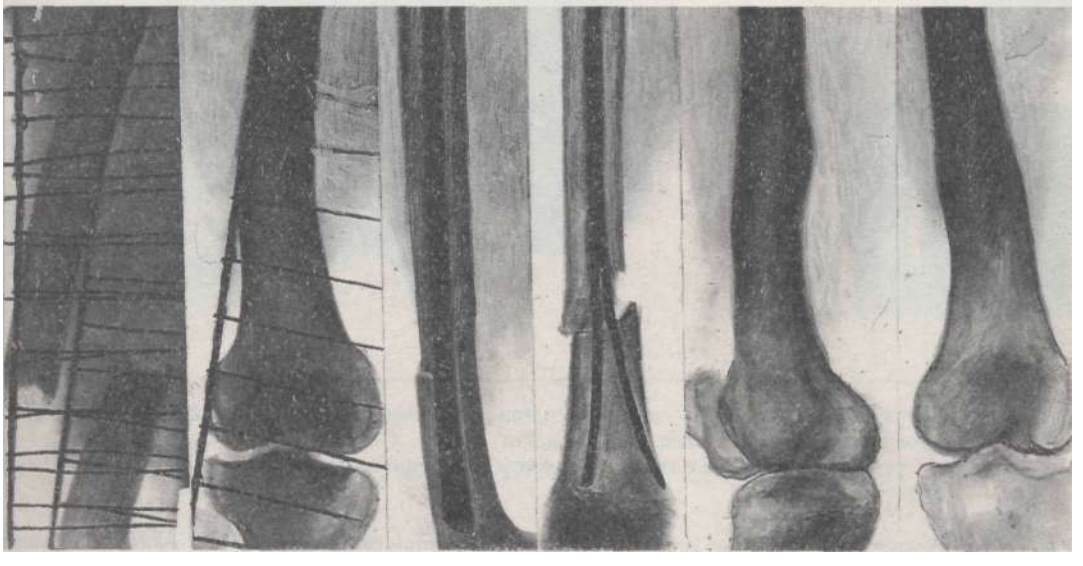

Рис. 10.38.1. Этапы трансартикулярного остеосинтеза при разрушении дистального метаэпифиза бедренной кости и проксимального эпифиза большеберцовой кости:
1 — ретроградное введение стержня через торец бедренной кости; 2 — проведение стержня в большеберцовую кость

Рис. 10.38.2. Раневые поверхности на уровне отрыва правой голени и рентгенофаммы больного Е.: разрушение коленного сустава

Рис. 10.38.1.

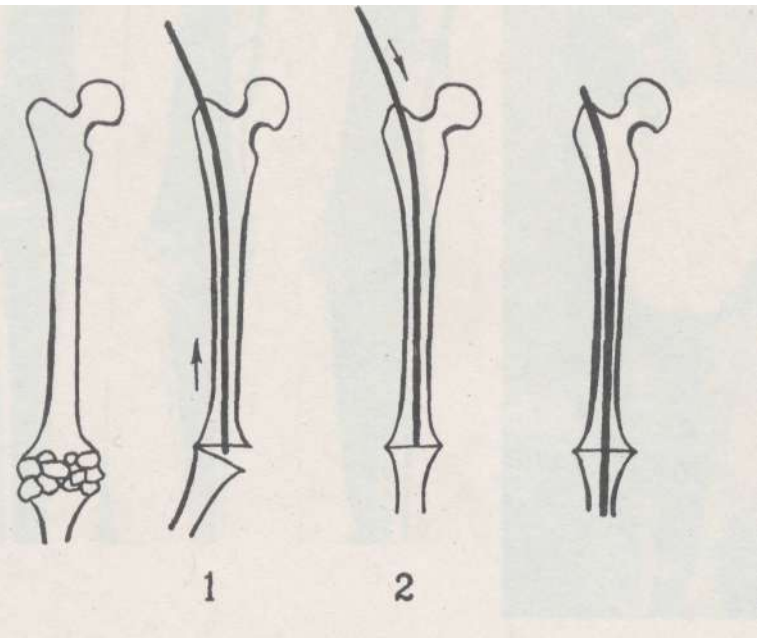

Рис. 10.38.2.

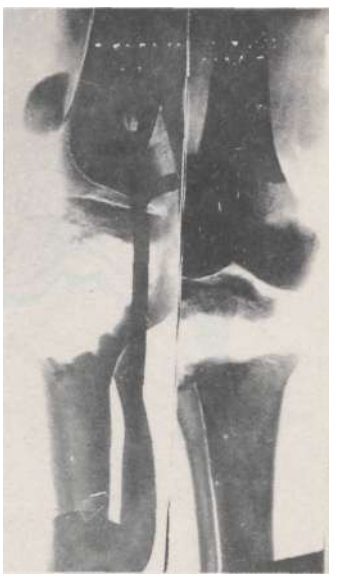

Рис. 10.38.3. Послеоперационная рентгенограмма (1), артериограмма (2) и флебограмма (3) больного Е. после реплантации голени

Рис. 10.38.4. Больной Е. через три месяца после реплантации голени

Рис. 10.39. Варианты остеосинтеза дистальных переломов бедра губчатыми винтами:
а, б — при неполных внутрисуставных переломах;
в — при отрывных переломах в месте прикрепления медиальной и латеральной связки

Рис. 10.38.3. і

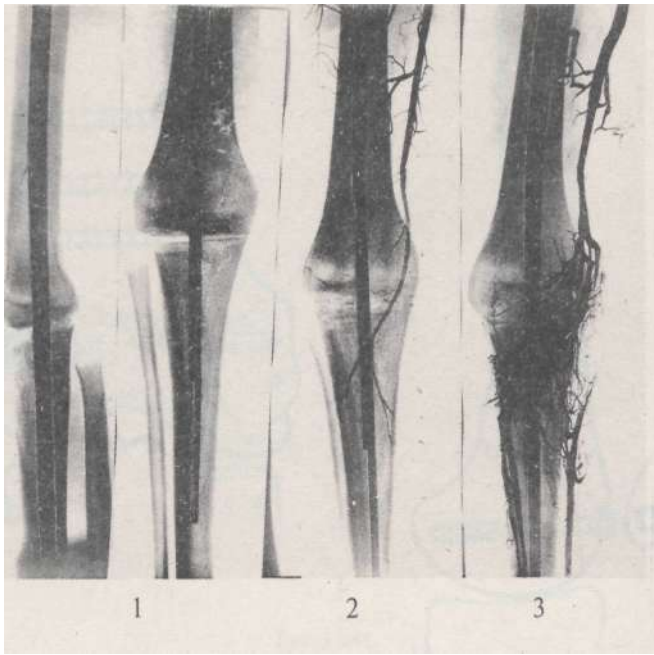

Рис. 10.38.4.

Рис. 10.39.

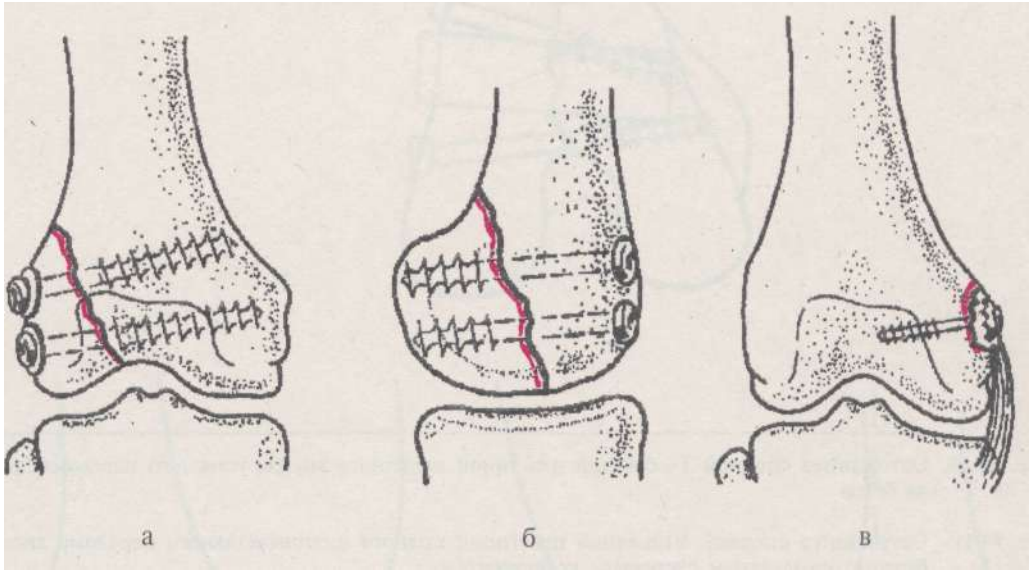

Рис. 10.40. Остеосинтез опорной Т-образной пластиной неполного внутрисуставного перелома дистального отдела бедра

Рис. 10.41. Остеосинтез опорной мышечной пластиной полного внутрисуставного перелома дистального отдела бедра с оскольчатым суставным компонентом

Рис. 10.42. Положение клинка угловой пластины стягивающих межмыщелковых винтов и спицы Киршнера, маркирующей феморо-пателлярное сочленение, в дистальном отделе бедра (вид со стороны феморо-тибиального сочленения)

Рис. 10.43. Этапы формирования канала для клинка угловой пластины в дистальном отделе бедра:
а — введение спиц Киршнера в феморо-тибиальное (1) и феморо-пателлярное (2) сочленения;
б — введение третьей, направляющей для пробойника спицы Киршнера на 1,0 см проксимальнее первой спицы;
в — формирование канала для клинка пластины с помощью пробойника и специального направителя. Место введения пробойника находится на 1,5—2,0 см проксимальнее феморо-тибиального и на 1,5 см дорзальнее феморо-пателлярного сочленений. Крыло направителя должно совпасть с длинной осью диафиза бедра

Рис. 10.40.

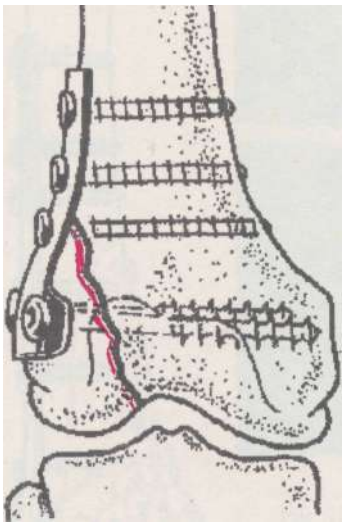

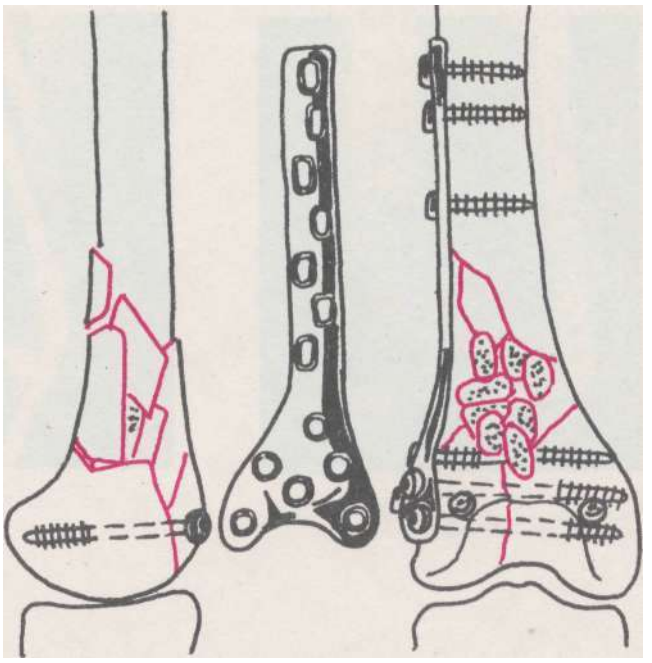

Рис. 10.41.

Рис. 10.42.

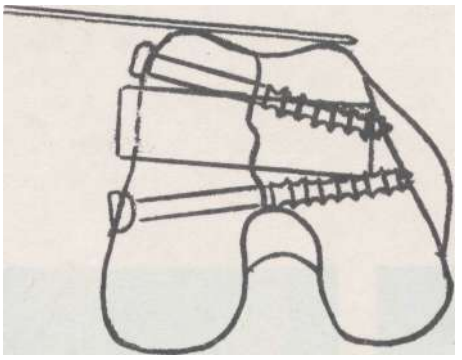

Рис. 10.43.

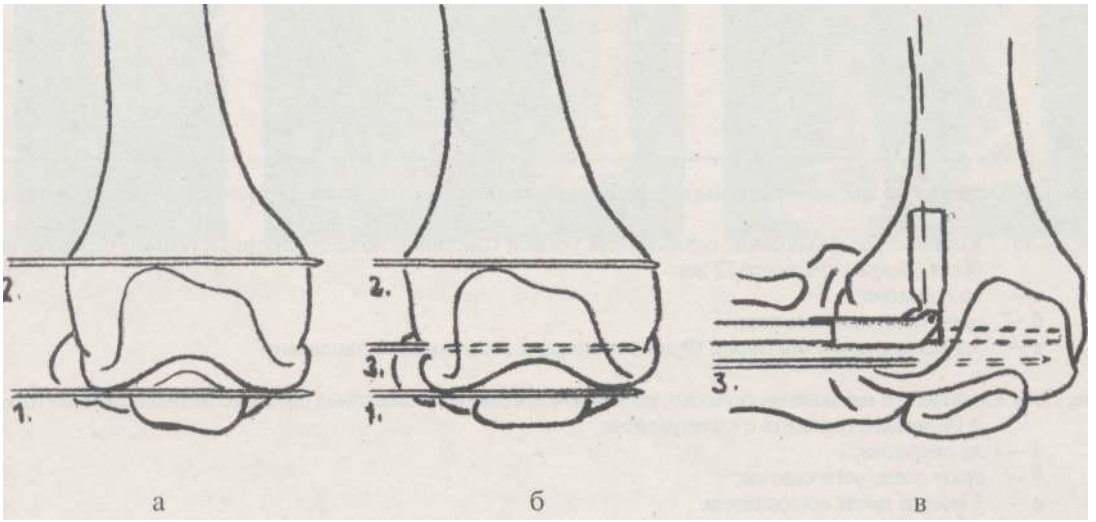

Рис. 10.44.Остеосинтез динамическим мыщелковым винтом полного внутрисуставного перелома дистального отдела бедра

Рис. 10.45. Клиническое наблюдение остеосинтеза угловой пластиной полного внутрисуставного перелома дистального отдела бедра у пациента 72 лет:

а — до операции;
б — сразу после остеосинтеза;
в — 3,5 месяца после операции. Функции опоры и движения восстановлены

Рис. 10.46. Клиническое наблюдение остеосинтеза угловой мостовидной пластиной сложного надмыщелкового перелома у 18-летнего пациента с политравмой:

а — до операции;
б — сразу после остеосинтеза;
в — 3 месяца после остеосинтеза.

Восстановление опорной и двигательной функции конечности

Глава 11. ПЕРЕЛОМЫ ГОЛЕНИ, НАДКОЛЕННИКА, ВЫВИХИ ГОЛЕНИ

Эта локализация повреждений скелета опасна осложнениями, приводящими к длительной нетрудоспособности и даже инвалидизации больного. К таким осложнениям следует отнести, в первую очередь, нарушения магистрального артериального кровообращения при вывихах в коленном суставе из-за разрыва или тромбоза подколенной артерии. Развивающаяся в этих случаях ишемия, если не оказано вовремя ангиотравматологическое пособие, заканчивается ампутацией.

К осложнениям следует отнести и частые контрактуры в коленном суставе при переломах надколенника, если лечение этих переломов проводится с использованием гипсовой повязки.

Очень опасны в плане инвалидизации больного несращения, ложные суставы и остеомиелит при переломах костей голени.

Вот почему пострадавшие с переломами голени, надколенника и вывихами голени нуждаются в лечении в условиях травматологического отделения. Задача фельдшера — правильно поставить диагноз, знать о возможных осложнениях и сразу направить больного или в районную больницу, или на этап специализированной помощи, если в районной больнице нет травматолога.

Вывихи в коленном суставе

Они бывают передние и задние.

Диагностика вывиха на этапе первой медицинской помощи (ФАП) несложна. Это явная деформация сустава со смещением голени кпереди (при переднем вывихе) или кзади (при заднем вывихе), отсутствие движений в суставе (симптом пружинящей фиксации).

Очень важно фельдшеру найти пульсацию на тыльной артерии стопы и задней большеберцовой артерии. Если на здоровой стороне эта пульсация отчетливая, а на стороне вывиха ее нет, то подколенная артерия либо спазмирована из-за вывиха, либо разорвана, либо тромбирована.

При переднем вывихе в коленном суставе надо как можно скорее поставить вывихнутую голень на место, то есть вправить вывих. Это будет самой действенной мерой профилактики тромбоза натянутой подколенной артерии. Поэтому фельдшер должен ввести внутривенно пострадавшему 1 мл 2% раствор промедола и тут же вправить вывих вытяжением за стопу левой рукой, давлением правой кистью спереди назад на область бугристости большеберцовой кости, а помощник в это время петлей из простыни тянет нижнюю треть бедра кпереди.

Без введения внутривенно промедола пытаться вправить вывих нельзя.

Надо выполнить иммобилизацию ноги тремя лестничными шинами и срочно транспортировать больного в районную больницу.

Если фельдшер нашел симптомы нарушения кровотока по подколенной артерии (похолодание стопы и отсутствие пульса на ее артериях), то он срочно по телефону сообщает

об этом хирургу районной больницы или сразу в травматологический центр и санитарной авиацией транспортирует больного к ангиотравматологу в травматологический центр.

В районной больнице пострадавший с вывихом в коленном суставе обязательно госпитализируется. Хирург делает рентгеновские снимки коленного сустава в двух проекциях, снимает транспортную иммобилизацию, осматривает сустав и ногу, **обязательно** исключает возможность повреждения подколенной артерии или ее тромбоза. Независимо от того, есть симптомы нарушения кровотока или нет, **хирург срочно проводит вправление вывиха.**

Транспортировать больного с вывихом в коленном суставе на этап специализированной помощи недопустимо — опасность тромбоза подколенной артерии и необратимой ишемии из-за нарастающего тромбоза.

Вправление вывиха производится под наркозом. Каких-либо затруднений при этом не бывает. После вправления накладывается гипсовая лонгета от головок плюсневых костей (пальцы свободны) до ягодичной складки в положении сгибания колена под углом 165—170°. Ноге придается возвышенное положение, она укладывается на шину Белера или на подушки.

Поскольку при вывихе всегда рвутся связки коленного сустава, то иммобилизацию гипсовой лонгетой надо продолжить 4—5 недель. После этого приступают к лечебной физкультуре, тепловым процедурам (грязи, парафин), массажу мышц бедра и голени. Лечебную физкультуру целесообразно проводить в хирургическом отделении районной больницы или в областном центре реабилитации.

Трудоспособность восстанавливается через 10—12 недель. Большое внимание в лечебной физкультуре следует отдавать укреплению мышц бедра. Они стабилизируют коленный сустав. Для этого больному полезно выполнять два упражнения: первое — лежа на краю кровати, поднимать и опускать прямую больную ногу; второе — лежа на кровати с валиком под коленом, больной разгибает и сгибает коленный сустав. На стопе может быть привязан груз 2—3 кг.

При повторном вывихе в коленном суставе у 50% больных обязательно повреждается подколенная артерия, так как она фиксирована в подколенной ямке Рубцовыми тканями после первого вывиха.

Переломы надколенника и разрывы его связки

Они бышают при прямой травме коленного сустава (удар по надколеннику) и при внезапном сильном сокращении четырехглавой мышцы бедра (разрыв надколенниковой связки).

При осмотре такого пострадавшего имеют место отек сустава, боль при пальпации надколенника, провал между двумя сегментами (верхним и нижним). При разрыве связки надколенника легко определяется его высокое стояние. Этих больных надо непременно лечить у травматолога, поэтому фельдшер, выполнив транспортную иммобилизацию одной большой лестничной шиной, отправляет больного в положении лежа на санитарном транспорте или в районную больницу, или сразу в межрайонное травматологическое отделение, или в областной травматологический центр. Транспортировка должна быть срочной, так как появление отслойки эпидермиса в зоне операции из-за отека надолго задерживает ее.

Лечение повреждений разгибательного аппарата коленного сустава в районной больнице

Большинство переломов надколенника и все разрывы собственной связки надколенника нуждаются в оперативном лечении. Лишь вертикальные переломы (очень редкие) могут быть пролечены без операции.

К сожалению, широко распространенный в нашей стране прием сшивания надколенника полукисетными швами себя не оправдывает, так как не обеспечивает прочной фиксации отломков. Поэтому после операции накладывается гипсовая повязка на 4—5 недель. Формируется контрактура сустава, требующая специального восстановительного лечения. Затягиваются сроки нетрудоспособности, сроки полного восстановления функции коленного сустава. В отдельных случаях сформировавшиеся контрактуры нуждаются в оперативном лечении. Вот почему приемы фиксации отломков сломанного надколенника полукисетным швом по Лимбергу (и в модификации А. П. Шимбарецкого) должны быть оставлены. Операцию по поводу повреждения разгибательного аппарата надколенника лучше делать сразу после госпитализации или после 1—2-дневного обследования пострадавшего (на предмет допустимости у него общего обезболивания).

Больной лежит на спине, нога разогнута; операцию лучше делать под жгутом.

Стопа, голень и бедро хорошо отмываются до операции на каталке в ванной мылом и щеткой, осушаются простыней. Больной укладывается на операционный стол и вводится в наркоз. Санитар высоко поднимает за пятку ногу вверх, хирург обрабатывает спиртом и йодом стопу, голень, колено, бедро. Нога остается все время поднятой кверху. Под ногу на стол кладется старильная клеенка и вдвое сложенная простыня. Затем средняя треть бедра закрывается циркулярной стерильной пеленкой и накладывается артериальный резиновый жгут. На стол под ногу укладывается еще одна простыня, после этого нога опускается на стол и закрывается сверху еще двумя простынями. Лишь после этого хирург надевает перчатки.

Доступ к надколеннику и собственной связке осуществляется продольным разрезом, проходящим через середину надколенника (рис. 11.1). Кожные лоскуты отсепаровываются в стороны настолько, чтобы можно было достаточно развести отломки надколенника для ревизии и отмывания коленного сустава и зашивания порванных связок, поддерживающих надколенник.

При переломах нижнего полюса надколенника (рис. 11.2) фиксация осуществляется губчатым шурупом и дополнительно подсвязочно вокруг верхнего и нижнего полюсов проводится лавсановый кисет.

При разрывах связки надколенника он опускается вниз и фиксируется проволокой подсвязочно за верхний полюс (рис. 11.3) и с перекрестом — за поперечно проведенный через бугристость шуруп. Связка сшивается.

После операции гипсовая повязка не используется.

При переломах надколенника после освобождения торцов отломков от первичной мозоли и отмывания коленного сустава в верхнем отломке просверливаются два вертикальных канала, как показано на рис. 11.4. После полной репозиции перелома отломки фиксируются костодержателем Олье (или двумя бельевыми цапками по бокам). Хирург должен кончиком указательного пальца проверить сопоставление отломков по задней поверхности. Затем по каналам сверху проводятся две спицы Киршнера. Верхние концы их загибаются крючком кзади. Вокруг спиц подсвязочно проводится простая или восьмиобразная проволочная петля, прочно фиксирующая отломки. Спицы опускаются вниз так, чтобы крючки легли на проволоку, они забиваются в надколенник.

Внизу спицы укорачиваются на 3 мм ниже петли. Хирург сгибает и разгибает коленный сустав, проверяя прочность фиксации отломков.

В сустав ставится через прокол кожи вне раны дренаж. Рана зашивается. Гипсовая повязка не накладывается.

При вертикальных переломах, если нет смещения отломков, лечение консервативное. При смещении отломков выполняется остеосинтез двумя поперечно проведенными губчатыми шурупами.

Переломы костей голени

Переломы костей чаще встречаются у людей молодого возраста. Эти больные всегда нуждаются в длительных сроках лечения и могут быть инвалидами в случае несращения перелома или остеомиелита после открытого перелома или неудачного оперативного лечения.

Классическая схема постоянного вытяжения при переломах голени (Н. П. Новаченко, Ф. Е. Эльяшберг, 1940, 1960, 1972) — скелетное вытяжение за пятку и накожное за бедро (для устранения ротации центрального отломка с коленом) — уже в шестидесятые годы во многих клиниках была оставлена из-за громоздкости в угоду бурно развивавшегося тогда оперативному лечению. Но остеосинтез шурупами косых переломов, остеосинтез пластинами, стержнями Богданова и другими стержнями, не заклинивающимися в костной трубке отломков большеберцовой кости, не давал прочной фиксации, и поэтому после операции накладывали гипсовую повязку выше колена. Внеочаговый компрессионно-дистракционный остеосинтез спицевыми аппаратами (школа Г. А. Илизарова), а потом и стержневыми тоже не мог в полной мере удовлетворить травматологов, так как фиксация аппаратом продолжалась до видимого на рентгенограмме сращения отломков, а это 3,5—5 месяцев. Кроме того, трудность освоения метода, исключительная педантичность в использовании его не только при наложении аппарата, но и при последующем наблюдении за больным требовали или длительного стационарного лечения, или организации дневных стационаров. Потому метод Илизарова, исключительно полезный для лечения осложнений переломов голени и освоенный хорошо многими специалистами травматологических клиник, не нашел распространения в хирургических отделениях районных больниц, где работают в основном молодые врачи, не прошедшие специализацию по травматологии.

С другой стороны, широкое внедрение оперативного лечения переломов голени в травматологических клиниках привело к тому, что скелетное вытяжение стали использовать как первый этап лечения — дооперационную иммобилизацию перелома (мы ее называем первичной лечебной иммобилизацией). Поэтому методику вытяжения переломов костей голени упростили до примитивности — вытяжение за спицу, проведенную через пяточную кость, без накожного, за бедро, без стопки. Причем вытяжение на шине Белера, широко распространенное в хирургических и травматологических отделениях России, непременно у каждого больного сопровождалось вальгусной деформацией большеберцовой кости, поскольку она, во-первых, имеет физиологическую кривизну, а, во-вторых, при вытяжении периферический отломок еще отклоняется кнаружи на перонеальной группе мышц (рис. 11.6.2 и 11.7).

Это примитивное вытяжение было зачастую запрограммировано на неуспех, а если перелом и срастался, то с «допустимым» смещением. Причем широко была внедрена методика так называемого комбинированного лечения, когда через 4—6 недель вытяжение заменялось на гипсовую повязку от пальцев до ягодичной складки. Поэтому даже в случае успеха сроки такого лечения в 6—7 месяцев были обычными.

Надежды на успешное оперативное лечение часто не оправдывались из-за несовершенства фиксаторов и гнойных осложнений. Процент неудовлетворительных результатов и инвалидизацим оставались недопустимо высокими (И. Станайтис, 1959 г. — 33,3%; Г. П. Манжуло, 1958 г. — 31,9%; А. С. Бондарчук, 1968 г. — 30%; Н.Д.Флоренский, 1968 г. — 50%; А. А. Беляков, 1973 г. — 38%). И если бы не широко внедренный в стране метод Илизарова, то инвалидов после переломов голени было бы по нескольку десятков в каждом районе. Наверное, из-за неуверенности в успешном лечении закрытых и открытых переломов голени среди травматологов появилась горькая шутка — «все кости заполнены костным мозгом, лишь большеберцовая — одной неблагодарностью».

В нашей клинике нет такой шутки. Проблема лечения закрытых переломов голени решена уже давно как в отношении лечения их вытяжением, так и в отношении осте-

осинтеза диафизарных переломов стержнями прямоугольного сечения. Мы убеждены, что косые, винтообразные переломы большеберцовой кости можно успешно лечить в районной больнице вытяжением в функциональном его варианте (см. ниже), если есть возможность делать на вытяжении рентгеновские снимки. Вот почему особо призываем хирургов районных больниц внимательно изучить этот раздел нашего руководства.

Диагностика диафизарных переломов костей голени несложна — всегда есть явная деформация, укорочение и всегда легко пропалытировать нарушение непрерывности переднего гребня большеберцовой кости. При переломах верхнего конца большеберцовой кости может быть повреждена и тромбирована подколенная артерия, поэтому при этих переломах особо внимательно надо ощупать стопы (нет ли разницы в температуре) и изучить пульсацию тыльной артерии стоп и задней большеберцовой артерии. Если у фельдшера или врача районной больницы возникает подозрение о нарушении магистрального артериального кровотока, то транспортировка больного на этап специализированной ангиотравматологической помощи должна быть незамедлительной. О своем подозрении фельдшер непременно должен сообщить хирургу районной больницы, чтобы он еще до прибытия больного изучил возможности скорейшей помощи ему ангиохирургом.

Если перелом костей голени открытый, то фельдшер вводит обезболивающие препараты (2% раствор промедола 2 мл или 50% раствор анальгина 2 мл и 2 мл 1% раствора димедрола, антибиотики — 2 млн. Ед пенициллина внутримышечно) и осуществляет транспортную иммобилизацию перелома тремя (!) большими (120 см) лестничными шинами.

Техника транспортной иммобилизации перелома костей голени лестничными шинами. Необходимы три лестничные шины, вата, 6 больших бинтов. Шины накладываются на одежду и обувь. Если шины накладываются на обнаженную ногу, то после иммобилизации в холодное время года она вместе с шинами закутывается одеялом (или ватой) для предупреждения отморожения.

Этапы иммобилизации.

1. Моделирование шин. На задней шине делается фигурный изгиб на уровне пятки для предупреждения пролежня от поперечной планки шины, когда она накладывается на ногу без обуви; она также моделируется по изгибу икроножной мышцы и подколенной ямки. Этот фигурный изгиб формируется точно так же как на шине при иммобилизации переломов плеча (см. рис. 13.15). Каждая планка шины изгибается кзади, чтобы придать ей форму желоба. Так же моделируются планки и двух других шин. Шины обертываются слоем ваты и бинтом. В фигурный изгиб нижней шины вставляется ватный ком, он прибинтовывается.

Санитарка ФАП заранее может нашить к лестничным шинам матрасики на всю длину шины, которые закрывают шину спереди и сзади и завязываются между собой специально пришитыми тесемками.

2. Шины укладывают вокруг ноги — одну сзади, вторую снаружи и третью изнутри. Ее внизу загибают вокруг подошвы. Между шинами и костными выступами (мыщелки бедра и голени, внутренняя и наружная лодыжки) прокладывается вата. Ком ваты вкладывается и в подколенную ямку.

3. Шины прибинтовываются к голени и бедру шестью широкими марлевыми бинтами.

Если хирург районной больницы не прошел специализацию по травматологии, то больных с переломами костей голени надо лечить в межрайонном травматологическом отделении (как вытяжением, так и оперативно). Поэтому в этих случаях больного с фельдшерско-акушерского пункта целесообразно транспортировать не в районную больницу, а в межрайонное травматологическое отделение или в областной травматологический центр. Эту транспортировку непременно следует согласовать с хирургом районной больницы или дежурным травматологом центра. При ожидании транспорта (санитарной авиации, машины скорой помощи из районной больницы) фельдшер выполняет обезболивание, транспортную иммобилизацию и вводит антибиотики при открытом переломе.

Врач-хирург районной больницы при открытом переломе голени, если нет других повреждений, большой кровопотери и явного шока (артериальное давление больше 100, пульс реже 100), должен согласовать свои действия по телефону с дежурным врачом ортопедо-травматологического центра и вызвать санитарную авиацию для транспортировки пострадавшего в центр. До прибытия санитарной авиации он вводит больному повторно обезболивающие, устраняет недостатки транспортной иммобилизации, вводит повторно антибиотики (например, пенициллин 2 млн. Ед). Конечно, наиболее эффективно введение антибиотиков в бедренную артерию. Врач-хирург должен уметь это делать.

Для лечения легкого шока (скрытого шока) внутривенно больному следует влить 800 мл полиглюкина и 1000 мл физиологического раствора.

Если открытому перелому голени сопутствуют другие повреждения, и состояние больного тяжелое, то транспортировка в областной центр противопоказана. Хирург районной больницы тогда вызывает на себя опытного травматолога для выполнения первичной хирургической обработки раны и остеосинтеза.

Может быть ситуация, когда консультант прибыть не может — нелетная погода, непроезжие дороги и пр., тогда хирург районной больницы выполняет сам операцию первичной хирургической обработки и первичную лечебную иммобилизацию перелома большеберцовой кости.

Открытые переломы голени

Среди всех открытых повреждений длинных трубчатых костей переломы голени до сих пор остаются самой актуальной проблемой. Они составляют 64,3—77,8% среди всех открытых повреждений конечностей. В структуре выхода на инвалидность среди травм последствия открытых повреждений голени занимают ведущее место.

Основной причиной тяжелых разрушений голени являются дорожно-транспортные происшествия. В результате высокоэнергетического удара возникают многооскольчатые переломы на различных уровнях, дислокация осколков в дополнение к прямому удару увеличивает тяжесть повреждения мягких тканей. При одинаковой рентгенологической картине перелома открытые повреждения всегда в несколько раз тяжелее закрытых. Это и понятно. Открытые переломы возникают при воздействии силы, превышающей порог эластичности мягких тканей, поэтому повреждения носят «взрывной» характер.

Рассматривая анатомические взаимоотношения, необходимо отметить, что основная, опорная большеберцовая кость по передне-внутренней поверхности голени практически не защищена. Мышцы голени заключены в три плотных фасциальных футляра. При нарастании отека этот фасциальный футляр становится «удавкой» для мягких тканей, возникают выраженные нарушения венозной, а затем и артериальной гемодинамики.

Каков же механизм нарушения кровоснабжения в сломанной голени? После травмы возникает стойкий артериальный спазм — как местная и центральная реакция организма в ответ на повреждение, так и одно из проявлений шока. Это продолжается 3—6 часов.

Нарастающий посттравматический отек сочетается с параличом вазоконстрикторов, раскрываются артерио-венозные шунты, что еще более ухудшает условия микроциркуляции.

При устранении смещения, отсутствии осложнений восстановление идет в обратном порядке и достигает исходных величин к концу пятой недели.

Однако нередко хирургу приходится наблюдать длительные, упорные, мало поддающиеся консервативной терапии отеки. Они, как правило, уменьшаются или пропадают при горизонтальном положении конечности и снова появляются после ходьбы. Причина их кроется в нарушении венозного оттока дистальнее зоны повреждения. Перело-

мы костей голени в 44—80% наблюдений (в зависимости от уровня и характера перелома) сопровождаются повреждением и последующим тромбозом вен голени. Разрыв мышц при открытой травме, длительная иммобилизация, исключающая возможность тренировки (сокращения) икроножных мышц, вызывает застой в мышечных лакунах, тромбоз их, что еще больше ухудшает венозный возврат.

Что касается артериального кровоснабжения голени, то здесь необходимо обратить внимание на уровень перелома. Переломы проксимального метаэпифиза большеберцовой кости, внутрисуставные переломы, оскольчатые переломы верхней трети со смещением осколков кзади опасны повреждением подколенной артерии или зоны ее деления на артерии голени. Это обусловлено анатомической близостью прохождения подколенной артерии к коленному суставу и верхней трети большеберцовой кости. Повреждения с уровня верхней трети до границы средней и нижней трети голени редко сопровождаются травмой артерии, поскольку здесь сосудисто-нервный пучок окружен значительной мышечной муфтой, которая амортизирует удар. Переломы на границе средней и нижней трети, как правило, осложняются повреждением одной, а иногда и обеих магистральных артерий.

Основным средством профилактики осложнений при открытых переломах является первичная хирургическая обработка раны. Однако как сама она, так и в сочетании с антибактериальной и противоспалительной терапией часто не в состоянии предупредить развитие инфекции в ране. Дискутируется вообще возможность первичного шва раны при открытом переломе голени. Для этого требуются полное иссечение нежизнеспособных и инфицированных тканей, ничтожная микробная контаминация, адекватное кровоснабжение дистальных отделов конечности, отсутствие натяжения мягких тканей и образования «мертвых» пространств.

Понятно, что при значительных повреждениях мягких тканей и костей голени соблюсти эти принципы традиционными методами невозможно. С другой стороны, тактика открытого ведения раны позволяет этапно на перевязках удалить мертвые ткани, исключает натяжение, обеспечивает дренаж. Вроде все хорошо, но гнойно-некротический процесс в зоне обнаженной, лишенной васкуляризированного мышечного прикрытия кости практически всегда приводит к остеомиелиту.

При вторично открытом переломе кости голени в средней и нижней трети ее (проколом кожи изнутри острым концом отломка) в условиях районной больницы допустимо выполнить туалет раны, положить асептическую повязку (без зашивания кожной раны!), осуществить иммобилизацию поврежденной голени глубокой гипсовой лонгетой от кончиков пальцев до ягодичной складки или демпферным скелетным вытяжением за пяточную кость на шине Белера.

При первично открытом переломе обязательно в условиях полного обезболивания (наркоз, спинномозговая или перидуральная анестезия) должна быть выплнена операция первичной хирургической обработки (со всеми ее элементами, рассмотренными в главе «Раны»). Обязательно во время этой операции продольно рассекаются три фасциальных футляра — передний, боковой (перонеальный) и задний.

Следует особо подчеркнуть недопустимость попытки закрыть во чтобы то ни стало кожный дефект стягиванием краев раны и нанесением перфораций (насечек) на кожу. В этих случаях кожа обязательно омертвеет, будет гнойное осложнение. Надо непременно закрыть костную рану мышцами (может быть, для этого следует переместить их), а кожу подшить там, где она ложится. На дефект ее, дном которого будет мышца, можно положить влажную повязку и после операции смачивать ее между перевязками 5—6 раз в день раствором антисептиков. На 8—12 день, после появления хороших грануляций, следует сделать кожную пластику по Ривердену («марками», взятыми при помощи «вилок»).

Способы фиксации отломко после первичной хирургической обработки:

1. Глубокая гипсовая лонгета от кончиков пальцев до ягодичной складки. После затвердения гипса ногу в лонгете целесообразно на двух пружинах подвесить к над-

кроватной раме так, чтобы голень была выше сердца лежащего больного. Это очень простой, но эффективный прием предупреждения и лечения венозной недостаточности.

2. Демпферное скелетное вытяжение.

3. Внутрикостный остеосинтез. В нашей клинике накоплен значительный и во-многом уникальный опыт остеосинтеза длинных трубчатых костей моделированными титановыми стержнями прямоугольного поперечного сечения. Техника остеосинтеза стержнями подробно представлена ниже.

4. Накостный остеосинтез различными пластинами, винтами, серкляжными швами незаменим при определенных видах переломов — высоких, внутри- и внесуставных переломах большеберцовой кости, низких переломах, раздробленных на большом протяжении переломах.

5. Внеочаговый остеосинтез аппаратами внешней фиксации.

Техника первичной лечебной иммобилизации аппаратами внешней фиксации. Под местным или общим обезболиванием при переломах диафиза костей голени проводим спицы в эпифизарных зонах. Одна спица проводится кпереди или через головку малоберцовой кости с выводом через внутреннюю площадку верхней трети большеберцовой кости. Плоскость проведения спицы перпендикулярна оси отломка. Вторую спицу'проводим с внутренней стороны сразу у внутреннего края брюшка икроножной мышцы. Плоскость ее проведения также перпендикулярна оси отломка. Еще одна спица, проведенная во фронтальной плоскости на 2—3 см ниже кольцевой опоры, фиксируется между двух планок с хвостовыми наконечниками, за которые она притягивается к этой кольцевой опоре.

Второй перекрест спиц выполняется в дистальном метаэпифизе костей голени. Первая спица проводится с внутренней стороны большеберцовой кости кпереди от лодыжкового канала (сосудисто-нервного пучка) с выходом впереди наружной лодыжки. Вторая спица проходит через нижнюю треть малоберцовой кости или позади ее с выходом на медиальной поверхности большеберцовой кости. Обе спицы должны быть в кольцевой опоре. Центрация отломков в кольцах диктуется интересами репозиции.

Обе кольцевые опоры для первичной лечебной иммобилизации соединяются тремя-четырьмя телескопическими штангами, с помощью которых производится Дистракция, а иногда и репозиция отломков.

Кроме того, первичная лечебная иммобилизация может выполняться аппаратами внешней фиксации с консольно закрепляемыми спицами или стержнями.

При таком виде иммобилизации сначала с помощью шила или сверла аккуратно формируем каналы для введения резьбовых стрежней перпендикулярно оси отломков с обязательным захватом противоположной стенки трубчатой кости. Если она губчатая, то стержень должен быть с длинной и крупной резьбой. В каждый отломок кости вводим минимально по два стержня. Производим закрытую ручную или аппаратную репозицию и фиксируем стержни к внешней опоре, руководствуясь также интересами репозиции. Умеренно дистрагируем отломки по завершении монтажа компрессионно-дистракционного аппарата.

По выведении больного из шока компрессионно-дистракционный аппарат в плановом порядке может быть перемонтирован в полноценную многокомпонентную конструкцию.

Лечение закрытых переломов костей голени в районной больнице

При закрытом переломе костей голени хирург осуществляет первичную лечебную иммобилизацию скелетным вытяжением в течение 6—8 дней. За это время он обследует больного для наркоза, проводит инфузионную терапию скрытого шока, исключает возможные сопутствующие повреждения и договаривается с заведующим травматологическим отделением о дне госпитализации больного.

Техника скелетного вытяжения

Проводятся две параллельные спицы через пяточную кость на середине расстояния между верхушкой внутренней лодыжки и пяточным бугром. Расстояние между спицами 4—5 мм, они проводятся изнутри кнаружи. На спицах формируются ступенеобразные изгибы и устанавливаются на кость протягиванием изгиба за противоположный конец спицы. Вытяжение за две ступенеобразно изогнутые спицы предупреждает их миграцию, особенно при устранении ротационного и вальгусного смещения периферического отломка (см. ниже).

Схема вытяжения представлена на рис. 11.6.1.

Голень лежит на гамачке горизонтальной рамы шины Белера. Гамачок не должен быть сильно натянут — иначе сдавливается икроножная мышца и возникает угловое смещение отломков в сагиттальной плоскости (угол открыт кзади — так называемая, задняя рекурвация голени). Для исключения сдавливания икроножной мышцы надо рассечь бинты (обычно ими пользуются вместо гамачка) с наружной стороны от икроножной мышцы.

Очень важны еще две детали — устранение ротационного смещения и предупреждение вальгусной деформации голени. Для устранения ротационного смещения стопа подвешивается к надстопной раме шины Белера так, чтобы ее положение соответствовало положению коленного сустава (оно определяется по надколеннику). Если надколенник «смотрит» строго вверх, то и стопа (первый палец) «смотрит» вверх; если колено ротировано кнаружи (надколенник «смотрит» в сторону), то и стопа должна быть столько же ротирована кнаружи. Для этого изменяют длину подвесок стопы к надстопной раме шины Белера. Это очень важная деталь успеха вытяжения. Она позволяет не применять накожного вытяжения за бедро и стопки для подвешивания стопы (предупреждение пролежня на пятке).

Вторая важная деталь — выпрямление физиологической варусной кривизны голени, если вытяжение осуществляется на обычной шине Белера, блок горизонтальной рамы которой неподвижно установлен на средней продольной оси ее. В этих случаях формируется вальгусная деформация за счет отклонения кнаружи стопы и нижнего отломка на сохранной перонеальной группе мышц (рис. 11.6.2).

Примером подобных осложнений может быть еще одно клиническое наблюдение.

Электромеханик С-ов, 30 лет, госпитализирован в клинику по поводу трофической язвы над левым ахилловым сухожилием. Болен 5 лет. По поводу закрытого перелома левой голени лечился в районной больнице скелетным вытяжением. От давления края гамачка над ахилловым сухожилием образовался пролежень (рис. 11.7), который не зажил и в гипсовой повязке. Через 7 месяцев после травмы переведен на инвалидность II группы. Спустя лишь год приступил к работе. Язва на пятке не заживает.

Жалуется на боли в левой ноге при ходьбе, нога устает после работы, к вечеру появляются отеки. Движения в голеностопном суставе в пределах 75% от нормы. Укорочения ноги нет. Имеется заметная вальгусная деформация голени, левая голень тоньше правой на 2 см. На рентгенограмме виден сросшийся перелом левой голени, отклонение дистального отломка большеберцовой кости на 7° с небольшой деформацией. Пульсация бедренных и подколенных артерий отчетливая, на задних большеберцовых ослаблена, на тыльных артериях стоп отсутствует.

Таким образом, скелетное вытяжение на обычной шине Белера без подвешивания стопы было причиной образования пролежня, а затем трофической язвы над ахилловым сухожилием. Перелом сросся с образованием вальгусной деформации большеберцовой кости (не были устранены ротационное смещение и смещение под углом). Все это послужило причиной медленной реабилитации больного и неполного восстановления функции конечности.

Для предупреждения вальгусной деформации голени блок горизонтальной рамы шины Белера должен быть вынесен в медиальную сторону (как показано на рис. 11.6).

Если этого бывает недостаточно (или шина Белера обычная с одним по средней линии расположенным блоком), то можно воспользоваться следующими простыми приемами:

— демпфер зацепить не за середину скобы, а за отверстие на углу скобы;

— положить мешочек (размером 25_x13_x7 см) с песком с внутренней стороны проксимального отломка.

Очень эффективно боковое скелетное вытяжение за штыкообразно изогнутую спицу, проведенную через центральный отломок вблизи места перелома (рис. 11.8.1 и 11.8.2).

Для репозиции и удержания отломков используется груз 5—7 кг, затем он уменьшается до 4 кг. Вытяжение прекращается через 4—5 недель, когда больной может поднять поврежденную голень (врач при этом поднимает груз).

При низком переломе голени для сращения, позволяющего наложить гипсовую повязку, может потребоваться 6 недель.

Скелетное вытяжение при переломах костей голени обязательно используется как средство первичной лечебной иммобилизации в случае отсроченного оперативного лечения. Оно должно быть наложено по всем изложенным выше правилам и продолжаться 7—10 дней до полного спадения отека. Вытяжение снимается на операционном столе после премедикации и введения больного в наркоз.

Особое значение имеет применение скелетного вытяжения в течение 2—3 недель в предоперационном периоде у больных с оскольчатыми переломами — формируется первичная периостальная мозоль, которая связывает отломки, уменьшает их подвижность. Это препятствует внедрению осколка во время операции в костно-мозговую полость. Кроме того, осколки кости, связанные первичной мозолью, не разворачиваются стержнем, поэтому анатомический результат закрытого остеосинтеза оскольчатого перелома голени лучше после предварительного вытяжения. Примером эффективности использования скелетного вытяжения перед операцией закрытого остеосинтеза может быть клиническое наблюдение (рис. 11.9).

Функциональное лечение переломов голени

Обоснованием функционального лечения больных с переломами голени служат следующие положения.

Голень человека, с биомеханической точки зрения, представляет собой сложную систему (И. К. Вилка и др., 1975), в которой большеберцовая кость является главным связующим звеном (рис. 11.10). Дополнительной пассивной системой нагружения являются малоберцовая кость, межкостная мембрана, межберцовые синдесмозы. Мышцы голени являются дополнительной активной системой нагружения. В физиологических условиях на большеберцовую кость действуют гравитационные силы и тяга мышц (И. К. Вилка и др., 1975; В. К. Калнберз и др., 1975; Х. А. Янсон, 1975).

Диафиз большеберцовой кости существенно неоднороден как по количественным биохимическим показателям, так и по механическим свойствам. Большеберцовая кость является многоспиральной конструкцией, характеризующейся макронеоднородностью механических свойств. Особенности механических параметров отдельных участков кости обусловлены структурой ткани и концентрациями биохимических компонентов. В формировании модуля упругости значительную роль играют неколлагеновые белки и минеральные компоненты, на соотношение которых влияют нагрузка и возраст конкретного индивидуума (И. К. Вилка и др., 1975; Г. О. Пфафрод и др., 1975; И. С. Адамович, 1986; Ю. В. Зарецкая и др., 1986).

Однако нельзя рассматривать большеберцовую кость как изолированный от окружающих тканей элемент — как орган кость не столько в физиологическом, сколько в биомеханическом понимании образует только одну из нескольких составляющих кинематического и опорного аппарата сегмента конечности. В этом аппарате мышцы не только

обеспечивают движение и эффект растяжки, они служат несущей толстостенной оболочкой с пульсирующей жесткостью, изменяющей размеры и характеристики сечения в зависимости от величины и вида нагрузки на конечность (И. К. Вилка и др., 1975). МОДУЛЬ упругости мышечной оболочки при максимальном напряжении может увеличиваться больше чем в 10 раз. С учетом геометрических параметров сечения в нормальной биомеханической системе при максимальных нагрузках происходит существенное перераспределение усилий: мышечная оболочка может воспринимать до 80% продольной силы, то есть при условии достаточной податливости кости достигается пятикратный эффект ее разгрузки. Поскольку мышечная оболочка при изгибе имеет жесткость до 2,9хЮ^{10} нм$^{-2}$, а жесткость большеберцовой кости не более 4,0х10'° нм$^{-2}$, имеет место весьма существенное перераспределение усилий и напряжения внутри системы при изгибе и при кручении. Сегмент конечности образует идеально слаженную несущую конструкцию, которая имеет естественные защитные механизмы, и главный из них — автоматическое перераспределение усилий и возникающих напряжений по всему объему комплексной конструкции, в большой степени приспособленной к воздействию внешних усилий. При этом основной несущий элемент (большеберцовая кость) должен быть достаточно податлив (Ю. В. Зарецкая и др., 1986). Сломанная большеберцовая кость имеет максимальную податливость, то есть налицо все условия, благоприятствующие переключению напряжений на дополнительные системы нагружения при функционирующей конечности. Важнейшее свойство костной ткани и биомеханической системы — равномерное распределение напряжений по всем многоступенчатым элементам материала и по всем несущим тканям системы. В ответ на значительное увеличение нагрузки подключаются все новые несущие элементы и целиком система оказываеся задействованной только в исключительных случаях. Часть несущих элементов при обычных нагрузках постоянно находится как бы в состоянии отдыха и практически мало нагружена (Х. А. Янсон, 1975; Ю. В. Зарецкая и др., 1986).

При продольной нагрузке малоберцовая кость воспринимает до 15% силы, воздействующей на голень, но теряет устойчивость, если величина этой воспринимаемой нагрузки превышает 70 кгс/см. Ее роль важнее при действии внешних изгибающих моментов. Малоберцовая кость вместе со связками образует систему пассивных растяжек, содержащую как жесткие, так и податливые элементы, способные существенно уменьшить нагрузку на основную несущую опору — большеберцовую кость (И. К. Вилка и др., 1975).

Таким образом, голень при функционировании конечности является анатомически действующей саморегулирующейся системой пульсирующей переменной жесткости, геометрические и механические характеристики которой в конечном итоге обусловлив запас прочности и изменяются адекватно внешней нагрузке. Причем целиком все не-5 сущие элементы системы задействуются только в исключительных случаях. В перерас-. пределении нагрузки со сломанной большеберцовой кости велика роль дополнительно системы нагружения — как активной, так и пассивной ее составляющих.

Переход на функциональное лечение должен быть обеспечен тесной преемственностью стационарного и поликлинического ведения больных. Для этого целесообразно организовать консультативно-диспансерный прием для пациентов, находящихся на функциональном лечении.

Первый этап функционального лечения — репозиция и иммобилизация перелома большеберцовой кости скелетным вытяжением за пяточную кость. Использование унифицированной системы скелетного вытяжения позволяет добиться полной или почти полной репозиции у всех больных с косыми, винтообразными и оскольчатыми переломами большеберцовой кости.

Функциональная повязка накладывается через 3,5—4 недели при закрытом переломе костей голени и через 5—6 недель — при открытом переломе.

А. А. Корж и А. К. Попбуйшапка (1985, 1987) для фиксации переломов костей голени в средней и нижней третях ее применяют разгружающую повязку или ортез с боковыми опорными шинами из проволоки или пластмассы, которые крепятся к гильзе из гипса

или поливика и выстоят ниже опорной поверхности стопы (рис. 11.11). Эффект разгрузки зоны перелома достигается за счет переноса осевой нагрузки по боковым опорным шинам на область опорных площадок повязки, расположенных в проекции связки надколенника, внутреннего мыщелка голени. Для того чтобы при ходьбе уменьшить нагрузку на дистальный отломок, в проекции выстоящих лодыжек под повязку помещаются эластичные прокладки из пенополиуретана или пенополиэтилена. Они выполняют функцию своеобразного буфера при опоре. За счет рабочей длины боковых шин возможна регулировка степени осевой нагрузки. С целью обеспечения постоянной плотной фиксации голени повязка в последующем снабжается клиновидной прорезью и стяжкой.

Как функциональная повязка может быть использован гипсовый сапожок с каблуком (В. П. Охотский, В. Д. Каулен, 1985, 1986). При необходимости большей нагрузки дистального отломка гипсовый сапожок целесообразно дополнять съемным стременем-перекатом (рис. 11.12, 11.13).

А. Д. Джурко (1988) при функциональном лечении переломов голени гипсовый сапожок снабжал каблуком из микропористой резины, а под свод стопы (под гипсовую повязку) помещал индивидуально подобранный супинатор, это усиливает подпружинивание, облегчает перекат стопы при ходьбе, препятствует развитию плоскостопия.

Тем больным, у которых выявляется недостаточность венозного оттока, можно наложить комплексную функциональную повязку, состоящую из цинк-желатиновой повязки от пальцев до колена с включенным между ее слоями супинатором и обжимочной гипсовой гильзой на голени без захвата суставов (рис. 11.14). Супинатор создает подпружинивание при ходьбе, поддерживает свод стопы, способствует правильному распределению нагрузок на все отделы стопы. Цинк-желатиновая повязка, кроме лечения отеков, выполняет роль подкладки для обжимочной гильзы, которая при наложении на расслабленные мышцы создает аутокомпрессию, удерживающую отломки. Данная повязка позволяет больным пользоваться обычной обувью.

Восстановительное лечение следует начинать со 2—3-го дня после наложения вытяжения, когда исчезают боли в месте перелома. Это массаж и упражнения неповрежденной ноги, поверхностный массаж бедра поврежденной ноги, движения в голеностопном суставе этой ноги, попытки активных движений в коленном суставе (подтягивание груза). Объем активных движений в коленном суставе значительно увеличивается спустя 10—14 дней после начала вытяжения. Возникающие напряжения растяжением отломков в зоне перелома способствуют регенерации перелома (Г. А. Илизаров, 1984). Через 3,5—4 недели больной сгибает коленный сустав почти до прямого угла. Конечно, это возможно только благодаря демпферированию систем скелетного вытяжения. Перепады силы вытяжения при изменении положения конечности не превышают порога болевой чувствительности, поэтому больной не ощущает боли. В исключении боли при выполнении лечебной физкультуры поврежденной конечностью — основной смысл демпферирования скелетного вытяжения.

После наложения гипсовой повязки переход больного в вертикальное положение осуществляется постепенно. На 2-е сутки разрешается садиться в постели, свесив ногу. Разрешается ставить ее на пол без нагрузки. Затем можно разрешить стоять у кровати, держась за надкроватную раму или стул. После опускания ноги или стояния конечности обязательно придается возвышенное положение. Ходьбу с костылями без нагрузки на ногу можно начать на 4—5-е сутки. Правильную ходьбу с костылями больной обязательно должен освоить в стационаре.

Важный момент восстановительного лечения составляет функциональная тренировка костной мозоли путем осевой нагрузки поврежденной конечности. Отсутствие такой нагрузки в период иммобилизации является одной из основных причин замедленной консолидации и формирующегося тяжелого остеопороза. Микроподвижность отломков стимулирует быстрое сращение массивной мозолью. С первых дней ходьбы надо рекомендовать больным, опуская поврежденную ногу, переносить ее вес на пол, расслабляя

мышцы. Больного надо убедить, что небольшая опора на гипсовую повязку для поддержания равновесия на здоровое ноге совершенно безопасна.

Перед больным должна быть поставлена задача перейти к постоянной и систематической дозированной нагрузке поврежденной конечности при ходьбе с костылями к 2—3 неделям после наложения повязки, а еще через 3—5 недель довести эту нагрузку до полной, позволяющей передвигаться без костылей. Доза нагрузки увеличивается под контролем боли. Пациент при ходьбе должен испытывать незначительные болевые ощущения. В противном случае нагрузка недостаточна. С одной стороны, боль говорит о неблагополучии в организме, а с другой — об активизации защитных Репаративных процессов, направленных на борьбу с этим неблагополучием (Ф. Г. Углов, В. А. Копылов, 1986). Чрезмерная боль тормозит процесс лечения, угнетает больного, говорит о чрезмерной травматизации мозоли. Поэтому боль — надежный критерий оценки степени нагрузки. Это надо объяснить пациенту. Для большинства больных поставленные задачи оказываются понятными и легко осуществимыми.

Восстановление навыков ходьбы надо начинать с обучения правильному передвижению с костылями. Типичные ошибки — наружная ротация загипсованной конечности и дугообразные движения стопой при ее переносе вперед. Наиболее благоприятен такой тип ходьбы, когда конечность совершает качательные движения в сагиттальной плоскости с перекатом стопы. Этот перекат в гипсовой повязке обеспечивается каблуком под сводом стопы, отсутствием повязки на уровне плюснефаланговых суставов. Если в гипсовый сапожок вмонтировать каблук из микропористой резины и супинатор, то перекат значительно улучшается из-за двойного подпружинивания. При низких внутрисуставных переломах и недостаточно жесткой фиксации отломков для выработки правильной походки надо использовать стремя-перекат.

Специальное внимание надо уделять выработке четкого ритма ходьбы, вначале за счет снижения величины и темпа шага, а позднее — при обычной походке. Больному надо указать на недопустимость передвижения прерывистым шагом, а также подскакивания при переносе веса на больную ногу. Использование укороченных повязок при функциональном лечении позволяет восстановить стереотип походки уже в гипсе.

Весь восстановительный период продолжаются изометрические упражнения для мышц под гипсовой повязкой. Способность больного правильно проводить изометрическую гимнастику следует контролировать рукой, помещая ее между повязкой и ногой пациента. Надо убедить больного в необходимости многократного повторения изометрических напряжений мышц в течение дня при постепенном увеличении продолжительности и интенсивности занятий.

Гипсовый сапожок обычно снимается через 8—9 недель. Выполняется рентгеновский снимок в двух проекциях. Затем, по показаниям, накладывается или комбинированная цинк-желатиновая повязка с гипсовым или поливиковым тутором (если имеет место отек стопы и голени), или просто плотный гипсовый тутор, или съемный тутор из поливика. Такой тутор больной может носить вплоть до рентгенологического сращения перелома. Такое ношение повязки еще несколько недель не доставляет больным каких-либо неудобств. Сроки лечения переломов голени функциональным методом составляют обычно 3—4 месяца.

Проведение функциональных методов лечения, в отличие от других, возможно лишь при самом активном участии больного. Больной должен ясно понимать значение, цели и детали функционального лечения, осознать, что восстановительное лечение — это тяжелая «работа». Именно это мобилизует его волю для регулярных и настойчивых занятий. В процессе лечения больного необходимо систематически убеждать, учить и контролировать, отмечая успехи и поддерживая в нем энтузиазм, столь необходимый для функционального лечения.

Особого внимания заслуживают больные с тревожно-мнительным складом характера. Их приходится постоянно «подталкивать» и убеждать в необходимости постепенного расширения двигательного режима, безопасности осевой нагрузки на ногу. Однократные рекомендации, даже в письменном виде, для многих из них оказываются неубедитель-

ными. Из-за боязни повредить они не выполняют советы частично или полностью. Лишь систематическое обучение и контроль при повторных осмотрах позволяют добиться необходимой интенсивности упражнений, правильного нарастания нагрузки, выполнения рационального двигательного режима. Особенно трудно заставить некоторых больных начать приступать на ногу. Сделать это даже в поздние сроки им мешает чувство страха. Задача врача — помочь больному преодолеть это чувство. Практически на приеме надо несколько раз провести больного по кабинету, поддерживая за локоть со здоровой стороны и оставив ему один костыль. Степень нагрузки на поврежденную ногу будет обратно пропорциональна той силе, с которой больной опирается на руку врача. Точно и наглядно способность больного нагружать ногу регистрируется напольными весами, а постепенное стаптывание подошвенной части повязки объективно характеризует активность больного. Для ощущения больным этапности лечения, дачи более постепенной нагрузки на ногу можно рекомендовать следующую схему. 3 недели — ходьба с двумя костылями с возрастающей нагрузкой; 2 недели — ходьба с одним костылем с б'ольшим увеличением нагрузки; еще неделя — ходьба с одним костылем и тростью с переходом на одну трость. Боль в месте перелома является мерой нагрузки. Чрезмерные болевые ощущения могут резко затормозить увеличение активности даже у больных-оптимистов с уравновешенной психикой. Это тот случай, когда лучше «недогрузить» ногу, чем перестараться.

После снятия гипсовой повязки у некоторых больных неуверенность в прочности сращения доходит до страха перед улицей и постоянного страха повторного перелома. Состояние страха может появиться не сразу, а спустя 2—3 месяца после травмы, вслед за какими-то неудачами, осложнениями в процессе лечения, иногда совершенно ничтожными. С другой стороны, нет необходимости сдерживать активность больных-оптимистов, хотя они должны быть предупреждены о возможных осложнениях. Когда лечение проводится в гипсовой повязке, то проще добиться полной нагрузки на ногу, восстановления стереотипа походки. Полагаясь на прочность гипса, пациенты смелее идут на это.

Существенным психологическим моментом при реабилитации больных с переломами костей голени является групповое лечение в отделениях восстановительного лечения. Особенно это касается больных с тревожно-мнительной психикой, которые с большим вниманием относятся к состоянию своего здоровья, склонны к анализу болезненных ощущений. Дома в «благополучной» семье они становятся центром внимания, им нравится играть роль больного, опекаемого близкими, что, безусловно, затягивает не только социальную, но и функциональную реабилитацию. Для таких людей больница восстановительного лечения с режимом дня, графиком лечебных процессов, общение с другими пациентами, их положительный пример — единственный путь ранней реабилитации.

Для завершения функциональной и профессиональной реабилитации необходимо по выписке больного на работу в первые 2—3 недели исключить повышенную нагрузку на поврежденную ногу.

Примером успешного лечения переломов костей голени демпферным скелетным вытяжением с последующим функциональным ведением могут быть два клинических наблюдения (рис. 11.15; 11.16).

Лечение скелетным вытяжением внутрисуставных переломов большеберцовой кости

Внутрисуставные переломы верхнего конца большеберцовой кости требуют полной репозиции. Поэтому показания к лечению скелетным вытяжением таких переломов очень ограничены — переломы без смещения отломков или переломы без вдавления суставной поверхности мыщелками бедра.

Однако широкое внедрение за последние годы компьютерной томографии показало, что на обычных рентгенограммах можно не обнаружить импрессии (вдавления) уча-

стка мыщелка. Лечение такого перелома вытяжением закончится посттравматичес ким артрозом и тяжелыми нарушениями функции.

Вот почему больные с внутрисуставными переломами верхнего конца большебер цовой кости нуждаются в лечении в условиях ортопедо-травматологического центрг

Для исключения импрессии участка мыщелка необходимо в дополнение к обычны* рентгенограммам выполнить компьютерную томографию. В лечении этих больных боль шее предпочтение следует отдать оперативному методу — обязательная ревизия коленно го сустава с удалением отслоенных хрящей, поднятием вдавленного участка, сопостав' лением костных фрагментов и последующим выполнением накостного остеосинтеза позволяющего проводить сразу после заживления раны восстановительное лечение.

Однако в любой ситуации будут и такие группы больных, которые не согласят- ся на операцию или которым операция противопоказана. Их надо лечить постоян- ным вытяжением и лучше в чисто функциональном его варианте, то есть без на- ложения гипсовой повязки.

Если смещения отломков нет и суставные поверхности конгруэнтны, то достаточ- но одного продольного вытяжения за спицу, проведенную через пяточную кость. Груз 4—5 кг в период репозиции и 2—3 кг в период ретенции.

После исчезновения болей можно начинать легкие движения в коленном суста- ве, которые способствуют восстановлению конгруэнтности суставных поверхностей. Объем движений в суставе постепенно увеличивается. Скелетное вытяжение про- должается 4—5 недель. Затем оно заменяется петлевым вытяжением за голеностоп- ный сустав грузом 1—1,5 кг на 2—3 недели. Объем движений в нем восстанавлива- ется до полного. Больной начинает ходить с костылями, частично нагружая ногу. Полная нагрузка может быть разрешена не ранее чем через 4 месяца после травмы.

На рис. 11.17, 11.18, 11.19 показаны схемы механизмов перелома и направле- ния сил вытяжения при повреждениях обоих мыщелков большеберцовой кости и изолированных переломах внутреннего или наружного мыщелков.

Переломы медиального мыщелка бывают вследствие чрезмерного приведения голе- ни. Мыщелок упирается в бедренную кость и сдвигается вниз. Обычно перелому со- путствует разрыв малоберцовой коллатеральной связки коленного сустава. При лече- нии таких переломов скелетное вытяжение следует осуществлять за пяточную кость или дистальный метафиз большеберцовой кости. Для лучшей репозиции отломка надо от- вести голень — тяга осуществляется через блок, вынесенный в латеральную сторону — и для эффективности следует наложить противотягу за коленный сустав (см. рис. 11.18).

Переломы латерального мыщелка возникают при насильственном отведении го- лени. При этом рвется большеберцовая коллатеральная связка коленного сустава и сдвигается латеральный мыщелок большеберцовой кости (см. рис. 11.19). Выпя- жение осуществляется за пяточную кость или дистальный метафиз большеберцовой кости через блок, вынесенный в медиальную сторону. Противотягу целесообразно осуществлять за коленный сустав в латеральную сторону.

Полагаем, что показания к консервативному лечению внутрисуставных перело- мов большеберцовой кости могут быть расширены в ближайшем будущем за счет подключения к диагностике и лечению этих переломов артроскопическои хирургии.

Рис. 11.1. Доступ к надколеннику и большеберцовому плато:
1 — N. peroneus superficialis; 2 — Caput fibulae; 3 — Lig. collaterale laterale; 4 — Patella; 5 — Ramus infrapatellaris nervi sapheni; 6 — Ligamenta cruciata genus; 7 — Lig. collaterale mediale; 8 — Tuberositas tibiae

Рис. 11.2. Отрыв дистального полюса.
Стягивание само по себе имеет тенденцию ко вворачиванию нижнего полюса вовнутрь. Фрагменты поэтому необходимо изначально фиксировать стягивающим шурупом. Фиксацию затем завершают стя- гиванием проволокой

Рис. 11.1.

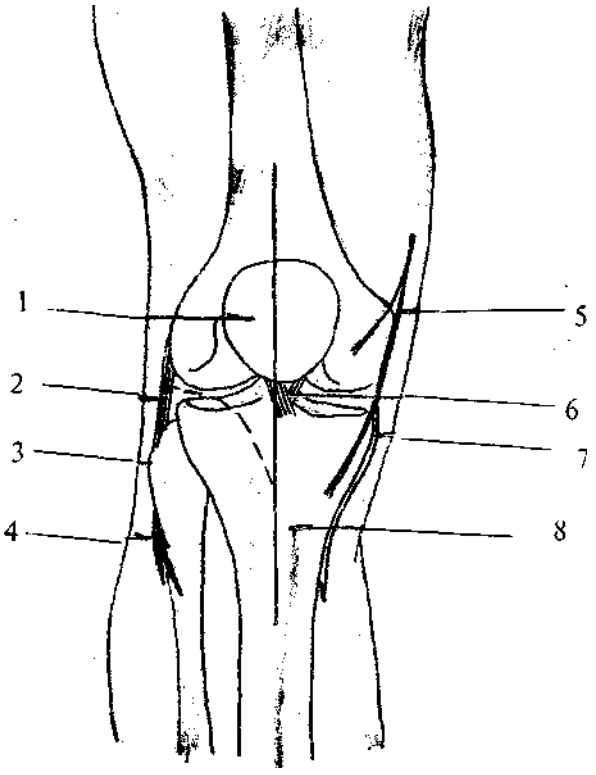

Рис. 11.2.

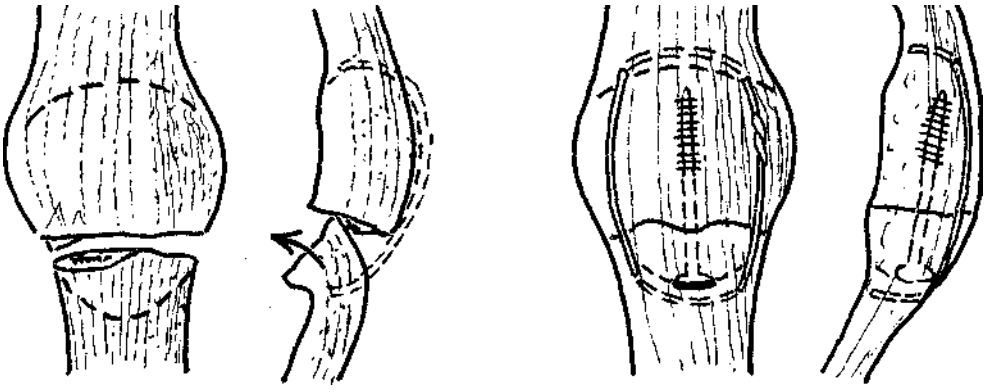

Рис. 11.3.Разрыв Lig. patellae.

Разорванную связку восстанавливают рассасывающимися швами. Линию швов защищают затем стягивающей проволокой в виде цифры 8, проведенной через прикрепление четырехглавой мышцы и надколенника, с одной стороны, и Tuberositas tibiae, с другой стороны. Если имеются признаки остеопороза последней, то вводят в поперечном направлении шуруп и проводят стягивающую проволоку вокруг шурупа. Проволока в виде цифры 8 защищает восстановленное сухожилие и делает возможной раннюю мобилизацию. Стягивающую проволоку необходимо удалить через 6 месяцев

Рис. 11.3.

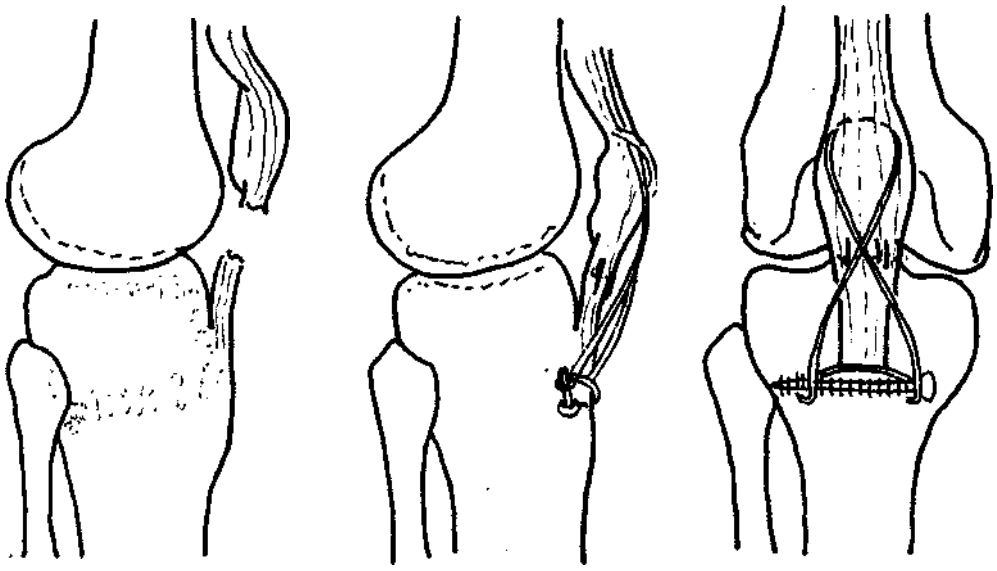

Рис. ! 1.4. Фиксация надколенника стягиванием.

Пациент в положении на спине, колено слегка согнуто на валике. Имейте в виду, что лишь когда колено согнуто на 90° или более (110—120°), то суставная поверхность надколенника находится в состоянии контакта с мыжмыщелковой вырезкой. Выполните прямой продольный разрез непосредственно над серединой надколенника. Выделите область перелома и очистите его края. Поднимите все вдавленные участки сустава и при необходимости заполните дефекты губчатой костью:

а — в 5—6 мм от передней поверхности надколенника просверлите 2 мм сверлом два отверстия в проксимальном фрагменте. Расстояние между обоими отверстиями должно составлять 20—25 мм. Для облегчения сверления зажмите фрагмент надколенника репозиционным зажимом и наклоните фрагмент таким образом, чтобы поверхность перелома бьиа обращена к вам. После того как просверлено первое отверстие, сверло удаляют и заменяют спицей Киршнера. Эта спица Киршнера служит потом в качестве направителя для второго отверстия. С ее помощью можно расположить второе отверстие точно параллельно первому. Для проверки направления введите 2 спицы Киршнера диаметром 1,6 мм и 15 см длиной в оба просверленных отверстия;

б — замените спицы Киршнера сверлами 2,0 мм, введенными в дистальном направлении. Репонируйте перелом и удерживайте его — этом положении при помощи остроконечного репозиционного зажима. Проверьте правильность репозиции;

в — если репозиция идеальна, то просверлите два отверстия 2,0 мм сверлами в дистальном фрагменте;

г — замените сверла спицами Киршнера, согнутыми на 180° с проксимального конца;

д, е — затяните и закрутите проволоку, используя затягиватель проволоки АО. Забейте спицы Киршнера согнутым концом в кость, затем отрежьте их дистальный конец;

ж — альтернативная возможность: при создании двух проволочных петель на противоположных сторонах проволоку можно затягивать попеременно с каждой стороны или одновременно двумя зажимами;

з — можно дополнить фиксацию второй проволокой, наложенной в форме цифры 8, что улучшит эффект стягивания

Рис. 11.4.

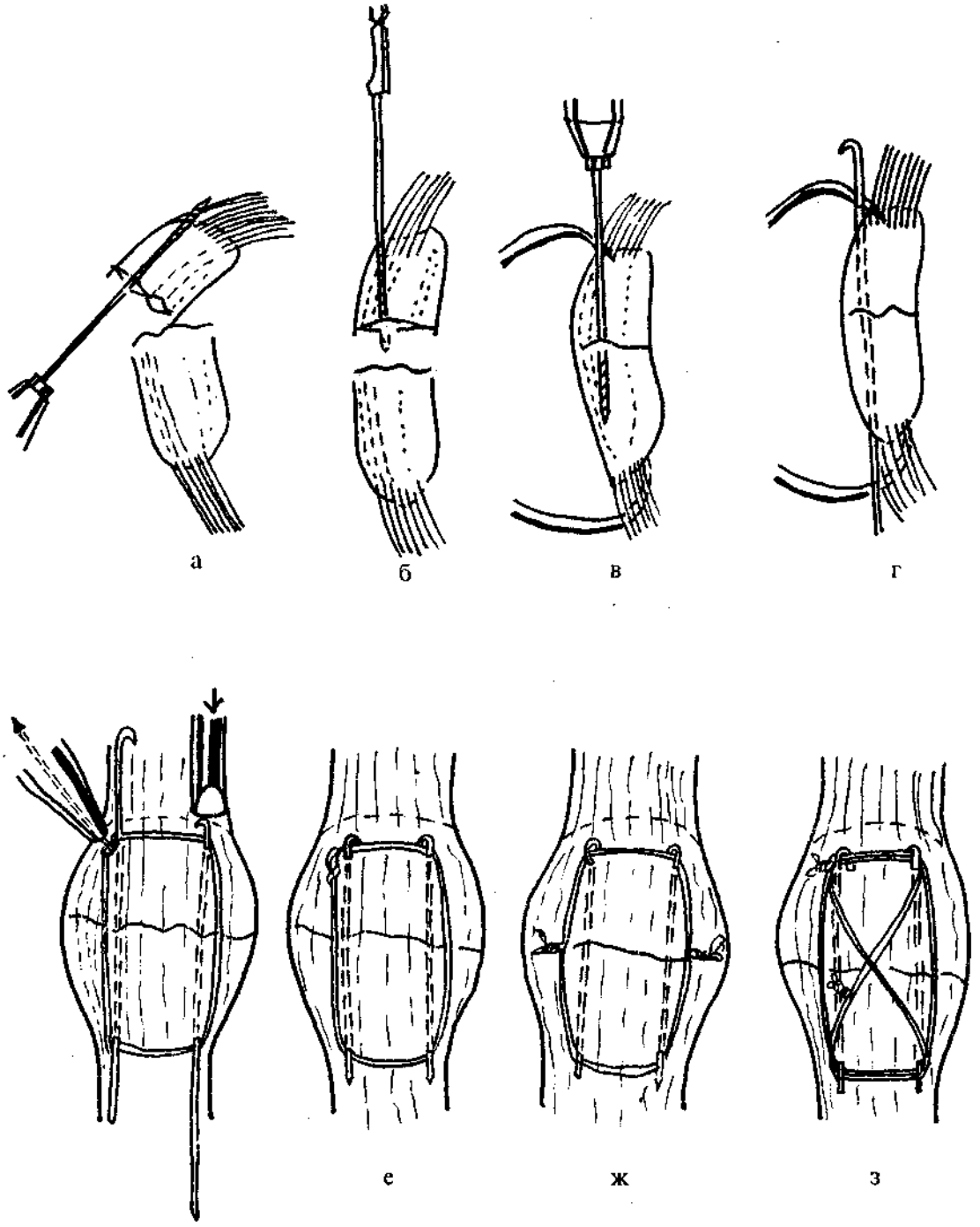

Рис. 11.5. Клиническое наблюдение остеосинтеза перелома надколенника двумя спицами и проволочной петлей

Рис. 11.6.1. Скелетное вытяжение **при** лечении переломов голени

Рис. 11.6.2. Рентгенограммы больной Ю., 30 лет. Диагноз: закрытый винтообразный перелом большеберцовой кости в нижней трети, перелом малоберцовой кости:

а — после травмы;
б — вальгусная деформация при вытяжении на обычной шине Белера;
в — устранение вальгусной деформации при вынесении блока в медиальную сторону;
г — вытяжение закончено через 5 недель, наложена гипсовая повязка;
д — через 9 месяцев после травмы

Рис. 11.5.

Рис. 11.6.1

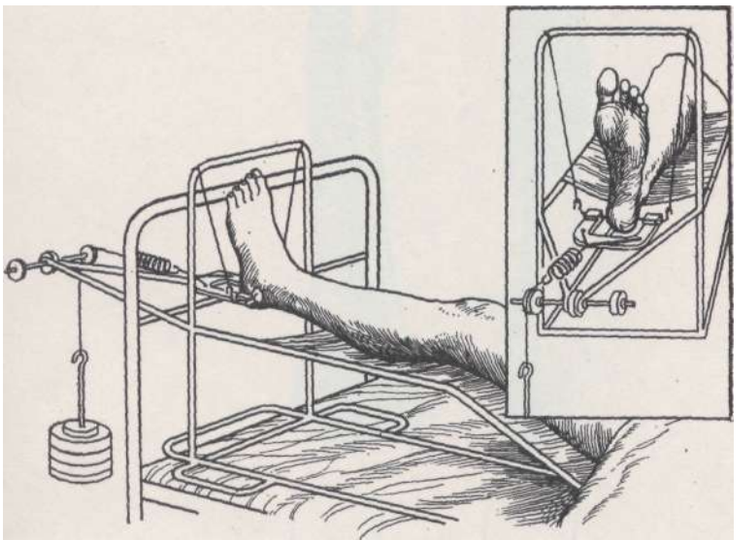

Рис. 11-6.2, а.

Рис. 11.6.2, б-Д.

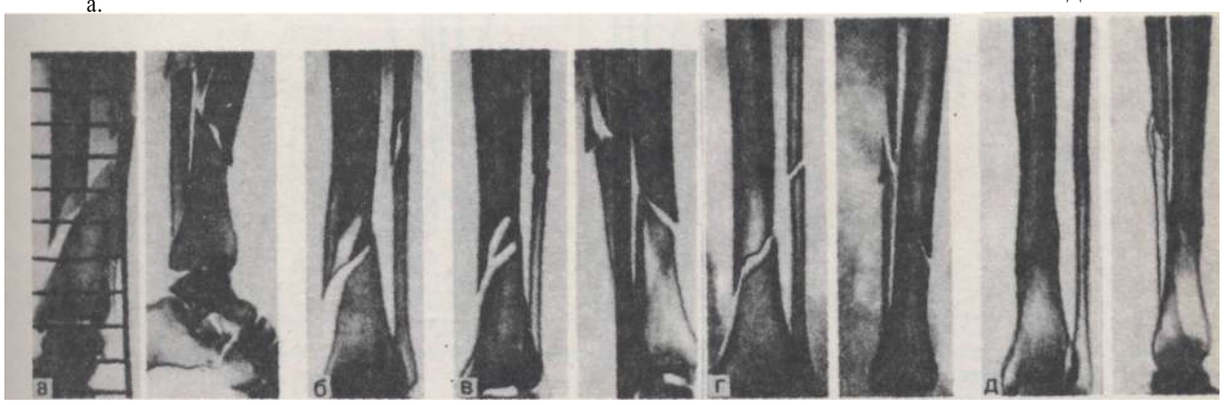

Рис. 11.7. Отдаленный результат лечения перелома костей голени у больного С. (через 5 лет)
а — хроническая язва в области пятки;
б — рентгенограмма: вальгусная деформация

Рис. 11.8.[.Использование бокового скелетного вытяжения за одну ступенеобразную спицу, проведенную через центральный отломок для устранения углового смещения при лечении вытяжением переломов костей голени

Рис. 11.7.

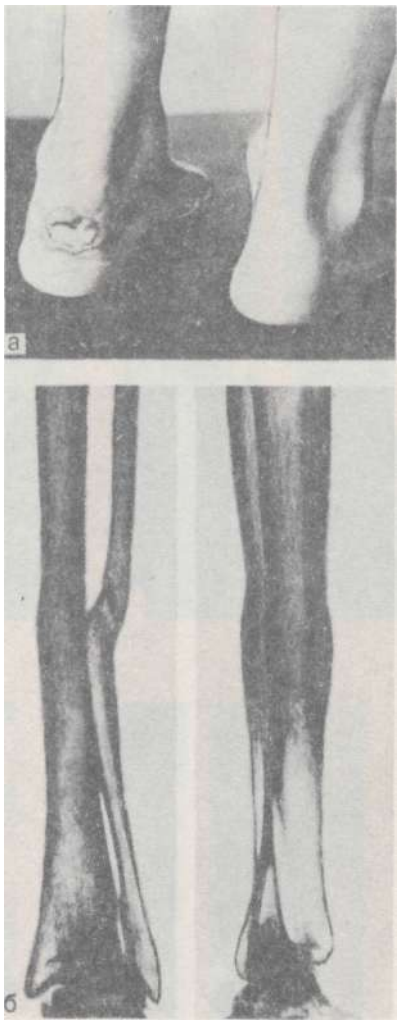

Рис. 11.8.1

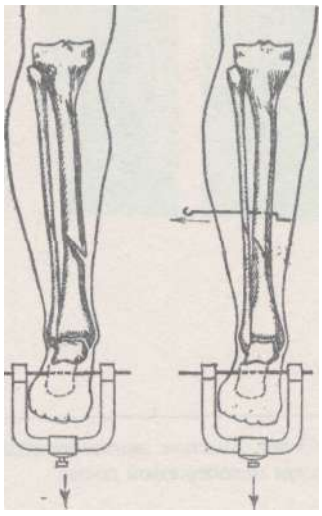

Рис. 11.8.2. Рентгенограммы больного М, 43 лет. Диагноз: винтообразный оскольчатый перелом правой большеберцовой кости в нижней трети, перелом малоберцовой кости:

а — после травмы;

б — вытяжение только продольное (видна вальгусная деформация большеберцовой кости в месте перелома);

в — боковое скелетное вытяжение за центральный отломок;

г — вытяжение закончено через 6 недель;

д — через 9 месяцев после травмы

Рис 11.8.2.

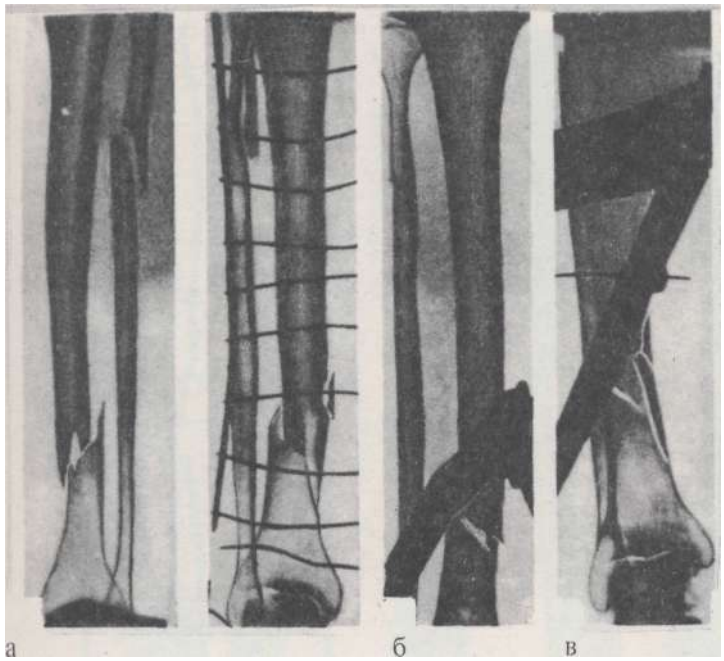

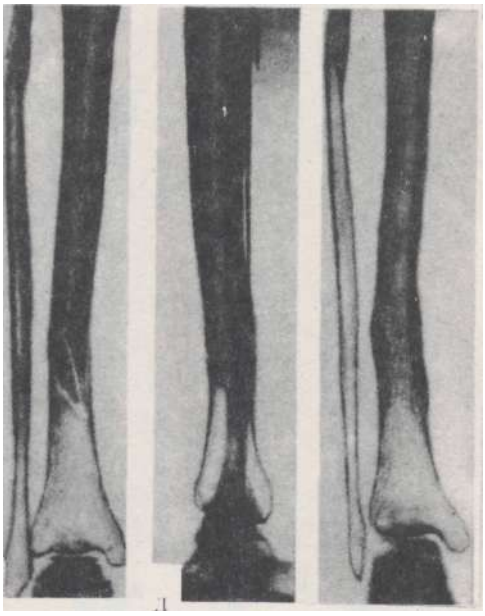

Рис. 11.9.

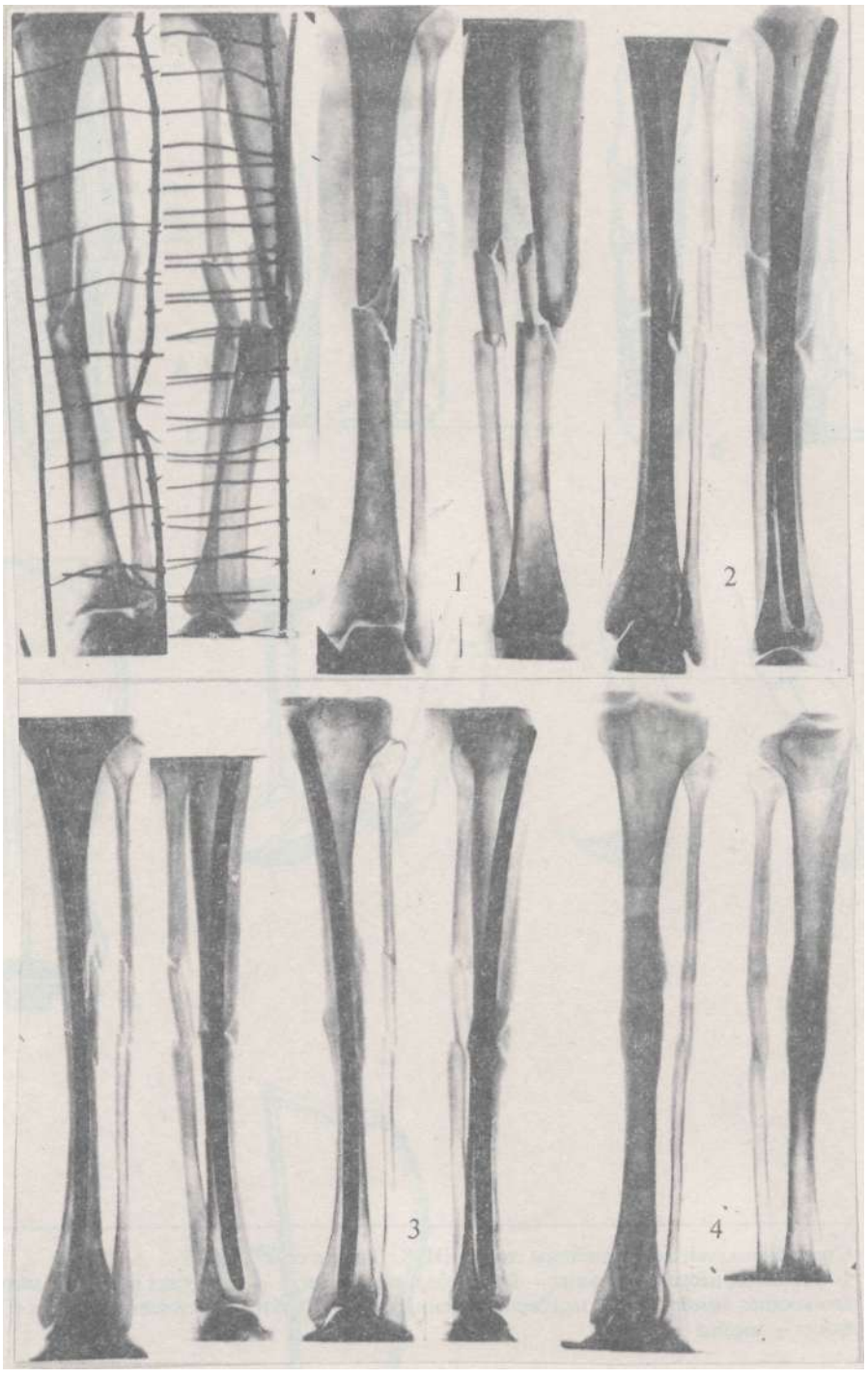

Рис. 11.10. Схема биомеханической системы голени (И. К. Вилка с соавт., 1975):
1 — главный несущий элемент — большеберцовая кость; 2 — пассивная растяжка: малоберцовая кость (А), межкостная мембрана (Б), межберцовые синдесмозы (В), боковые суставные связки (Г); 3 — активная растяжка — мышца

Рис. 11.11. Функциональная повязка на голень по А. А. Коржу и А. К. Попсуйшапке (1989):
а — схема распределения силовых нагрузок;
б — внешний вид повязки

Рис. 11.12. Модифицированная гипсовая повязка В. П. Охотского — В. Д. Каулена:
1 — супинатор; 2 — каблук; 3 — гипс

Рис. 11.13. Стремя-перекат:
а — внешний вид;
б — воспроизведение обычного шага за счет стремени-переката (схема)

Рис. 11.14. Комплексная функциональная повязка:
1 — супинатор; 2 — цинк-желатиновая повязка; 3 — гипсовая гильза

Рис. 11.10.

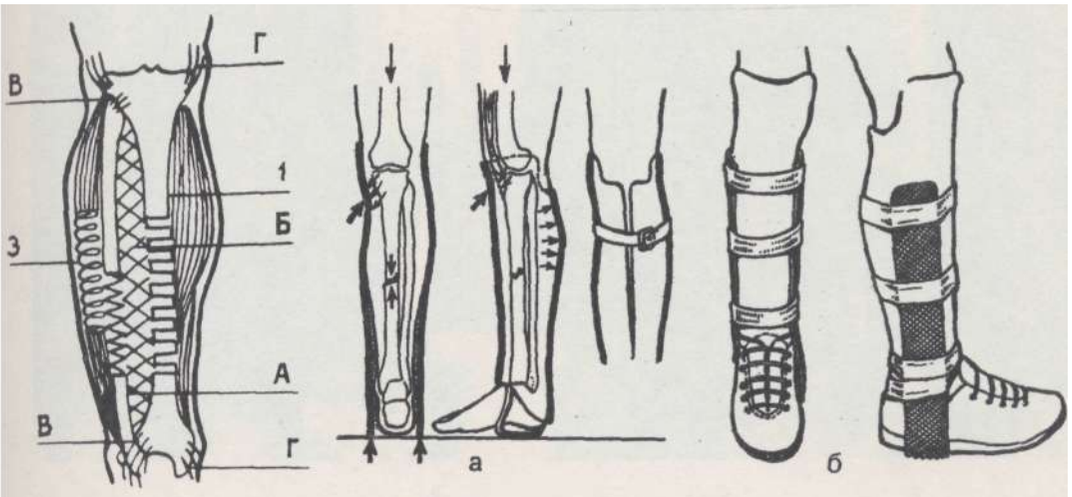

Рис. 11.11.

Рис. 11.12.

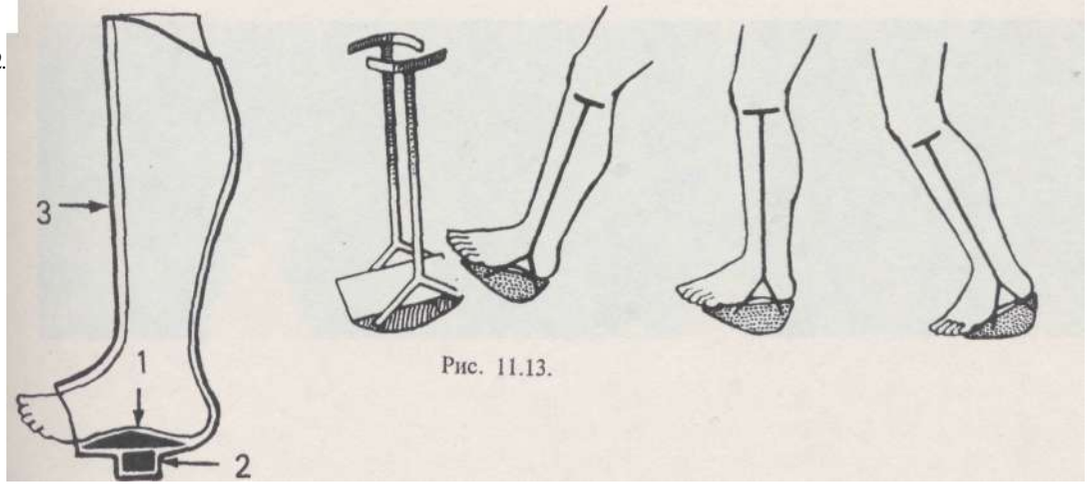

Рис. 11.13.

Рис. 11.14.

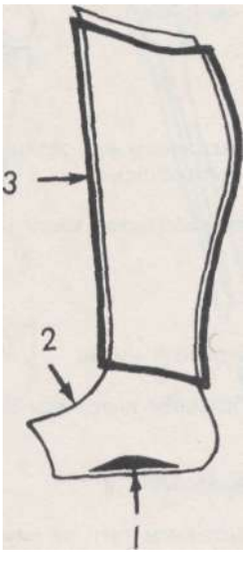

Рис, 11.15. Клиническое наблюдение успешного лечения перелома обеих костей голени скелетным вытяжени функциональной гипсовой повязкой:
а — при госпитализации;
б — на вытяжении;
в — в функциональной гипсовой повязке;
г — сращение

Рис. 11.16. Клиническое наблюдение успешного функционального лечения низкого перелома обеих костей ни продольным и боковым скелетным вытяжением

Рис. 11.17. Компрессионный перелом мыщелков большеберцовой кости и лечение этого перелома скелетным тяжением (схема):
а — механизм травмы;
б — репозиция перелома вытяжением

Рис. 11.18. Перелом внутреннего мыщелка большеберцовой кости:
а — механизм перелома;
б — репозиция вытяжением по длине с небольшим наружным направлением тяги и противовытяжени петлей за коленный сустав

Рис. 11.19. Перелом наружного мыщелка большеберцовой кости:
а — механизм перелома;
б — репозиция вытяжением по длине с вынесением тяги во внутреннюю сторону и противовытяжени петлей за коленный сустав

Главу, посвященную лечению переломов костей голени, мы не случайно начали с подробного изложения приемов постоянного вытяжения в функциональном его варианте. Слишком тяжела для больного цена ошибок и осложнений, которые довольно часто встречаются при оперативном лечении. Неслучайно на долю костей голени приходится 50—70% случаев инвалидности вследствие переломов длинных трубчатых костей. Причем после широкого внедрения накостного и внутрикостного остеосинтеза большеберцовой кости в специализированных травматологических отделениях и хирургических отделениях районных больниц с начала 60-х годов число инвалидов после переломов костей голени резко возросло и составило в отдельных регионах 30—50% общего числа этих больных (С.С.Ткаченко, 1982). Особенно неблагоприятно протекает остеомиелит после внутрикостного остеосинтеза.

Открытый интрамедуллярный остеосинтез, выполнявшийся в те годы индустриальными фиксаторами Дуброва, Богданова, ЦИТО, Кюнчера, требовал наложения гипсовой повязки, не позволял применять функциональное лечение, давал неоправданно высокий уровень инфекционных осложнений — 1,5—6%, несращений и ложных суставов — 4—10,1%, первичной инвалидности (А. В. Воронцов, 1980; В. Ф. Трубников, 1983; И. В. Шумада, 1987).

А. В. Воронцов и В. М. Лебедева (1980) обследовали 338 больных спустя 3—15 лет после остеосинтеза большеберцовой кости и выявили у 78% из них различные патологические состояния — отеки, атрофию мышц, варикозное расширение вен, трофические расстройства и другие изменения, которые они объединяли одним названием — «болезнь оперированной голени». А. Д. Джурко (1988) подтвердил это — спазм магистральных артерий оперированной конечности после остеосинтеза перелома большеберцовой кости стержнем сохраняется до тех пор, пока стержень не удален.

В последние годы по-прежнему сохраняется опасность хирургической инфекции в травматологии и ортопедии. Больше стало госпитальной инфекции, расширяется спектр патогенной флоры, появляются новые устойчивые даже к стратегическим антибиотикам штаммы микроорганизмов, поэтому уменьшается эффективность общепринятой противовоспалительной и антибактериальной терапии.

Все изложенное еще раз позволяет обратить внимание хирургов районных больниц и травматологов на большую осторожность в отношении расширения показаний к оперативному лечению переломов костей голени. Более оправдано в условиях районной больницы и межрайонных травматологических отделений постоянное скелетное вытяжение в функциональном его варианте. Оно позволяет закончить лечение без операции во всех случаях косых и винтообразных переломов.

Оперировать переломы голени имеет право лишь подготовленный к этому через 6-месячную специализацию или клиническую ординатуру хирург. И конечно, именно общий хирург, хорошо владеющий хирургической техникой, может освоить основные приемы внутрикостного и накостного остеосинтеза за 6 месяцев обучения.

Наша клиника на протяжении 30 лет занимается совершенствованием внутрикостного остеосинтеза переломов большеберцовой кости стержнями прямоугольного поперечного сечения из титановых сплавов. Данный вариант внутрикостного остеосинтеза переломов большеберцовой кости имеет следующие преимущества: простота методики операции, не требующей дополнительных, кроме стержня, молотка и долота, инструментов; достаточная стабильность остеосинтеза за счет многоточечной фиксации стержня в костной полости и губчатом веществе метафизов отломков; возможность аутокомпрессии отломков на стержне при нагрузке на конечность; стержень не увели-

чивает объема соединяемых тканей, поэтому не бывает проблем сведения раны без натяжения при открытом остеосинтезе; наконец, самое большое преимущество — возможность выполнения операции в закрытом варианте, когда место перелома не обнажается разрезом.

Остеосинтез переломов большеберцовой кости стержнями прямоугольного поперечного сечения из титановых сплавов предложил Николай Константинович Митюнин (1959, 1964, 1967 гг.).

При остеосинтезе диафизарных переломов он вводил стержень сразу над бугристостью большеберцовой кости (канал формировал ножницами Купфера) широкой плоскостью параллельно задней стенке большеберцовой кости. Николай Константинович пользовался «мягким» массивным (толщиной 5 мм) стержнем (сплав ВТ1), который моделировался в канале, не повреждая его стенок. Поэтому нижний конец стержня, оттолкнувшись от задней стенки канала, загибался кпереди, и необходимо было выбить этот конец из центрального отломка, выпрямить его, забить снова в центральный отломок, а после репозиции добить в канал периферического отломка (см. рис. 9.59 главы 9).

Вот почему остеосинтез переломов большеберцовой кости на уровне сужения трубки всегда был открытым.

При попытке выполнить остеосинтез «мягким» стержнем без выведения его мимо периферического отломка и выпрямления возникала рекурвация большеберцовой кости вследствие деформации стержня.

Остеосинтез «мягким» стержнем опасен был деформацией стержня и зоны перелома при ранней нагрузке, поэтому после остеосинтеза Н. К. Митюнин (и мы вслед за ним до 1983 года) накладывали глухую гипсовую повязку от головок плюсневых костей до верхней трети бедра. То есть метод не был функциональным.

При высоких переломах большеберцовой кости профессор Митюнин разработал открытый ретроградный остеосинтез двумя жесткими стержнями (рис. 11.20.1 и 11.20.2).

При переломах ниже сужения костной трубки (костномозговой канал большеберцовой кости расширяется книзу) Н. К. Митюнин и Г. А. Суханов (1973) разработали прием остеосинтеза двумя стержнями (рис. 11.21) — один вводится сверху антеградно, как обычно, а второй — жесткий — ретроградно через торец периферического отломка в сторону медиальной лодыжки.

Г.А.Суханов (1973) предложил еще один оригиналный прием — остеосинтез двумя жесткими титановыми стержнями с разведением их нижних концов в периферическом отломке (рис. 11.22).

В настоящее время открытый внутрикостныи остеосинтез переломов большеберцовой кости в клинике применяется редко.

Еще профессор Н. К. Митюнин в начале семидесятых годов выполнил несколько закрытых остеосинтезов переломов большеберцовой кости. После того как он уехал из Ярославля (1973 г.), технику закрытого остеосинтеза совершенствовали А. А. Дегтярев, В. Л. Тихомиров, Г. А. Суханов, А. Д. Джурко, Е. В. Зверев.

Закрытый интрамедуллярный остеосинтез переломов большеберцовой кости

По нашему убеждению, в настоящее время это самый перспективный метод лечения диафизарных переломов большеберцовой кости, поскольку как бы не был прост и надежен в плане прочности фиксации открытый внутрикостный или накостный остео-

синтез, он всегда сопряжен с возможностью глубокого нагноения операционной раны, заканчивающегося остеомиелитом и несращением. А это непременная инвалидизация больного. В силу анатомических особенностей голени названные осложнения наиболее часты именно при открытом остеосинтезе большеберцовой кости. Вот почему так понятен призыв многоопытных травматологов в отношении голени — излечить закрытый перелом закрытым способом.

Закрытый остеосинтез для большеберцовой кости предпочтителен и в силу ее анатомических предпосылок для замедленного сращения. Именно при закрытом остеосинтезе надкостница не повреждается больше, чем она была повреждена в момент травмы, не отслаиваются от отломков мышцы, не повреждается начавшееся с первых дней после перелома мозолеобразование.

И еще одна немаловажная сторона закрытого остеосинтеза переломов голени - простота закрытого сопоставления отломков, поскольку передне-внутренняя грань большеберцовой кости доступна пальпации через кожу на всем протяжении сегмента.

Особенности анатомии большеберцовой кости применительно к остеосинтезу переломов ее стержнями. Е. **В.** Зверев (1988) исследовал анатомию большеберцовой кости, применительно к закрытому остеосинтезу стержнями прямоугольного поперечного сечения без рассверливания костного канала отломков. Форма поперечных сечений костномозговой полости большеберцовой кости в узком месте овальная, круглая или приближается к треугольнику с закругленными углами (рис. 11.23). Длина узкой части канала достигает максимально $^4/_{10}$ длины кости, минимально '/„. Это сужение чаще находится на границе средней и нижней трети, реже в средней трети, но сужение может быть и в верхней трети диафиза. Протяженность губчатого вещества верхнего метафиза достигает 5 см, нижнего — 3 см.

Поскольку задача соединения отломков большеберцовой кости решается путем индивидуального подбора стержня соответственно размерам канала большеберцовой кости в его суженном участке (истмусе), то целесообразно делить диафизарные переломы голени на истмальные — линия перелома пересекает узкую часть костномозгового пространства — и на переломы выше и ниже сужения. Логично предположить, что центральная продольная ось стержня, подобранного по истмусу, будет тем больше приближаться к центральной оси истмальной части каналов (истмальной оси), чем больше размер поперечного сечения конструкции будет соответствовать поперечным сечениям истмуса. Поэтому при выборе рационального места введения конструкции необходимо ориентироваться на продолжение истмальной оси, а для того, чтобы прогнозировать взаимодействие между отломками и штифтом, нужно знать взаимодействие поперечных сечений канала на разных уровнях и оси истмуса (И. И. Литвинов, 1997). Им исследованы 32 большеберцовые кости лиц мужского пола в возрасте 30—49 лет. По рентгенограммам в двух стандартных проекциях и контурам поперечных сечений разных уровней произведена объемная реконструкция костномозговых каналов относительно истмальной оси (рис. 11.24). Найдено, что в большинстве случаев (68,7%) канал искривлен в плоскости, перпендикулярной медиальной грани большеберцовой кости, а бугристость расположена на 12,0+0,8 мм кнаружи от продолжения истмальной оси (рис. 11.25).

Исходя из найденных анатомических особенностей, при остеосинтезе переломов большеберцовой кости титановыми стержнями прямоугольного поперечного сечения целесообразно совмещать плоскость широких граней стержня с плоскостью медиальной грани большеберцовой кости. При этом наименьший размер поперечного сечения штифта совпадает с плоскостью искривления костномозгового канала, в которой конструкция должна обладать способностью упруго деформировать, не заклиниваясь и не повреж-

дая отломки. Место введения штифта должно быть расположено медиальнее бугристости большеберцовой кости на 10,0—12,0 мм и ниже уровня плато ее на 0,5—1,0 см (В.В.Ключевский, И.И.Литвинов, 1997).

Закрытый остеосинтез с введением фиксатора медиальнее бугристости под плато большеберцовой кости

Показания:

1. Поперечные переломы, косые с плоскостью излома под углом 30°, локализующиеся в супраистмальном отделе диафиза большеберцовой кости.
2. Поперечно-оскольчатые переломы в пределах участка супраистмального отдела большеберцовой кости, где расширение канала не превышает толщины кортикала на уровне перелома.
3. Истмальные переломы.
4. Субистмальные переломы, за исключением вариантов дистального блокирования плоским стержнем, вводимым со стороны нижнего отломка.

Подготовка стержня

Используются стержни из титана марки ВТ-5, ВТ-6 прямоугольного поперечного сечения толщиной 5 мм. Ширина конструкции должна быть на 2 мм меньше наибольшего поперечного размера истмальной (узкой) части костной полости, определяемого по рентгенограммам здорового или поврежденного сегмента в двух стандартных проекциях с расстояния 120 см. Если, к примеру, ширина истмуса на рентгенограмме в прямой проекции составила 12 мм, в боковой проекции — 10 мм, то необходимая ширина стержня должна быть 10 мм (12 мм — 2 мм = 10 мм).

Длина стержня соответствует расстоянию от вершины медиальной лодыжки до верхней границы бугристости большеберцовой кости (рис. 11.26).

Проксимальный конец стержня моделируется по рентгенограмме большеберцовой кости в боковой проекции. Маркируются границы костного канала. Параллельно контурам костной полости в ее суженном участке и посредине его строится истмальная ось. Из предполагаемого места введения стержня (под плато большеберцовой кости) параллельно контуру стенки канала в его верхней расширенной части строится линия до пересечения с истмальной осью. Угол между истмальной осью и указанной линией равен углу изгиба проксимальной части стержня кпереди. Расстояние от предполагаемого места введения стержня до места пересечения двух линий равно длине изогнутой кпереди части стержня (рис. 11.27). Изгиб проксимального конца стержня кпереди выполняется в плоскости, расположенной под углом 45° к плоскости его широких и узких граней. Дистальный конец стержня стачивается со стороны, пртивоположной направлению изгиба его верхнего конца (рис. 11.28, 11.29, 11.30).

Техника операции

Разрез кожи длиной 2,5—3 см делается в проекции внутреннего края связки надколенника, начинаясь от его нижнего полюса. Связка надколенника оттягивается кнаружи однозубым крючком. Место введения стержня находится на 12 мм медиальнее бугристости и на 1 см ниже плато большеберцовой кости (рис. 11.31). Канал в метафизе большеберцовой кости формируется пробойником при согнутом коленном суставе.

Стержень вводится до места перелома при согнутой конечности своими широкими

гранями параллельно передне-медиальной поверхности большеберцовой кости. Для более нейтрального введения проксимальный конец штифта необходимо постоянно отклонять в сторону коленного сустава. Перед пробиванием стержня в дистальный отломок при истмальных и субистмальных переломах устраняются все виды смещений. При супраистмальном переломе отломки удерживаются в положении антекурвации под углом 10—15°. Последняя устраняется самопроизвольно по мере добивания стержня, чему способствует оперирующий хирург, производя давление на область перелома спереди.

Верхний конец стержня устанавливается на 0,5 см ниже уровня плато большеберцовой кости. Делается контрольная рентгенограмма и, при необходимости, добивание штифта. Рана зашивается наглухо.

Примером могут быть три клинических наблюдения (рис. 11.32, 11.33, 11.34).

Закрытый интрамедуллярный остеосинтез встречными титановыми стержнями

Эта методика закрытого остеосинтеза разработана Е.В.Зверевым в 1986 г. на основании работ P. Edwards (1959), Н. К. Митюнина (1966), Г. А. Суханова (1979). Показаниями к ней являются простые переломы, расположенные ниже сужения костного канала.

Необходимая длина стержня соответствует расстоянию от верхнего края предполагаемого трепанационного отверстия до вершины внутренней лодыжки (рис. 11.35). Поперечные размеры стержня определяются аналогично методике с введением стержня медиальнее бугристости под плато большеберцовой кости.

Проксимальный конец стержня (длиной 30—50 мм) необходимо изогнуть в сторону широкой грани на 15—30° (рис. 11.36), что препятствует погружению центрального конца фиксатора в костно-мозговую полость, облегчает удаление конструкции.

Конец стержня должен быть коническим, эксцентричным, тупым и гладким (рис. 11.37). Это снижает возможность образования точек фиксации на стенке костной полости, уменьшает опасность ее перфорации и углы атаки, облегчает отражение и скольжение фиксатора. Конусовидная форма конца позволяет фиксатору раздвигать плотное мелкоячеистое губчатое вещество дистального метаэпифиза большеберцовой кости, в котором он заклинивается.

Операция выполняется на обычном операционном столе (ортопедический стол не обязателен). Поврежденная голень укладывается на клеенчатую подушку или на низкую шину Брауна. После обработки операционного поля делается продольный разрез над серединой медиальной грани большеберцовой кости на уровне бугристости. Проксимально разрез заканчивается на уровне верхнего края бугристости или выше (для меньшего травмирования кожи при введении стержня). Не стоит делать разрез близко к гребню большеберцовой кости. Здесь кортикальная пластинка толстая, ее трудно трепанировать. Если в распоряжении оператора нет специальных приемов или инструментов для защиты мягких тканей, то не стоит делать разрез менее 5 см, особенно у больных повышенного питания. Недостаточная протяженность разреза вызывает неизбежную травматизацию краев раны, не предотвращает контакта стержня с кожей, что повышает риск возникновения инфекции.

Мягкие ткани с надкостницей рассекаются до кости. Надкостница сдвигается в стороны прямым распатором. Края раны разводятся в стороны, формируется трепанационное отверстие.

Ширина окна должна сответствовать ширине стержня + 1 мм, а протяженность достигает размера, не меньше чем в четыре раза превышающего толщину фиксатора.

При формировании отверстия в кортикальной пластинке опасно смещать его слишком низко, так как кость здесь тверже, может продольно расколоться (особенно у пожилых больных). Трепанационное окно четырехугольной формы начинают делать с нижней поперечной насечки, затем наносится верхняя поперечная насечка обычно на уровне наиболее выступающего участка бугристости. После соединения их концов удаляется участок кортикальной пластинки. Затем формируется пологий изогнутый канал в плотном губчатом веществе проксимального метаэпифиза, который задает начальный ход стержня. Это можно сделать малыми, а затем большими ножницами Купфера.

На отобранном стержне делается напильником отметка. Она показывает, что конец стержня дошел до места перелома — от линии перелома до перфорационного отверстия. Важно не ошибиться с отметкой. Для этого ориентироваться надо не только пальпаторно, но и по рентгенограммам, особенно при оскольчатых и винтообразных переломах с большой плоскостью перелома. Линия перелома большеберцовой кости чаще располагается в направлении спереди назад, снизу вверх. Пальпируются же только передние края отломков. Нельзя допустить, чтобы конец стержня выстоял из канала центрального отломка. Это может помешать репозиции. Лучше не добить конец фиксатора до линии перелома.

Вводить стержень следует возможно более полого (под углом не более 15—20° к оси кости). Для этого надо постоянно прижимать проксимальный конец стержня к сегменту. Посылается фиксатор осторожными, но сильными ударами молотка по оси центрального отломка. Ассистент двумя пальцами обозначает контуры передней поверхности проксимального отломка большеберцовой кости у места перелома (рис. 11.38). При прохождении стержня по костномозговому каналу из трепанационного отверстия с каждым ударом вытекает жир. Фиксатор располагается в костной полости в плоскости, параллельной передне-внутренней поверхности большеберцовой кости. Чтобы стержень не разворачивался в другое положение, его придерживают пассатижами. Стержень пробивается до метки, показывающей, что его атакующий конец подошел к линии перелома.

При введении стержня необходимо исключить трение его о рану и кожу. Для этого кожная рана острозубыми крючками отводится кверху. Кожу можно защищать сложенной 6—8 раз пеленкой.

После выполнения хирургом закрытой репозиции стержень пробивается ассистентом в дистальный отломок.

Для ликвидации ротационных смещений при интрамедуллярном остеосинтезе переломов большеберцовой кости, локализованных ниже истмуса костномозговой полости, кроме основного фиксатора из жесткого или нелегированного титана, в канал периферического отломка через метаэпифиз забивается дополнительный плоский и обязательно жесткий стержень (толщиной 1,5—2 мм). «Заблокированным» основным и дополнительным стержнями является только дистальный отломок большеберцовой кости — то есть это динамический вариант стабилизирующего («замыкающего», «запирающего», «блокирующего») интрамедуллярного остеосинтеза (R. W. Klemm, M. Borner, 1986). Тонкий плоский стержень составляет с основным систему, исключающую ротационные смещения отломков, но не препятствующую микроподвижности их по оси под действием аутокомпрессии и нагрузки на ногу. Важно добиться максимального проведения основного фиксатора в дистальный отломок. Дополнительный стержень должен отразиться и скользить по нему вверх (см. рис. 9.58).

Атакующий конец тонкого плоского стержня из титанового сплава ВТ-5, ВТ-6, ОТ-4 почти не затачивается, лишь немного сглаживаются грани и углы. Длина его подбирается по рентгенограммам — от места введения до истмуса костномозгового канала,

но укорачивается стержень на операции. На фиксаторе должны быть сделаны отметки, показывающие, когда конец его достигнет места перелома и истмуса костной полости. Место введения дополнительного стержня — обычно кпереди и выше внутренней лодыжки. Для точного введения стабилизатора необходимо не зашивать рану, чтобы был виден центральный конец основного фиксатора. Приложив к нему длинный плоский стержень унифицированного набора так, чтобы он повторял направление и плоскость основного стержня, определяется место разреза для дополнительного стержня. Мягкие ткани рассекаются разрезом 1—1,5 см. Стараемся не повредить подкожные вены. Ориентируясь по проксимальному концу основного фиксатора, тонким долотом в кортикальной пластинке метаэпифиза выше суставной щели на 1—1,5 см вырубается щель, равная по ширине стержню. Одной браншей малых ножниц Купфера формируется изогнутый кпереди канал в плотном губчатом веществе дистального метаэпифиза. Заканчивается этот ход на плоскости основного фиксатора. 2—3 см атакующего конца стержня изгибается кпереди для лучшего отражения и скольжения. Вбивается стабилизатор возможно более полого с прицелом на основной стержень легкими ударами, так как имеется опасность расколоть дистальный отломок, обычно имеющий трещины (в том числе рентгенонегативные), возникшие при переломе. Дополнительный стержень своим направлением и плоскостью расположения должен сответствовать направлению и плоскости основного стержня. Ассистент плотно обхватывает ладонями место перелома и контролирует ход стабилизатора.

Техника закрытой репозиции

Репозиция — самый трудный и ответственный момент операции. Ее выполняет хирург. Для облегчения ориентирования при репозиции на стопу надевается стерильная медицинская перчатка, коленный сустав также должен оставаться свободным. Если имеется неудовлетворительное стояние отломков, фиксированное первичной мозолью, она нарушается под наркозом качательными движениями. Когда имеется незначительное смещение, удерживаемое периостальной мозолью, его можно оставить, так как стержень обладает достаточными репонирующими ресурсами, чтобы довправить перелом. Операция в этом случае малотраматична и позволяет быстро начать нагрузку на ногу. Использование демпферированного скелетного вытяжения в большинстве случаев полностью ликвидирует смещение по длине, а оставшееся легко устраняется на операции тракцией по оси. Ротационные смещения представляют большие сложности. Визуально ротационные смещения устраняем, располагая ногу так, чтобы первый межпальцевой промежуток и середина надколенника находились на одной условной линии. Более точная репозиция осуществляется пальпаторно.по гребню и медиальной поверхности большеберцовой кости. Чтобы они четко определялись в месте перелома, имеющиеся здесь гематома и отек выдавливаются в смежные области голени. Пальпаторно в случае точной репозиции прослеживается условная линия, идущая от бугристости большеберцовой кости по гребню к переднему краю внутренней лодыжки. Во время вправления ассистент прочно удерживает выстоящий из раны конец стержня и по указанию хирурга помогает репозиции, используя фиксатор как рычаг, воздействующий на центральный отломок. Затем по команде хирурга, выполняющего вправление перелома, стержень осторожными несильными ударами медленно по 0,5—1,0 см пробивается через линию перелома. В этот момент при опорных переломах тракция по оси прекращается, противоупором в пятку выполняется компрессия. Чрезмерная компрессия при первых ударах, вводящих атакующий конец фиксатора в периферический отломок, не нужна, так как при недостаточном вправлении перелома она будет

препятствовать ходу стержня. Конец стержня упирается в стенку костной полости периферического отломка и не может проникнуть в канал его. В этом случае необходимо проверить качество репозиции, ослабить компрессию, легкими качательными и ротационными движениями добиться попадания конца стержня в канал дистального отломка. Удары молотка в это время должны быть слабыми, мелкими и частыми.

Когда возникают сложности при вправлении перелома (несвежий перелом, интерпозиция мягкими тканями, отек, чрезмерное развитие подкожной клетчатки и др.) можно использовать следующий прием (рис. 11.39.1). Ассистент подкладывает плечо под колено больного и кистью руки захватывает проксимальный конец стержня. Колено пациента приподнимается, нога сгибается в колене и оказывается на весу, плечо ассистента служит противотягой. Хирург захватывает стопу больного под мышку и осуществляет тракцию по оси всем корпусом, руки его остаются свободными для манипуляций. Первоначально дается сильная тракция. Затем репонирующие усилия (тракция и сдавление с боков) выполняются импульсивно. Производится как бы нащупывание центрального отломка торцом дистального. Ассистент при этом прочно удерживает стержень, по команде осуществляет изменения его положения и другой рукой осторожно забивает фиксатор. При большом опыте операций закрытого остеосинтеза титановыми стержнями можно преднамеренно вывести атакующий конец стержня на 1—1,5 см из проксимального отломка и «насадить» на него периферический. В случае опорного перелома после сопоставления отломков нога максимально сгибается в колене и ставится пяткой на операционный стол до конца остеосинтеза. Указанный выше прием позволяет создать достаточные усилия, чтобы выполнить закрытую репозицию перелома голени двумя хирургами без использования каких-либо приспособлений.

В момент проведения фиксатора через линию перелома хирург пальпаторно контролирует его ход. Нарушение сопоставления перелома говорит о прохождении конца стержня мимо канала периферического отломка, иногда определяется выход стержня под кожу. Если перелом истмальный (в месте наибольшего сужения костномозгового канала), то в момент прохождения стержня линии перелома между отломками возникает заметный диастаз. В этом случае, как и при опорных переломах, необходим противоупор в пятку. Легкими покачиваниями дистальной части конечности хирург убеждается, что стержень проник в периферический отломок и добивает стержень. Тупая заточка нижнего конца стержня не допускает пробивания его в голеностопный сустав, если длина его чрезмерна. Появляются ощущения прочного препятствия — стержень достиг субхондральной зоны, и появляется диастаз в месте перелома. Операция при опорных и истмальных переломах заканчивается ударами ладонью по пятке для сближения отломков. При неопорных переломах, особенно при локализации ниже истмуса костного канала, этого не делают, так как возможно ухудшение репозиции за счет смещения дистального отломка по стержню.

Рана отмывается от крови и сгустков, костный мозг, попавший из канала в рану, удалять не надо, так как он обладает высокой антимикробной способностью (А. Е. Каплан, 1982). Следует предупредить о недопустимости грубого зашивания раны кожи. Надо зашивать почти герметично подкожную клетчатку (вкол и выкол иглы делаем у самой кожи), кожные швы затягиваются только до соприкосновения краев раны, поскольку при нарастающем отеке могут возникнуть ишемия и некроз кожи. Накладывается нетугая давящая повязка.

Предупреждение инфекционных осложнений

Интрамедуллярный остеосинтез без вскрытия зоны перелома создает мало условий раз-

вития инфекции. Однако необходимо учитывать некоторые положения для снижения риска возникновения гнойных послеоперационных осложнений.

Во-первых, перед отсроченной операцией необходимо применять скелетное вытяжение, а не гипс.

Во-вторых, стопа, голень и коленный сустав перед операцией должны быть тщательно отмыты (мочалкой или мягкой щеткой с мылом) и обработаны антисептиком. Можно выполнять закрытый остеосинтез и при неудовлетворительном состоянии кожных покровов — если ссадины, язвы, некрозы не проникают до кости. В этом еще одно преимущество закрытого внутрикостного остеосинтеза. Но очаги некроза, осаднения под корочкой после обработки операционного поля должны быть тщательно зашиты стерильной салфеткой, чтобы хирург во время операции не касался пальцами возможного микробно загрязненного очага.+

ечение сосудистых расстройств в послеоперационном периоде

В традициях нашей клиники отношение к перелому любой локализации как к ангиотравматологической проблеме (В. В. Ключевский, 1974; В. К. Миначенко, 1983ж П. В. Ковригин, 1984; Н. А. Корышков, 1985; А. Д. Джурко, 1988). Закрытый остеосинтез большеберцовой кости титановыми стержнями усиливает сосудистые расстройства, возникающие при переломе. Они будут менее выражены, если операция выполняется отсроченно после лечения сосудистой патологии (посттромботическая, варикозная болезнь и др.), имевшейся до перелома. При резко выраженных признаках сосудистых расстройств к концу остеосинтеза операция должна заканчиваться декомпрессивными фасциотомиями на голени. У нас такая необходимость возникла только в одном случае. Выявлено два ответственных момента в послеоперационном периоде. Один — это первые несколько суток после операции. Лечение должно быть комплексным. Необходимо возвышенное положение голени, местное применение холода, отточный массаж неповрежденной ноги и бедра прооперированной конечности. Отсутствие гипсовой повязки облегчает ведение больного и наблюдение за голенью.

Для профилактики посттромботической болезни необходимо предупредить развитие генерализованного тромбоза, своевременно лечить острый тромбоз глубоких вен. Профилактическая медикаментозная терапия в зависимости от выраженности расстройств может колебаться от внутривенного введения реополиглюкина, новокаин-полиглюкиновой смеси, раствора аспирина, препаратов, улучшающих микроциркуляцию, до приема внутрь фенилина, аспирина, никотиновой кислоты, эскузана, местно — геля троксевазина, венорутона.

Постельный режим и иммобилизация способствуют скрытому протеканию острого тромбофлебита, который проявляется после начала ходьбы. Следует обращать внимание на наличие у больного недомогания, повышенной температуры тела через 3—5 дней (и более) после операции. Это требует назначения, кроме сосудистых средств, противовоспалительных препаратов. Хорошо зарекомендовали себя бутадион, реопирин, ибупрофен в обычных дозировках.

Закрытый остеосинтез титановыми стержнями позволяет отказаться от дополнительной иммобилизации. Если же, как исключение, накладывается гипсовая повязка, то она должна быть укороченной. Основное лечение сосудистых расстройств — это раннее функциональное ведение послеоперационного периода. Оно активизирует компенсаторно-адаптационные механизмы кровоснабжения (в том числе внесосудистые).

Для работы «мышечной помпы» голени и стопы ранние движения в суставах и пальцах ноги нужно начинать на 2—3 сутки после операции. К ним присоединяются изометрические упражнения, интенсивность и продолжительность которых увеличиваются. Чем быстрее начинается осевая физиологическая нагрузка на ногу, чем быстрее восстанавливается стереотип походки, тем меньше выраженность сосудистых расстройств. Упражнения должны перемежаться приданием возвышенного положения прооперированной ноге. Полная нагрузка на ногу возможна к 4—8 неделям после остеосинтеза в зависимости от вида перелома.

Полная нагрузка — это момент преходящего ухудшения региональной гемодинамики. Здесь тоже необходимы назначение сосудистых препаратов, эластичное бинтование или ношение эластичного гольфа, наложение цинк-желатиновой повязки при больших отеках. При выполнении этих мероприятий уменьшение отека и других проявлений венозной недостаточности происходит пропорционально увеличению нагрузки на ногу, вплоть до полного исчезновения отека к 10—16 неделям после операции.

Удаление фиксаторов

Вопрос о нахождении титановых стержней в костной полости решается однозначно — они должны удаляться по сращении переломов.

При удалении стержней в оптимальные сроки технических трудностей не возникало. Полированные стержни необходимо удалять в 10—18 месяцев, неполированные — раньше — в 10—12 месяцев. При истмальных переломах фиксатор должен быть удален сразу же после надежного сращения — через 6—10 месяцев, так как интрамедуллярная костная мозоль в более поздние сроки затрудняет удаление стержня. Чем массивнее полированный фиксатор, тем легче удаление. Технические сложности при удалении встречаются при длительных сроках пребывания фиксаторов в кости, отсутствии насечек на проксимальном конце стержня, погружении его в костномозговую полость. Были две безуспешные попытки удаления стержней через три года после остеосинтеза (оба перелома истмальные). Один больной был повторно взят на операцию 6 месяцев спустя, и конструкция была удалена (на первой операции стержень был подтянут на 8 см и заклинился в зоне сросшегося истмального перелома, сузившего канал большеберцовой кости за счет развития интрамедуллярной мозоли).

В основной же массе операций при соблюдении оптимальных сроков удаление титанового стержня осложнений не вызывает. После разреза по старому послеоперационному рубцу (с иссечением его или без) выделяется конец стержня. В самый глубокий надпил на передней поверхности стержня ставится острие долота и сильными ударами молотка, направленными строго по оси фиксатора, он выбивается. Стержень из нелегированного титана при заклинивании можно извлекать из кости, постепенно скручивая выстоящую его часть. Рана зашивается, накладывается давящая повязка. Ходить можно начинать в день операции, а на амбулаторное лечение выписывать на 2—4 сутки. Нетрудоспособность после операции удаления конструкции составляет в среднем две недели.

Считаем, что лечение переломов голени закрытым интрамедуллярным остеосинтезом заканчивается не сращением перелома и даже не исчезновением сосудистых расстройств, а удалением внутрикостного фиксатора. При изучении отдаленных результатов лечения (в том числе через 5—8 лет после операции) нами не получено ни одной качественно нормальной реограммы у больных с неудаленными стержнями.

Примером успешного лечения переломов костей голени остеосинтезом стержнями прямоугольного сечения могут быть следующие клинические наблюдения (рис. 11.39.2, 11.39.3, 11.39.4).

Рис. 11.20.1.Этапы остеосинтеза высокого перелома большеберцовой кости двумя направленными титановыми стержнями:
1 — введение направленных стержней через место перелома в длинный отломок; 2 — сопоставление отломков; 3 — проведение стержней в центральный отломок

Рис. 11.20.2. Клиническое наблюдение остеосинтеза двумя направленными стержнями при высоком переломе большеберцовой кости

Рис. 11.21. Этапы остеосинтеза при низком переломе большеберцовой кости двумя стержнями ("встречный"):
1 — (А) направленный стержень, вводимый через место перелома, (В) прямой стержень, вводимый через бугристость; 2 — встречное проведение стержней через место перелома после репозиции отломков; 3 — стержни не перекрещиваются; 4 — стержни перекрещиваются

Рис. 11.20.1.

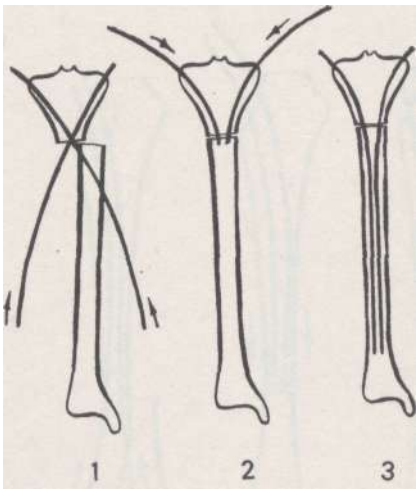

Рис. 11.20.2.

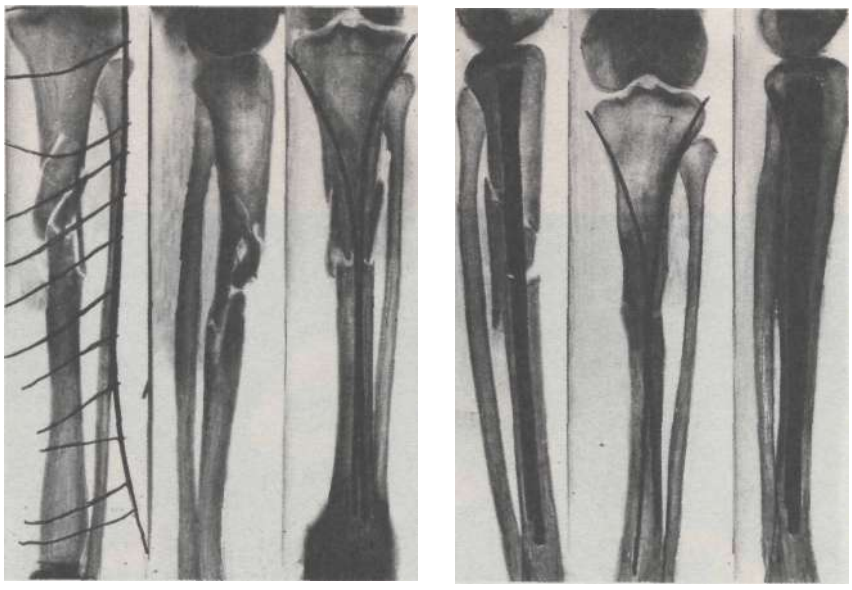

Рис. 11.21.

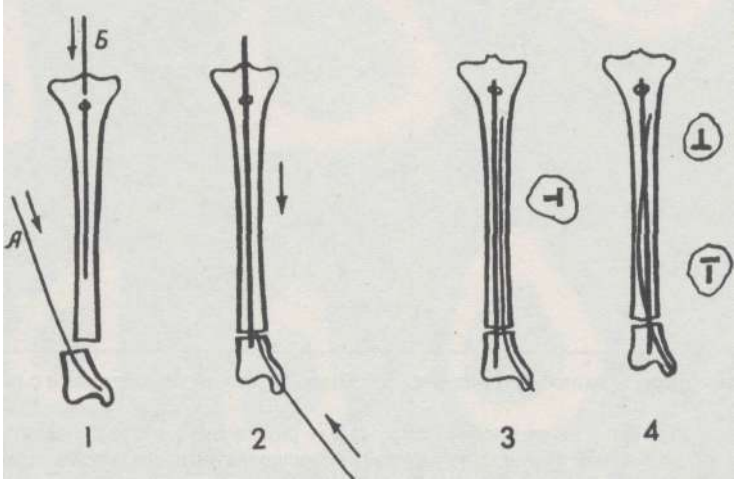

рс. 11.22.

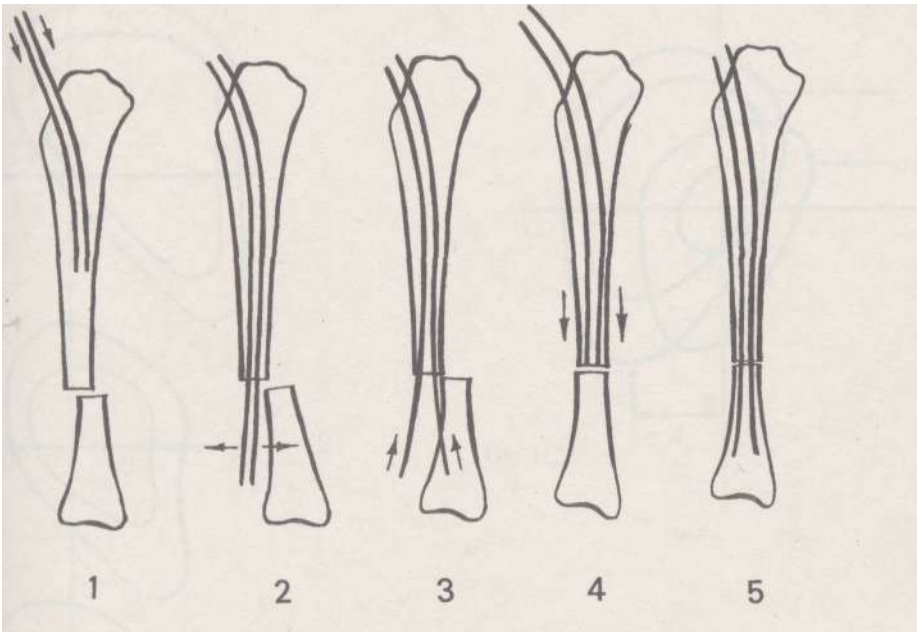

Рис. 11.23.

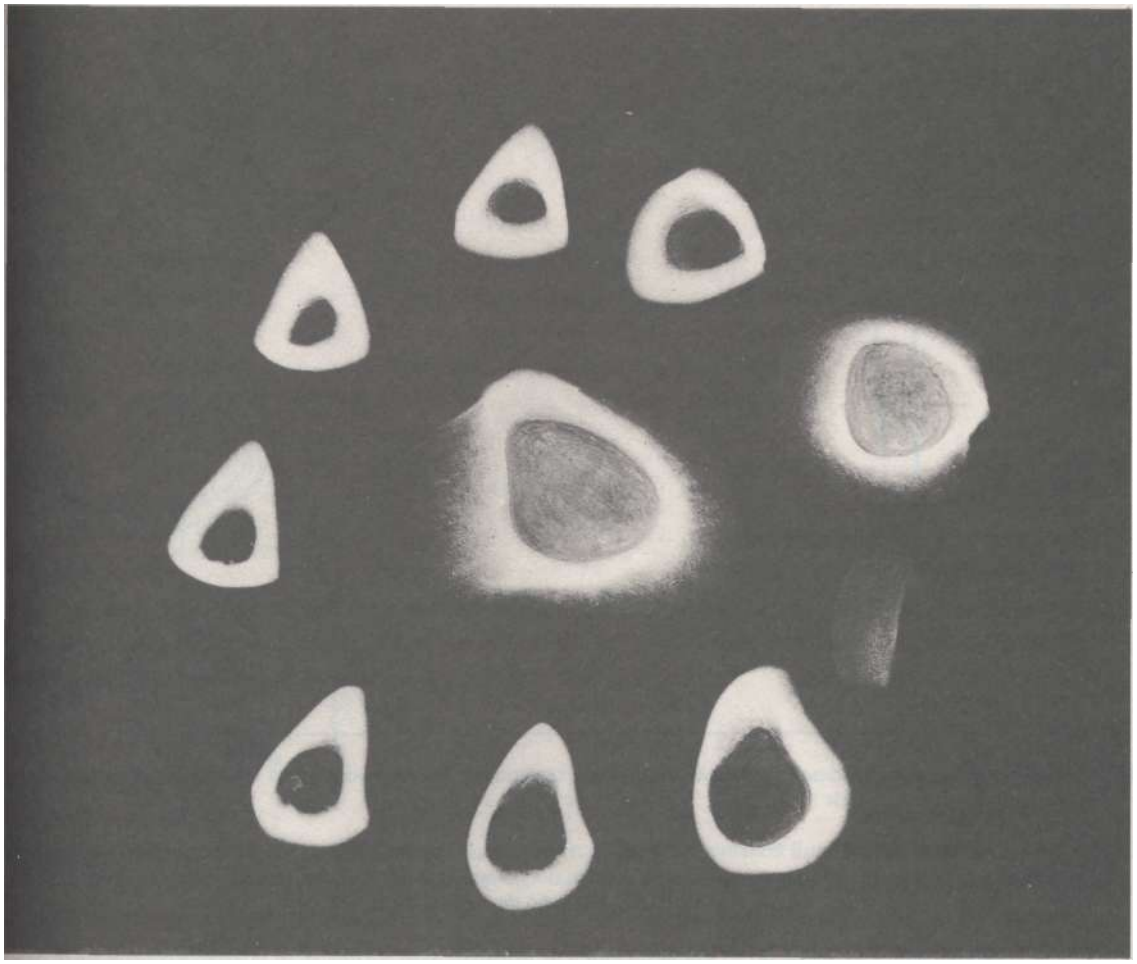

Рис. 11.24. Поперечные сечения большеберцовой кости, изображенные в системе координат с иетмальной осью в центре: каждое по отдельности (1, 2, 3, 4, 5) и все вместе (6). Масштаб 1:1

Рис. 11.25. Схема поперечных сечений большеберцовой кости на уровне бугристости (1) и на уровне иетмальной части канала (2), спроецированных на плоскость перпендикулярно иетмальной оси (центр системы координат):
а — расстояние между бугристостью и иетмальной осью во фронтальной плоскости

Рис. 11.26. Необходимая длина стержня (р) — это расстояние от верхнего края бугристости большеберцовой кости (а) до вершины внутренней лодыжки (б)

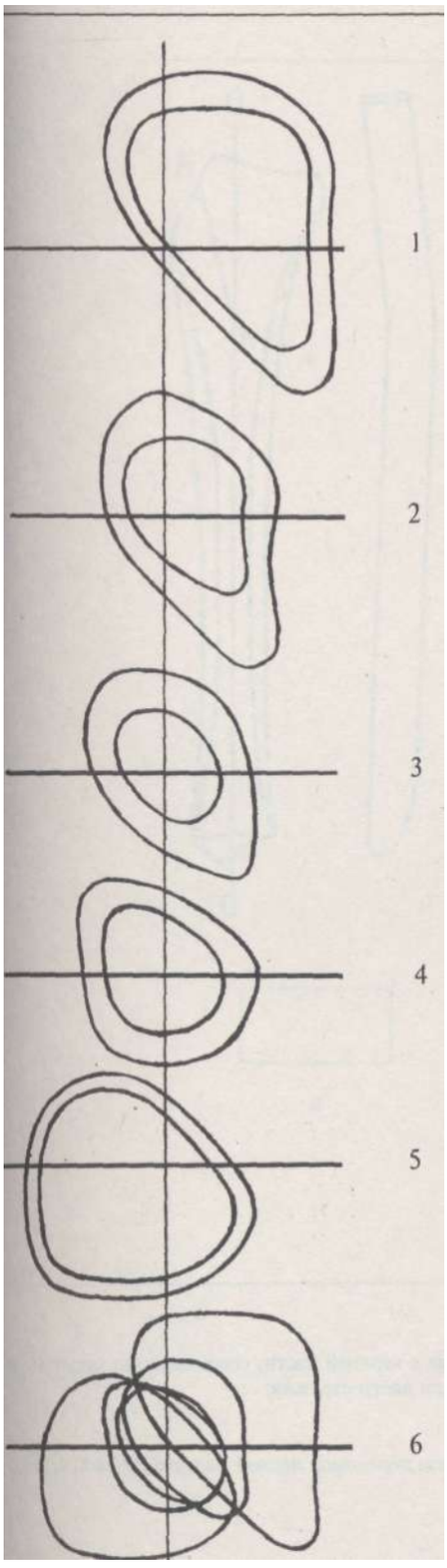

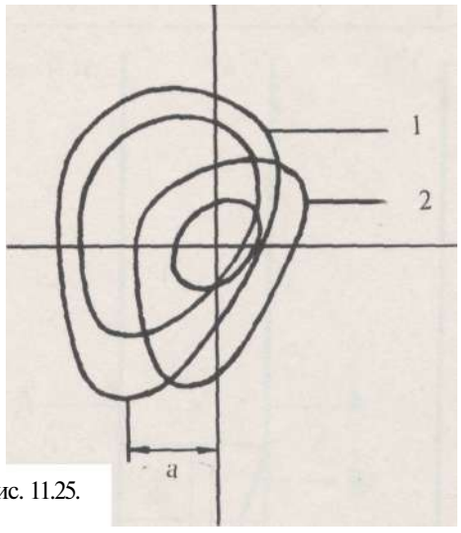

Рис. 11.25.

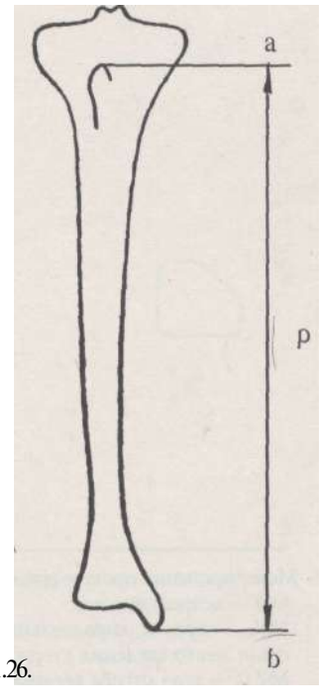

Рис. 11.26.

Рис. 11.27. Моделирование проксимального конца стержня:
00 — истмальная ось;
МК — отрезок, параллельный контуру передней стенки канала в верхней части, соединяющий истмальную ось и место введения стержня, равный длине отогнутой кпереди части стержня;
МКО — угол отгиба верхнего конца стержня кпереди

Рис. 11.28. Стержень прямоугольного поперечного сечения для остеосинтеза переломов правой большеберцовой кости:
а — вид со стороны широких граней;
б — вид со стороны узких граней

Рис. 11.29. Дистальный конец стержня:
а — вид со стороны широких граней;
б — вид со стороны узких граней

Рис. 11.30. Поперечные сечения нижнего конца стержня (рис. 11.29):
а — сечение А—А;
б — сечение В—В;
в — сечение С—С

Рис 1127

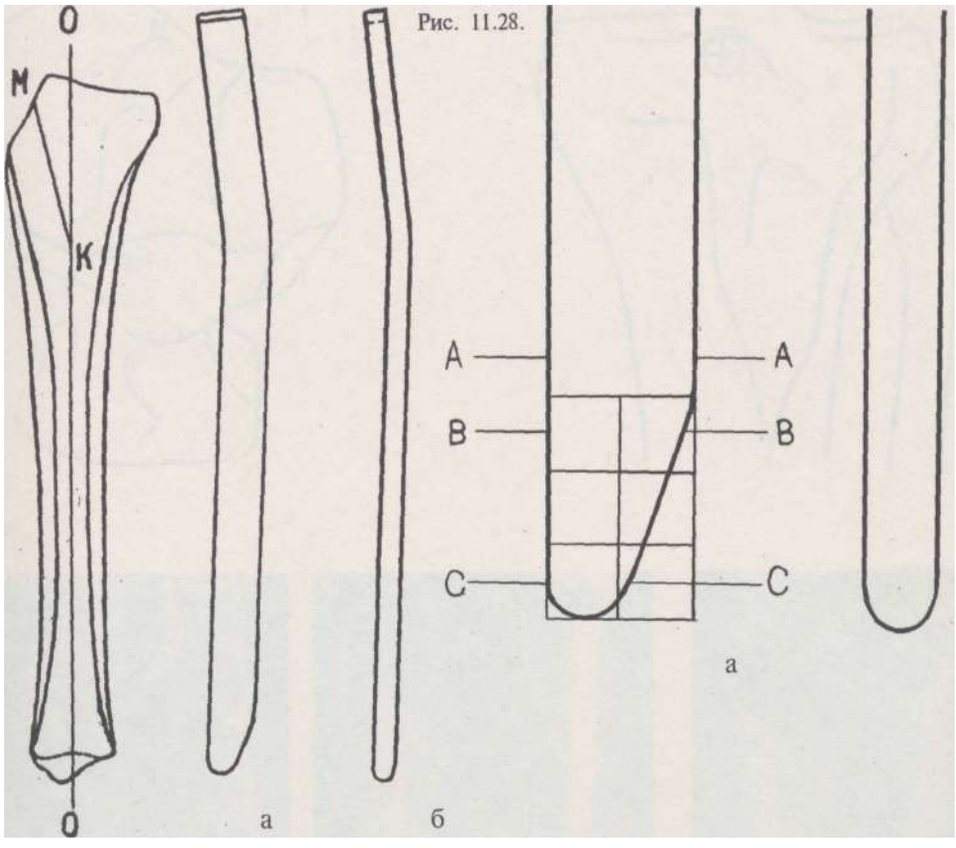

Рис. 11.28.

Рис. 11.29.

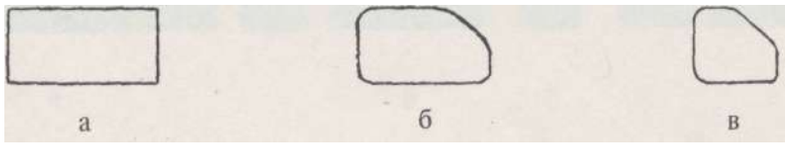

Рис. 11.31. Место введения стержня в канал большеберцовой кости медиальнее бугристости на 10—12 мм под плато:
а — вид спереди;
б — вид сверху

Рис. 11.32. Рентгенограммы больного Г., 56 лет. Диагноз — неосложненный поперечно-оскольчатый перелом верхней трети правой большеберцовой кости, двойной перелом малоберцовой кости:
а — до операции;
б — закрытый внутрикостный остеосинтез. Функция опоры и движения восстановлена через 10 недель с момента операции;
в — через 20 недель после остеосинтеза

Рис. 11.33. Клиническое наблюдение закрытого внутрикостного остеосинтеза поперечно-оскольчатого перелома средней трети большеберцовой кости:
а — до операции;
б — после остеосинтеза;
в — после удаления штифта

Рис. 11.31.

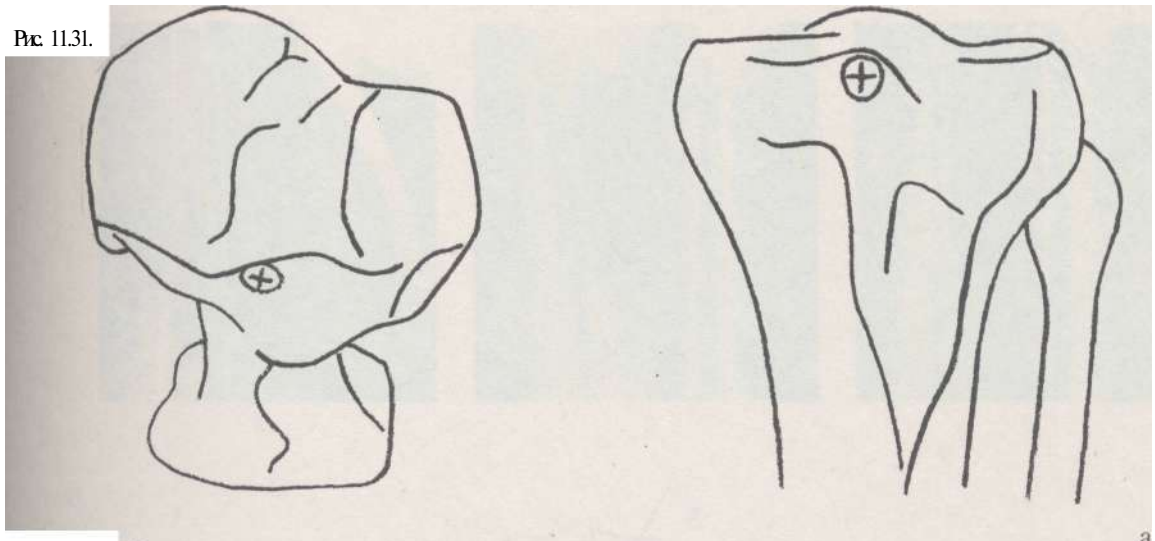

Рис. 11.32.

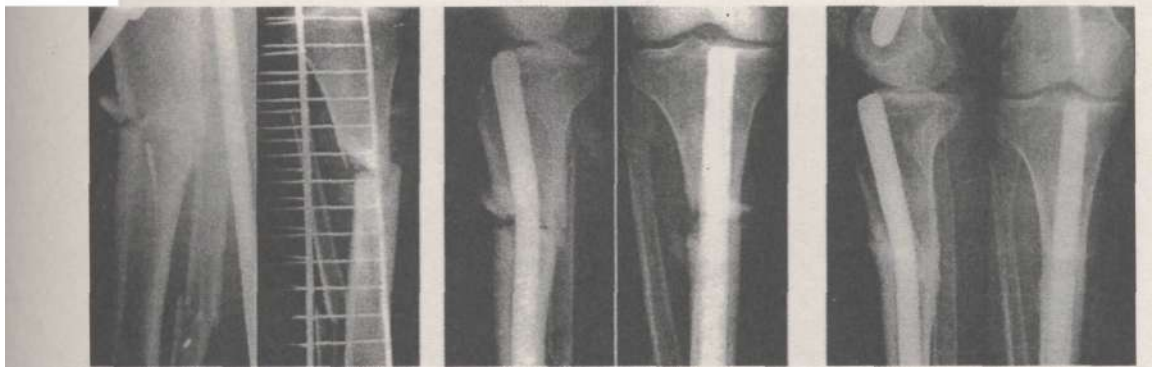

Рис. 11.33.

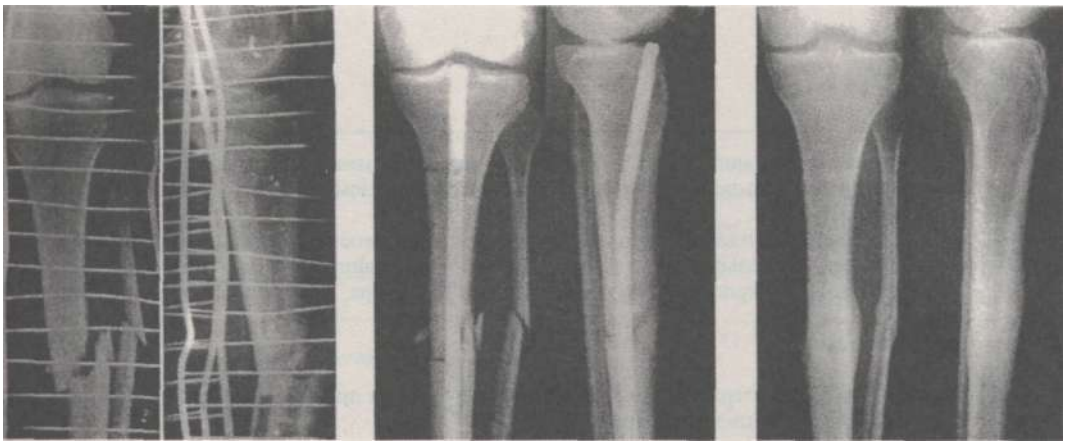

Рис. 11.34. Рентгенограммы больного Х., 34 лет. Диагноз — закрытый неосложненный косооскольчатый перелом нижней трети правой большеберцовой кости, оскольчатый перелом средней трети малоберцовой кости:

а — до операции;

б — после остеосинтеза. Этапы операции: 1 — открытая внутрикостная фиксация малоберцовой кости, 2 — закрытый остеосинтез большеберцовой кости с введением штифта медиальнее бугристости под плато, 3 — дистальное тибио-фибулярное шунтирование спицами Киршнера. Полное восстановление функции через 14 недель;

в — через 24 недели

Рис. 11.35. Необходимая длина стержня (L) из нелегированного титана при введении его медиальнее бугристости:

А — верхний край трепанационного окна;

Б — вершина медиальной лодыжки;

В — направление введения стержня сообразно физиологической варусной кривизне большеберцовой кости

Рис. 11.36. Обработка проксимального конца стержня (боковая проекция)

Рис. 11.34

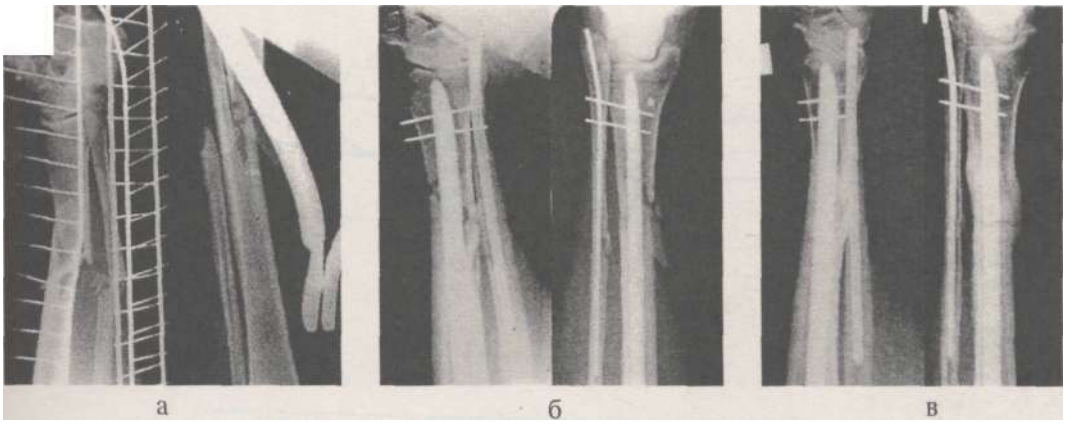

Рис. 11.35.



Рис. 11.36.

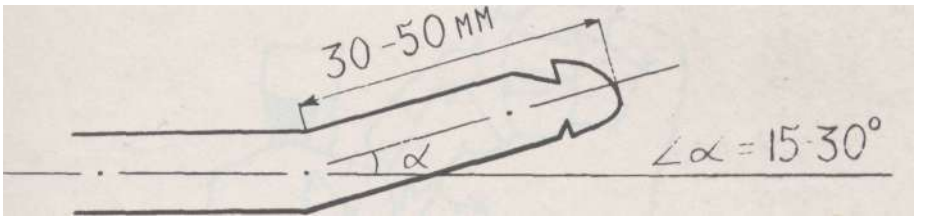

Рис. 11.37. Коническая эксцентрическая заточка конца стержня:
1 — боковая проекция (фиксатор из нелегированного титана); 2 — прямая проекция

Рис. 11.38. Расположение руки ассистента при введении стержня в проксимальный отломок — прицеливание. Расположение защитного зеркала (А) во время операции

Рис. 11.39.1. Прием, используемый при сложной репозиции

Рис. 11.37.

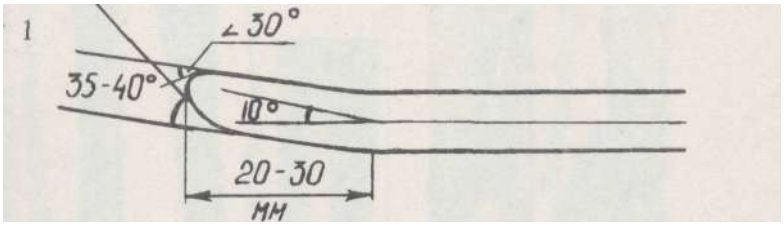

Рис. 11.38.

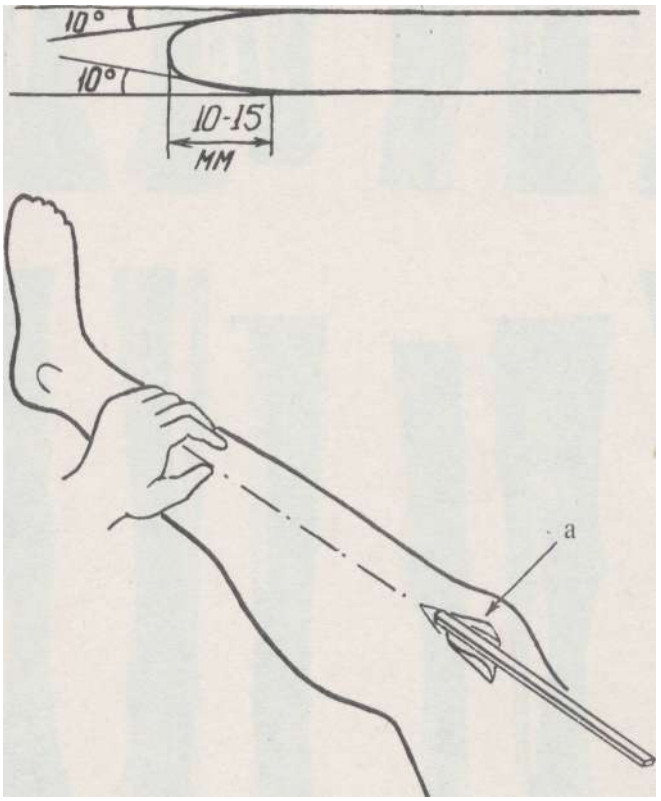

Рис. 11.39.1.

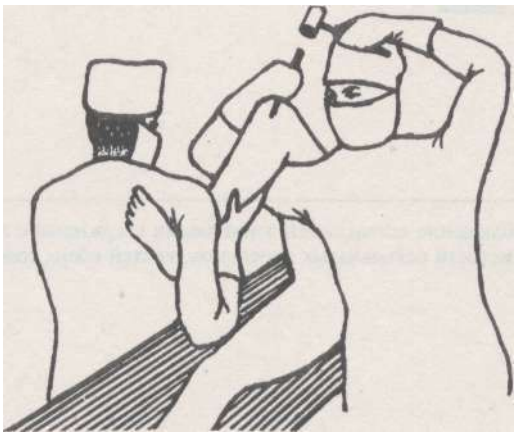

Рис. 11.39.2.

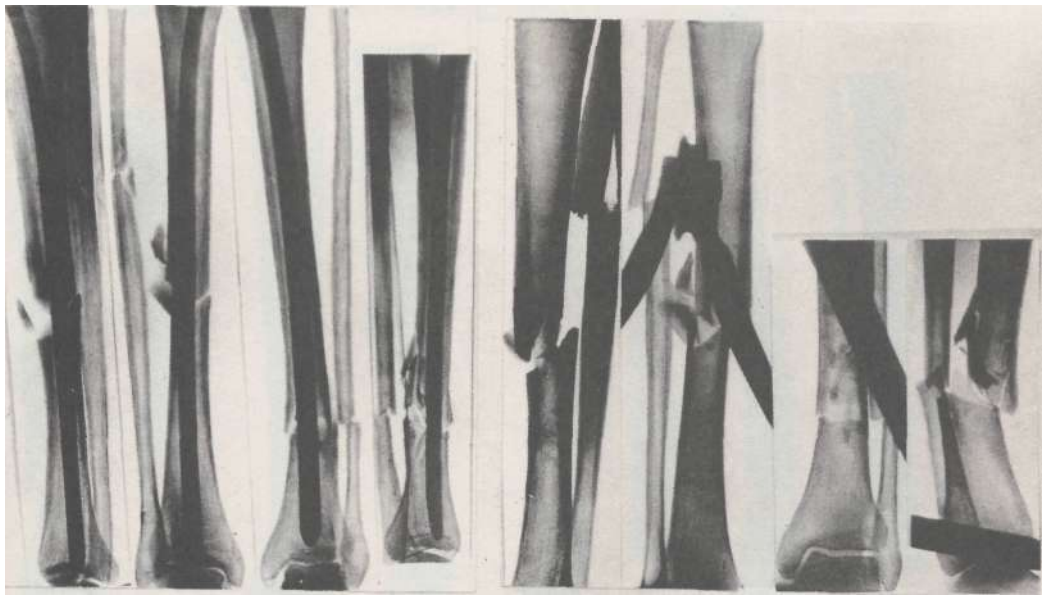

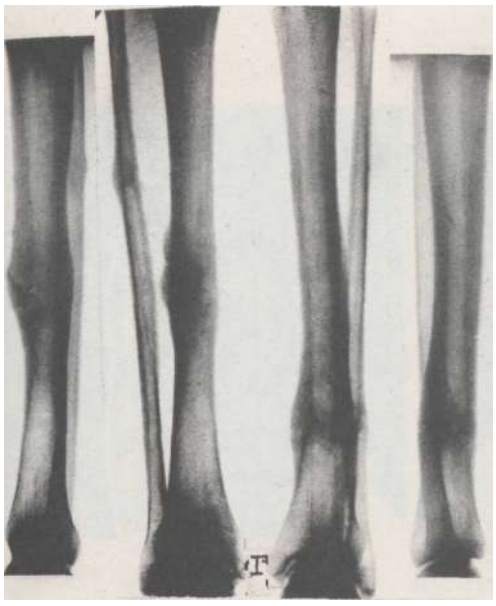

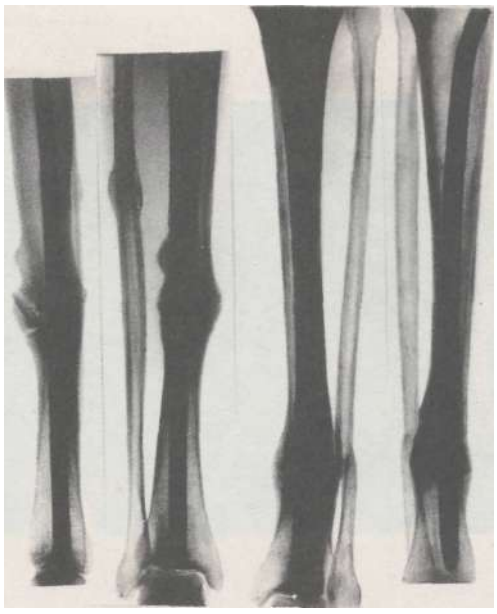

Накостный остеосинтез переломов диафиза большеберцовой кости по АО

Альтернативным способом внутренней фиксации переломов диафиза большебер: вой кости является накостный остеосинтез по АО.

Однако применение его целесообразно ограничить случаями оскольчатых пе] ломов верхней и нижней трети и косых с большой плоскостью переломов верхи трети диафиза большеберцовой кости. Открытые переломы I, II степени тяжес не являются противопоказанием для накостной фиксации.

Разрез кожи производят строго прямо на 1 см кнаружи от гребня большеберцов! кости (рис. 11.40). В нижней трети голени линия разреза огибает медиальщ лодыжку. Надкостницу отделяют не более чем на 1—2 мм от линии излома. Кш новидный или косой перелом репонируют (лучше непрямым способом) и удержиа ют фрагменты с помощью репозиционных зажимов. Ключевой момент операции • введение 2—3 стягивающих межфрагментарных шурупов. Винты должны быть вве дены перпендикулярно к плоскости излома, при сложной конфигурации перелома - к «усредненной» плоскости. Отклонение от перпендикулярного направления боле чем на 20° приводит к смещению фрагментов (Johner et al., 1983). Если в качеств! межфрагментарного стягивающего шурупа используется кортикальный шуруп с резь бой по всей длине, то диаметр отверстия в близлежащем кортикальном слое должен быть как минимум равен наружному диаметру резьбы шурупа. В отдаленном кортикальном слое диаметр отверстия для винта на 0,1—0,2 мм превышает диаметр его тела. Для нарезания резьбы в отдаленном отверстии используется метчик, форма резьбовой части которого точно соответствует форме винта. Применять самонарезающие винты в качестве стягивающих АО (Швейцария) не рекомендуем.

При соблюдении указанных условий винт в процессе закручивания создает компрессию между отломками и, следовательно, отвечает за стабильность остеосинтеза.

«Ахиллесовой пятой» такой системы является соединение шуруп — резьбовое отверстие, запас прочности которого исчерпывается по мере затягивания винта и увеличения степени компресии. Для защиты этого соединения и улучшения функциональных свойств остеосинтеза необходимо дополнительно использовать узкую прямую 3,5 мм нейтрализационную (защитную) пластину, точно отмоделированную по форме контактной поверхности кости. Пластина размещается на медиальной или латеральной поверхности большеберцовой кости и фиксируется к каждому из основных фрагментов (отломков) как минимум двумя, а в верхней трети диафиза — тремя шурупами. Головки шурупов должны находиться в отверстиях пластины в нейтральной позиции. Для этого при сверлении отверстия для винта необходимо использовать универсальный направитель сверла. Неточное введение винтов в отверстие пластины может привести к неконтролируемому смещению фрагментов, потере стабильности фиксации, разрушению самого винта или же снижению запаса его прочности из-за развития предварительных напряжений в конструкции.

Для фиксации пластины к каждому из отломков допустимо использование самонарезающих винтов или же предварительное нарезание резьбы в обоих кортикальных слоях кости с помощью метчика. Дополнительное проведение стягивающего межфрагментарного винта через пластину значительно улучшает качество фиксации (рис. 11.41).

На всех этапах внутренней фиксации и особенно в процессе сверления рана орошается раствором антисептика. Перед закрытием раны обязательно выполнение дрени-

рования трубчатым дренажем. Фасцию сшивают только при отсутствии опасности развития компартмент-синдрома. Хорошая адаптация кожи без значительного нарушения ее микроциркуляции достигается с помощью одиночного или непрерывного шва по Донати или в модификации Алльговера. На 2—3 дня после операции назначается постельный режим. Конечности придается возвышенное положение. Вакуумный дренаж удаляется через 24—48 часов. Возможность ранних активных движений с первых дней после операции — главное достоинство стабильного остеосинтеза.

С 3—5 дня рекомендуется ходьба с костылями с частичной нагрузкой до 10 кг (вес конечности). Швы снимаются на 12—14 сутки. Через 6, 12 недель обязателен рентгенологический контроль. При отсутствии рентгенологических и клинических признаков нестабильности, наличии элементов сращения рекомендуется увеличение нагрузки весом, которая доводится до полной обычно к 12—16 неделям после операции.

Оперативное лечение внесуставных переломов проксимального отдела большеберцовой кости

В соответствии с классификацией АО под проксимальным отделом большеберцовой кости понимается ее сегмент, расположенный в условном квадрате, верхней стороной которого является линия, проведенная через суставные поверхности мыщелков большеберцовой кости между двумя крайними точками наружнеого и внутреннего мыщелков. Повреждения, локализующиеся в условном квадрате, могут быть внутрисуставными или внесуставными. И те и другие нередко сочетаются с сосудисто-нервными повреждениями. При лечении внесуставных проксимальных переломов голени необходимо решить две задачи:

1) восстановление соответствия оси диафиза и плато;
2) создание адекватной стабильности.

Для стабилизации «высокого» метафизарного перелома большеберцовой кости нужна значительная межфрагментарная компрессия с учетом большой длины рычага и веса сегмента конечности ниже перелома. Применение межфрагментарных стягивающих винтов для этой цели невозможно при поперечных и близких к ним переломах. Поэтому задача межотломковой компресии решается с помощью самой пластины, которая в этом случае используется как компрессионная. Однако отсутствие жесткого соединения между прямой пластиной и элементом, посредством которого она соединяется с отломками, приводит к значительному эксцентриситету аксиальной сдавливающей силы, возникновению кроме силы, действующей по оси, изгибающего момента (Х. А. Янсон, 1975). Следствием этого является образование клиновидной щели между отломками, уменьшение площади контакта их друг с другом, потеря стабильности, изменение оси голени. Поэтому при остеосинтезе внесуставных переломов проксимального отдела большеберцовой кости многими авторами рекомендуется применение сразу двух прямых пластин, что, несомненно, увеличивает травматичность. Более биологичны, на наш взгляд, предложенные АО в 1959 году для остеосинтеза бедра угловые пластины. Использование их позволяет, благодаря наличию жесткого соединения между клинком и накостной частью, перенести аксиальную сдавливающую силу в пределы ядер сечений сегмента, что делает излишним применение еще одной пластины.

Относительным недостатком использования угловых пластин является более слож-

голени без импрессии (чистое раскалывание без уменьшения объема кости) и импрессионные (смятие кости с уменьшением ее объема) и с сочетанием раскалывания и импрессии.

Хирургическое лечение повреждений плато большеберцовой кости направлено на реконструкцию суставной поверхности, поврежденных связок и менисков, восстановление оси сегмента, создание адекватной стабильности и, следовательно, предпосылок для раннего функционального лечения.

Достаточный обзор поверхности одного из мыщелков дает дугообразный наружный или внутренний доступ, который начинается в проекции щели сустава латерально или медиально и, изгибаясь, продолжается вниз на 0,5—1,0 см кнаружи от бугристости и гребня большеберцовой кости. Если необходим осмотр плато с обеих сторон, то выполняют прямой продольный срединный передний разрез в области коленного сустава с экономным отсепаровыванием кожно-подкожных лоскутов в стороны. Связки, поддерживающие надколенник, рассекают парапателлярно и отделяют от капсулы сустава. Последнюю рассекают поперечно с обеих сторон от связки надколенника, ниже и параллельно мениску. Мениск отводят кверху. Чтобы выделить латеральную поверхность большеберцовой кости, нужно отделить мышцы-разгибатели от латерального мыщелка. Однако при этом необходимо минимально девитализировать костные фрагменты, оставляя их связь с мягкими тканями. В случае очень сложных бикондилярных разрушений расширенная экспозиция плато большеберцовой кости может быть получена Z-образным рассечением связки надколенника и поднятием кверху надколенника, крыловидных связок, обоих менисков и капсулы сустава. В этих случаях в конце операции шов пересеченной связки дополняется наложением разгрузочной проволочной петли между сухожилием четырехглавой мышцы бедра и бугристостью большеберцовой кости.

При неполных внутрисуставных переломах плато без импрессии применяется 3,5 мм узкая прямая, Т-образная или L-образная опорная пластина. Пластину точно моделируют и фиксируют к основному (дистальному) фрагменту со стороны повреждения тремя-четырьмя кортикальными шурупами. Делают контрольную рентгенографию и, убедившись в наличии конгруэнтности суставных поверхностей и отсутствии угловых деформаций, завершают фиксацию введением двух-трех межфрагментарных компрессирующих губчатых винтов (рис. 11.44, а, б). В случае фронтальной ориентации плоскости излома стабилизации достигают с помощью двух-трех спонгиозных шурупов, имплантируемых в передне-заднем направлении (рис. 11.44, в, г.).

При неполном внутрисуставном импрессионном переломе вдавленный фрагмент репонируют, замещая образовавшийся в метафизе дефект губчатой костью. Необходимость костной пластики определяется уже в ходе предоперационного планирования. Трансплантат должен быть взят из донорской зоны до экспозиции перелома. Если имеется центральная импрессия без раскалывания, то репозиция и тромбовка губчатой костью дефекта производятся через окно в кортикальном слое мыщелка. Стабилизации достигают введением одного-двух спонгиозных шурупов параллельно плато (рис. 11.45.1, 11.45.2). Результаты репозиции должны быть подтверждены контрольными рентгенограммами. В случае сочетания вдавления с раскалыванием доступ к вдавленному участку кости, его репозиция и замещение дефекта метафиза губчатым трансплантатом возможны со стороны самого перелома. После репозиции перелом временно фиксируют спицами Киршнера. Последние вводят со стороны повреждения, перфорируя кожу на противоположной стороне и оставляя над костью концы спиц не более 1—2 мм. Такой прием дает возможность в дальнейшем удалить спицы тракцией за их дистальные концы и позволяет беспрепятственно разместить пластину на сломанном мыщелке с целью окончательной

стабилизации. Результаты репозиции контролируют рентгенографически. Если суставные поверхности конгруэнтны и имеется соответствие оси диафиза и плато большеберцовой кости, то отломки фиксируют опорной пластиной и межфрагментарными губчатыми винтами (рис. 11.46, 11.47). При наличии сопутствующих повреждений менисков и связок, выявленных визуально и с помощью нагрузочных тестов после стабилизации костных повреждений, операцию необходимо завершить восстановлением этих анатомических структур.

Особенности хирургического лечения полных внутрисуставных переломов проксимального отдела большеберцовой кости определяются характером разрушения плато и метафиза. Если внтурисуставной и метафизарный компоненты перелома неоскольчатые (простые по АО), то репозиция и временная фиксация спицами Киршнера не представляют больших затруднений. Окончательная стабилизация достигается с помощью специальной латеральной опорной пластины для головки большеберцовой кости (LTHBF). Данная конструкция имеет специальную форму проксимальной части в соответствии с анатомией верхнего конца большеберцовой кости и отличается большей жесткостью и прочностью в сравнении с Т- и L-пластинами, так как сочетает в себе свойства опорной, нейтрализационной и компрессионной (рис. 11.48). Если при полном внутрисуставном переломе имеется оскольчатое разрушение одного мыщелка в сочетании с простым метафизарным компонентом перелома, то на первом этапе вмешательства целесообразно произвести репозицию и временную фиксацию спицами к метадиафизу мыщелка с интактной суставной поверхностью. Обычно им оказывается внутренний мыщелок большеберцовой кости. Дальнейшие действия хирурга до окончательной стабилизации аналогичны тем, которые описаны для неполного внутрисуставного перелома с раскалыванием и импрессией. На заключительном этапе фиксация достигается использованием LTHBF-пластины или (реже) двух пластин (Т- и L-образной в сочетании с $^1/_3$ — трубчатой) (рис. 11.49).

При наличии оскольчатого разрушения суставных поверхностей обоих мыщелков репозиция и фиксация представляют наибольшие трудности. На первом этапе необходимо реконструировать плато и временно фиксировать фрагменты спицами Киршнера, после чего заполнить дефект метафиза губчатой костью. Следующий шаг — временная фиксация метаэпифиза к диафизу спицами с восстановлением правильных осевых взаимоотношений. После контрольной рентгенографии заменяют спицы Киршнера на накостную фиксацию одной или двумя пластинами аналогично описанному выше.

Особого подхода требуют оскольчатые переломы плато в сочетании с оскольчатыми метафизарными разрушениями, нередко распространяющимися на диафиз большеберцовой кости. Как правило, подобные повреждения сопровождаются значительной травмой мягкий тканей. Вариантом выбора в этих случаях является только реконструкция плато с фиксацией двумя-тремя губчатыми шурупами и наложение вне зоны повреждения, то есть с перекрытием коленного сустава, аппарата внешней фиксации. Через 2—3—4 недели, после улучшения трофики мягких тканей необходимо выполнить перемонтаж аппарата с целью освободить коленный сустав или же заменить внешнюю фиксацию на внутреннюю.

С 3—5 суток послеоперационного периода, после уменьшения болевого синдрома, необходимо начать активные и пассивные движения в коленном суставе. Через 4, 8, 12 недель выполняются контрольные рентгенограммы. Начало нагрузки весом при положительной рентгенологической и клинической картине возможно при простых внутрисуставных повреждениях через 8—10 недель с момента операции, а при оскольчатых, импрессионных переломах плато — через 12—16 недель.

Рис. 11.40. Доступ к диафизу большеберцовой кости: на 1 см кнаружи от гребня, внизу огибает медиальную лодыжку

Рис. 11.41. Оскольчатый перелом нижней трети диафиза большеберцовой кости, фиксированный стягивающими шурупами и нейтрализационной пластиной:

а, б — вид перелома до операции;

в, г — состояние после накостного остеосинтеза.

Стрелками обозначены три стягивающих винта, создающие межфрагментарную компрессию и, следовательно, стабильность фиксации. Один из винтов введен перпендикулярно плоскости излома через пластину, два других — вне ее

Рис. 11.40.



Рис. 11.41

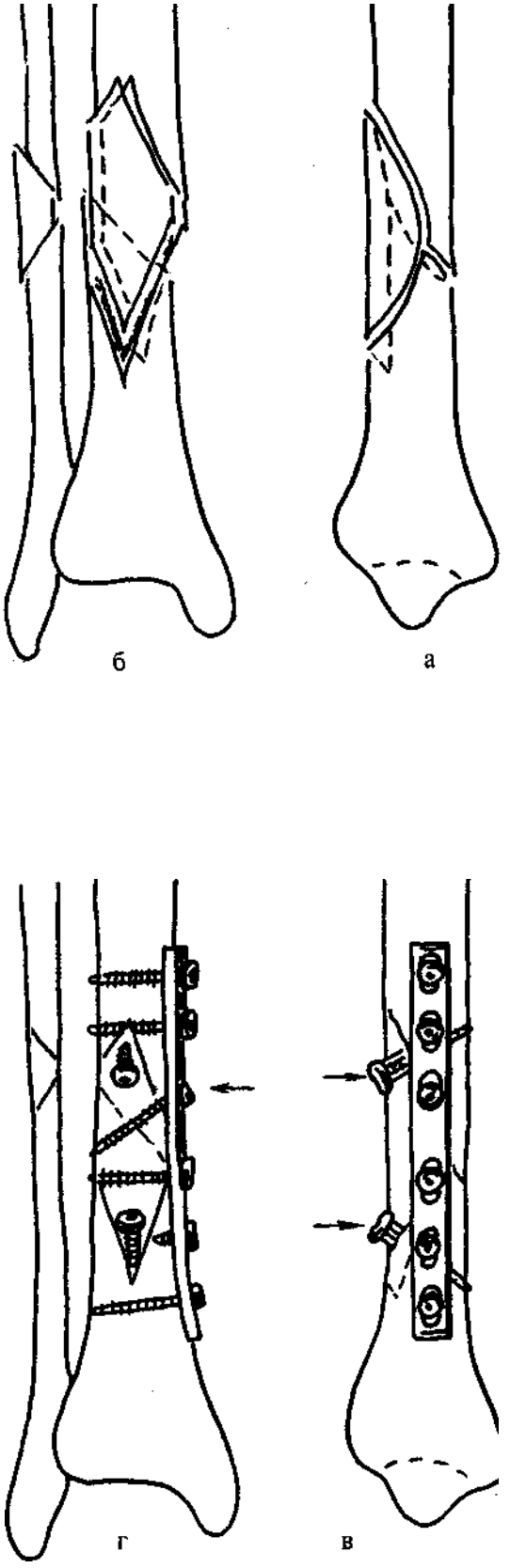

Рис. 11.42. Рентгенограммы больного М., 37 лет. Диагноз — закрытый неосложненный оскольчатый перелом проксимального метафиза правой большеберцовой кости, подголовчатый перелом малоберцовой кости:

а — до операции;
б — остеосинтез угловой компрессионной пластиной;
в — через 16 недель — сращение

Рис. 11.43. Пациент Б., 33 лет, старший мастер, 05.10.95 сбит автомашиной. Диагноз — сочетанная травма, открытый I степени многооскольчатый перелом верхней трети правой большеберцовой кости, перелом верхней трети малоберцовой кости (а), ушиб мягких тканей голени на уровне перелома, закрытая черепно-мозговая травма, сотрясение головного мозга, перелом стернального конца правой ключицы. Произведен туалет раны голени, наложено демпферированное скелетное вытяжение за пяточную кость. По мере заживления раны, уменьшения болей, отека конечности пациент начал осуществлять движения в коленном суставе, доводя их объем до 90°. Через 40 дней после травмы выполнена операция — остеосинтез угловой мостовидной пластиной с ограниченным контактом с размещением имплантата по медиальной поверхности большеберцовой кости (б). К этому времени сохранялась патологическая подвижность в зоне перелома, клиническая проба была отрицательной. Контактная поверхность отломков выделена экстрапериостально. Сформировавшийся фиброзный регенерат не разрушался. Накостная часть пластины фиксирована к дистальному отломку нейтрально четырьмя кортикальными винтами. Рана дренирована двумя трубчатыми дренажами на 48 часов. Дополнительной иммобилизации не было. Через 5 суток после операции пациент ходил с костылями, ставя ногу на пол. Через 6 недель — периостальное сращение и полный объем движений в смежных суставах. Рекомендовано начало опоры на ногу, которая доведена до полной к 10 неделям после операции. Через 122 дня после травмы и 82 дня после операции приступил к работе. По прошествии 17 недель констатировано сращение перелома (в). Конструкция удалена через 7 месяцев после остеосинтеза (г). Результат по Шварцбергу через 1 год — 3,0 (отлично)

Рис. 11.44. Остеосинтез при неполных внутрисуставных переломах без импрессии суставной поверхности:

а, б — линия излома ориентирована в сагиттальной плоскости;
в, г — линия излома расположена фронтально

Рис. 11.42.-

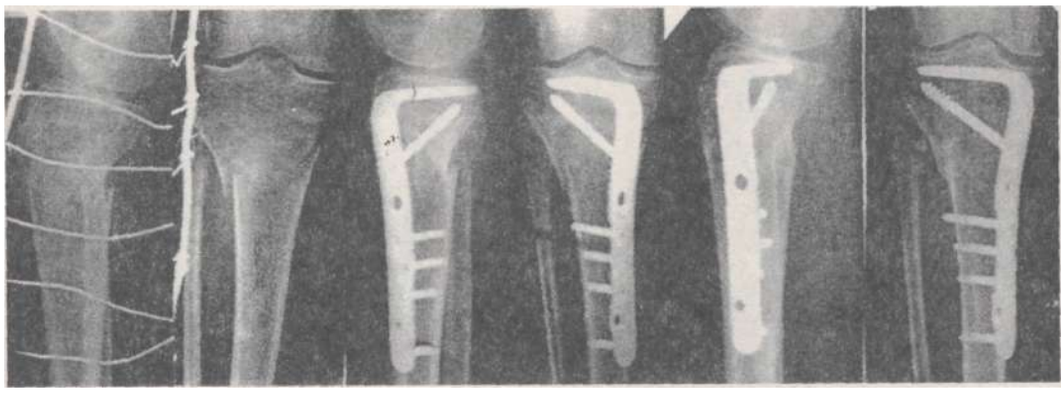

Рис. 11.43

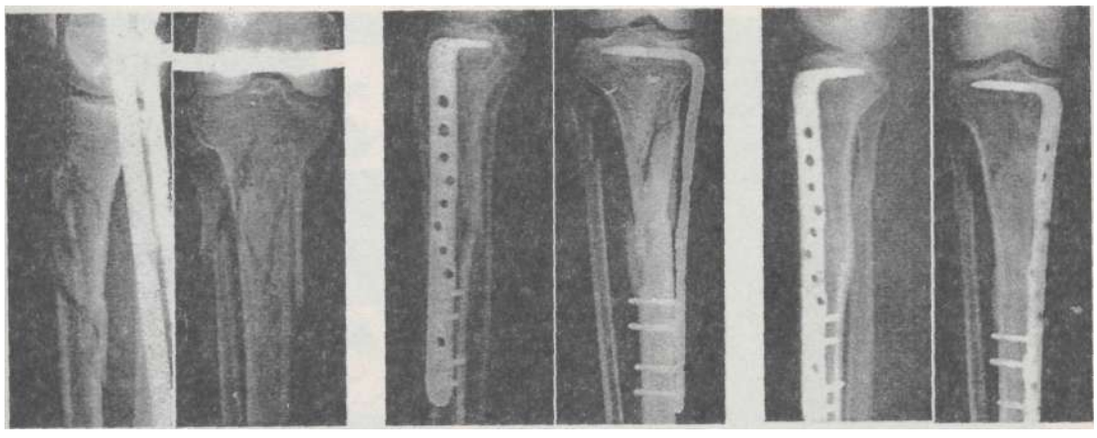

Рис. 11.44.

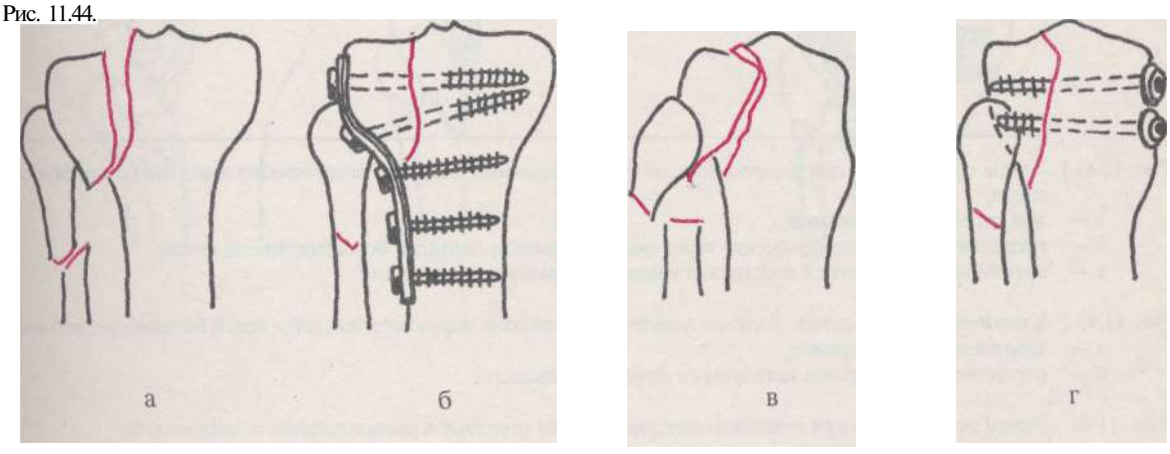

Рис. 11.45.1. Этапы остеосинтеза при импрессионном без раскалывания переломе латерального мыщелка большеберцовой кости:
а — вид перелома до операции;
б — поднятие вдавленного фрагмента через окно в наружном мыщелке большеберцовой кости;
в — состояние после костной пластики и введения позиционного шурупа

Рис. 11.45.2. Клиническое наблюдение. Лечение вдавленного перелома наружного мыщелка левой большеберцовой кости:
а — компьютерная томограмма;
б — остеосинтез с поднятием вдавленного фрагмента мыщелка

Рис. 11.46. Этапы остеосинтеза при неполном внутрисуставном переломе с раскалыванием и импрессией:
а — вид перелома до операции;
б — репозиция с замещением дефекта губчатой костью, временная фиксация спицами Киршнера;
в — окончательный результат

Рис. 11.45.1. Этапы остеосинтеза при импрессионном без раскалывания переломе латерального мыщелка большеберцовой кости:
а — вид перелома до операции;
б — поднятие вдавленного фрагмента через окно в наружном мыщелке большеберцовой кости;
в — состояние после костной пластики и введения позиционного шурупа

Рис. 11.45.2. Клиническое наблюдение. Лечение вдавленного перелома наружного мыщелка левой большеберцовой кости:
а — компьютерная томограмма;
б — остеосинтез с поднятием вдавленного фрагмента мышелка

Рис. 11.46. Этапы остеосинтеза при неполном внутрисуставном переломе с раскалыванием и импрессией:
а — вид перелома до операции;
б — репозиция с замещением дефекта губчатой костью, временная фиксация спицами Киршнера;
в — окончательный результат

>ис. 11.45.1.

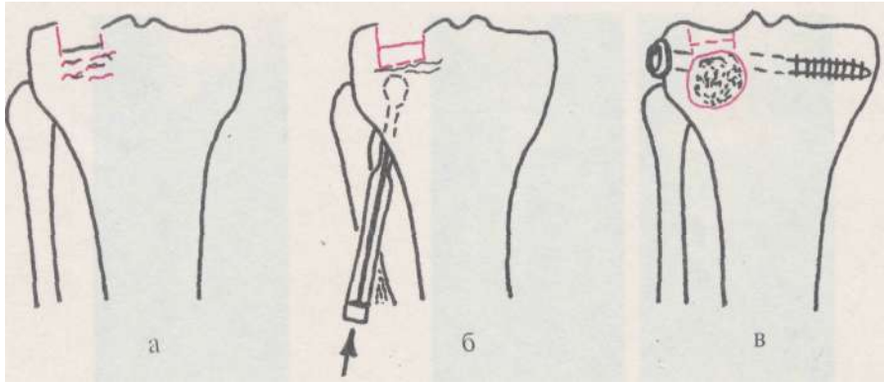

Рис. 11.45.2.

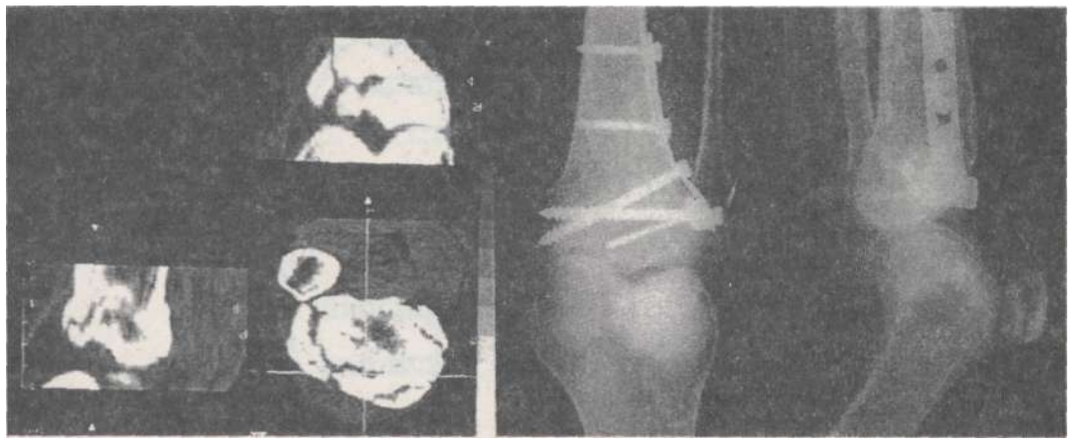

Рис. 11.46.

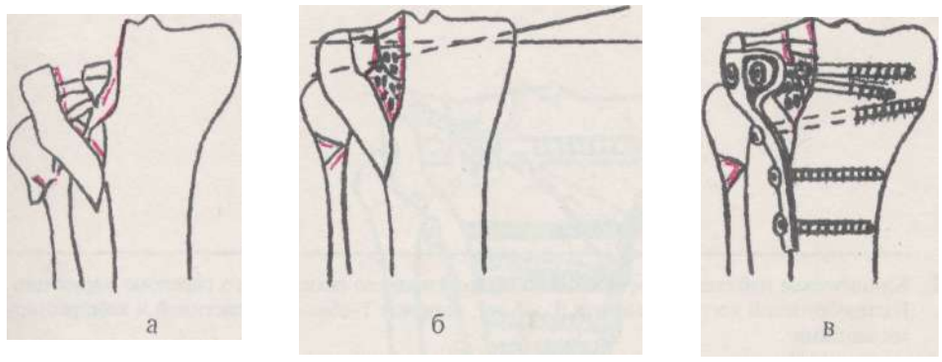

Рис. 11.47. Клиническое наблюдение остеосинтеза импрессионного оскольчатого перелома наружного мыщелка правой **большеберцовой** кости у пациента Л., 25 лет, опорной Т-образной пластиной и компрессирующими губчатыми винтами:

а — до операции;

б — через 12 недель после остеосинеза — восстановление функции

Рис. 11.48. Использование латеральной опорной пластины для головки большеберцовой кости при полных внутрисуставных переломах проксимального отдела большеберцовой кости:

а — вид спереди;

б — вид сбоку .

Рис. 11.49. Остеосинтез L-образной и третьтрубчатой пластиной полного внутрисуставного перелома проксимального сегмента большеберцовой кости с оскольчатым разрушением латерального мыщелка

Рис. 11.47.

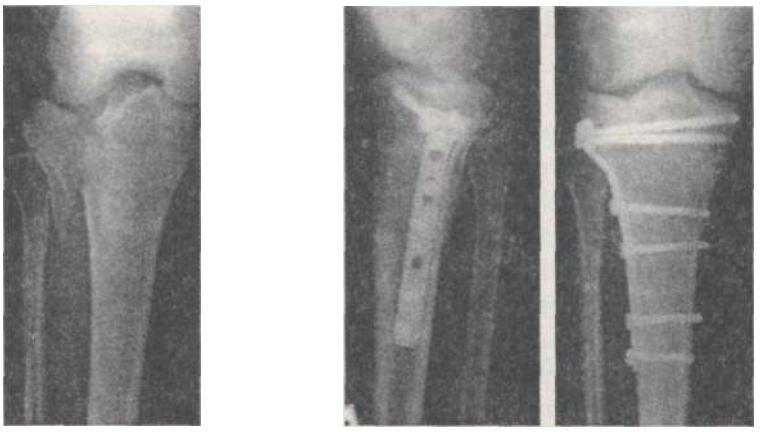

Рис. 11.48.

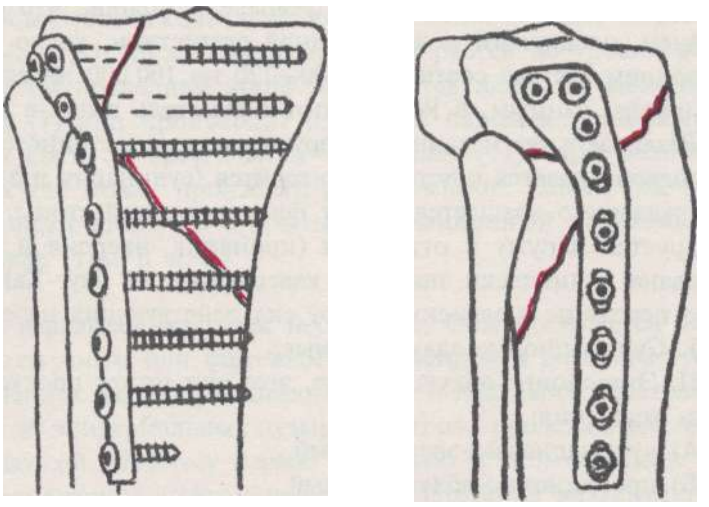

Рис.11.

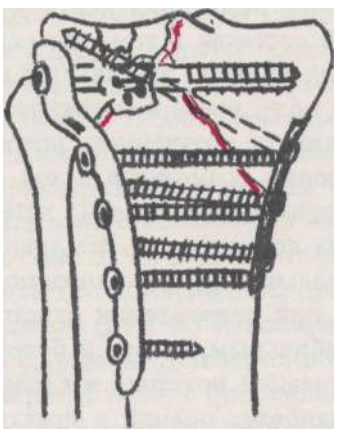

Глава 12. ПОВРЕЖДЕНИЕ ГОЛЕНОСТОПНОГО СУСТАВА И СТОПЫ

Повреждение голеностопного сустава

Переломо-вывихи голеностопного сустава являются наиболее частыми поврежш ями нижней конечности и составляют около 80% переломов голени. Количе подобных уличных травм, возникающих при пешеходном движении, имеет опр ленную сезонность с пиком в феврале и ноябре, что связано с гололедице] среднем, по данным международной статистики, число переломо-вывихов в г ностопном суставе составляет 100—120 на 100 000 населения, то есть около О По нашим данным, в России этот показатель выше в 1,5—2 раза.

Различают два механизма разрушения голеностопного сустава. При первом па подворачивается кнутри и приводится (супинация и аддукция). При втором: пострадавшего вращается вокруг фиксированной стопы, которая подворачивае ротируется наружу и отводится (пронация, эверсия и абдукция). На этом б основана клинически значимая классификация Лауг-Хансена (1942), подразде; шего переломы в зависимости от сил действующих на стопу:

I. Супинационно-аддукционные;

II. Эверсионно-абдукционные, этот тип может продуцироваться тремя Mexaf мами вращения:

А) супинационно-эверсионный,

Б) пронационно-абдукционный,

В) пронационно-эверсионный.

Недостатки данной классификации заключались в том, что она не объясн причину возникновения некоторых повреждений и не позволяла прогнозировать с соб и результат лечения.

В 1982 году Вебер разработал новую оригинальную классификацию, рева/ ционность которой состояла в том, что основным ключевым элементом годен топного сустава был признан дистальный межберцовый синдесмоз. Все передо подразделялись на под-, чрез- и Надсиндесмозные. Классификация давала пол] представление о тяжести полученного повреждения, помогала выбрать тактику чения и прогнозировать возможный исход.

В 1989 году Марвин Таил выделил четыре основных элемента голеностош сустава: медиальная лодыжка или дельтовидная связка, латеральная лодыжка к наружная коллатеральная связка, синдесмоз, задний край большеберцовой кос Он утверждал, что при повреждении одного из перечисленных выше компонен: сустав остается стабильным, а двух и более — нестабильным.

В своей повседневной практике мы рекомендуем пользоваться классификаци АО (Вебер), как наиболее полной и практически значимой. Согласно этой кл; сификации все переломы подразделяются на три типа:

А — подсиндесмозный (супинационный),

В — чрессиндесмозный (пронационный),

С — надсиндесмозный (пронационный).

В свою очередь, каждый из типов в зависимости от характера перелома малоберцовой кости (простой, оскольчатый, с укорочением и без наличия перелома заднего края большеберцовой кости) имеет на три группы.

На рисунке 12.1 показан механизм повреждения элементов голеностопного сустава при супинации и аддукции. При сдвиге стопы кнутри могут разорваться наружные коллатеральные связки (1), оторваться верхушка наружной лодыжки (2) или произойти ее отрывной перелом горизонтально на уровне сустава (3). Затем таранная кость, смещаясь кнутри, сдвигает внутреннюю лодыжку. Возникает ее вертикальный перелом (4), иногда вместе с заднемедиальным краем большеберцовой кости (5).

На рисунке 12.2 показан пронационно-эверсионный механизм повреждений. При отклонении и ротации стопы кнаружи вначале рвется дельтовидная связка (1), отрывается верхушка внутренней лодыжки (2) или происходит ее горизонтальный перелом по линии сустава (3). При дальнейшем смещении тарана происходит разрыв передней межберцовой связки (5) либо отрывной перелом передненаружного края большеберцовой кости — бугорок Тило-Шапута (6). В дальнейшем наступает косой, винтообразный или оскольчатый перелом малоберцовой кости на линии или выше синдесмоза (4,8). Межкостная мембрана рвется до уровня перелома малоберцовой кости. На последнем этапе разрывается наиболее мощная задняя межберцовая связка (7) или происходит отрывной перелом заднелатерального края большеберцовой кости — треугольник Фолькмана (11). При полном вывихе стопы кнаружи и кзади может произойти разрыв мягких тканей над внутренней лодыжкой — возникает вторично открытый пронационный переломо-вывих в голеностопном суставе (тип В и С).

Диагностика переломов лодыжек несложная. Обычно имеется явная деформация сустава с вальгусным или варусным отклонением и ротацией стопы. При значительных смещениях быстро развиваются отек и локальное расстройство кровообращения вплоть до эпидермальных пузырей и угрозы пролежня натянутой кожи над внутренней лодыжкой. Поэтому первой помощью в этой ситуации будет являться введение обезболивающих (наркотических анальгетиков внутривенно) и вправление вывиха путем тракции за пятку, варизации и внутренней ротации стопы. В дальнейшем выполняется транспортная иммобилизация лестничными шинами Крамера по боковым и задней поверхностям голени выше коленного сустава. При вторично открытом переломо-вывихе после введения обезболивающих и антибиотиков и устранении основных смещений края раны обрабатываются растворами антисептиков, и она закрывается стерильными повязками. Больной срочно эвакуируется на этап специализированной помощи (травматологическое отделение или ортопедо-травматологический центр). Любое серьезное повреждение голеностопного сустава всегда связано с выраженными нарушениями венозного оттока и грубыми расстройствами микроциркуляции. Поэтому мы считаем, что пострадавшие с этой травмой должны находиться на стационарном лечении в хирургическом отделении вплоть до полного спадения отека и окончательной фиксации перелома. Амбулаторно могут лечиться только стабильные переломы малоберцовой кости без разрыва межберцового синдесмоза (В 1.1 по классификации АО).

В обследование пациента с травмой голеностопного сустава обязательно включается выполнение рентгенограмм в двух проекциях. При повреждении типа С необходимо сделать рентгеновский снимок всей голени для диагностики перелома малоберцовой кости в верхней или средней ее трети. Наличие разрывов коллатеральных связок подтверждается стрессовыми рентгенограммами с отклонением стопы кнаружи или кнутри.

Консервативное лечение повреждений голеностопного сустава

До сих пор в России наиболее распространенным способом лечения переломо-вывихо: в голеностопном суставе является консервативный. Больному выполняется анест мест переломов 1% раствором новокаина, после чего производится репозиция и иммобилизация U-образной гипсовой лонгетой до средней трети бедра. По мере спадени отека лонгета подбинтовывается и на 10—12 день после рентгенконтроля накладыва ется циркулярная гипсовая повязка. Эффективность репозиции оценивается по равно мерности щели надтаранного сустава. Показанием к операции или повторной репозиции является неустраненный подвывих. Обычно при этой методике сохраняются ротационное смещение наружной и неполная репозиция внутренней лодыжек.

. На протяжении 15 лет мы применяли методику одномоментной репозиции с транс тикулярной фиксацией стопы двумя параллельно проведенными спицами Киршнер (А. В. Каплан, В. П. Абельцев). Этот прием являлся достаточно надежной профилактикой вторичных подвывихов, но не обеспечивал полной реконструкции сустава. К сожалению, у нас были осложнения — острый гнойный артрит при инфицировании мягких тканей вокруг спиц. Трансартикулярное введение спиц и неустраненное смещение наружной лодыжки приводили к высокому проценту посттравматических артрозов.

Все вышеизложенное заставило нас отойти от традиционных методик лечения переломовывихов в голеностопном суставе. В течение 10 лет мы пропагандируем способ отсроченной репозиции переломов лодыжек. При госпитализации устраняются вывихи стопы кзади и кнаружи и на поврежденную конечность до средней трети бедра надевается трубчатый сетчатый бинт. Он фиксируется турами мягкого бинта на уровне коленного и голеностопного суставов. Возможно применение клеола при условии индивидуальной переносимости. У кончиков пальцев сетчатый бинт завязывается узлом, и нога на пружине подвешивается к балканской раме. Бедро укладывается на шину Белера, стопа и голень остаются в подвешенном состоянии (рис. 12.3). При этом стопа под действием силы тяжести устанавливается в среднефизиологическом положении относительно большеберцовой кости. Происходит нейтрализация действия мышц антагонистов (передней большеберцовой и короткой малоберцовой; задней большеберцовой и длинной малоберцовой; длинных разгибателя и сгибателя пальцев; длинных разгибателя и сгибателя большого пальца). За счет натяжения связок, капсулы и сухожильно-мышечного аппарата стопа встает в положение неполной супинации, инверсии и аддукции. Отломки репонируются самопроизвольно. Подвывиху кзади препятствует натяжение трехглавой мышцы голени, смещающей голень и бедро назад при фиксированной стопе.

Пациенту назначаются анальгетики, препараты, улучшающие реологию крови. С первых суток разрешаются активные движения в коленном и голеностопном суставах. При этом включается мышечный насос голени, что способствует скорейшему спадению отека. Последний исчезает к 3—5 дню. После этого решается вопрос о способе окончательной фиксации отломков. Если повреждение стабильное (первичное смещение стопы не превышает 2 мм и наклон тарана менее 2 градусов), больной лечится консервативно. В плановом порядке накладывается циркулярная гипсовая повязка (сапожок). Производится окончательная репозиция отломков, которые легко пальпируются под кожей неотечного голеностопного сустава. Выполняется рентгенологический контроль, больной выписывается из стационара. Частичная нагрузка разрешается через 4 недели. Перед этим под свод стопы вгипсовывается каблук или стремя (рис. 11.12 и 11.13). Через 7 дней после начала нагрузки выполняется контрольная рентгенограмма для исключения вторичных смещений отломков. По прошествии 6 недель разрешается полная нагрузка на ногу. Гипс снимается через 7—8 недель, в зависимости от тяжести повреждения. По снятии гипсовой повязки назначаются ЛФК, физиопроцедуры, ме-

дикаментозное лечение, направленные на профилактику развития деформирующего артроза. Трудоспособность восстанавливается через 4—6 месяцев после травмы.

Большой опыт лечения больных с повреждением голеностопного сустава, особенно изучение отдаленных результатов, убедили нас в необходимости абсолютно полной репозиции переломов лодыжек. Даже незначительное смещение нарушает конгруэнтность сустава и проявляется через 2—3 года посттравматическим артрозом. Поэтому в последние годы при нестабильных повреждениях в голеностопном суставе мы все больше склоняемся к оперативному способу лечения. Мы считаем, что оптимальным способом остеосинтеза переломов лодыжек является методика, разработанная в AO/ASIF. Она базируется на общепринятых принципах лечения любых внутрисуставных переломов:

I. Полная анатомичная репозиция всех элементов сустава.

II. Стабильная фиксация, путем межфрагментарной компрессии, обеспечивающей условия для регенерации хряща.

III. Ранняя, безболезненная мобилизация сустава с целью восстановления функции и профилактики артроза.

В настоящее время принято, что остеосинтез перелома лодыжек должен быть выполнен по экстренным показаниям в первые 6—8 часов с момента получения травмы, до развития истинного отека. При невозможности его выполнения конечность подвешивается в сетчатом бинте к прикроватной раме и вмешательство производится в отсроченном порядке на 5—6 сутки.

Техника остеосинтеза переломо-вывихов в голеностопном суставе

После стандартной обработки операционного поля на стопу надевается стерильная перчатка. Наложение жгута является предметом выбора хирурга. Доступ к перелому малоберцовой кости или наружной лодыжки обязательно должен быть дугообразным и огибать ее спереди или сзади, не совпадая с проекцией расположения пластины. Особое внимание уделяется тому, чтобы не повредить поверхностный малоберцовый нерв (рис. 12.4, а).

Доступ к медиальной лодыжке выполняется в виде дугообразного разреза, окаймляющего ее спереди или сзади (рис. 12.4, Ь, с). Задний край может быть обнажен из прямого разреза в проекции межберцового синдесмоза (рис. 12.4, d).

Этапы выполнения остеосинтеза.

1. Устранение укорочения малоберцовой кости и ее ротационных смещений.
2. Восстановление синдесмоза.
3. Фиксация заднего края.
4. Репозиция и фиксация медиальной лодыжки или шов дельтовидной связки.
5. Зашивание капсулы сустава.

Исключения составляют переломы типа А (супинационные повреждения), где начинать следует с остеосинтеза внутренней лодыжки.

Методика выполнения остеосинтеза малоберцовой кости зависит от уровня и характера ее повреждения. Фиксация производится путем наложения стягивающего 3,5 мм винта при поперечном косом и винтообразном переломе с последующей нейтрализацией третьтрубчатой пластиной, моделированной по контуру наружной лодыжки (рис. 12.5, а, Ь, с). Третьтрубчатая пластина может быть наложена по задней поверхности малоберцовой кости в качестве противососкальзывающей (методика Вебера) (рис. 12.5, d), с целью предотвращения смещения дистального отломка наружной лодыжки кзади. После остеосинтеза малоберцовой кости однозубым крючком проверяется стабильность синдесмоза (рис. 12.6, а). При наличии патологической подвижности фиксация осуществляется позиционным 4,5 мм кортикальным винтом, введенным через малоберцовую кость

и наружный кортикальный слой большеберцовой кости (3 кортикала). Подголовчатые переломы малоберцовой кости не фиксируются плстинами ввиду опасности повреждения общего малобецрвого нерва, а растягиваются по длине и удерживаются 4,5 мм позиционным винтом (рис. 12.6, с). После полной репозиции и фиксации перелома малоберцовой кости заднелатеральный край, связанный с ее дистальным отломком посредством межберцового синдесмоза, вправляется самопроизвольно. Если его перелом более 25% от диаметра большеберцовой кости, остеосинтез производится малым 4,0 мм губчатым винтом, введенным спереди назад или сзади наперед. При этом особое внимание уделяется тому, чтобы вся резьбовая часть винта располагалась в отломке заднего края (рис. 12.5, h', h", h'"). Крупные костные фрагменты, оторванные вместе с передней порцией синдесмоза от передненаружного края большеберцовой кости (перелом Тило-Шапуга) или переднего края малоберцовой кости (перелом Лефора) могут быть фиксированы короткими малыми губчатыми винтами или проволочными швами (рис. 12.6, Ь, с).

Остеосинтез внутренней лодыжки выполняется 4,0 мм малым губчатым винтом и деротационной спицей (рис. 12.7, d). Если фрагмент внутренней лодыжки мал и при оскольчатом ее переломе, осуществляется фиксация стягивающей проволочной петлей по Веберу (рис. 12.7, Ь). Дельтовидная связка сшивается сухожильным швом, или производится ее пластика м естными тканями с фиксацией шва на винте по В. Мюллеру.

Операция заканчивается устранением интерпозиции капсулы из полости сустава и ее швом. При Подсиндесмозном переломе тип А (супинационная травма) межфрагментарная компрессия отломков наружной лодыжки достигается стяпивающей проволочной петлей по Веберу (рис. 12.7, Ь).

На рисунке 12.8 представлены клинические наблюдения возможных вариантов фиксации переломо-вывихов в голеностопном суставе.

В послеоперационный период гипсовая иммобилизация не накладывается. С целью профилактики подошвенной флексии стопы на время сна до снятия швов может использоваться задняя лонгета. Параллельно с заживлением раны начинается активная разработка движений в голеностопном суставе. Важным моментом является восстановление тыльной флексии. Нагрузка на оперированную конечность разрешается через 4—5 недель после остеосинтеза. Трудоспособность восстанавливается к 8—10 неделе.

В заключение необходимо отметить, что фиксация переломов лодыжек является сложной ортопедической операцией, требующей от врача знания основ остеосинтеза и навыков атравматичного обращения с мягкими тканями. Неадекватная реконструкция сустава в ходе вмешательства приводит к более выраженному посттравматическому артрозу, чем остаточные смещения отломков при консервативном лечении. Открытая репозиция сама по себе сопряжена с дополнительной травмой, поэтому непременным условием является наличие у хирурга достаточного опыта ее выполнения.

Рис. 12.1. Повреждения элементов голеностопного сустава при супинации и аддукции:
1 — разрыв наружных коллатеральных связок; 2 — отрыв верхушки наружной лодыжки; 3 — отрывной перелом наружной лодыжки; 4 — перелом от сдвига внутренней лодыжки; 5 — перелом от сдвига внутренней лодыжки и заднего края большеберцовой кости

Рис. 12.2. Повреждения сегментов голеностопного сустава при пронационно-эверсионном механизме травмы голеностопного сустава:
1 — разрыв дельтовидной связки; 2 — отрыв верхушки внутренней лодыжки; 3 — отрывной перелом внутренней лодыжки; 4 — перелом малоберцовой кости на уровне синдесмоза; 5 — разрыв передней межберцовой связки; б — перелом передне-наружного края большеберцовой кости; 7 — разрыв задней межберцовой связки; 8 — перелом малоберцовой кости выше синдесмоза; 9 — подголовчатый перелом малоберцовой кости; 10 — разрыв межкостной мембраны; 11 — отрывной перелом заднелатерального края большеберцовой кости

Рис. 12.1.

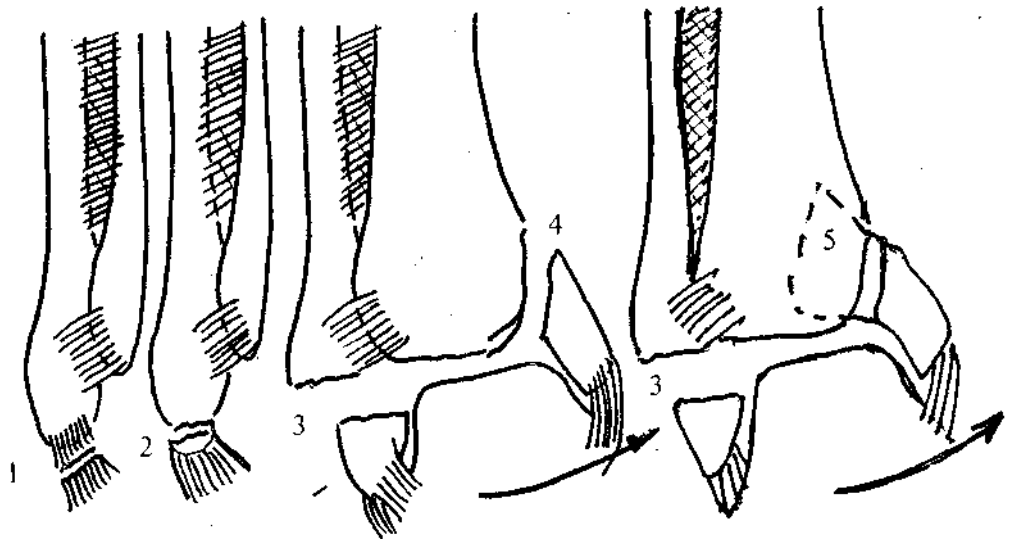

Рис. 12.2.

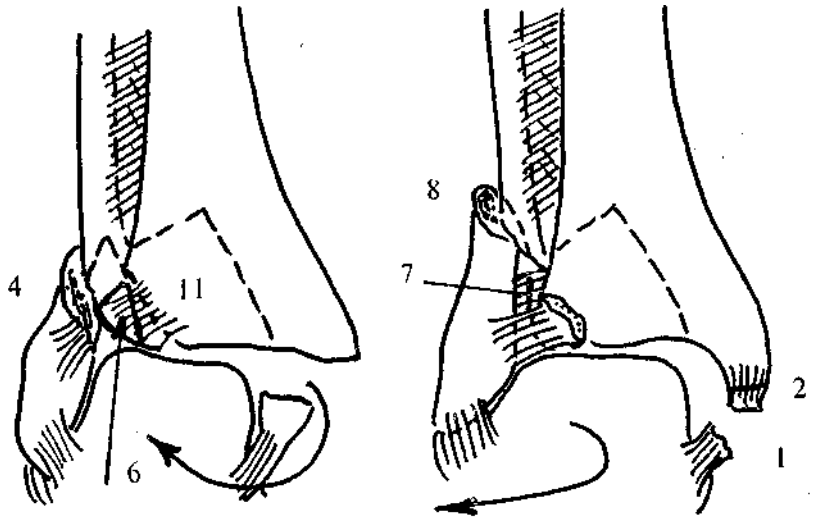

Рис. 12.2. (продолжение)

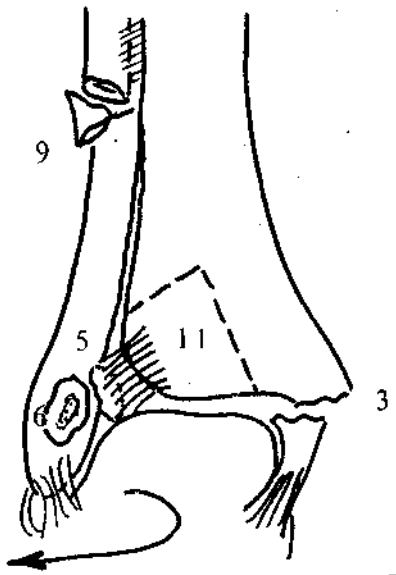

Рис. 12.4. Хирургические доступы при переломах лодыжек:

a — обнажение латеральной лодыжки и переднего синдесмоза. Разрез кожи идет более или менее параллельно N. fibularis superficialis, который не должен быть поврежден. Передний синдесмоз и передний край малоберцовой кости можно увидеть лишь после пересечения Retinaculum extensorum. Следует, по возможности, как можно меньше оголять дистальный фрагмент лодыжки;

b — стандартный разрез для обнажения медиальной лодыжки, предупреждающий пересечение V. saphena magna. После рассечения капсулы сустава можно оценить точность репозиции и качество восстановления суставной поверхности;

c — разрез для одновременного доступа к медиальной лодыжке и большому треугольнику Фолькмана;

d — разрез для наложения дорзальной "противоскользящей" пластины по Weber (см. также рис. 12.5, d)

Рис. 12.4.

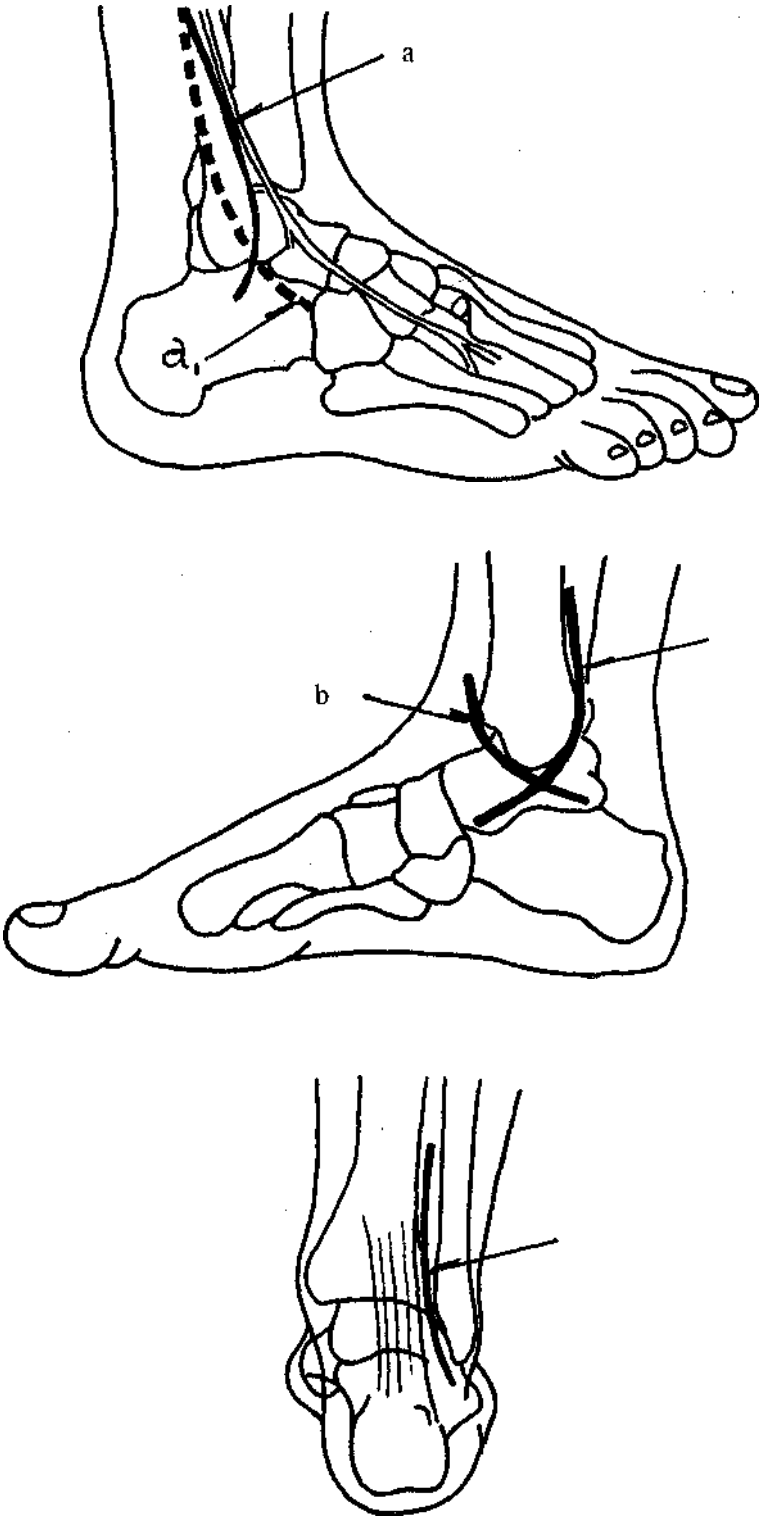

Рис. 12.5.Перелом типа В:

a — короткий косой перелом малоберцовой кости фиксирован 3,5 мм кортикальным стягивающим шурупом. Эта фиксация дополнена третьтрубчатой пластиной, выполняющей функцию нейтрализационной пластины;

Ь, c, d — различные методы внутренней фиксации латеральной лодыжки при разных видах переломов;

d — наложение третьтрубчатой "противоскользящей" пластины сзади по Weber;

e, f — различные типы внутренней фиксации медиальной лодыжки;

g— если становится необходимым выделение Lig. deltoideum вследствие интерпозиции мягких тканей, то ее необходимо сшить (доступ, см. на рис. 12.4);

h — большой Дорзолатеральный фрагмент большеберцовой кости осторожно репонируют и затем фиксируют 4,0 мм спонгиозным шурупом, введенным в переднезаднем направлении;

h", h",

h"' — фиксация стягивающим шурупом Дорзолатерального треугольника Фолькмана: вид сбоку, сзади и поперечное

Fig. 125.

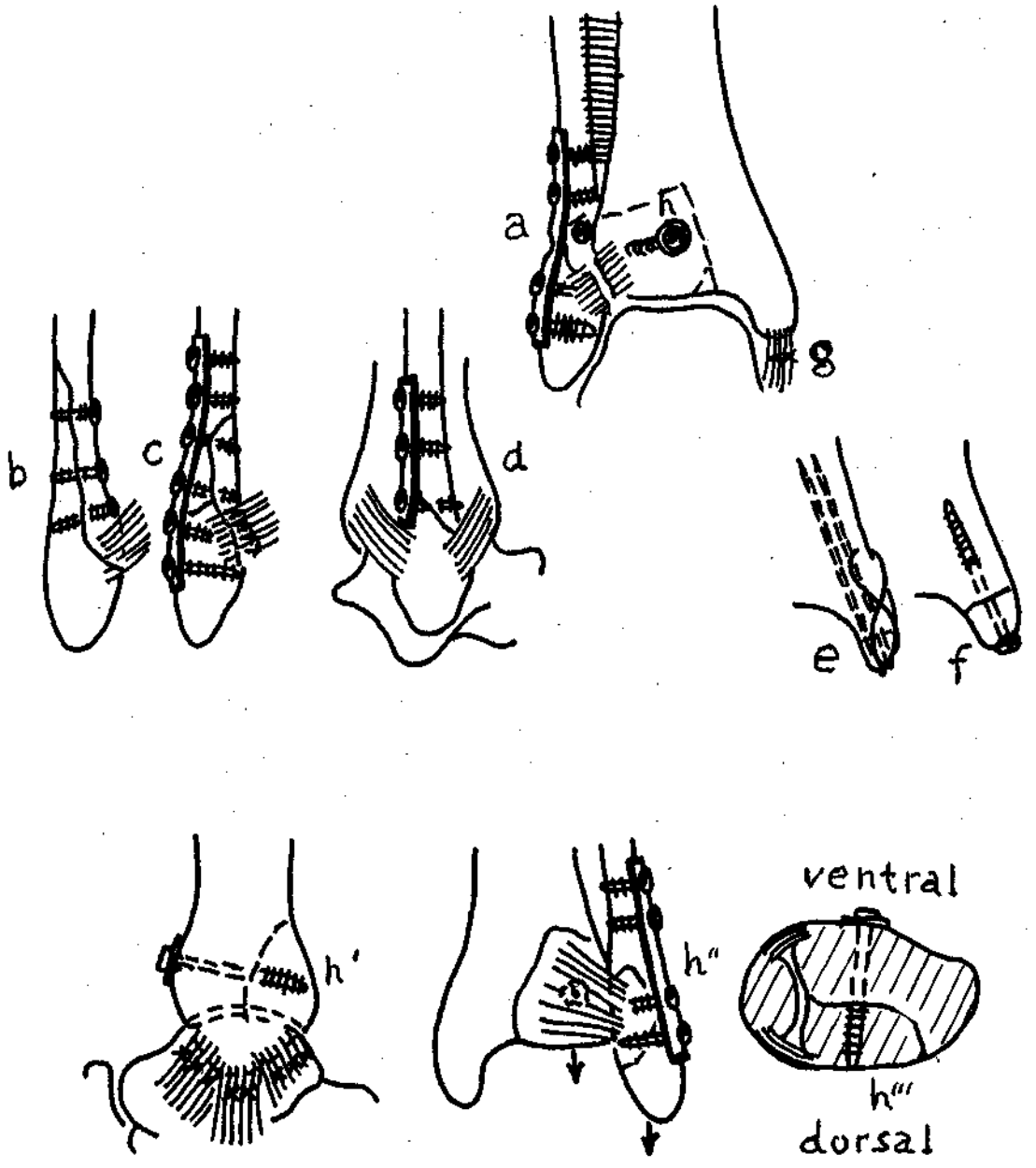

Рис. 12.6. Перелом типа С:

a — перелом диафиза малоберцовой кости репонирован и стабилизирован третьтрубчатой пластиной. При помощи крючка проверяют стабильность переднего синдесмоза. Небольшой отрывной перелом медиальной лодыжки фиксируют двумя спицами Киршнера и стягивающей проволочной петлей;

b, b' — перелом середины диафиза малоберцовой кости фиксируют пластиной. Передний синдесмоз оторван в области его прикрепления к латеральной лодыжке. Ее репонируют и фиксируют либо малым спонгиозным шурупом, либо чрескостным проволочным швом. Разорванную дельтовидную связку можно (необязательно) сшить. Большой Дорзолатеральный 'фрагмент осторожно репонируют и затем фиксируют большим спонгиозным шурупом. Этим восстанавливается стабильность вилки голеностопного сустава;

c, c' — нередко субкапитальный перелом диафиза малоберцовой кости не приводит к укорочению и не требует открытой репозиции. Наиболее важным моментом, тем не менее, является внимательная оценка даже минимального укорочения на рентгенограммах голеностопного сустава в прямой проекции. Ищите любое несоответствие в положении субхондральных пластинок дистального отдела большеберцовой кости (Pilon tibial) и латеральной лодыжки. Любое укорочение нуждается в коррекции. Небольшой отрывной перелом передней связки синдесмоза от большеберцовой кости репонируют и фиксируют малым спонгиозным шурупом;

c" — поскольку при этом повреждении нарушается целостность межкостной мембраны почти по всей длине, то фиксация прикрепления передней связки синдесмоза не может обеспечить достаточной стабильности вилки голеностопного сустава, и возникает необходимость введения позиционного шурупа. Его вводят косо сзади кпереди под углом 25—30°, резьбу нарезают и в малоберцовой, и в большеберцовой костях. Отрывной перелом медиальной лодыжки фиксируют с созданием компрессии при помощи одного или двух 4,0 мм спонгиозных шурупов;

d — точная анатомическая репозиция мачоберцовой кости в Incisura fibularis tibiae гарантирует восстановление нормального строения вилки голеностопного сустава. Неточность в репозиции с укорочением малоберцовой кости приводит к расширению вилки голеностопного сустава и вальгусному отклонению таранной кости. К развитию посттравматического дегенеративного артроза в большинстве случаев приводят даже небольшая неточность сопоставления и наклон таранной кости кнаружи

Рис. 12.6.

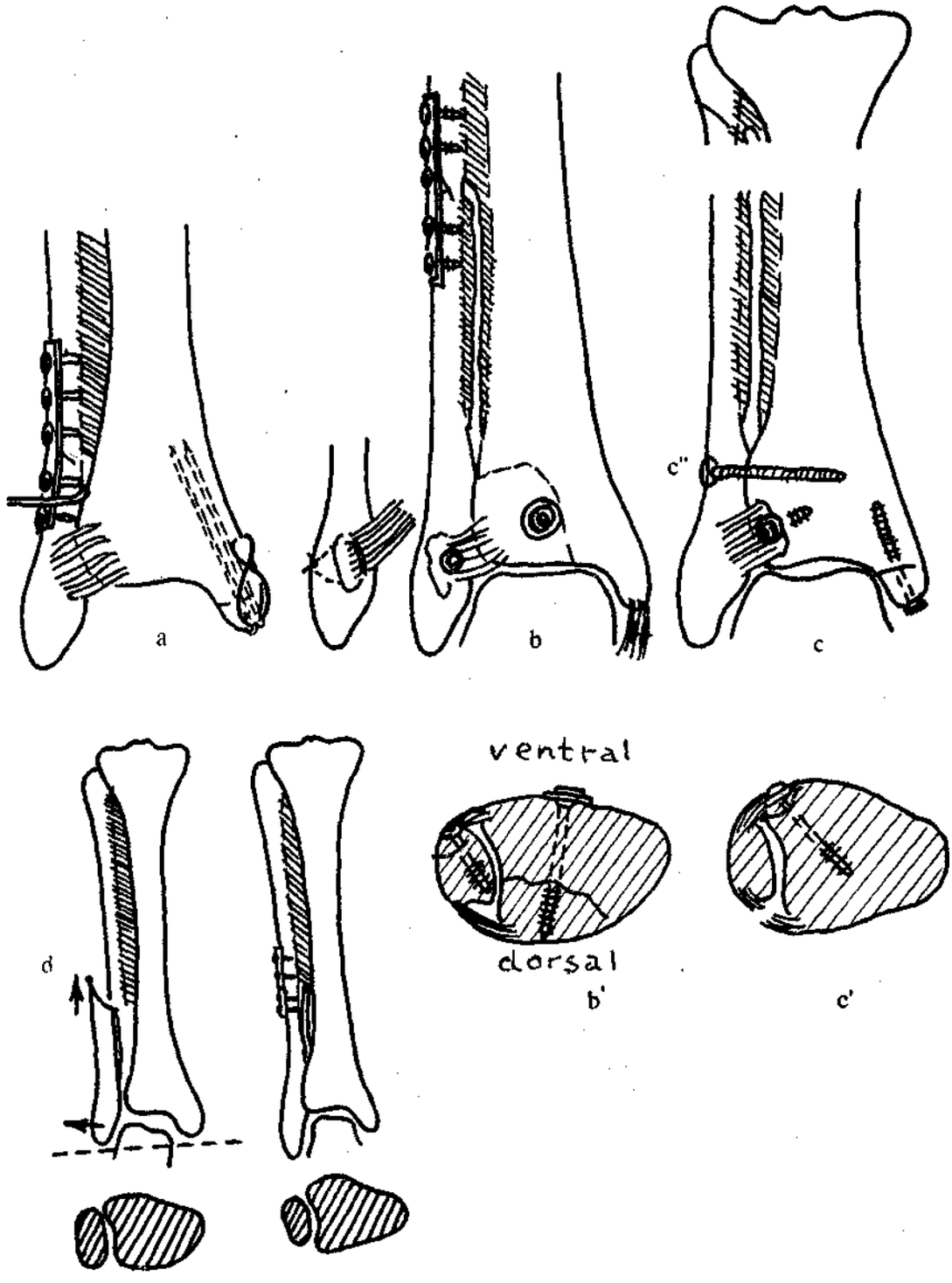

Рис. 12.7. Перелом лодыжки типа А:

a — разорванные Lig. fibulotalare и Lig. fibulocalcaneare могут быть сшиты одним слоем;

b — оторвавшийся фрагмент латеральной лодыжки сначала стабилизируют двумя спицами Киршнера и затем фиксируют, создавая компрессию, проволочным серкляжем;

c — если кость хорошего качества, то большой латеральный фрагмент лодыжки можно фиксировать хорошо смоделированной третьтрубчатой пластиной, выполняющей функцию стягивания;

d — большой сдвинутый фрагмент медиальной лодыжки фиксирован спицей Киршнера и 4,0 мм спонгиозным шурупом;

e — дорзомедиальные фрагменты при переломах типа А возникают редко. Они всегда расположены непосредственно за фрагментом медиальной лодыжки. Подобные фрагменты можно выделять, репонировать и фиксировать малыми 4,0 мм спонгиозными шурупами, введенными с медиальной и задней сторон

Рис. 12.7.

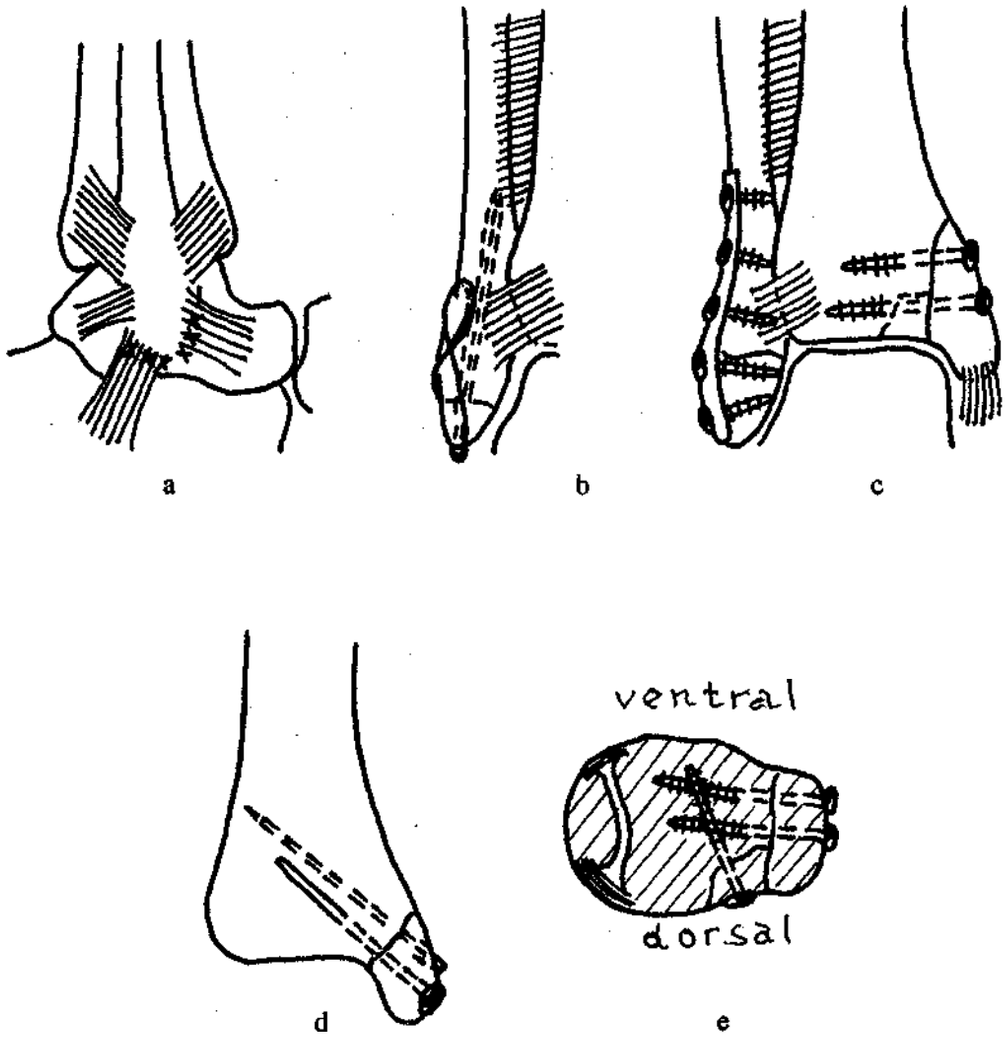

Рис. 12.8.1. Рентгенограммы больной Г., 46 лет. Диагноз — закрытая чрессиндесмозная травма в правом голеностопном суставе: перелом обеих лодыжек, подвывих стопы кнаружи (а — при госпитализации, б — после остеосинтеза)

Рис. 12.8.2. Рентгенограммы больной П., 27 лет. Диагноз — закрытая чрессиндесмозная травма в правом голеностопном суставе: перелом обеих лодыжек и заднего края большеберцовой кости больше 25% суставной поверхности (а — при госпитализации, б — через 56 недель после остеосинтеза)

Рис. 12.8.3. Рентгенограммы больной Б., 45 лет. Диагноз — закрытая чрессиндесмозная травма левого голеностопного сустава: перелом обеих лодыжек, подвывих стопы кнаружи и кзади (а — при госпитализации, б — после операции, в — через 58 недель после остеосинтеза)

Рис. 12.8.1.

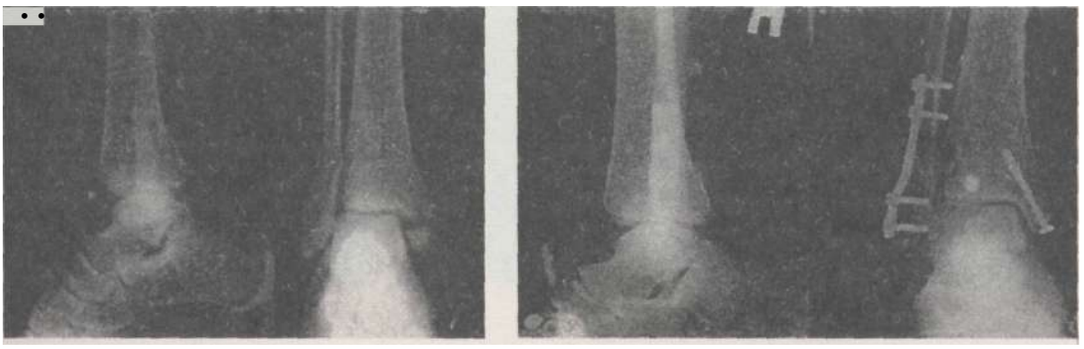

Рис.12.8.2. I

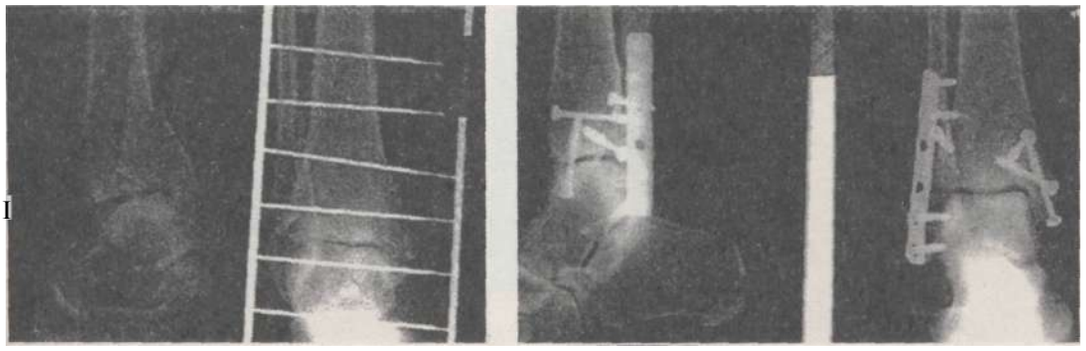

Рис. 12.8.3. I

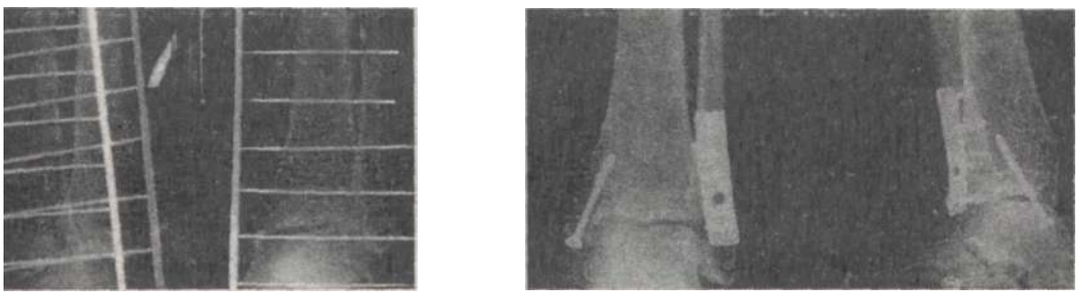



Рис. 12.8.4.

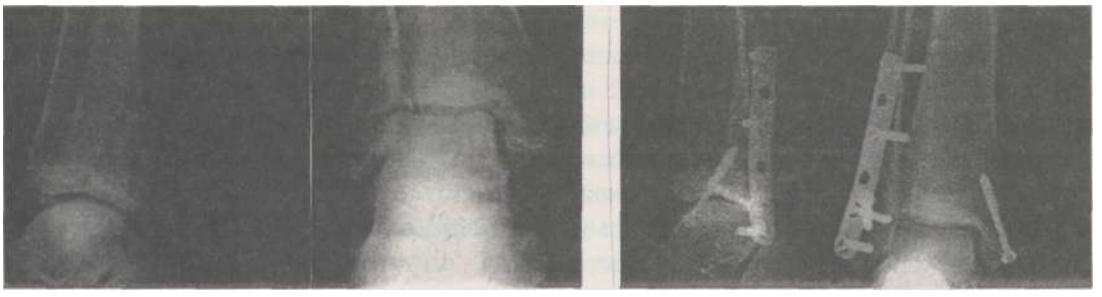

Рис. 12.8.5,



Рис. 12.8.5,



Повреждения стопы

Переломы костей стопы составляют около одной трети из общего числа закрытых переломов. Среди них наиболее часто встречаются повреждения переднего отдела стопы переломы и переломовывихи фаланг пальцев, плюсневых костей, реже — среднего и заднего отделов стопы — костей предплюсны, таранной и пяточной костей.

Повреждения костей стопы, особенно со смещением отломков, сопровождаются значительными нарушениями кровообращения. Гематома, образующаяся при переломе или переломо-вывихе костей стопы, имеет источниками разрушенные венозные синусы губчатой кости, поврежденные магистральные сосуды стопы. Кровь изливается в небольшие по объему и имеющие очень прочные стенки фасциальные ложа стопы. Помня о сообщении фасциальных вместилищ стопы между собой глубоким фасциальным пространством голени лишь через узкий и прочный лодыжковый канал, можно предположить не только поврежденние и сдавление сосудистых магистралей стопы, но и «туннельное» поражение нервов. Такое стойкое, а иногда необратимое поражение нервных стволов стопы и нижней трети голени является основой для развития тяжелого нейро-трофического расстройства — синдрома Зюдека.

Длительный травматический вазоспазм имеет четкую связь с возникновением и развитием инфекции. Большое значение имеет фактор времени до операции первичной хирургической обработки ран при открытых переломах и своевременное выполнение фасциотомий для декомпрессии фасциальных футляров и устранения ишемии тканей путем выполнения проводниковых блокад — при закрытых.

Этапность лечения предполагает выполнение различных объемов помощи, реальных для данной конкретной медико-тактической обстановки. Оптимально, конечно, выполнение всего объема помощи сразу по установлении диагноза, но даже для его выявления не везде существуют достаточные условия. К ним надо отнести не только наличие грамотной рентгеновской службы, наличие перевязочной в лечебно-диагностическом отделении, но и присутствие специалистов, имеющих соответствующую подготовку, арсенал имплантатов, инструментария и аппаратуры, позволяющих оказать помощь в полном объеме, что возможно только в специализированном отделении с привлечением специалистов других хирургических специальностей, если в этом будет необходимость (например, замещение дефектов стопы или ее реплантация).

На медпункте (завода, фабрики, на ФАПе в сельской местности) диагноз будет предварительным. Помощь на этом этапе сообразна условиям как диагностики, так и лечения, т. е. необходимо обезболить и выполнить транспортную иммобилизацию.

В приемном или хирургическом отделениях центральной районной больницы есть возможность выполнить рентгеновские снимки и осмотреть раны в перевязочной, это дает информацию для постановки клинического диагноза и улучшает возможности для полного оказания помощи. При отсутствии у хирурга или травматолога достаточных практических навыков или иных необходимых для выполнения лечебных процедур условий, возможно альтернативное решение — направить пострадавшего в специализированное травматологическое отделение.

Повреждения пальцев

Включают в себя закрытые и открытые разрушения как мягких тканей, так и скелета стопы. Все они являются результатом прямого механизма воздействия. Переломы фаланг пальцев возникают при падении тяжести на стопу или при сдавлении ее между двумя предметами. Довольно часто травма пальцев стопы открытая и имеет вид переломо-вывиха или сочетается с повреждением плюсневых костей (рис. 12.9).

Клиника. Наблюдаются общие симптомы переломов — боль в покое, усиливающаяся при движении и нагрузке, отек, пропитывание тканей кровью из места перелома, образование пузырей с кровянистым или серозным содержимым. Может определяться патологическая подвижность в нетипичном месте. Эта клиническая картина позволяет поставить диагноз специалисту медпункта и направить пострадавшего в травматологический пункт или стационар. Характер повреждения и виды смещения фаланг позволяют уточнить рентгенологическое исследование, которое должно быть выполнено при госпитализации.

Лечение. При переломах фаланг без смещения отломков и с незначительными расстройствами кровообращения показана разгрузка переднего отделения стопы. Это может быть выполнено на этапе амбулаторного лечения. Возможно функциональное ведение больного — передвижение только по мере необходимости (буфет, туалет, койка) с опорой на пятку. При выраженности болевого синдрома используется фиксация стопы подошвенной лонгетной повязкой до верхней трети голени (гипс, поливик и др.). Основное положение таких больных — лежа с приподнятой поврежденной конечностью. Срок лечения не менее 15 дней.

При наличии тяжелой сопутствующей патологии (облитерирующий эндартериит, атеросклероз, диабетическая ангиопатия и др.) обязательны консультации и лечение у специалистов соответствующего профиля.

Осложнение переломов смещением его отломков требует лечения его в стационаре.

При переломах со смещением отломков, переломо-вывихах и вывихах используются различные виды репозиции. Мы предпочитаем одномоментную ручную репозицию с применением петлевых тяг.

Фиксация в данном случае осуществляется лонгетной повязкой.

Учитывая малые размеры костных фрагментов, зачастую не удается сохранить результаты, достигнутые путем одномоментной репозиции, поэтому прибегают к постоянному скелетному вытяжению. Тяга производится за спицу Киршнера, проведенную сагиттально через ногтевую фалангу поврежденного пальца. Фиксация достигается налаживанием системы постоянного скелетного вытяжения, либо в классическом варианте на шине Белера (рис. 12.10), либо в устройстве, монтируемом из деталей аппарата Илизарова и укрепляемом в гипсовом сапожке (рис. 12.11).

Следует отметить, что сила тяги должна быть незначительной — достаточно небольших резинок или периодического подтягивания за леску. Срок фиксации — до трех недель.

При открытых повреждениях необходима первичная хирургическая обработка ран. Репозиция отломков и их фиксация с помощью спиц, микровинтов и пластин производится открыто и является частью операции первичной хирургической обработки.

Повреждения плюсневых костей

Плюсневые кости так же, как и пальцы, чаще всего страдают от прямой травмы, реже — от форсированного переразгибания переднего отдела стопы. Проявление непрямого механизма травмы — изолированный перелом наружной части основания V плюсневой кости. Этот перелом носит характер отрывного и возникает при внезапном резком сокращении короткой малоберцовой мышцы.

Встречаются изолированные переломы плюсневых костей, когда сломана одна кость, множественные, когда сломано несколько костей, одно- и многофрагментарные (многооскольчатые), со смещением и без смещения отломков (рис. 12.12). При изолированных переломах отломки смещаются редко, при множественных — значительно чаще.

Клинические проявления: боль, усиливающаяся при пальпации, нагрузке по оси поврежденной плюсневой кости, попытке пассивных и активных движений стопой.

Изменение формы стопы (дефигурация) зависит от вида смещения отломков, размеров и быстроты *накопления гематомы* при повреждениях сосудов, а также от развития отека конечности в более поздние сроки. *Локализацию и* характер переломов *костей* переднего *отдела стопы позволяет* уточнить рентгенография.

Лечение. Доврачебная помощью (ФАЛ) заключается в обезболивании посредством применения анальгетиков, холода местно и выполнения т^ажлу^^ажч^ж^жжанщ vavgNSRR^K — ^жх^^Чсргйхера тога, задний гипсовый лонгет до верхней трети голени. Необходимо также дать направление на консультацию хирурга или травматолога.

В поликлинике под контролем хирурга возможен вариант функционального лечения при изолированных переломах плюсневых костей без смещения отломков — нагрузка стопы при ходьбе на пятку по мере необходимости. Основное положение таких больных — лежа, с ногой, уложенной в возвышенное положение. Местно применяется холод.

В хирургических отделениях ЦРБ при множественных переломах без смещения отломков показана гипсовая иммобилизация лонгетной повязкой до спадения отека. В дальнейшем из этой повязки формируется гипсовый сапожок с каблуком под пяточной областью. Разрешается ходьба в повязке с опорой на каблук.

В травматологических отделениях при переломах плюсневых костей со смещением отломков показана репозиция. При опорных переломах она может быть ручной, выполняемой с помощью петлевых тяг. Фиксация — гипсовой повязкой. Удержание сразу нескольких петлевых тяг при репозиции затруднительно, поэтому можно применять репозицию с использованием грузов в положении больного лежа на животе, стопы пациента при этом помещаются за край операционного стола (рис. 12.13). Тяга грузом, закрепленным петлями или манжетами за пальцы, является постоянной. Руки хирурга при этом остаются свободными и выполняют репозицию, а при неопорных переломах и чрескожную фиксацию плюсневых костей спицами. Безусловно, в этом случае требуется помощь ассистента.

Возможен и другой способ одномоментной репозиции с применением устройства, располагаемого на передней поверхности голени (рис. 12.14).

Упорная площадка несет на себе штангу, к которой фиксирован блок тяг, позволяющих посредством манжет или петель, закрепляемых на пальцах, осуществлять скелетное вытяжение и репозицию индивидуально для каждой из плюсневых костей. Следует заметить, что тяговое усилие сохраняется постоянно и при рентгеноконтроле, и при застывании гипсовой повязки, в которую укладывается супинатор. Неопорные переломы можно фиксировать чрескожно спицами Киршнера, не устраняя вытяжения, с последующим рентгеноконтролем. По застывании гипсовой лонгеты манжеты аккуратно снимаются, устройство демонтируется. Супинатор остается между лонгетой и подошвенной поверхностью стопы. После спадения отека лонгета может быть заменена циркулярной гипсовой повязкой с каблуком.

Неудачная закрытая репозиция, наличие напряженной гематомы, сопровождающейся сосудистыми расстройствами, являются показаниями к открытой репозиции отломков и декомпрессивной фасциотомии.

Открытая репозиция переломов плюсневых костей завершается чаще всего использованием различных металлоконструкций — спиц, скоб, винтов, пластин, проволочных швов в зависимости от вида и локализации перелома.

Обширность повреждений скелета переднего отдела стопы нередко сопровождается разрушением связочного аппарата, что приводит к возникновению переломовывихов. Переломо-вывихи в предплюсно-плюсневом суставе (суставе Лисфранка) делят на неполные (перело-мовывих одной или нескольких костей) — рис. 12.15 и полные (смещаются все кости переднего отдела стопы) — рис. 12.16.

Полные переломо-вывихи подразделяют на наружные, внутренние, тыльные, подошвенные и расходящиеся (дивергирующие).

Кроме того, эти повреждения могут быть закрытыми или открытыми и сочетаться с переломами диафиза и дистальных отделов плюсневых костей. При этом не следует забывать о сочетании видов смещений оснований плюсневых костей. Например, чаще всего встречаются тыльно-наружные переломо-вывихи, реже — подошвенно-внутренние. Большую помощь в установлении видов смещений оказывает рентгенография.

Клинические проявления. В раннем периоде после повреждения видна деформация переднего отдела стопы с его расширением, а иногда и укорочением. Пульсация на тыльной артерии стопы может отсутствовать из-за спазма или резкого натяжения. По прошествии времени деформация маскируется значительной гематомой и отеком.

Лечения. Вправление переднего отдела стопы должно производиться в возможно ранние сроки от момента повреждения. Радикально помочь пострадавшему в медпункте вряд ли удастся. Надо назначить обезболивающие, наладить иммобилизацию и доставить пострадавшего в специализированный стационар в кратчайшие сроки. Виды репозиции зависят как от вариантов смещений, так и от объема практических навыков и инструментального обеспечения оперирующего.

При любых видах переломо-вывихов необходимо полноценное обезболивание с целью преодоления рефлекторного сокращения мышц. И при неполных, и при полных вывихах нужна продольная тракция за смещенный сегмент и его репозиция. Это может быть достигнуто при одномоментной ручной репозиции (легче при неполных вывихах) или при использовании аппаратов внешней фиксации. Иногда после ручной репозиции положение вправленной кости бывает неустойчивым и репонированный передний отдел нуждается в фиксации спицами. Спицы проводятся транскутанно, стопа фиксируется гипсовой лонгетой. Хорошую фиксацию обеспечивает аппарат Илизарова (рис. 12.17).

Сроки фиксации вправленного переднего отдела стопы 7—8 недель. После снятия гипсовой повязки или аппарата Илизарова показаны лечебная физкультура, массаж, ношение супинатора.

Неудача закрытой репозиции является показанием к открытому вправлению, при котором можно удалить интерпонент и фиксировать вправленные основания спицами или винтами. При этом во время доступа производится декомпрессивная фасциотомия, как правило, с тыльной поверхности стопы, создаются условия для отмывания гематомы и более точной адаптации оснований плюсневых костей и костей предплюсны.

Переломы и вывихи костей среднего отдела стопы

Это повреждения клиновидных, кубовидной и ладьевидной костей.

Чаще всего они бывают внутрисуставными, нередко с нарушениями соотношений в суставах Лисфранка и Шопара. Причиной разрушения этих костей служит обычно приложение большой раздавливающей силы.

Клинические проявления. Резкая деформация в первые минуты или часы из-за смещения отломков или всей кости позволяет поставить диагноз непосредственно на месте происшествия или в медпункте, однако быстро нарастающая местная гематома, отек в среднем отделе стопы, достигающий голеностопного сустава, не позволяют с большой вероятностью поставить диагноз. Следовательно, если предварительный диагноз определен фельдшером, выполнены обезболивание и иммобилизация, то пострадавший нуждается в доставке в стационарное лечебное учреждение, где уточнить диагноз можно при помощи рентгенологического обследования.

Смещения при изолированных переломах клиновидных костей часто связаны с переломо-вывихами в суставе Лисфранка (рис. 12.18). При множественных переломах клиновидных костей смещения редки.

Для уточнения линии перелома иногда недостаточно трех типичных рентгенологических проекций — прямой, боковой и косой, так как трудно избежать наложения. Поэтому целесообразно использовать компьютерную томографию.

Лечение. Переломы клиновидных костей без смещения отломков лечат гипсовой повязкой в хирургическом отделении, а затем на поликлиническом приеме. Сначала накладывают задний гипсовый лонгет с хорошим моделированием свода, по спадению отека — гипсовый сапожок с супинатором и каблуком под пяткой. Срок фиксации — до 8 недель с одновременным применением физиопроцедур (УВЧ), по снятии гипсовой повязки — ЛФК и массаж.

В травматологическом стационаре производят вправление костей или их отломков под проводниковой или общей анестезией. Часто после одномоментной ручной репозиции вправленное положение клиновидных костей весьма неустойчиво — легко возникает рецидив. Для фиксации можно применить либо спицы — транскутанно, либо винты или металлические скобки в ходе выполнения открытой репозиции.

Внутренняя фиксация короткими конструкциями не исключает внешней фиксации гипсовой повязкой на срок до 6—8 недель.

Переломы ладьевидной кости

Переломы бывают изолированными, но нередко сочетаются с переломами и переломовывихами других костей стопы (суставы Лисфранка и Шопара). К изолированным относятся следующие виды: перелом в сагиттальной плоскости, компрессионный перелом, перелом горизонтальной пластики и отрывной перелом бугристости в месте прикрепления задней большеберцовой мышцы.

Клинические проявления. Переломы ладьевидной кости происходят при резких сгибающих или разгибающих передний отдел нагрузках с одновременным его приведением. Так возникают дивергирующие переломо-вывихи в суставе Лисфранка (рис. 12.19), когда первый луч, включающий первую плюсневую и медиальную клиновидную кости, сдвигает и разрывает ладьевидную кость.

В постановке диагноза, кроме клинических признаков, приведенных выше, большую помощь оказывают рентгенография стопы в прямой, боковой, косой проекциях, а иногда и сравнительный снимок обеих стоп в прямой проекции для дифференциальной диагностики добавочной сесамовидной косточки сухожилия передней малоберцовой мышцы.

Лечение. Переломы без смещения отломков нуждаются в фиксации гипсовой повязкой на срок до 8 недель. Вгипсованный под областью пятки каблук позволит опираться на ногу в гипсовом сапожке с 3—4 недели после травмы и лечебной иммобилизации.

При переломах со смещением отломков показана их репозиция, что выполняется в травматологических отделениях. Она может быть выполнена как вручную, так и с применением аппаратов с последующей транскутанной фиксацией спицами Киршнера. Можно использовать и аппарат Илизарова.

При компрессионных переломах ладьевидной кости показана открытая репозиция, иногда с замещением дефекта костного вещества аутотрансплантатом, который фиксируется винтами, пластиной или спицами. Внешняя иммобилизация осуществляется гипсовой повязкой в виде сапожка с каблуком до трех месяцев, нагружать ногу нужно начинать с 5—6 недели.

Переломы кубовидной кости

Переломы кубовидной кости встречаются приблизительно в два раза реже, чем передо-

мы ладьевидной кости. Следует заметить, что изолированные переломы этой кости происходят крайне редко. Как правило, это результат ее сдавления между основаниями 4 и 5 плюсневых костей при резком наружном отклонении переднего отдела стопы. Возможен такой перелом и в результате прямого воздействия травмирующего агента на кубовидную кость. Значительно чаще травма кубовидной кости сочетается с переломами других костей стопы — оснований плюсневых, наружной клиновидной или ладьевидной (рис. 12.20).

Клинические проявления. Значительное кровоизлияние и отек по наружному краю стопы, усиление боли при пальпации или отклонении переднего отдела стопы кнаружи. Активная пронация и супинация стопы невозможны, пассивные движения резко ограничены и болезненны. Обследование завершается рентгенографией в двух (прямой и косой) проекциях.

Переломы без смещения отломков требуют иммобилизации гипсовым сапожком на 4—6 недель, при оскольчатых переломах, сочетающихся с повреждениями других костей стопы, — до 8 недель.

Сминание губчатого вещества кубовидной кости иногда требует выполнения операции дистрационного артродеза с применением аутотрансплантата. Фиксация его производится короткими конструкциями (винты, пластины) или аппаратом внешней фиксации. Срок фиксации — до 8—12 недель.

Переломы и вывихи костей заднего отдела стопы

Этот отдел составляют наиболее массивные кости — пяточная и таранная. При падении с высоты они повреждаются наиболее часто.

Таранную кость вследствие ее окруженности суставными поверхностями называют «мениском» стопы. Действительно, ее участие в образовании голеностопного, таранно-пяточного и таранно-ладьевидного суставов, центральное место в скелете стопы говорит о важности этой кости в биомеханическом и функциональном аспектах. Важным моментом является правильное определение вида повреждения. Диагностика для фельдшера довольно сложна. После обезболивания и иммобилизации целесообразно направление пациента в специализированное отделение. Если фельдшер осматривает пострадавшего на вторые-третьи сутки от момента травмы, то может выявляться только проникновение крови из места перелома в под- или надтаранный суставы и будет выявляться лишь имбибиция кровью мягких тканей соответственно уровню или ниже места перелома. Встречаются так называемые рентгенонегативные переломы, которые выявляются только при использовании компьютерной томографии и артроскопии голеностопного сустава, а они могут быть выполнены только в травматологическом отделении.

Различают следующие виды переломов таранной кости (рис. 12.21). Среди перечисленных видов переломов хотелось бы выделить те, которые стали известны благодаря использованию артроскопии. Это краевые субхондральные переломы блока таранной кости, встречающиеся как изолированно, так и в сочетании с переломом лодыжек. Эта патология может быть источником развития деформирующего остеоартроза голеностопного сустава и его блокад.

Лечение. Переломы таранной кости без смещения отломков фиксируют гипсовой повязкой на срок до 8 недель. Они могут лечиться на медпунктах или под наблюдением врача поликлинической сети.

При переломах со смещением отломков показано оперативное лечение. Вправление отломков и фиксация их спицами или винтами не исключают фиксации гипсом. Срок иммобилизации может достигать трех месяцев, что объясняется опасностью развития асептического некроза при ранней нагрузке.

Переломы пяточной кости

Они возникают чаще всего при падении с высоты. Таранная кость при этом вклинивающим ударом разрушает пяточную. Нередко такие переломы бывают двухсторонними. Другая причина этих повреждений — прямой удар или сдавление.

Классификация представлена на рисунке 12.22.

Выделяют следующие типы переломов:

— краевые,
— отрывные пяточного бугра,
— Внесуставные переломы тела пяточной кости,
— внутрисуставные переломы пяточной кости,
— многооскольчатые переломы пяточной кости.

Переломы пяточной кости бывают закрытыми и открытыми, со смещением и без смещения отломков. Кроме того, эти переломы часто сочетаются с повреждением других частей скелета.

Клинические проявления. Для переломов пяточной кости характерны боли, усиливающиеся при пальпации. Больной не может приподняться на носки в положении стоя или надавить передним отделом стопы на ладонь обследующего в положении лежа. Изменяются размер и форма пяточной области, принимая так называемую «грушевидную» форму, пятка отклоняется кнаружи или кнутри, на глаз определяется снижение свода стопы. Нередко происходит имбибиция тканей кровью из гематомы, распространяющейся из места перелома. Возникновению гематомы способствует богатая сосудистая сеть пяточной кости, обширность повреждений при ее переломах и затруднение венозного оттока через разрушенные венозные синусы. Основываясь на анамнезе и характерной клинической картине, диагноз может быть сформулирован фельдшером. Подтвердить диагноз перелома позволяет рентгенологическое обследование в двух проекция — прямой и боковой. При чтении прямых (аксиальных) рентгенограмм необходимо обращать внимание на наличие вертикальных линий перелома в сагиттальной плоскости — их может быть даже несколько (рис. 12.23). В неясных случаях надо выполнить снимки обеих пяточных костей .

Как правило, диагноз ставится на основании боковых рентгенограмм, где обращают внимание на суставно-бугорный угол или угол Бёлера (рис. 12.24). Размеры его в норме колеблются в пределах 20—40°. При переломе пяточной кости угол может снижаться и даже становиться отрицательным. Однако мы считаем важными и аксиальные рентгеновские снимки, а для понимания положения отломков и степени разрушения этой сложной кости стопы в некоторых случаях показана компьютерная томография.

Лечение. Лечение переломов пяточной кости подразделяют на консервативное и оперативное. Это зависит от степени смещения отломков и целостности кожных покровов. При закрытых переломах без смещения отломков — необходимо обезболивание и транспортная иммобилизация, а при открытых — закрытие раны асептической повязкой. Пациент должен быть транспортирован из ФАП или медпункта завода в травматологический стационар.

При переломах пяточной кости без смещения отломков и при неповрежденных кожных покровах показано наложение гипсовой лонгеты, а через 1,5—2 недели — циркулярной гипсовой повязки. К этому сроку снижается болевой синдром и купируются расстройства кровообращения. Гипсовый саможок формируется со стандартным супинатором и каблуком, располагаемым в средней части стопы. С третьей недели разрешается дозированная нагрузка на поврежденную конечность в гипсовой повязке (рис. 12.29).

При переломах со смещением отломков применяется традиционное скелетное вытяжение, выполняемое с помощью двух или трех скоб (рис. 12.25), причем вытяжение производится одновременно кзади и в подошвенную сторону.

В оперативном лечении хирург использует различные компрессионно-дистракционные аппараты (КДА), а также открытый способ репозиции.

Компрессионно-дистракционные аппараты в различных вариантах сборки предполагают проведение спиц для поднятия заднесуставной поверхности и низведения пяточного бугра (рис. 12.26).

Сложность контроля в КДА состоит в том, что рентгенонегативные части аппаратов перекрывают линии переломов и судить о полноте репозиции бывает трудно.

Большинство компоновок компрессионно-дистракционных аппаратов (Илизарова, Калнберза и др.) запирают голеностопный сустав и лишь аппарат И. В. Фишкина лишен этого недостатка. Безусловным достоинством лечения в компрессионно-дистракционных аппаратах является возможность обеспечить мощную, постоянную, изменяемую силу при репозиции и фиксации коротких и трудноуправляемых отломков.

Сложность репозиции, сохраняющиеся трудности контроля восстановления суставных поверхностей подтаранного сустава, необходимость эвакуации его гемартроза заставили хирургов искать возможность открытой репозиции пяточной кости. Эти оперативные вмешательства позволяют устранить вышеназванные недостатки, хотя, безусловно, из-за обширности доступа они повышают угрозу инфекционных и ятрогенных осложнений.

Обычно для основного доступа используют наружный (рис. 12.27). В качестве дополнительного, позволяющего определить полноту репозиции или восстановить часть внутренней стенки пяточной кости (включая sustentaculum tali), используют внутренний доступ (рис. 12.28). При падении на ноги вертикально смещающие нагрузки разрушают пяточную кость. При этом sustentaculum tali смещается редко и полноту репозиции суставной поверхности пяточной кости можно выверять по нему. При подъеме суставной фасетки обнаруживается компрессия костных трабекул (вплоть до образования полости). В это самое место и устанавливается костный губчатый трансплантат, местом взятия которого чаще всего является подвздошный гребень. Восстанавливаем наружную стенку пяточной кости и фиксируем ее, трансплантат и поднятую суставную фасетку пластиной и винтами (рис. 30). Послойно закрываем оба доступа, оставляя на одни сутки дренаж из перчаточной резины. Иммобилизацию гипсовой лонгетной повязкой используем до 2—3 недель (до снятия швов), затем используем гипсовый сапожок с супинатором и каблуком под сводом стопы. Ходить в гипсовом сапожке, частично нагружая конечность, разрешаем после 6-й недели. Снимаем гипс через 8—9 недель после операции.

По снятии гипсовой повязки показаны массаж голени и стопы, восстановление движений в голеностопном и межфаланговых суставах. Разработка идет от реабилитации пассивных движений к активным. Показаны разработка движений в воде, плавание в бассейне.

Фельдшер при всех повреждениях стопы ставит предварительный диагноз, выполняет обезболивание, осуществляет транспортную иммобилизацию, направляет пострадавшего в хирургический или травматологический стационар. Надо сказать, что нарушения кровообращения при обширных травмах стопы могут быть столь значимы (тяжелы), что больного надо срочно отправить в ЦРБ. Из-за тяжести нарушений кровообращения большинство больных должны лечиться в хирургических отделениях ЦРБ, а там, где требуется операция — в специализированном травматологическом отделении.

Тяжелые нарушения кровообращения развиваются при закрытых и открытых травмах стопы. При этом кроме разрушения скелета стопы пальпаторно можно обнаружить снижение температуры кожных покровов, уменьшение или прекращение пульсации на тыльной и задней большеберцовой артериях. Для стопы, находящейся в состоянии гипоксии или ишемии, характерен цианотичный или мраморный цвет кожи. Увеличение периметра переднего отдела стопы на уровне сустава Лисфранка свыше 2,5—3 см по сравнению с противоположной конечностью указывает на наличие гематомы глубоких

фасциальных пространств стопы, что является показанием к декомпрессивной фасциотомии.

Декомпрессивная фасциотомия производится при напряженных гематомах стопы, которые возникают при множественных переломах и переломо-вывихах костей стопы. Для этого выполняются разрезы параллельно линиям Делорма (рис. 12.31), рассекают кожу, подкожную клетчатку и подошвенный апоневроз до проникновения в глубокое фасциальное ложе. Соединение для декомпрессии срединного фасциального ложа с медиальным или латеральным проводится путем частичного разрушения вертикальных фасциальных перегородок. Через эти разрезы на одни — двое суток вводится дренаж.

Тыльное подфасциальное пространство вскрывается разрезом в первом межплюсневом промежутке. Здесь же можно провести дренаж для соединения с глубоким срединным фасциальным ложем подошвы.

Гемостаз, устранение сдавления гематомой сосудисто-нервных образований и мягких тканей проявляются восстановлением нормального цвета кожных покровов, их потеплением, исчезновением ишемических болей, появлением пульсации на периферических сосудах.

Усилить декомпрессивный эффект можно применением проводниковой анестезии в верхней или нижней трети голени. Целесообразно применение местной гипотермии и медикаментозной терапии:

— р-р фраксипарина 0,6 х 2 раза п/к,
— р-р реополиглюкина 400,0 в/в,
— р-р трентала 5,0 в/в.

Рис. 12.9. Варианты перелома фаланг пальцев (пояснение в тексте)

Рис. 12.10. Демпферированное скелетное вытяжение при переломе плюсневых костей и фаланг пальцев на шине Белера с противовытяжением за пяточную кость

Рис. 12.9.

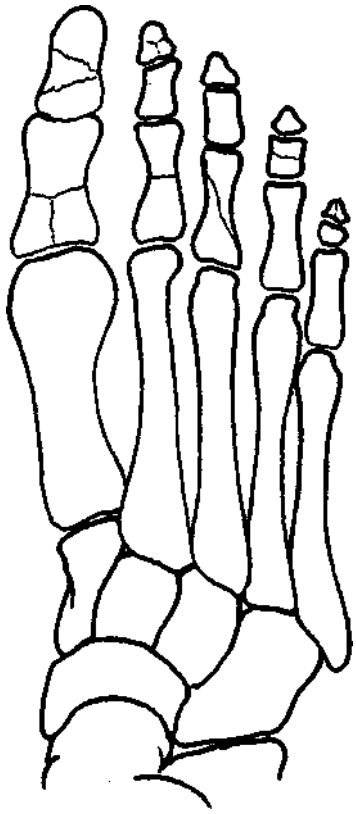

Рис. 12.10.

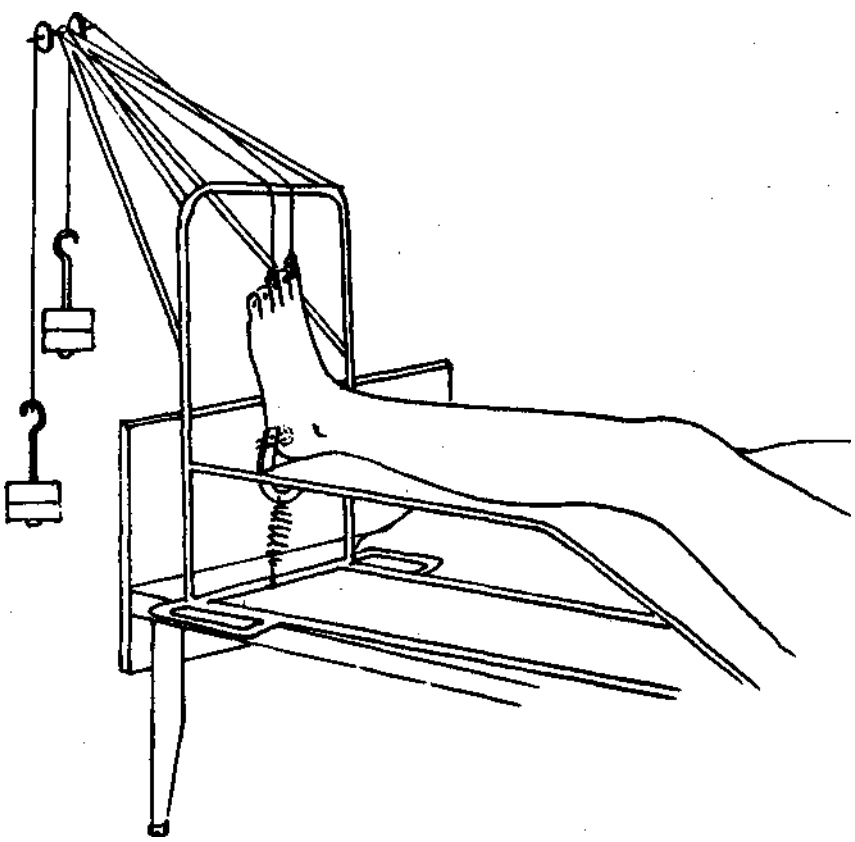

Рис. 12.11. Скелетное вытяжение при переломе фаланг пальцев и плюсневых костей в устройстве, смонтированном из деталей аппарата Илизарова и укрепленном в гипсовом сапожке

Рис. 12.12. Варианты переломов плюсневых костей:
1 — Т-образный перелом основания первой плюсневой кости; 2 — поперечный перелом головки второй плюсневой кости; 3 — винтообразный перелом диафиза третьей плюсневой кости; 4 — поперечный перелом диафиза четвертой плюсневой кости; 5 — отрывной перелом бугристости пятой плюсневой кости

Рис. 12.11.

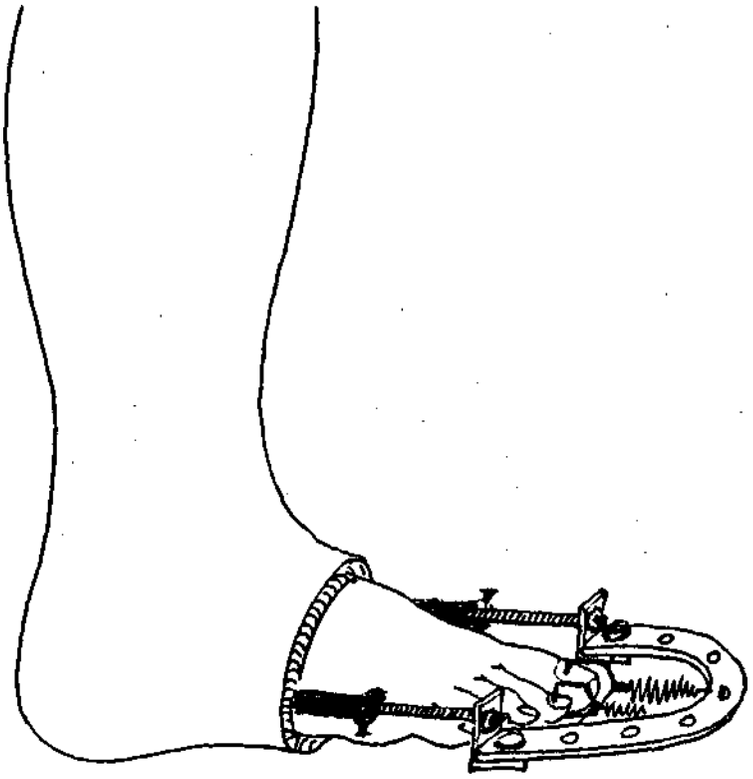

Рис. 12.12.

Рис. 12.13.

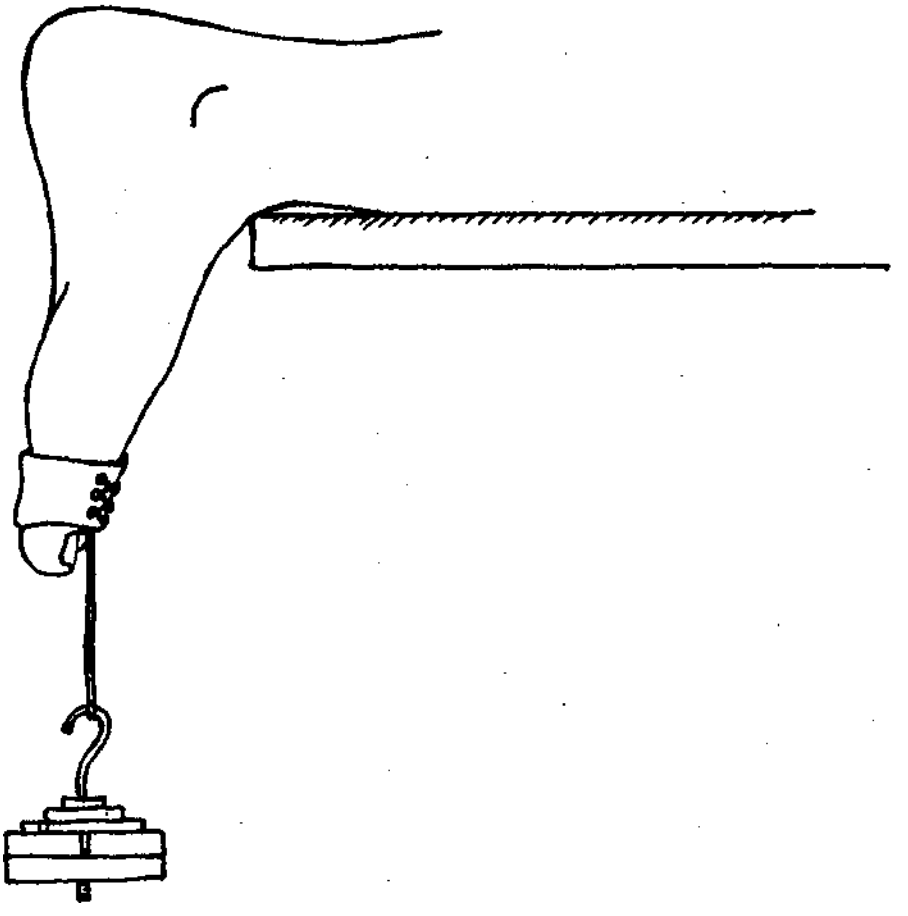

Рис. 12.14.

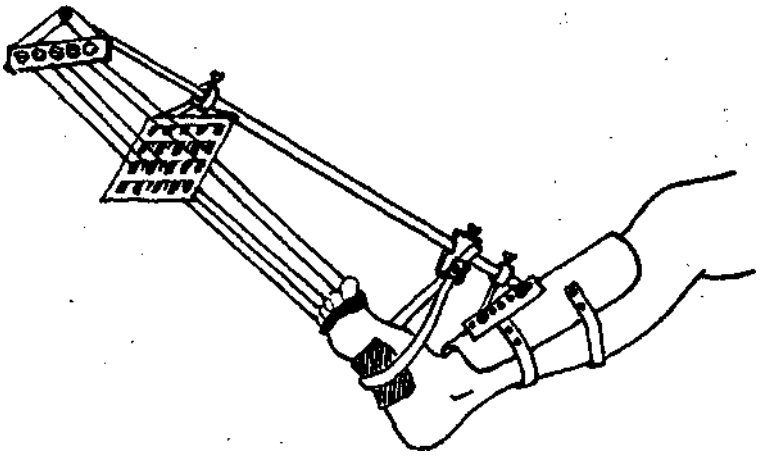

Рис. 12.15.

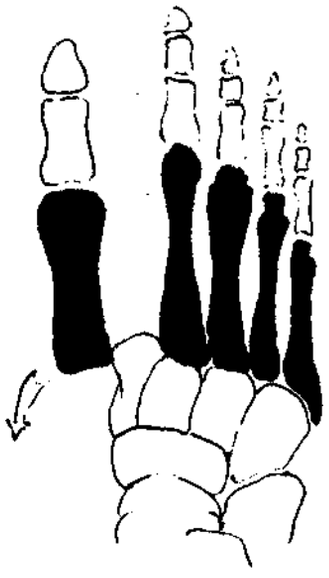

1



2

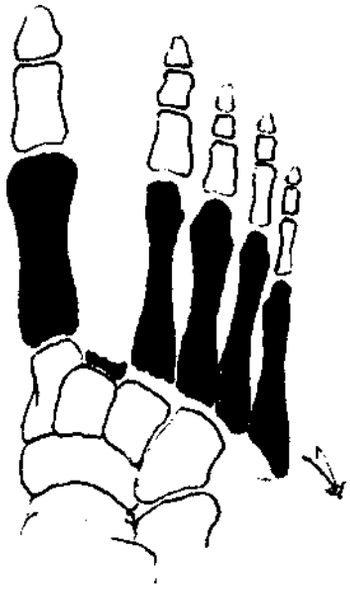

3

Рис. 12.16.

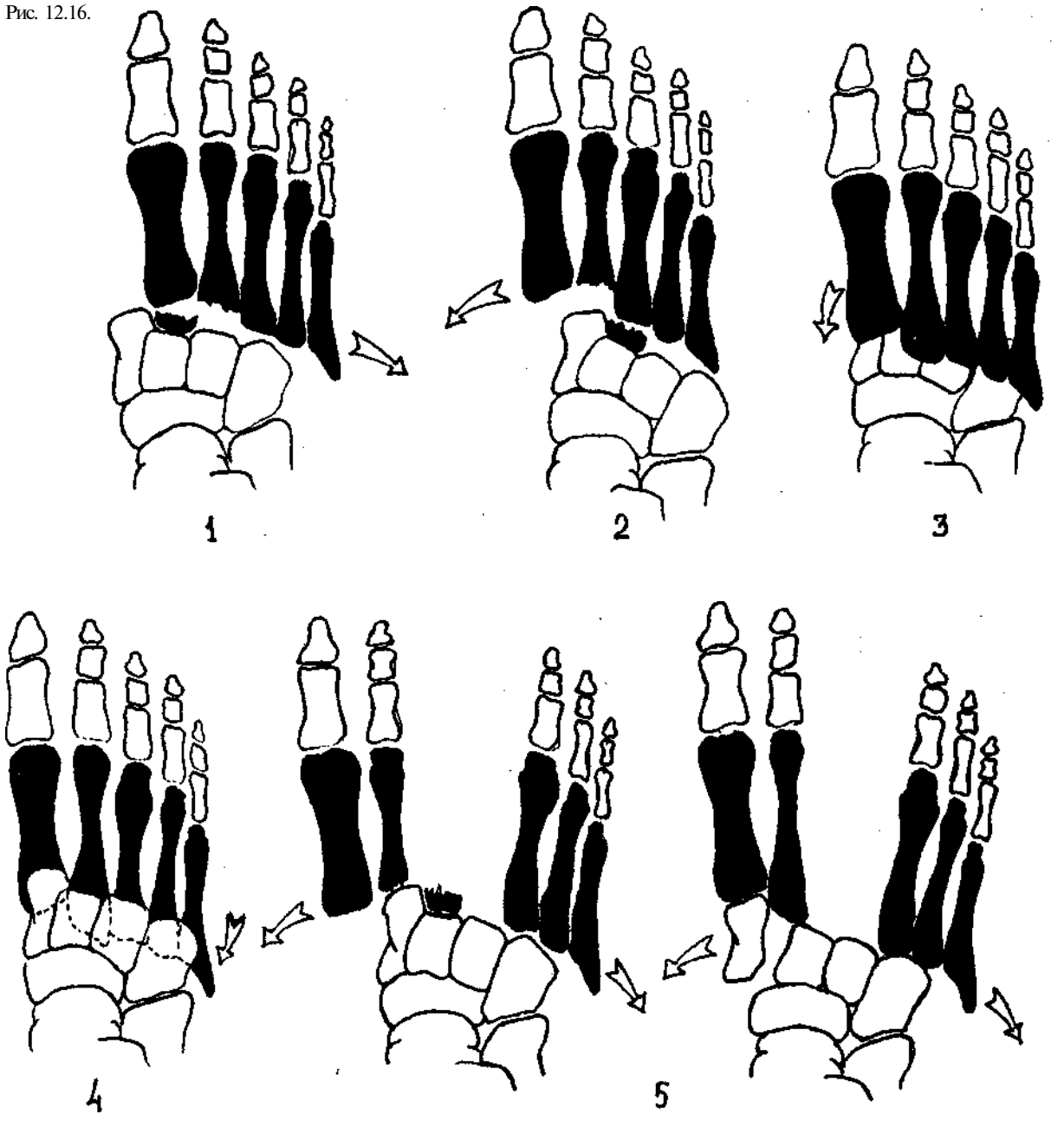

Рис. 12.16. Полные вывихи в суставе Лисфранка:
1 — наружный переломо-вывих; 2 — внутренний переломо-вывих; 3 — тыльный переломо-вывих; 4 — подошвенный переломо-вывих; S — варианты дивергирующих переломо-вывихов

Рис. 12.17. Фиксация стопы компрессионно-дистракционным аппаратом при вправлении переломо-вывиха в суставе Лисфранка

Рис. 12.17.

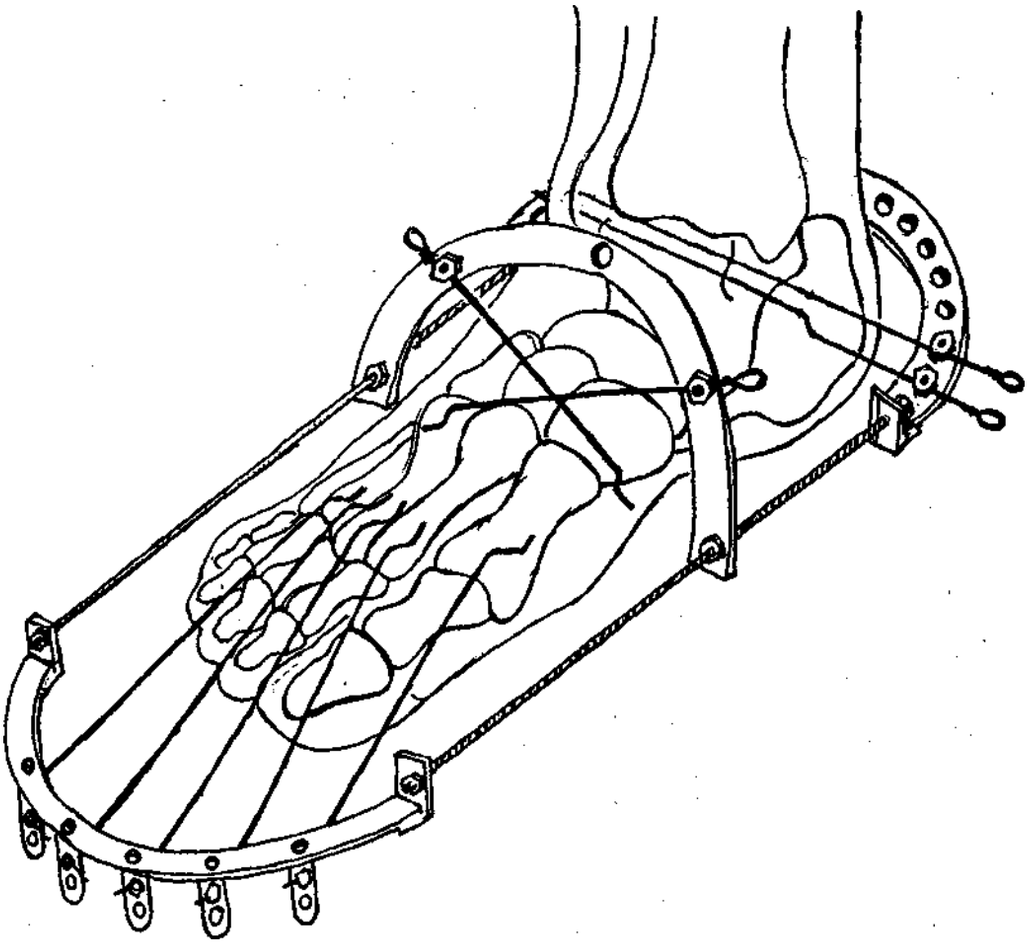

Рис 12.18. Варианты переломов клиновидных костей:
1 — перелом медиальной клиновидной кости при смещении первой плюсневой; 2 — переломо-вывих промежуточной клиновидной кости (вид во фронтальной плоскости); 3 — перелом трех клиновидных и кубовидной костей от сдвига

Рис. 12.18.

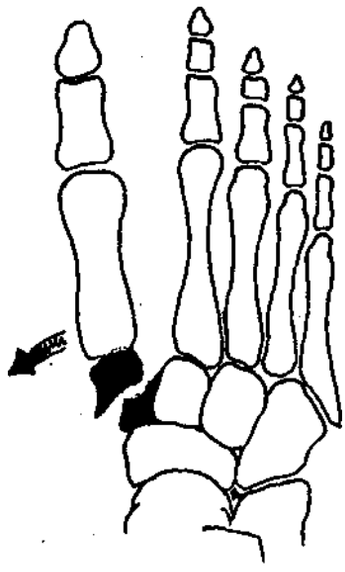

1

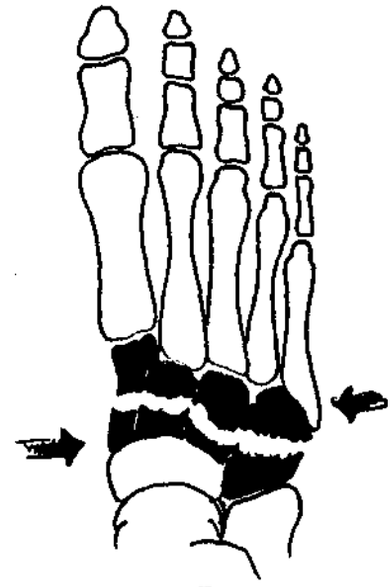

3

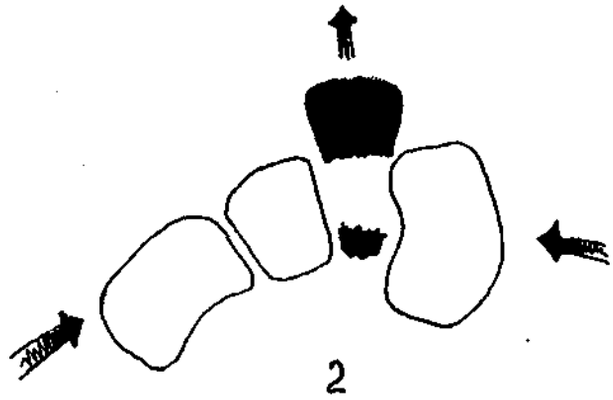

2

Рис. 12.19. Варианты переломов ладьевидной кости:
1 — перелом ладьевидной кости в сагиттальной плоскости; 2 — компрессионный перелом ладьевидной кости; 3 — отрывной перелом ладьевидной кости в месте прикрепления сухожилия задней большеберцовой мышцы

Рис. 12.20. Варианты переломов кубовидной кости:
1 — изолированный перелом кубовидной кости; 2 — оскольчатый перелом кубовидной кости при переломовывихе в суставе Лисфранка

Рис. 12.19.

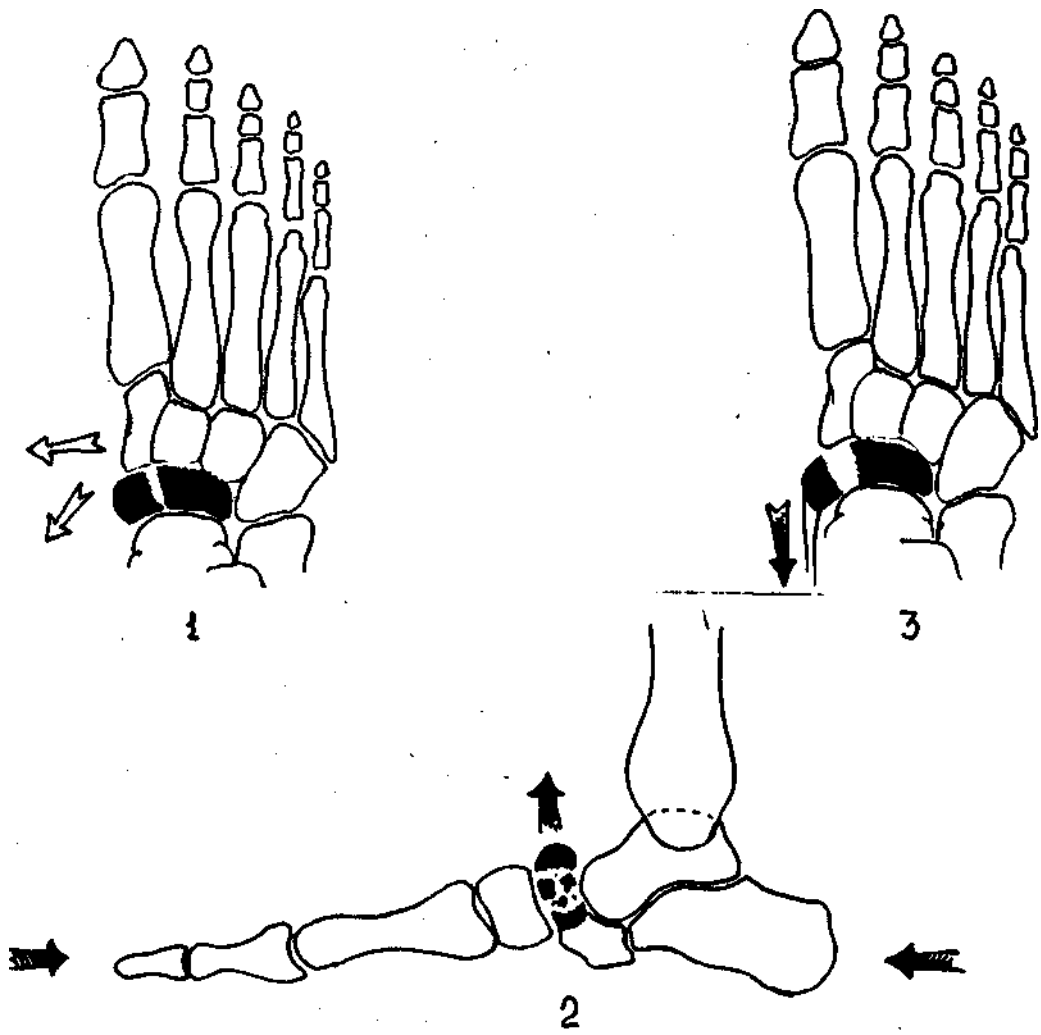

Рис. 12.20.

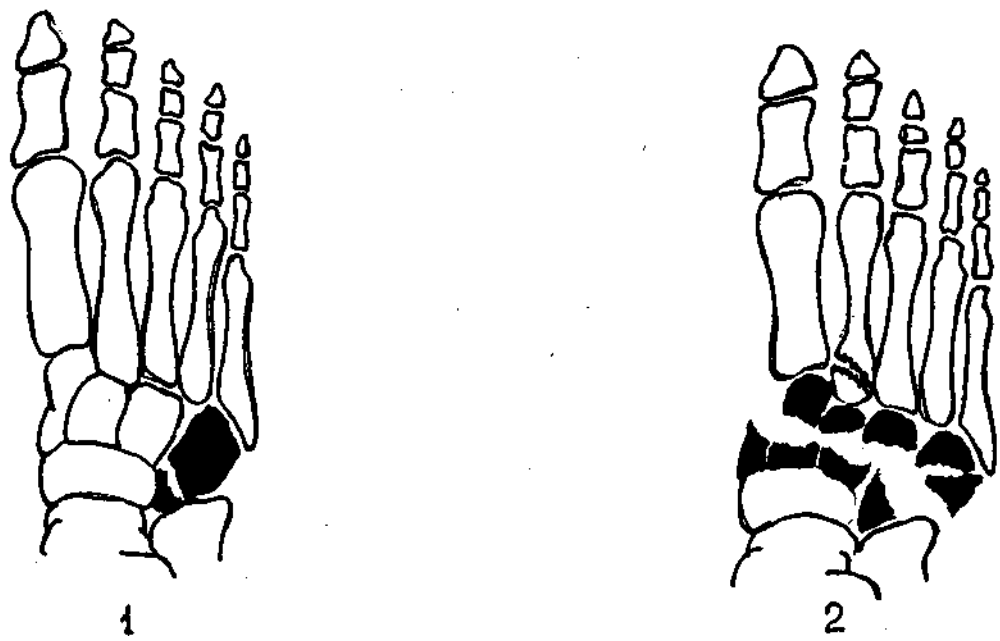

Рис. 12.21. Варианты переломов таранной кости:
1 — краевой перелом головки; 2 — поперечный перелом шейки; 3 — краевые переломы блока таранной кости; 4 — вертикальные переломы блока и тела; 5 — переломы заднего отростка

Рис. 12.22. Варианты переломов пяточной кости:
1 — краевые переломы пяточной кости; 2 — переломы пяточного бугорка (отрывные); 3 — переломы тела пяточной кости с вертикальным переломом поддерживателя таранной кости

Рис. 12.21.

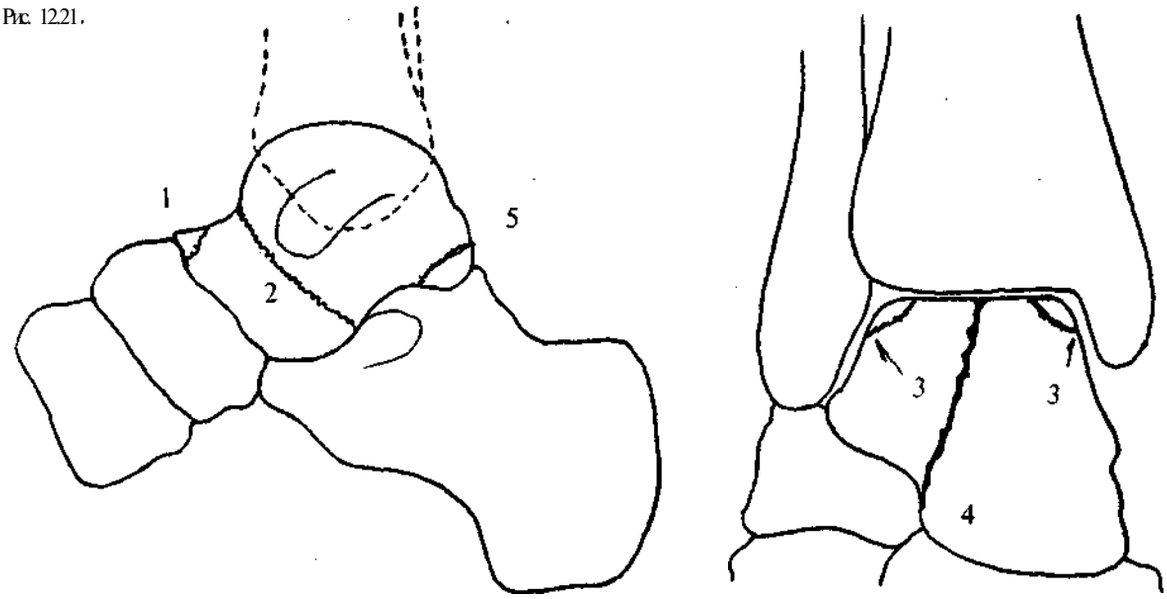

Рис. 12.22

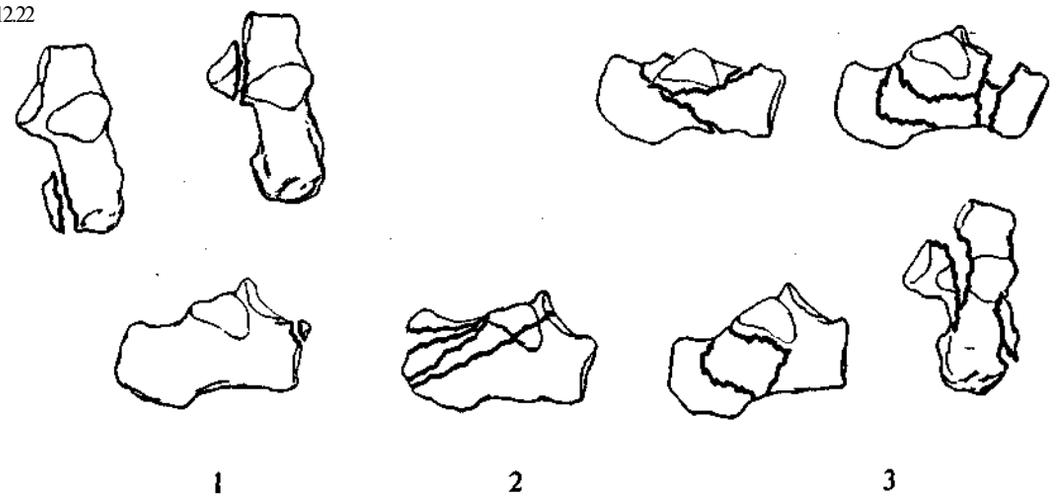

Рис. 12.23. Варианты переломов пяточной кости в сагиттальной плоскости

Рис. 12.24. Суставно-бугорный угол (Белера)

Рис. 12.23.

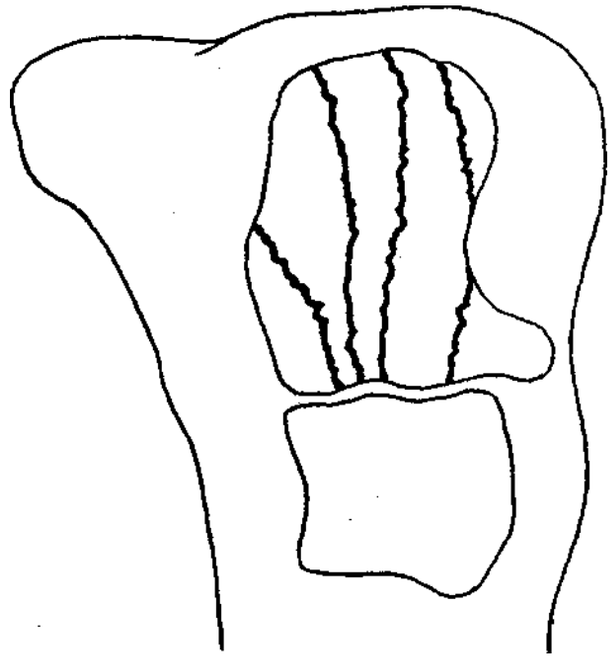

Рис. 12.24.



Рис. 12.25. Вариант репозиции перелома пяточной кости скелетным вытяжением

Рис. 12.26. Места проведения спиц при репозиции переломов пяточной кости в компрессионно-дистракционных аппаратах

Рис. 12.27. L-образный латеральный доступ для оперативных вмешательств на пяточной кости

Рис. 12.25.

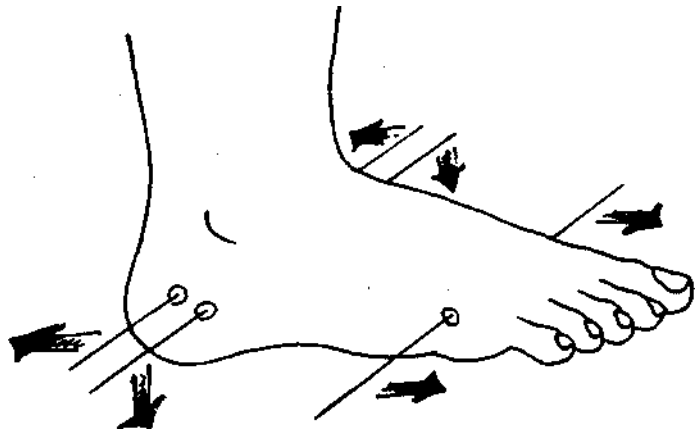

Рис. 12.26.

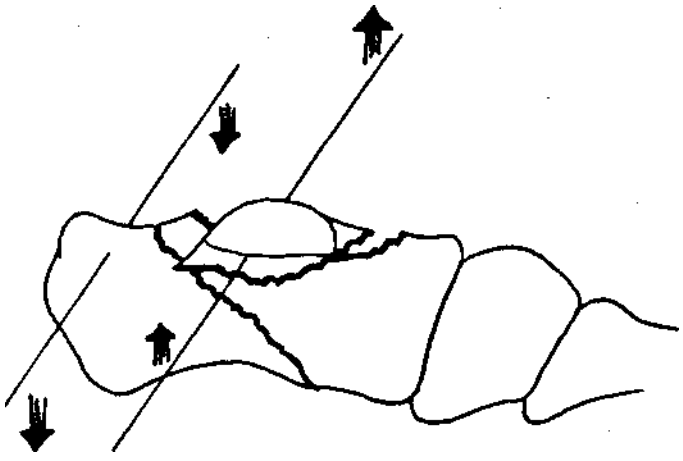

Рис. 12.27.

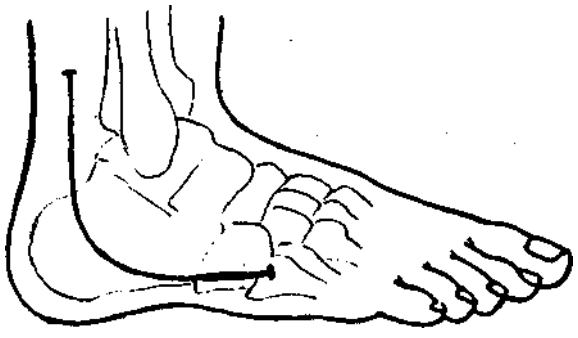

Рис. 12.28.

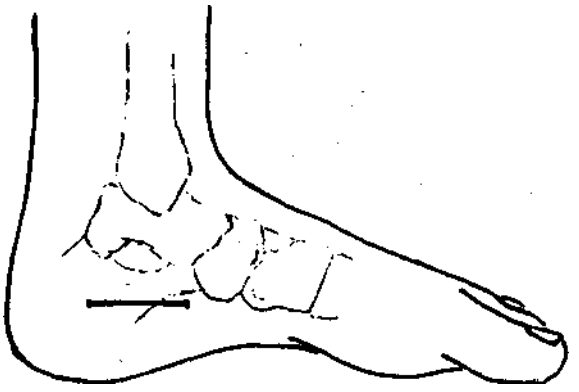

Рис. 12.29.

Глава 13. ЛЕЧЕНИЕ ПЕРЕЛОМОВ И ВЫВИХОВ ВЕРХНЕЙ КОНЕЧНОСТИ

В этом разделе будут рассмотрены переломы лопатки, переломы и вывихи ключицы, вывихи в плечевом суставе, переломы плечевой кости, вывихи в локтевом суставе, переломы костей предплечья и переломы лучевой кости в типичном месте.

Переломы лопатки

Переломы лопатки — редкое повреждение, бывает чаще при прямом ударе, тяжесть состояния зависит от сопутствующих повреждений позвоночника и груди. Хотя переломы лопатки и относят к простым повреждениям скелета, но из-за вовлеченности в травматический очаг большого числа мышц, окружающих лопатку, бывают тяжелые нарушения функции руки.

Классификация переломов лопатки

1. Внутрисуставные переломы (рис. 13.1) — это часто поперечные переломы, проходящие через суставной отросток. Большинство переломов суставного отростка сочетаются с вывихами или частичной дислокацией головки плеча.

2. Стабильные Внесуставные переломы захватывают повреждения тела и отростков лопатки, они могут быть простые и сложные. К этой группе относят и переломы шейки лопатки (рис. 13.2).

3. Нестабильные Внесуставные переломы (рис. 13.3) обычно сочетаются с переломом коракоидного отростка или акромиона, но более типично — с переломами ключицы.

Клиника переломов лопатки может быть нечеткой из-за сопутствующих повреждений груди, позвоночника. При изолированных травмах суставного отростка бывает выраженное кровоизлияние в подмышечной впадине; увеличение в объеме плечевого сустава за счет кровоизлияния в полость сустава. При переломе тела, позвоночного края, гребня лопатки — кровоизлияние и боли при пальпации лопатки. Переломам лопатки могут сопутствовать повреждения двух нервов, проходящих вблизи лопатки, — надлопаточного нерва и подмышечного нерва.

Надлопаточный нерв — это ветвь надключичной части плечевого сплетения. В сопровождении надлопаточной артерии он проходит через вырезку лопатки под верхней поперечной связкой ее. Иннервирует надостную мышцу; затем огибает шейку лопатки под нижней поперечной связкой и иннервирует подостную мышцу. При переломе лопатки через шейку надлопаточный нерв может быть поврежден, что проявляется ограничением наружней ротации плеча, а в дальнейшем (через 3—

4 недели) — атрофией надостной и подостной мышц. Эта атрофия хорошо видна при осмотре больного со стороны спины в сравнении со здоровой стороной — хорошо видно выстояние лопаточной ости и западение над ней.

При повреждении подмышечного нерва теряется функция дельтовидной мышцы, что проявляется быстро нарастающей ее атрофией (заметна уже через 3—4 недели), невозможностью отведения руки в сторону, низком расположении головки (подвывих) по отношению к суставной ямке лопатки за счет тяжести руки; отсутствует чувствительность над зоной дельтовидной мышцы.

Травмы лопатки часто сочетаются с переломами ребер и повреждением легкого. Поэтому надо внимательно ощупать ребра — нет ли локальной болезненности, говорящей о возможном переломе ребра; надо пропальпировать мягкие ткани груди — нет ли подкожной эмфиземы; надо проперкутировать грудь — нет ли коробочного звука из-за пневмоторакса или воздуха в мягких тканях; и наконец, стестоскопом прослушать легочные поля — одинаково ли проводится дыхание (на стороне поврежденного легкого оно будет проводиться хуже или не проводиться).

Первая медицинская помощь при переломах лопатки

При подозрении на перелом лопатки фельдшер дает пострадавшему выпить 0,5 г (одна таблетка) анальгина и выполняет транспортную иммобилизацию косынкой или (лучше) повязкой Дезо. В подмышечную впадину вставляется ком ваты величиной с кулак для предупреждения образования кровоизлияния в области нижнего заворота капсулы сустава (карман Риделя).

Техника наложения повязки Дезо.

Повязка накладывается на одежду, но пальто снимается и вновь надевается после наложения повязки. В подмышечную впадину вставляется ком ваты, завернутый в марлю, которая завязывается узлом на надплечье здоровой стороны. Плечо приведено к туловищу, рука согнута в локтевом суставе под углом 90°, предплечье повернуто так, чтобы ладонь была обращена к лицу больного. При наложении повязки на правую руку первыми 3—4 турами бинта по часовой стрелке фиксируется плечо к туловищу, затем головку бинта выводят из подмышечной впадины неповрежденной стороны на надплечье поврежденной, и далее бинт по лопатке опускается к локтевому суставу, и, фиксируя к туловищу предплечье, бинт направляется в подмышечную впадину здоровой стороны, оттуда по спине на надплечье и по передней поверхности плеча вниз к локтевому суставу и далее сзади на здоровую сторону для повторения первого тура, потом второго, третьего и четвертого. Эти четыре элемента повторяют 4—5 раз (необходимо 5 широких бинтов). Для предупреждения сползания повязки туры бинта сшивают между собой.

При наложении повязки на левую сторону туры бинта ведут уже против часовой стрелки.

Туры бинта вокруг локтя при наложении повязки Дезо должны быть тугими и должны подвешивать руку.

Мы не рекомендуем фельдшеру для транспортной иммобилизации использовать косынку, так как она только подвешивает руку. Косынку можно рекомендовать в этих случаях применять санпостовцам и населению. Вместо косынки при оказании первой помощи немедицинским работником иммобилизация может быть выполнена полой пальто — пальто или плащ должны быть застегнуты на верхние пуговицы, пола на стороне

перелома поднимается кверху и пристегивается булавкой к пальто в подключичной области.

При госпитализации больного с переломом лопатки в районную больницу надо его внимательно осмотреть для исключения возможных сочетанных переломов ребер (боль при пальпации) и повреждения легкого (кровохаркание, подкожная эмфизема, ослабление дыхания, тимпанит при перкуссии).

Надо пропальпировать для сравнения температуру кисти больного и пульс на лучевых артериях — нет ли повреждения и тромбоза подмышечной артерии; изучить чувствительность над дельтовидной зоной (цел ли подмышечный нерв), изучить движения в пальцах, в локтевом суставе и чувствительность на кисти — не повреждено ли плечевое сплетение. (Через 5—6 дней, после спадения отека и стихания острых болей, больного надо показать невропатологу для исключения возможного повреждения ветвей плечевого сплетения.)

Затем выполняются рентгеновские снимки лопатки. Прямой — в положении стоя, кассета сзади, луч идет спереди назад. Боковой снимок обязательно необходим при переломах суставного отростка лопатки — нет ли смещения этого отростка i: ширине (смещение может быть полным, но оно может быть невидимым в прямой проекции). Боковой снимок лопатки выполняется так же, как боковой снимок головки и хирургической шейки плечевой кости (см. раздел о повреждениях плеча).

Если у пострадавшего имеется перелом тела лопатки, углов, внесуставной перелом суставного отростка без смещения отломков, то больного можно лечить в районной больнице.

При переломах тела лопатки иммобилизация осуществляется повязкой Дезо две недели.

В первые 2—3 дня для снятия боли пострадавший получает анальгин по О,5х3 раза в день, на ночь для улучшения сна — какое-либо легкое снотворное. Для ускорения спадения отека и рассасывания гематомы через повязку выполняются сеансы УВЧ-терапии. Со второго дня начинаются занятия дыхательной гимнастикой и движения в суставах пальцев кисти и лучезапястном суставе.

После исчезновения болей в покое и глубоком дыхании (8—12 день) повязка Дезо заменяется на косынку и начинается разработка движений в локтевом суставе (опускание — разгибание предплечья и подтягивание — сгибание) и плечевом суставе — наклоны туловища кпереди, при этом рука в силу тяжести отводится кпереди.

Через 3—4 недели иммобилизация прекращается. Больной выписывается на амбулаторное лечение. Если он житель сельской местности, то целесообразно его или направить сразу в областной реабилитационный центр или оставить в отделении на 10—12 дней для проведения реабилитационных мероприятий по восстановлению полных движений в плечевом суставе.

Люди нефизического труда могут приступить к работе или сразу по стихании болей (при условии, что до работы им ходить недалеко и нет гололеда — иначе падение с иммобилизированной одной рукой может быть причиной другой, более тяжелой травмы). В обычном порядке люди нефизического труда приступают к работе через 6—7 недель после травмы, а люди физического труда в эти сроки трудоустраиваются с предоставлением легкого труда — то, что он может выполнять, не используя в полную силу руку на стороне повреждения. Полностью трудоспособность восстанавливается через 8—10 недель.

При переломах основания суставного отростка без смещения отломков, при внутрисуставных переломах без смещения отломков велика опасность приводящей контрактуры (карман Риделя — см. раздел о переломах плеча), и иммобилизация должна осуществляться на отводящей шине, рука отводится на 90°. Если нет отводящей шины, то следует наложить торакобрахиальную гипсовую повязку сроком на 3—4 недели, заменив ее затем косынкой.

Больной получает обезболивающие препараты, препараты для ускорения снятия отека (аспирин в малых дозах, эскузан, теоникол), выполняются физиопроцедуры — УВЧ-терапия через повязку.

Восстановительное лечение проводится или в районной больнице (если есть кабинет лечебной физкультуры), или в областном реабилитационном центре.

При внутрисуставных переломах суставного отростка, при переломах основания суставного отростка и смещении отломков лечение пострадавшего должно осуществляться в межрайонном травматологическом отделении или в травматологическом центре.

Для сопоставления отломков и как средство предоперационной подготовки (рассасывание гематомы и снятие отека) здесь должно быть использовано скелетное вытяжение с вертикальным поднятием плеча (как при переломах плеча). Если отломки не сопоставляются, то показано оперативное лечение с фиксацией отломков шурупом или накостной пластиной.

Специализированная травматологическая помощь

Стабильные переломы должны лечиться без операции в большинстве случаев. Используется иммобилизация отводной шиной или повязкой Дезо (с валиком под мышкой). Только большие смещения и нестабильные переломы шейки, акромиона и клювовидного отростка являются показанием к операции. Операция выполняется или в травматологическом центре, или в хирургическом отделении районной больницы, если один из хирургов подготовлен как травматолог и имеет сертификат по внутреннему остеосинтезу по системе АО ASIF.

При нестабильных переломах шейки лопатки и ключицы последняя должна быть сопоставлена и фиксирована компрессирующей пластиной толщиной 3,5 мм из набора АО. Сопоставление и фиксация ключицы обеспечивают репозицию и хорошую фиксацию перелома лопатки (рис. 13.3).

При больших смещениях шейки лопатки и внутрисуставных переломах нижнего края суставного отростка должны быть использованы открытая репозиция и внутренняя фиксация с помощью компрессирующих винтов или короткой 3,5 мм компрессирующей пластиной (см. рис. 13.1, 13.2).

Поперечные переломы суставного отростка лучше фиксировать маленькими кортикальными костными винтами.

Доступы к плечевому суставу

Переломы шейки и тела лопатки обычно обнажают через задний доступ, но переломы суставного отростка лучше доступны спереди.

Задний доступ (рис. 13.4).

Передний доступ (рис. 13.5).

Послеоперационное лечение — иммобилизация повязкой Дезо 3—4 дня с последующими после этого пассивными и активными движениями.

Рис. 13.1.
а — внутрисуставной перелом суставного отростка лопатки со смешением;
б — после открытой репозиции и фиксации двумя кортикальными шурупами 3,5 мм

Рис. 13.2.
а — внесуставной перелом суставного отростка лопатки со значительным смещением;
б - открытая репозиция и внутренняя фиксация короткой 3,5 мм DCP или третьтрубчатой пластиной показаны лишь в случае большого тыльного смешения суставной ямки по отношению к остальной части лопатки. При незначительном смещении к хорошим функциональным результатам приводит консервативное лечение

Рис. 13.3. Смешанное повреждение с переломами суставной ямки ости лопатки и ключицы в результате сильного удара по плечу:
а — это приводит к возникновению нестабильности сустава с тенденцией ко вторичному смещению всего плечевого пояса в каудальном направлении. Часто имеются сочетанные повреждения грудной клетки, переломы ребер и повреждения сосудистых и нервных структур;
б — остеосинтез ключицы (3,5 мм DCP или реконструкционной пластиной) является, как правило, достаточным для восстановления стабильности и частичной репозиции перелома лопатки, так что остеосинтез последней необходим лишь в редких исключительных случаях

Рис. 13.1.

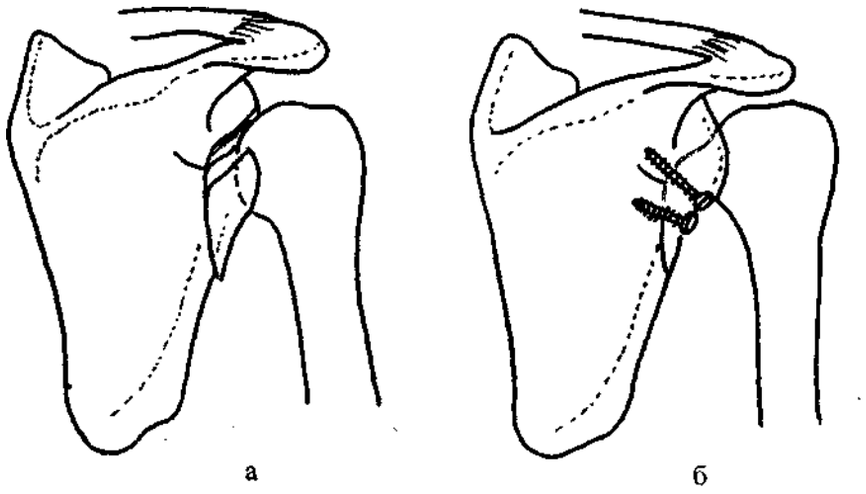

Рис. 13.2.

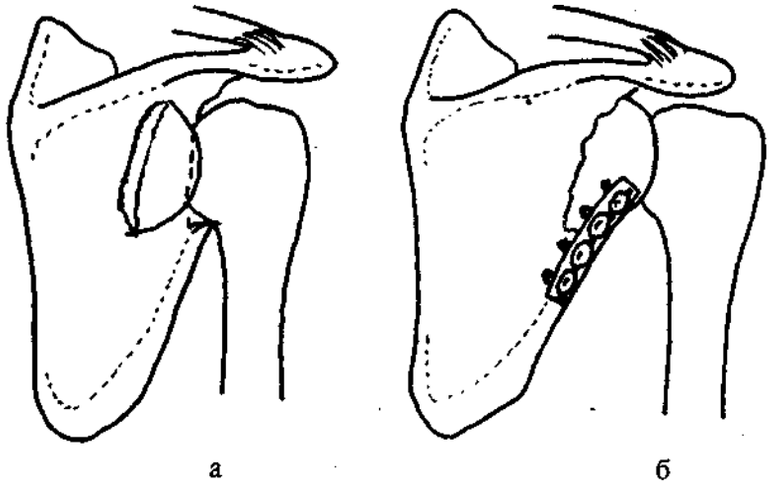

Рис. 13.3.

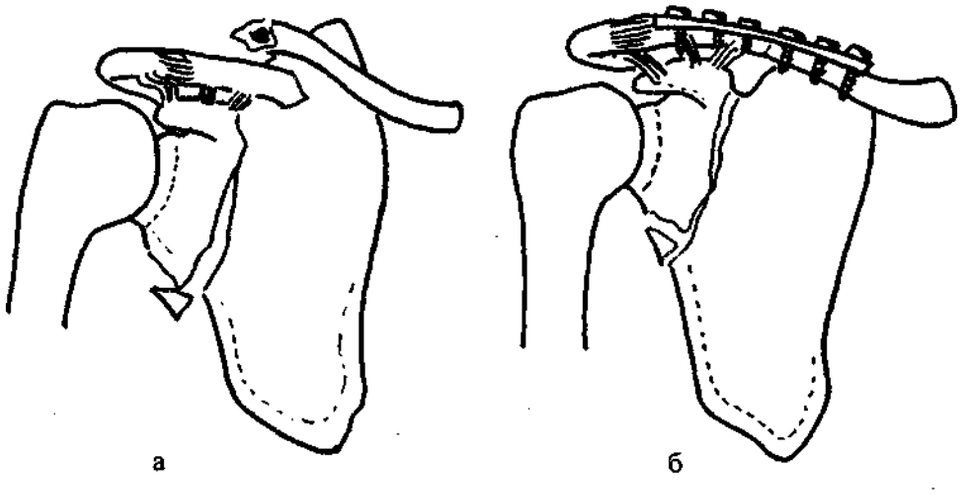

Рис. 13.4.

а — разрез кожи начинают над пальпируемым задним краем акромиона, продолжают параллельно ости лопатки и, слегка изогнув, направляют к нижнему краю лопатки:
1 — Clavicula; 2 — Acromion; 3 — N. suprascapularis; 4 — N. axillaris;

б — M. deltoideus отсечена от ее прикрепления к ости лопатки и отведена латерально. Задняя поверхность плечевого сустава и латеральный край лопатки выделены между M. infraspinatus и M. teres minor. Необходимо обязательно соблюдать осторожность, чтобы не повредить N. axillaris и сопровождающие его сосуды, огибающие головку плеча:
1 — капсула сустава; 2 — M. deltoideus; 3 — A et V. circumflexa; 4 — N. axillaris и A et V. circumflexa humeri posterior; 5 — M. infraspinatus; 6 — M. teres minor

Рис. 13.4.

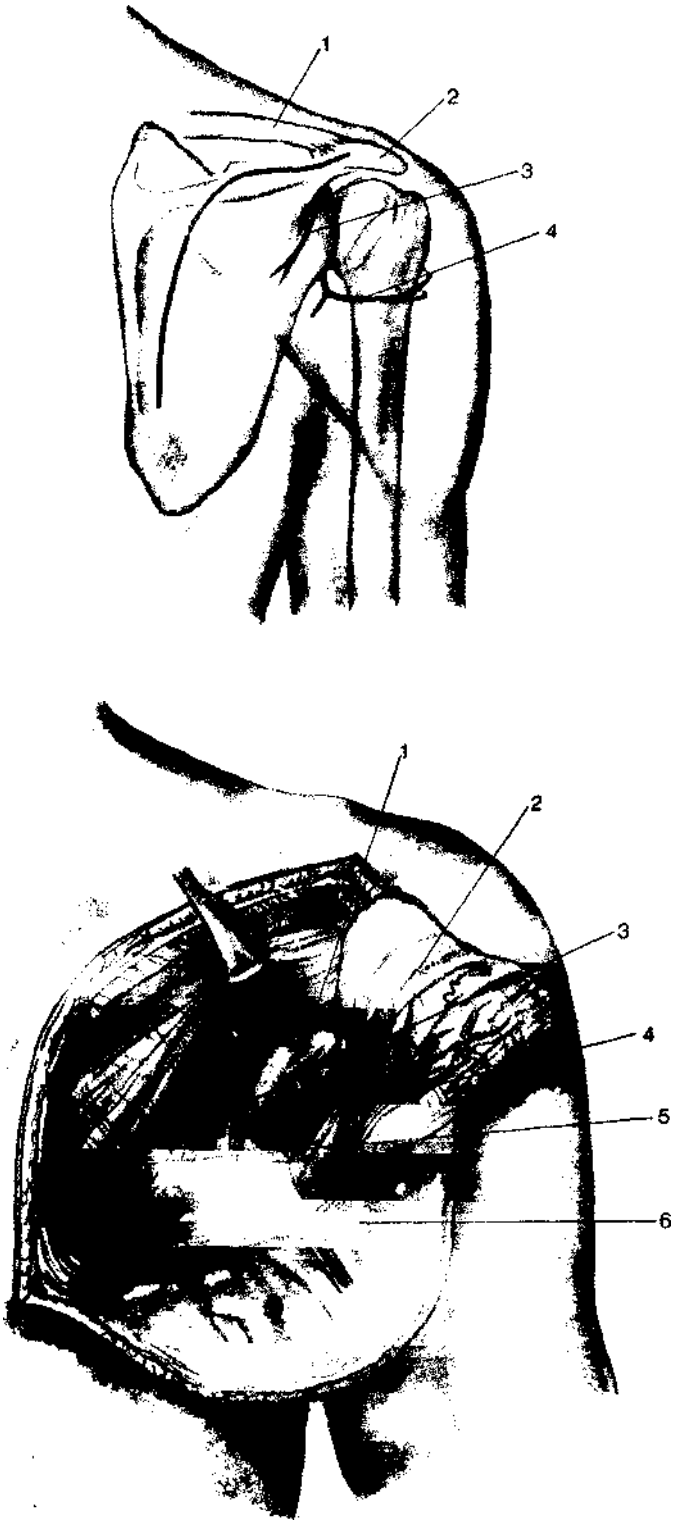

Рис. 13.5.

а — разрез кожи начинают над Proc, coracoideus и продолжают, слегка изогнув вдоль M. deltoideus, по направлению Sulcus bicipitalis lateralis:
1 — N. axillaris; 2 — Proc, coracoideus; 3 — Acromion; 4 — Clavicula;

б — проксимальный конец плечевой кости выделяют латеральнее V. cephalica, расположенной между M. deltoideus и M. pectoralis major. Возможно удлинение разреза для доступа к Tub. majus путем отсечения M. deltoideus от ключицы, при необходимости — с остеотомией акромиона:
1 — V. cephalica; 2 — сухожилие длинной головки M. biceps; 3 — M. deltoideus; 4 — M. pectoralis major; 5 — короткая головка M. biceps, M. coracobrachalis; 6 — M. subscapularis

Рис. 135.

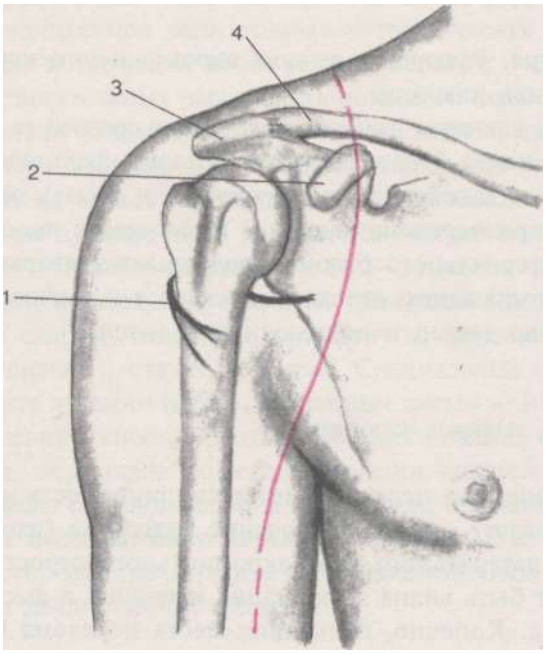

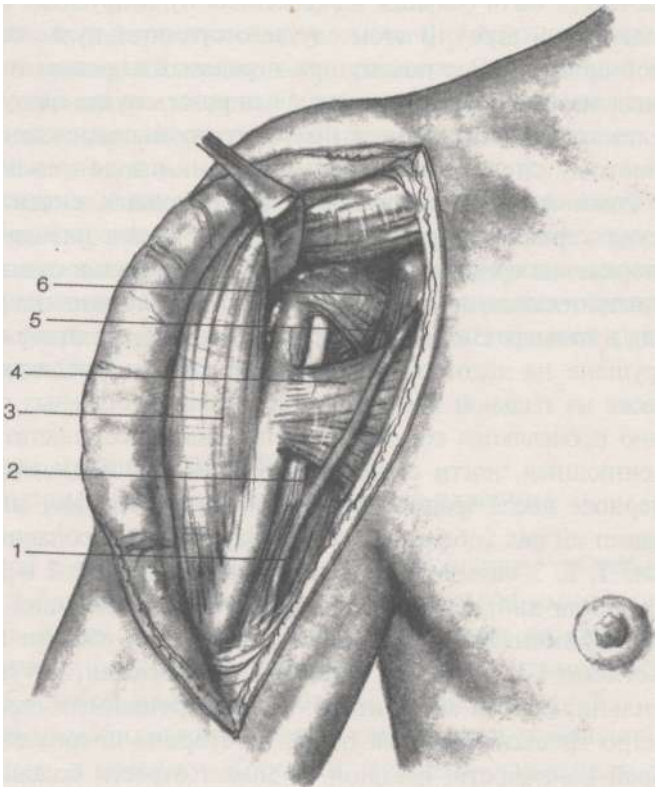

Переломы и вывихи ключицы

Классификация. Различают вывихи акромиального конца ключицы и вывихи стернального конца ключицы.

Переломы ключицы чаще локализуются в средней ее части, но могут быть переломы стернального конца (очень редко) и переломы акромиального конца. Переломы могут быть простые — неоскольчатые (поперечные и косые), оскольчатые и многооскольчатые.

Обычно при переломе ключицы имеет место полное смещение отломков. Причем конец стернального отломка поднимается кверху тягой кивательной мышцы, а конец акромиального отломка опускается и смещается кнутри (вес руки, сокращение грудных мышц и подключичной мышцы).

Клиника переломов и вывихов ключицы

При неосложненных переломах имеется припухлость над местом перелома, при смещении по длине — явное укорочение надплечья (измеряется от вырезки рукоятки грудины до латерального края акромиального отростка лопатки). При небольших отеках может быть видна деформация ключицы и выстояние вверх конца стернального отломка. Конечно, пальпация места перелома будет болезненна.

При переломах ключицы острые концы сместившихся во время травмы отломков и осколков могут повредить подключичную вену (будет большое кровоизлияние) или даже артерию (тогда может быть большая напряженная пульсирующая гематома, над которой слышен систолический шум). В этом случае отсутствует пульс на подмышечной, плечевой и лучевой артериях. Вот почему при переломах ключицы надо внимательно ощупать опухоль над местом перелома и пропальпировать пульс на лучевой артерии.

При переломах ключицы может иметь место и повреждение пучков плечевого сплетения, поэтому следует проверить движения в локтевом суставе и пальцах, изучить зону кожной иннервации плеча, предплечья и кисти.

Клиническая картина поражения основных нервов плечевого сплетения.

Клиника поражения **срединного нерва** зависит от уровня локализации его повреждения и состоит из чувствительных, двигательных и сосудисто-вегетативных расстройств. У больных отмечается боль в пальцах кисти и на передней стороне предплечья (каузалгия). Чувствительность нарушена на ладонной поверхности кисти, в области 1, 2, 3 и половины 4 пальца, а также на тыльной поверхности в области дистальных фаланг 1, 2, 3, 4 пальцев. Постепенно проявляются сосудисто-вегетативные расстройства: кожа 1, 2, 3 пальцев бледная или синюшная, ногти становятся тусклыми и ломкими, кожа истончается, в отдаленном периоде после травмы грубо выраженная атрофия мышц большого пальца кисти, что придает ей вид «обезьяней лапы». Нарушаются пронация и ладонное сгибание кисти, сгибание 1, 2, 3 пальцев, разгибание средних фаланг 2 и 3 пальцев.

Для определения двигательных расстройств, возникающих при поражении срединного нерва, применяются следующие пробы: при сжатии кисти в кулак указательный и частично 1 и 3 пальцы остаются разогнутыми, а 4 и 5 пальцы прижимаются очень сильно; «проба мельницы» — при скрещенных пальцах кистей больной не может быстро вращать большой палец на стороне повреждения вокруг большого пальца здоровой конечности; больной не может отвести большой палец на столько, чтобы он образовал угол с указательным пальцем.

Для поражения **локтевого нерва** характерны следующие симптомы — резко выражен болевой синдром (каузалгия), боль локализуется в медиальном крае кисти; отмечается гиперестезия или анестезия в локтевой половине кисти, ладонной поверхности 4—5 пальцев и тыльной — 3—5 пальцев; затруднено сгибание проксимальных фаланг всех пальцев и дистальных фаланг 4—5 пальцев, затруднено приведение пальцев; со време-

нем появляется атрофия межкостных мышц, и кисть приобретает вид «когтистой лапы»; со временем появляются вегетативные и трофические расстройства в виде цианоза, гипергидроза, истончения кожи и гиперкератоз.

Для определения двигательных расстройств локтевого нерва используются следующие пробы: при сжатии кисти в кулак 5, 6 и частично 3 пальцы сгибаются недостаточно; больной не может царапнуть пятым пальцем по столу при плотно прижатой к нему ладони; не может привести пальцы, особенно 4 и 5.

Клиника повреждения **лучевого нерва** проявляется гиперестезией или анестезией задней области предплечья и тыльной поверхности 1—2—3 пальцев кисти; слабостью разгибания предплечья, кисти и пальцев и атрофией трехглавой мышцы плеча, вследствие чего кисть падает или свисает, пальцы ее полусогнуты; нередко отмечаются незначительные болевые ощущения и отечность кисти. Специальные пробы для выявления двигательных расстройств лучевого нерва: «свисающая кисть» — невозможность разгибания кисти и пальцев; невозможность отведения большого пальца; ослабление или невозможность рукопожатия; затруднение разведения пальцев, анестезия и гиперстезия кожи у основания I и II пальцев (автономная зона иннервации в «анатомической табакерке»).

При повреждении **подмышечного нерва** больной не может отвести и поднять опущенную конечность, заметна атрофия дельтовидной мышцы, нарушается чувствительность кожи в дельтовидной области.

Вывих акромиального конца ключицы

Если он полный (разорваны связки ключично-акромиальные и ключично-клювовидные), то вывихнутый конец выстоит вверх, деформация в этом месте хорошо заметна в сравнении со здоровой стороной. При давлении пальцем на выстоящий конец ключицы вниз вывихнутый конец легко встает на свое место, и деформация исчезает; при опускании — конец вновь поднимается — симптом «клавиши».

При неполных вывихах (разорвана лишь ключично-акромиальная связка) над ключично-акромиальным суставом имеется припухлость, но явной деформации нет. Нет симптома «клавиши», диагноз ставится на основании рентгенологического исследования.

При вывихах стернального конца ключицы имеется опухоль над рукояткой грудины, может быть укорочение надплечья и над вырезкой рукоятки грудины пальпируется грудинный конец ключицы.

Первая помощь. Первая медицинская (ФАП) и первая врачебная помощь при переломах и вывихах ключицы

После осмотра пострадавшего надо дать ему выпить таблетку (0,5) анальгина, успокоить его и без спешки выполнить транспортную иммобилизацию перелома. Это легко сделать полой пальто или пиджака, подняв ее кверху так, чтобы она, как косынка, подвешивала руку, согнутую в локте до прямого угла. Пола пристегивается вверху булавкой или подвешивается прочной ниткой.

Подобную иммобилизацию можно сделать индустриальной косынкой или платком, свернутым в косынку. Косынка длинным основанием укладывается со стороны поврежденного надплечья по груди спереди, вокруг кисти (рука согнута в локте под прямым углом) и снова по груди на здоровое надплечье. Первый конец косынки заводится вокруг шеи сзади и завязывается на задней стороне шеи со вторым концом. Вершина косынки лежит на задней поверхности плеча, она заводится спереди плеча и прикалывается булавкой к основанию косынки.

Проще и надежнее наложить косынку так называемым «морским» вариантом. Косын-

ка основанием завязывается вокруг пояса больного так, чтобы ее вершина висела в направлении колена на стороне повреждения, а один из завязанных углов основания оставался по возможности длинным. Руку сгибают в локте до 90°, угол косынки поднимают вверх через здоровое надплечье и завязывают сзади на спине с оставшимся концом угла косынки.

Если нет косынки и больной без пиджака и пальто, то иммобилизацию следует сделать 3—4 широкими бинтами так называемой крестообразной повязкой (восьмиобразной).

С ФАПа больного с переломом ключицы после наложения транспортной иммобилизации и дачи анальгина следует отправить санитарным транспортом в районную больницу, созвонившись с хирургом по телефону. Возможна транспортировка и попутным транспортом, но обязательно с сопровождением медицинского работника.

Хирург районной больницы при осмотре пострадавшего кроме клинических признаков перелома ключицы (деформация и укорочение надплечья, боль при осевой нагрузке и пальпации ключицы) должен исключить возможность повреждения подключичной артерии — остутствие пульса на лучевой артерии и сохранная пульсация на другой стороне, наличие напряженной опухоли над ключицей, систолический шум над ней; а также возможность повреждения пучков шейного и плечевого сплетения — сохранность движений в локте и кисти, сохранность чувствительности плеча, предплечья и автономных зон кисти. Поэтому в специальном статусе при записи истории болезни должны быть слова: «Пульсация лучевой артерии на стороне повреждения отчетливая, болевая чувствительность кожи, плеча, предплечья и кисти сохранена, «S=D».

Рентгенограмма ключицы выполняется в двух проекциях — спереди назад (прямая) и в лежачем положении больного снизу вверх, кассета кладется на надплечье, рука на стороне повреждения отведена, луч направляется снизу вверх.

Только по снимкам двух проекций можно судить об истинном смещении отломков, о наличии осколков, их смещении. Одна прямая проекция может не указать смещения, а оно может быть в этом случае даже полным.

При вывихе акромиального конца ключицы больному надо дать в обе руки по грузу (8—10 кг) и сделать снимки на длинной пленке одновременно двух ключично-акромиальных сочленений. Там где вывих, будет явным выстояние вверх акромиального конца ключицы.

Лечение больного с переломами ключицы в хирургическом отделении районной больницы

Переломы ключицы очень хорошо репонируются при разведении плеч (хирург стоит сзади больного и, упираясь коленом между лопатками в позвоночник, разводит руками плечевые суставы) и поднятии плечевого сустава на стороне повреждения вверх. Последнее действие всегда необходимо, так как периферический отломок смещен вниз тяжестью руки. Удержать в таком положении отломки можно или шиной Кузьминского (есть ее индустриальный вариант), или восьмиобразной повязкой.

Шина Кузьминского изготовляется из четырех коротких реечек. Две вертикальные рейки расположены на расстоянии 15—17 см друг от друга. Горизонтальная рейка (нижняя) будет установлена при наложении шины на гребень подвздошной кости больному в положении стоя. Верхняя рейка прикрепляется к вертикальным косо, так, что передний ее конец поднят. Это обеспечивает поднятие плеча и отведение его кзади. Шина готовится на больном, рамки прочно фиксируются между собой и обертываются ватой и марлей. После этого шина накладывается на больного и пригипсовывается к туловищу.

Если после наложения шины Кузьминского или восьмиобразной повязки отломки не сопоставляются, то показано оперативное лечение.

Операция показана также при открытых переломах; переломах, осложненных нейроваскулярными повреждениями; если острый конец отломка угрожает перфорировать кожу; при переломах акромиального конца ключицы, когда всегда бывают большие смещения, не поддающиеся закрытой репозиции.

Остеосинтез перелома ключицы — это сложная операция, и должна она выполняться лишь хирургом, прошедшим специальную подготовку по травматологии.

Техника операции

Остеосинтез должен быть прочным для безгипсового ведения больного после операции. Эта прочность обепечивается или внутрикостным остеосинтезом титановым четырехгранным квадратным стержнем по методике нашей клиники, или накостными пластинами по АО.

Остеосинтез четырехгранным стержнем показан при поперечных и оскольчатых переломах средней трети ключицы. Следует заметить, что ключица — очень неудобная кость для остеосинтеза, поскольку имеет S-образную форму.

Стержень должен быть проведен на максимальном протяжении длины отломков.

Сложность остеосинтеза стержнем еще и в том, что ключица не имеет костного канала, и его надо формировать шилом или сверлом.

Остеосинтез перелома ключицы стержнем

Обезболивание общее. Больной лежит на спине с валиком под лопаткой на стороне операции так, чтобы надплечье было расправлено. Голова повернута в противоположную сторону. После широкой обработки операционного поля под плечевой сустав подкладывается вдвое сложенная стериальная клеенка Она фиксируется к коже 2—3 шелковыми швами. Первая простыня укладывается вдоль, укрывая грудь, живот и ноги больного. Вторая простыня, вдвое сложенная, кладется сверху, нижний край ее расположен на 5 см выше ключицы, концы завернуты вниз так, чтобы (правая ключица) правый край располагался чуть кнаружи акромиального отростка лопатки, а левый край шел через вырезку рукоятки грудины. Третья простыня с вдвое сложенным верхним краем накладывается вдоль тела сверху вниз на 5 см ниже ключицы. Простыни фиксируются к коже шелковыми швами так, чтобы обнажены были вся ключица, акромиальный отросток лопатки и вырезка стернального конца ключицы.

Кожа с подкожной клетчаткой рассекается по ходу ключицы и кожным складкам так, чтобы медиальная граница разреза заходила на вырезку рукоятки грудины, а латерально — на 5 см кнаружи от места перелома. Над местом перелома ножницами Купера рассекается фасция. Аккуратно выделяется торец грудинного отломка, и трахеотомическим крючком он выводится в рану. Четырехгранным шилом (его удобно сделать из кровоостанавливающего длинного зажима, обточив на наждаке одну браншу) просверливается канал в грудинном отломке. Кончик шила всегда выходит на передней поверхности медиального края грудинного отломка. Это отверстие расширяется шилом так, чтобы в сформированный канал можно было ввести четырехгранный титановый стержень. После этого в рану однозубым трахеотомическим крючком выводится торец акромиального отломка. Из центра торца отломка в нем формируется прямой канал в направлении акромиального отростка лопатки. Каналы в отломках можно формировать сверлом электродрели. Шилом измеряется длина каналов и вбивается антеградно необходимой длины четырехгранный стержень вначале в грудинный отломок, а после репозиции перелома — в акромиальный (рис. 13.6). Если есть один-два крупных осколка, то они не отделяются от мягких тканей, а укладываются на свое место и фиксируются кетгутовой нитью, проведенной крутой иглой (кончик ее должен идти строго по задней поверхности ключицы).

Во время операции надо стараться «не обдирать» концы отломков от надкостницы и мышц. После операции накладывается косынка. Иммобилизация ею продолжается 3 недели. С 3-го дня разрешаются наклоны кпереди, во время которых рука отводится от туловища вместе с косынкой, активные движения в пальцах, лучезапястном и локтевом суставах, пассивное отведение плеча в сторону до горизонтального уровня. Через 3 недели можно начинать активные движения в плечевом суставе. Больные нефизического труда трудоспособны через 5—6 недель после операции, лица физического труда полностью трудоспособны через 8—10 недель.

Внутренний накостный остеосинтез пластинами АО

В большинстве случаев используются 3,5 мм динамические компрессирующие пластины и 3,5 мм реконструкционные пластины (рис. 13.7, 13.8, 13.9, 13.10).

Лечение вывиха акромиального конца ключицы

При частичных разрывах связок ключично-акромиального сустава целесообразно консервативное лечение повязкой Дезо (обязательно валик в подмышечной впадине). Иммобилизация продолжается 3 недели. Затем лечебная физкультура, массаж, физиотерапия. Больные нефизического труда трудоспособны через 4 недели, лица физического труда — через 6—7 недель. Может остаться легкая деформация сустава, на рентгеновском снимке — незначительное (до 5 мм) выстояние верхнего края ключицы над акромиальным отростком. Нарушений функции не бывает.

При полном разрыве связок, когда ключица своим нижним краем стоит на уровне или выше акромиального отростка, показано оперативное лечение.

Мы много лет пользуемся костромской (А. С. Назаретский, Л. А. Смолянов) методикой пластики связок этого сустава лавсановой лентой.

Больной лежит на спине с валиком под лопаткой так, чтобы плечевой сустав был полностью открыт спереди и сзади. Обезболивание общее. Разрез эполетный. Он начинается у основания акромиального отростка сзади, идет чуть латеральнее наиболее выступающего кнаружи его края и заканчивается около ключицы на границе наружной и средней трети ее. Лоскут отсепаровывается кверху вместе с фасцией. Обнажаются акромиальный отросток и наружная треть ключицы.

В акромиальном конце ключицы (рис. 13.11) формируются сверлом два вертикальных канала сверху вниз на расстоянии 2 см от края ключицы и 1 см друг от друга. В акромиальном отростке просверливаются горизонтальные каналы, расходящиеся кнаружи и сходящиеся кнутри (на ширину ключицы) (рис. 13.11, а). Удаляются обрывки тканей у зоны ключично-акромиального сустава, а в случае несвежего вывиха — рубцовые ткани.

Лавсановая лента длиной 30 см и шириной 1 см проводится снизу вверх через вертикальные каналы ключицы, завязывается над ключицей одним узлом и проводится теперь через каналы акромиального отростка (рис. 13.11,6) и завязывается тремя узлами при крайне возможном «утоплении» (репозиции) ключицы (рис. 13.11, в). Таким образом, ключица удерживается двумя лавсановыми возжами. Они исключают возможность смещения ключицы как вверх, так и кпереди и кзади.

Иммобилизация повязкой Дезо 4 недели, затем лечебная физкультура. Восстановление трудоспособности через 6—8 недель.

M. Muller, M. Allgower (1991 г.) рекомендуют выполнять остеосинтез ключицы с каракоидным отростком лопатки при вправленном положении ключицы одним-двумя винтами (рис. 13.12). Винты убираются через 2—3 месяца после срастания разорванных связок.

При полных вывихах акромиального конца ключицы у людей, занимающихся физическим трудом, и у спортсменов необходимо восстановить разорванную ключично-акромиальную связку или лавсановой лентой, или полоской из собственной фасции бедра.

Вывих в ключично-грудинном суставе

Бывают два вида вывиха в ключично-грудинном суставе — передний и задний, могут быть полные и неполные разрывы связок и капсулы грудинно-ключичного сустава.

В случае полного вывиха показана фиксация ключицы во вправленном состоянии лавсановой лентой, проведенной таким образом как и на ключично-акромиальном суставе.

Фиксация спицами вывихов акромиального и грудинного конца ключицы недопустима из-за возможной миграции спиц. Они могут смещаться не только кнаружи, перфорируя кожу, но и кнутри в шею, грудь, средостение.

Вывихи в плечевом суставе

Бывают три вида вывихов в плечевом суставе — передние (подклювовидные и внутриклювовидные), задние и нижние. Чаще случаются передние вывихи. Клиника их проста — при осмотре пациента бросается в глаза деформация плечевого сустава — западение под акромиальным отростком лопатки, ось плеча смещена кнутри (проходит не через акромиальный отросток, а через ключицу). Головка плечевой кости пальпируется спереди сустава под клювовидным отростком (при подклювовидных вывихах) или кнутри от него (при внутриклювовидных вывихах). Движения в суставе невозможны — симптом пружинящей фиксации.

При заднем вывихе головка пальпируется под остистым отростком лопатки. При нижнем вывихе плечо отведено, головка пальпируется под суставным отростком лопатки.

При оказании первой медицинской помощи фельдшер должен пропальпировать пульс на лучевой артерии. У больных пожилого и старческого возраста во время первичного смещения при вывихе может наступить повреждение атеросклеротической бляшки подмышечной артерии с последующим тромбозом ее. Разница температуры кистей и отсутствие пульса на лучевой артерии будут говорить о тромбозе подмышечной артерии. Тогда больного очень срочно необходимо доставить в ангиотравматологический центр. Свои действия фельдшер должен согласовать по телефону с районным хирургом или непосредственно с дежурным врачом ангиотравматологического центра.

Нельзя пытаться вправить вывих на фельдшерско-акушерском пункте, особенно если он случился в первый раз (первичный вывих). Иммобилизация руки осуществляется или косынкой, или повязкой Дезо.

В районной больнице хирург также в первую очередь должен исключить возможность нарушения магистрального кровотока пол подмышечной артерии и возможность повреждения плечевого сплетения. Рентгеновские снимки необходимо сделать в двух проекциях — прямой (спереди назад, кассета позади сустава) и боковой (пострадавший становится боком к кассете, запрокидывает за голову здоровую руку, и снимок делают через грудь). Только на снимках в двух проекциях хорошо видны сместившаяся головка, возможные переломы головки и большого бугорка плечевой кости (переломо-вывих).

Вправление первичного вывиха в плечевом суставе должно проводиться под общим обезболиванием — ингаляционный или внутривенный наркоз. Больной непременно должен быть госпитализирован в хирургическое отделение.

Мы специапьно не описываем технику выполнения травматичного рычагового приема Кохера, вправление вывиха пяткой по Гиппократу, поскольку они могут быть причиной других повреждений. Самый простой и самый надежный прием вправления

вывиха в плечевом суставе — по Моту. Больной лежит на спине, вокруг груди заведена простыня, за концы которой помощник осуществляет противовытяжение. Второй помощник за кисть плавно тянет руку вниз вдоль туловища, затем отводит руку и тянет за нее в сторону. Хирург пальцами или кулаком правой руки надавливает на вывихнутую головку снизу вверх и вправляет ее. Вправление подтверждается характерным щелчком и полным объемом движений в плечевом суставе.

После вправления вывиха необходимо выполнить иммобилизацию плечевого сустава в положении отведения руки. Если это не сделать, а прибинтовать руку к груди повязкой Дезо (к сожалению, так часто до сих пор делают хирурги), то очень высока опасность формирования приводящей контрактуры из-за рубцевания нижней складки капсулы плечевого сустава (карман Риделя). В этом кармане после повреждения сустава скапливается кровь, она и служит причиной Рубцовых изменений капсулы. Отвести руку можно или отводящей шиной, или гипсовой повязкой. Отведение сохраняется 3 недели. Такая иммобилизация особенно показана при часто сопутствующем вывиху переломе большого бугорка плечевой кости. Если бугорок не встает на место, то выполняется фиксация его губчатым шурупом и проволочной петлей,

Нетрудоспособность после вправления первичного вывиха в плечевом суставе — 6—8 недель. Если не созданы условия для сращения разорванных связок и капсулы плечевого сустава (особенно при коротких сроках иммобилизации), то очень велика возможность рецидива вывиха — привычный вывих.

Типичные ошибки, которые допускают хирурги при лечении первичного вывиха в плечевом суставе:

— не делают рентгеновского контроля до вправления вывиха,

— вправление выполняют под местной анестезией или даже без обезболивания,

— не делают рентгеновского контроля после вправления вывиха,

— иммобилизируют сустав после вправления вывиха в положении приведения плеча (повязкой Дезо, косынкой),

— выписывают пациентов на работу через 2—3 недели после травмы.

Консервативное лечение свежих вывихов плеча по Сальникову*

Канд. мед. наук В. П. Сальников долгие годы работает врачом-травматологом в г. Москве. Узнав, что я заканчиваю писать руководство по травматологии для хирургов и травматологов районных больниц, он передал мне свой материал по консервативному лечению свежих вывихов плеча. Вправление он осуществляет под проводниковой анестезией в условиях поликлиники, а иммобилизацию — повязкой-«портупеей» (он ее предложил в начале семидесятых годов для консервативного лечения свежих разрывов ключично-акромиального сочленения).

Внимательно ознакомившись с присланным материалом, я решил поместить его в наше руководство, так как никоим образом нельзя не доверять многолетнему опыту практического врача. Полагаю, что он будет полезен и для наших коллег в районной больнице.

Обоснование способа обезболивания

Известно, что при свежих вывихах плеча повреждаются преимущественно передние и передне-нижние отделы капсулы сустава; что трудности вправления вывихов плеча зависят только от качества обезболивания поврежденного сустава; что лучшим способом

* Этот раздел написан В. П. Сальнокивым.

региональной анестезии является проводниковая и что блокировать нервы анестетиком легче всего в тех местах, где они лежат на кости или расположены рядом с ней.

Плечевой сустав иннервируют надлопаточный и подмышечный нервы (рис. 13.4), надлопаточный — задние отделы капсулы сустава, а подмышечный — верхний, передний, нижний ее отделы и все костно-хрящевые элементы сустава.

Кроме того, надлопаточный нерв иннервирует акромиально-ключичный сустав, надостную и подостную мышцы, а подмышечный — дельтовидную и частично подлопаточную мышцы.

Надлопаточный нерв, артерия и вена выходят на заднюю поверхность шейки лопатки из отверстия, образованного вырезкой лопатки и ее верхней ложной поперечной связкой, и спускаются по шейке лопатки почти до ее нижнего края. На участке лопатки возле основания гребня, там, где он переходит в акромиальный отросток, этот сосудисто-нервный пучок фиксирован к лопатке второй нижней ложной поперечной связкой. Нерв легко блокировать анестетиком в любом месте между этими связками, "но легче над нижней: здесь наружный край гребня лопатки легко нащупывается иглой. В это место вводим 15—18 мл 1% новокаина.

При передних и передненижних вывихах плеча ориентирами для обнаружения подмышечного нерва являются нижний суставной край плечевого отростка лопатки и задняя поверхность хирургической шейки плеча. Подмышечный нерв и задние огибающие плечо артерия и вена выходят с передней на заднюю поверхность из-под плечевого отростка лопатки, входят в канал черетырехстороннего отверстия, а, выйдя из него, ложатся на заднюю поверхность хирургической шейки плеча. На ней они лежат под задней остистой порцией дельтовидной мышцы. Это самое доступное место для блокады подмышечного нерва. В него вводится 25—35 мл 1% раствора новокаина.

Перед направлением больного на рентгенографию ему внутримышечно вводится 2 мл 50% раствора анальгина и 1 мл 1% димедрола. После рентгенографии производят анестезию надлопаточного и подмышечного нервов 50 мл 1% раствора новокаина с добавлением в него 1 мл 1% раствора димедрола. Высшие разовые дозы при внутримышечном применении у 50% анальгина 4 мл, а у 1% димедрола — 5 мл. Цель включения димедрола в премедикацию с анальгином и в регионарную анестезию с новокаином у необследованных экстренных амбулаторных больных — уменьшить возможную аллергическую реакцию на анальгин и новокаин, оказать седативное и усилить обезболивающее действие. Кроме того, димедрол обладает противоотечным и противовоспалительным действиями и блокирует рецепторы вегетативных нервных узлов.

После наступления обезболивания плечевого сустава больного укладывают на кушетку на спину. Хирург берется за кисть вывихнутой руки и, согласовывая свои действия с ощущениями больного (больной должен понимать все ваши действия), медленно, в течение 1,5—3 минут, и, равномерно развивая усилие до 6—8 кг, тянет по оси руки за кисть. Только после адаптации больного к этому вытяжению врач, сохраняя его, начинает медленно перемещаться по дуге за головной конец кушетки. Обычно момент вправления вывиха хирургу не заметен. Часто не замечает его и больной.

После устранения вывиха рука подвешивается на бинт, производится рентгенологический контроль. Если вывих вправлен — накладывается повязка-«портупея» (рис. 13.13).

Повязка накладывается в положении больного стоя стандартными широкими или средних размеров гипсовыми бинтами. Рука сгибается в локтевом суставе под прямым углом и прижимается к груди таким образом, чтобы середина предплечья располагалась над эпигастриальной областью живота, а локтевой сустав и кисть — по ее переднеподмышечным линиям. Это положение руки фиксируется наложением гипсового пояса из 8—12 слоев гипсового бинта.

После отвердения и набирания прочности этой части гипсовой повязки из 2-х стандартных (широкого и среднего размеров) гипсовых бинтов готовится лонгета-лямка. Для

этого широкий гипсовый бинт складывается поперек в два слоя. На него укладывается сложенный в три слоя гипсовый бинт средних размеров. Образовавшуюся лонгетку замачивают, отжимают и продольно складывают вдвое. Получается 10-слойная лонгета с 4-слойными концами.

Эту мокрую, скользкую и пластичную лонгету укладывают срединою на средину надплечья над поврежденным плечевым суставом. Свисающий передний конец лонгеты подводят под нижний край гипсового пояса, продергивают снизу вверх между предплечьем и внутренней поверхностью гипсового пояса, перегибают через верхний его край и крепят на нем.

Свисающий с надплечья задний конец лонгеты-лямки продергивают между телом и гипсовым поясом сверху вниз по линии нижнего угла лопатки или немного кнутри от нее и с усилием до 20—25 кг натягивают вверх. Мокрая, скользкая и пластичная лонгета-лямка, натягиваясь, скользит без трения, перегибаясь через нижний край гипсового пояса, по надплечью, используя эти места опоры (пояс повязки и надплечье) как полиспаст, превращая гипсовую повязку-в компрессионное устройство, удерживающее плечевой сустав в положении репозиции. Задний конец лонгеты-лямки в достигнутом натяжении крепится к гипсовому поясу. Места соединения лонгеты-лямки и пояса повязки укрепляются двумя-тремя слоями гипсового бинта, а острые кромки ее на надплечье в момент схватывания гипса притупляются моделированием.

Отвердев и набрав прочность, повязка жестко обездвиживает плечевой сустав на срок, который необходим для рубцового восстановления поврежденных капсулы и мышц плечевого пояса. Приподнимая плечо по оси, повязка снимает напряжение со всех мышц плечевого пояса и не растягивает их своим весом, чего не происходит при использовании для этой цели повязки Дезо или лонгеты Турнера.

Лонгета-лямка в повязке «портупея» является аварийным сменным узлом. Ее заменяют при утрате повязкой фиксирующих свойств.

Сроки иммобилизации этой повязкой при лечении свежих вывихов плеча зависят от объема повреждения костно-хрящевых структур капсулы и окружающих сустав мягких тканей.

Техника операции фиксации большого бугорка плечевой кости

Положение больного на спине с валиком под лопаткой. Обезболивание общее. Доступ — передний (рис. 13.5). Обнажают отломок большого бугорка. Острой ложечкой зачищают поверхности перелома. Репозиция шилом или трахеотомическим крючком. Через большой бугорок шилом формируется канал в головку и завинчивается 3—4 см губчатый винт. В случае остеопороза одного винта недостаточно, хотя репозиция полная и фиксация, казалось бы удовлетворительная, но через 10—12 дней при попытке разработки движений в суставе может наступить смещение бугорка с винтом. Потому остеосинтез обязательно следует дополнить проволочной петлей по Веберу (рис. 13.14). Проволока проводится над головкой винта и через поперечный канал в плечевой кости. Такой остеосинтез позволяет осуществлять после операции иммобилизацию косынкой и начать лечебную физкультуру через 3—4 дня.

Рис. 13.6. Рентгеноснимки перелома ключицы — до операции, после операции

Рис. 13.7. Реконструкционную пластину можно моделировать для точного соответствия верхней поверхности S-образной ключицы

Рис. 13.6.

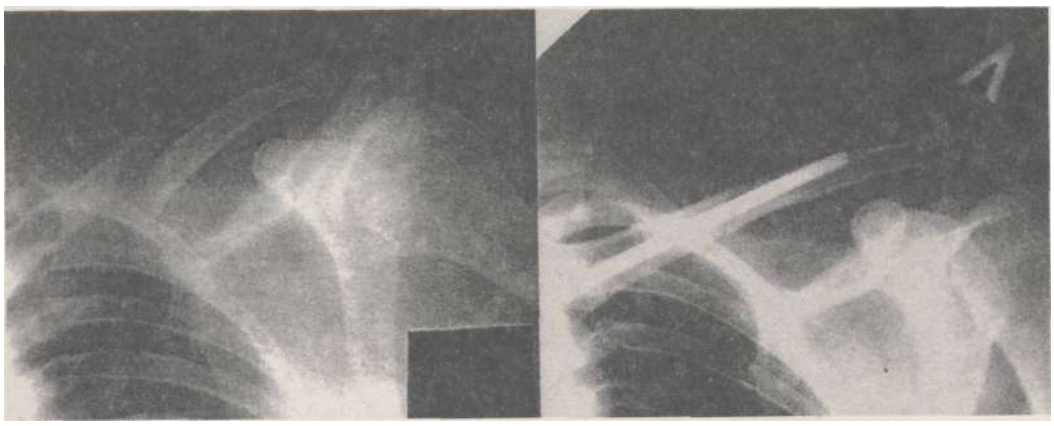

Рис. 13.7.



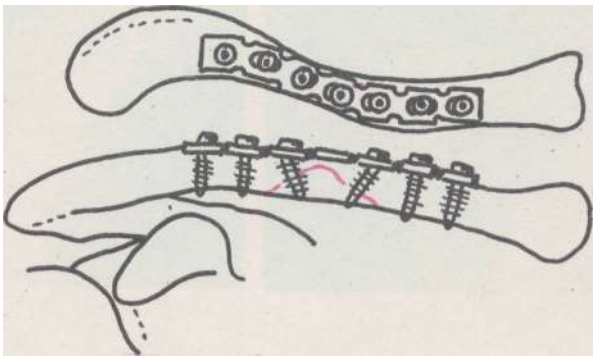

J

Рис. 13.10. Латеральный перелом ключицы кажется довольно нестабильным и сложным для репозиции консервативными способами. Для фиксации этого перелома можно использовать малую Т-образную пластину

Рис. 13.11. Пластика связок ключично-акромиального сустава лавсановой лентой по Назаретскому— Смолянову:
а — формирование каналов;
б — проведение ленты;
в — погружение ключицы, натягивание и завязывание ленты

Рис. 13.10.

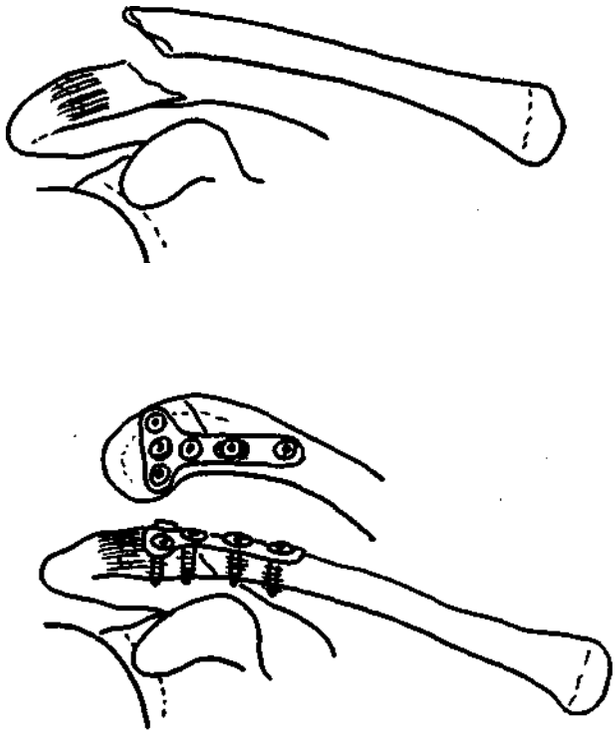

Рис. 13.11.

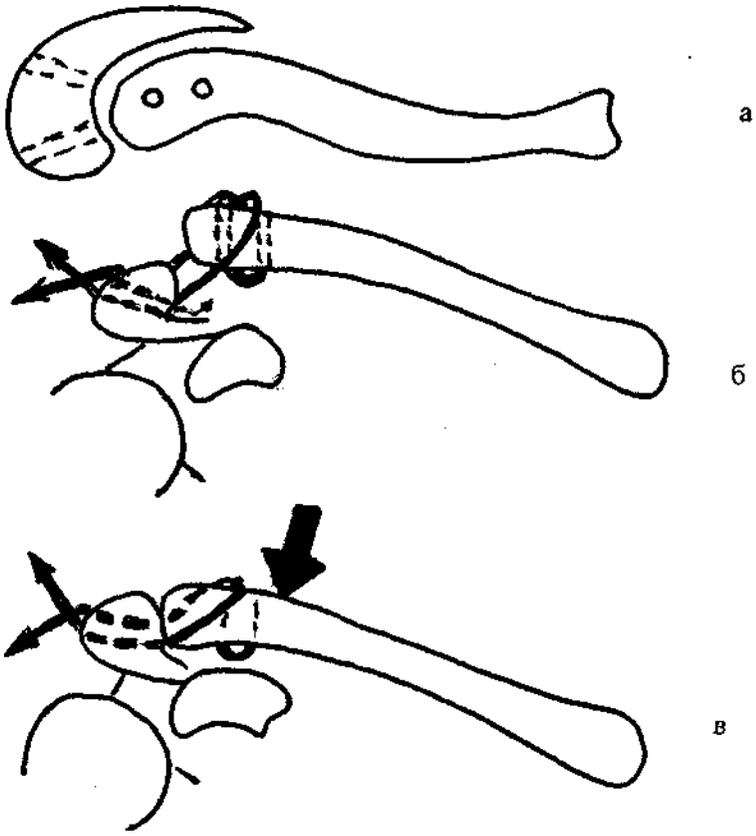

Рис. 13.12.

а — разрывы акромиально-ключичного сустава типа Tossi III у молодых, занимающихся спортом пациентов могут служить показанием к оперативному лечению;

б — по методике АО выполняют прямое восстановление оторванных по типу манжетки акромиально-ключичных связок и капсулы рассасывающимися чрескостными швами в сочетании с 4,5 мм кортикальным шурупом или 6,5 мм спонгиозным шурупом, введенными для сближения ключицы и Proc, coracoideus. Для предупреждения расшатывания или усталостного перелома шурупа отверстие в ключице слегка рассверливают. Как правило, шуруп необходимо удалить через 6—8 недель. Для вторичных реконструктивных операций используются различные другие методики оперативных вмешательств

Рис. 13.13. Гипсовая повязка-"портупея" по Сальникову

Рис. 13.12.



а

б

Рис. 13.13.

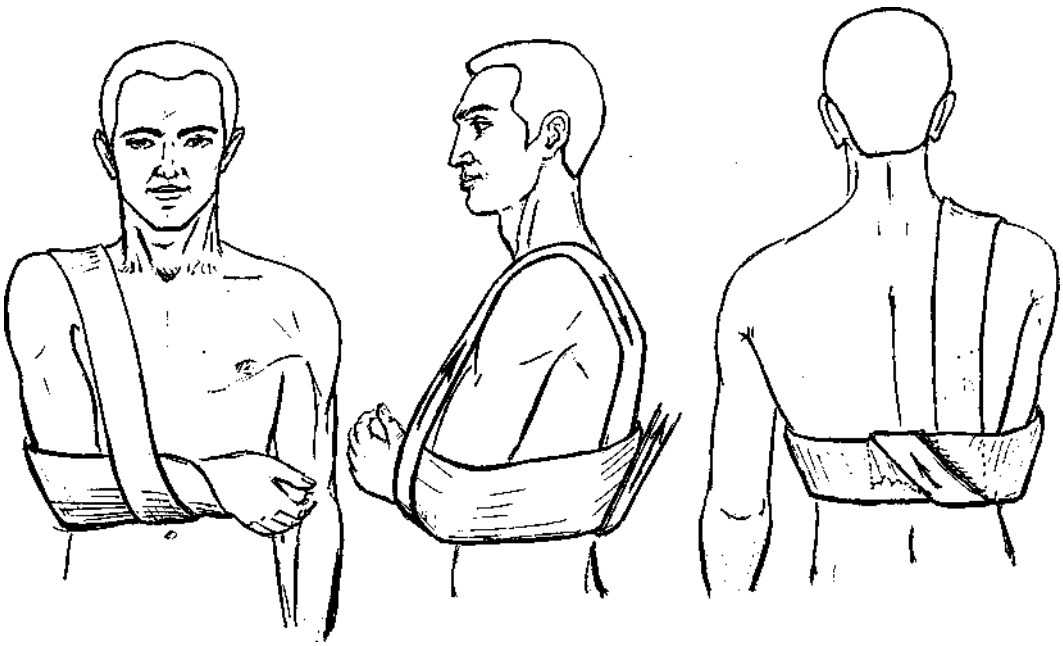

Рис. 13.14.

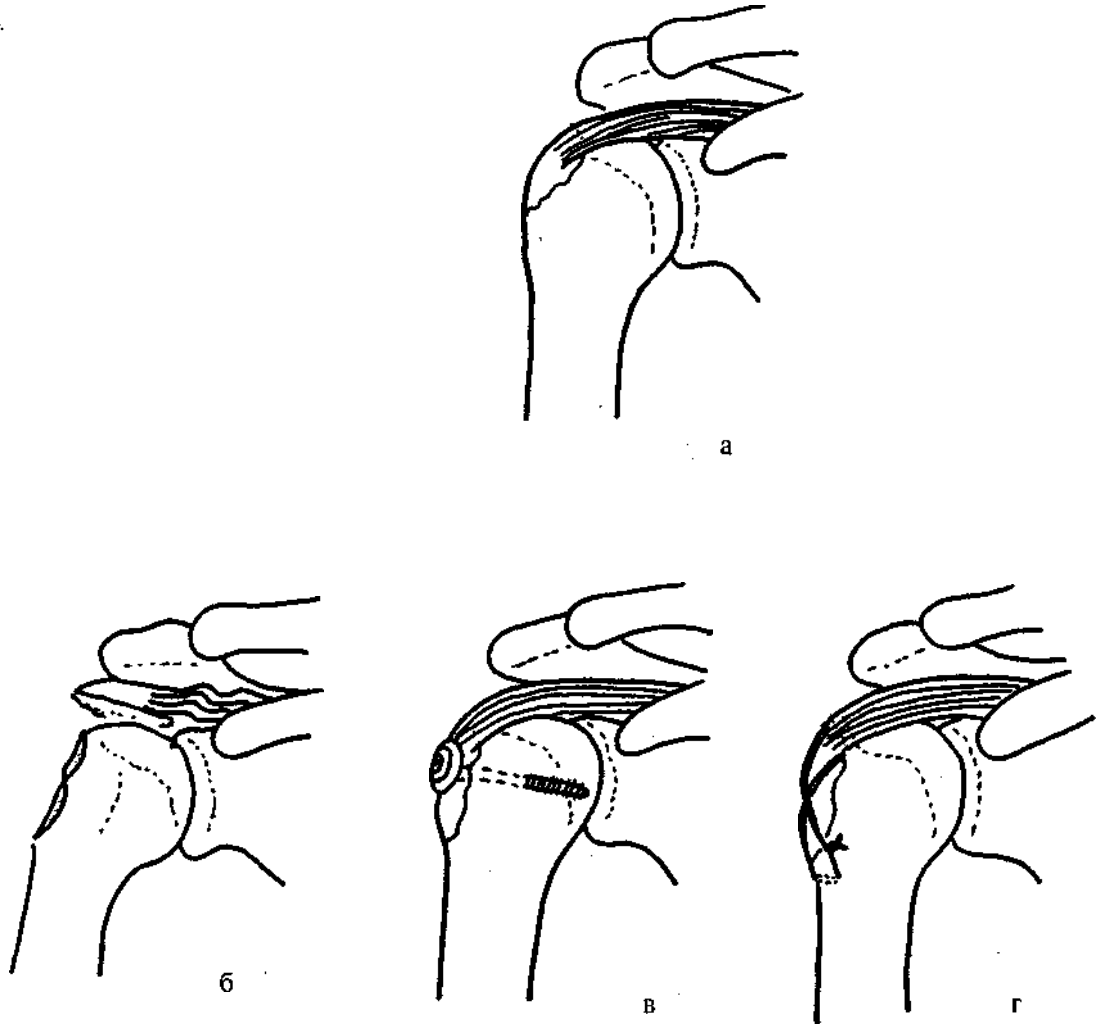

Переломы плечевой кости

Переломы плечевой кости составляют примерно 7% всех переломов. Переломы проксимального конца плечевой кости бывают преимущественно у пожилых людей и стариков при падении на гололедице; переломы дистального конца — чаще у детей и лиц молодого возраста. Диафизарные переломы плеча встречаются главным образом у лиц среднего возраста, занимающихся физическим трудом.

Переломы диафиза плеча — типичная травма пассажира легковой машины, сидящего рядом с водителем. При столкновении он поворачивается инстинктивно боком (чаще правым) и ударяется плечом о приборную панель машины.

Типичными являются и огнестрельные переломы левого плеча у пытающихся застрелиться из охотничьего ружья. Ствол его при нажатии большим пальцем правой руки на курок отклоняется от сердца влево. Заряд проходит мимо сердца через грудную стенку в левое плечо. При этом часто повреждаются плечевая артерия и магистальные нервные стволы.

Клиника переломов плечевой кости

При переломах проксимального конца плечевой кости опухоль занимает всю область плечевого сустава, имеются боли при осевой нагрузке, боли при пальпации верхнего конца плечевой кости через подмышечную впадину. При диафизарном переломе плечевой кости — отек плеча, укорочение его, деформация, боль при осевой нагрузке и патологическая подвижность.

При переломе дистального конца плечевой кости — опухание области локтевого сустава и нижней трети плеча, боль при пальпации мыщелков и попытке движений в локтевом суставе. Если отек не очень большой, то можно определить деформацию равностороннего треугольника Гютера (основание его — наиболее выступающие точки мыщелков, вершина — верхушка локтевого отростка локтевой кости).

При переломе диафиза плеча фельдшер должен проверить сохранность лучевого нерва, который проходит по плечевой кости в борозде или даже канале лучевого нерва, поэтому часто повреждается при переломах его. При повреждении нерва кисть висит, отсутствует активное разгибание ее; больной не может отвести большой палец и разогнуть концевую фалангу его; нет чувствительности на тыле 1 и 2 пальцев кисти и в автономной зоне иннервации лучевого нерва — в «анатомической табакерке» (ямка на тыле лучезапястного сустава между сухожилиями длинного и короткого разгибателя большого пальца).

При переломах плечевой кости, особенно нижнего конца ее, надо исключить возможность повреждения плечевой артерии (может быть не разрыв ее, а повреждение иннтимы с последующим тромбозом). Похолодание кисти и отсутствие пульса на лучевой артерии заставляют заподозрить повреждение артерии. В этих случаях необходима срочная эвакуация больного в травматологический центр санавиацией. Свои действия фельдшер должен согласовать по телефону с хирургом районной больницы.

Транспортная иммобилизация переломов плечевой кости на месте происшествия при оказании первой помощи должна осуществляться либо косынкой, либо полой пальто (как при повреждениях ключицы). Если есть широкие бинты, то руку можно прибинтовать ими к туловищу поверх косынки.

На фельдшерско-акушерском пункте иммобилизация при переломах плеча осуществляется большой лестничной шиной (120 см). Она накладывается с помощником. Кроме шины необходимы вата, семь широких бинтов, косынка, булавка. Шина накладывается на одежду (но пальто лучше снять и надеть потом поверх шины).

Надо подчеркнуть для сельских фельдшеров, что шину при переломах плеча следует накладывать очень тщательно, так как транспортировка пострадавшего в больницу может занять несколько часов и при ненадежном выполнении всех мелочей могут быть осложнения от шины, например, пролежень от проволоки над локтевым отростком.

Этапы выполнения транспортной иммобилизации переломов плечевой кости лестничной шиной Крамера

На шине отмеряется расстояние от кончиков пальцев до локтя (по больному). В этом месте она перегибается под прямым углом.

Над локтевом отростком локтевой кости шина моделируется так, чтобы предупредить возможность образования пролежня от поперечных планок шины (рис. 13.5).

После этого по больному или помощнику, если он такого же примерно роста, как больной, шина моделируется по плечевому суставу'так, чтобы она со средины плеча отклонялась бы кпереди, легла бы на плечевой сустав спереди и сверху и затем шла бы сзади вниз к позвоночнику.

После завершения моделирования шины хирург все поперечные проволочки ее немного изгибает кзади концевой фалангой большого пальца (для придания шине формы желоба). Шина по внутренней поверхности (поверхность к больному) прокладывается ватой, ком ваты вставляется в карман локтевого изгиба шины. Вата прибинтовывается к шине широким бинтом.

Шина готова для наложения на больного.

В подмышечную впадину больного вставляется ком ваты величиной с кулак, завернутый в марле (его лучше зафиксировать концами марли вокруг шеи на здоровой стороне).

Шина накладывается на руку больного. Предплечье и кисть должны лежать на шине тыльной стороной (!) так, чтобы ладонь смотрела на больного. В этом случае больной может что-то сделать пальцами поврежденной руки (солдат может закурить, свернуть цигарку с махоркой).

Шина фиксируется длинными вязками из бинта к туловищу и поврежденной руке. Для этого они привязываются к позвоночному краю шины, проводятся сзади и спереди вокруг здорового плечевого сустава, перекрещиваются между собою в подмышечной впадине, затем проводятся вокруг груди спереди и сзади, вновь перекрещиваются при тугом натяжении вязок, проводятся вокруг поврежденного плеча и завязываются на наружной стороне шины. Этот прием, предложенный военными врачами в годы Великой Отечественной войны, позволяет без бинтов уже фиксировать шину к туловищу больного.

После этого шину прибинтовывают к руке и туловищу шестью широкими марлевыми бинтами, накладывают косынку и фиксируют двумя марлевыми бинтами-лямками оба конца шины.

Больной с фельдшерско-акушерского пункта доставлен в районную больницу. Хирург осматривает его, решает, есть ли другие повреждения, шок, кровопотеря. Не снимая иммобилизацию, определяет сохранность плечевой артерии (четкий пульс на лучевой, теплая кисть, пальцы двигаются), делает рентгеновские снимки и определяет, где будет лечиться пострадавший.

Если в отделении нет хирурга, прошедшего специализацию по травматологии, то в районной больнице могут быть оставлены лишь больные с переломами хирургической шейки плечевой кости без смещения отломков или с небольшим смещением, но сохранной осью плеча. Снимки верхнего конца плечевой кости обязательно должны быть сделаны в двух проекциях. Остальные больные отправляются или в ортопедо-травматоло-

гический центр, или в межрайонное травматологическое отделение. Если транспортная иммобилизация шиной Крамера была выполнена правильно, то она оставляется для дальнейшей транспортировки больного. Если транспортная иммобилизация была недостаточной (полой пальто, косынкой, прибинтовыванием плеча к груди), то хирург районной больницы выполняет ее лестничной шиной сам по всем правилам.

Если больной нетранспортабелен (политравма, шок, кровопотеря), то первичная лечебная иммобилизация на период выведения из тяжелого состояния (а это может быть 7—10 дней) осуществляется в районной больнице или гипсовой лонгетой от ладони до надплечья (при низких переломах), или скелетным вытяжением за локтевой отросток локтевой кости по Харьковской методике.

Если в районной больнице есть хирург, прошедший специализацию по травматологии, то он может лечить консервативно вытяжением или оперативно некоторые виды переломов плечевой кости — диафизарные переломы, переломы нижнего конца без смещения, переломы верхнего конца без смещения или с небольшим смещением.

Открытые переломы, 'оскольчатые со смещением переломы верхнего конца плечевой кости, осложненные повреждением плечевой артерии или лучевого нерва, диафизарные переломы и переломы нижнего конца плечевой кости со смещением отломков следует лечить в травматологическом центре или межрайонном травматологическом отделении, если, конечно, нет противопоказаний к транспортировке.

Лечение переломов плечевой кости

При переломах анатомической шейки у пожилых людей часто бывает полное смещение отломков. Скелетное вытяжение в этих случаях неэффективно. Кровавая репозиция и фиксация головки пластиной тоже не приведет к успеху, так как часто наступает некроз плохо кровоснабжаемой при переломе анатомической шейки головки. Поэтому если нет давления сместившейся головки на сосуды и нервные стволы (нет отека кисти, сохранена пульсация на лучевой артерии, нет болей в кисти и нарушений чувствительности, хорошо двигаются пальцы), то лучше воздержаться от операции и лечить больного косыночной повязкой, начав после спадения отека и исчезновения болей в плечевом суставе легкую лечебную физкультуру. По завершении лечения, конечно, будут ограничены движения в плечевом суставе, но полными будут движения в локте и кисти, и рука вполне остается пригодной для самообслуживания.

Но если при переломе анатомической шейки сместившаяся головка будет давить на нервы или вену (кисть и предплечье отечные, боль и парестезии в дистальных отделах конечности), то головку необходимо удалить.

Операция эта выполняется под общим обезболиванием из разреза по дельтовидно-грудной борозде. После рассечения поверхностной фасции надо быть осторожным в отношении проходящей здесь головной вены (V. cephalica). После рассечения собственной фасции отодвигается кнаружи передний край дельтовидной мышцы, рассекается, если это нужно, капсула сустава (часто она повреждена) и удаляются головка, осколки около торца периферического отломка, острые края его. После дренирования раны она зашивается. Иммобилизация на косынке 4—6 недель. По спадении отека и болей начинается лечебная физкультура для кисти, локтевого сустава, а потом и плечевого (наклоны туловища кпереди с отведением висящей на косынке руки). ;

При переломах хирургической шейки у пожилых больных и стариков, если нет смещения отломков или оно небольшое, и ось плеча правильная (степень смещения обязательно оценивается по двум проекциям — прямой и боковой), лечение осуществляется косынкой с валиком в подмышечной впадине или на небольшой клиновидной подушке.

Лечение косынкой переломов хирургической шейки плечевой кости

В подмышечную впадину привязывается (через шею на здоровой стороне) ком ваты диаметром 7—10 см, накладывается индустриальная косынка или косынка из марли (140x80x80 см). Рука должна быть согнута в локтевом суставе под 90°. Концы косынки сшиваются позади шеи (узел давит), для большого пальца делается прорезь в переднем крае косынки, чтобы она не сбилась к локтю, наружный угол подшивается к косынке под рукой и грудью. В угол косынки под локтем вшивается груз 1 кг для создания легкого вытяжения.

Иммобилизация косынкой продолжается 4—5 недель.

После спадения отека и исчезновения болей выполняется лечебная физкультура для суставов кисти, локтевого сустава (сгибание) и плечевого сустава — пассивное отведение плеча при наклоне туловища кпереди.

У лиц молодого возраста при переломах хирургической шейки плечевой кости при наличии смещения отломков может быть использовано скелетное вытяжение и как самостоятельный метод, и как первичная лечебная иммобилизация перед операцией остеосинтеза. Вытяжение осуществляется или на отводящей шине, или по Харьковской методике на кровати (рис. 13.16).

Необходимость в оперативных вмешательствах возникает редко: только при очень позднем поступлении больных или полной безуспешности бескровных методов лечения.

В этих случаях остеосинтез может быть выполнен Т-образной накостной пластиной по системе АО ASIF, особенно в случае остеопороза, угловой пластиной (рис. 13.17).

Диафизарные переломы плечевой кости бывают всегда полными, смещения отломков самые разнообразные. Скелетное вытяжение переломов этой локализации проводится на отводящей шине. Спица проводится через основание локтевого отростка локтевой кости или (и это удобнее, если вытяжение осуществляется на шине) по методике Ключевского от верхушки локтевого отростка к основанию.

Шина ЦИТО укрепляется к телу больного гипсовыми бинтами. После отвердения гипса проводится спица через локтевой отросток локтевой кости. Под местной анестезией в месте перелома (1% раствором новокаина 30—40 мл) осуществляется одномоментная репозиция тягой за дугу или за локоть. Поддерживающее или репозиционное вытяжение на шине ЦИТО удобно осуществлять с помощью приставки Назаретского (1970 г.) (рис. 13.18). Приставка состоит из скобы (1), в которой фиксируется спица, и узла тяги. Он собран из направляющей трубки (2), на которую надеваются пружина (3) и опорная муфта (4). Один конец трубки имеет упор для муфты, другой для пружины (5). Трубка надевается на длинный конец металлического крючка (6) с винтовой нарезкой по всей длине.

Принцип действия: при зацепленном на скобу крючке и фиксированной опорной муфте при навертывании гайки (7) пружина сжимается, создавая тягу.

В большинстве случаев одномоментной тяги достаточно для сопоставления отломков. После этого по оси тяга уменьшается до 3—4 кг, плечо и предплечье фиксируются к шине гипсовыми кольцами. На 2—3 день после репозиции производится рентгеновский контроль, при необходимости сила тяги на аппарате может быть увеличена или уменьшена, на 8—13 день она доводится до 3—4 кг. Вытяжение осуществляется 4—6 недель.

Существующие аппараты для лечения переломов плеча имеют существенные недостатки: одни применяются только для репозиции отломков и требуют после ее наложения торакобрахиальной гипсовой повязки; другие служат для фиксации отломков после ручной репозиции с помощью скелетного вытяжения или клеевого вытяжения; натяжные устройства аппаратов несовершенны и не позволяют точно дозировать усилие тяги по оси плеча.

Аппарат А. С. Назаретского (1971 г.). позволяет репонировать плечо с ликвидацией смещения по длине, ширине и по периферии, а также фиксировать отломки после репозиции с помощью дозированного скелетного вытяжения (рис. 13.19).

На чертеже показан вид аппарата сбоку и сверху.

Аппарат состоит из полукорсета (1), ложа для плеча (2), ложа для предплечья (3), соединительной трубки (4), стержня с квадратной резьбой (5) и гайки-барашка (6), узла тяги (7). Ложе для плеча и полукорсет соединены между собой с помощью двух тяг (8 и 11). Подвижная муфта (9) и шарнирное соединение (10) позволяют обеспечить необходимый наклон ложа для плеча. Поворачивая вокруг оси вертикальный стержень (11) и закрепляя его в гнездах полукорсета (13), можно зафиксировать нужный угол смещения ложа кпереди.

Ложе для плеча изогнуто так, что повторяет свод подмышечной впадины. К дистальному концу ложа снизу прикрепляется неподвижная цанговая муфта (12) для присоединения трубки (4). Затягиванием болта цанговой муфты (12) трубка (4) надежно фиксируется в необходимом положении*.

С помощью второй цанговой муфты (12) на трубке (4) крепится ложе для предплечья (3), которое имеет возможность устанавливаться и фиксироваться в нужном положении.

В трубку (4) вставляется стержень (5) с квадратной резьбой. Вращением гайки-барашка (6) стержень (5) выдвигается из трубки (4) и через вертикальный стержень (14) передает усилие на узел тяги (7). Чем больше выдвигается стержень (5), тем больше усилие.

Особенности методики. Аппарат фиксируется к груди гипсовыми бинтами, Ложе плеча отводится на 90°, подгоняется по длине плеча перемещением трубки в ее фиксаторе и смещением ложа предплечья. Крючок узла тяги зацепляется сбоку. Вращением гайки-барашка из трубки выдвигается стержень и осуществляется тяга по оси плеча, которая ликвидирует смещение отломков. Ротационные смещения отломков ликвидируются поворотом аппарата в фиксаторе (12). При удавшейся репозиции плечо и предплечье фиксируются к аппарату гипсовыми кольцами. Аппарат прост по устройству, удобен в применении.

Недостатком всех шин, фиксируемых к груди, является невозможность использовать их у больных с сочетанной травмой.

Очень удобна при лечении переломов плечевой кости система постоянного вытяжения, разработанная в Харьковском институте протезирования, ортопедии и травматологии имени М. И. Ситенко (рис. 13.16). Больного укладывают на спину, травмированное плечо устанавливают в вертикальном по отношению к продольной оси туловища положении. Это положение плеча удерживается тягой за спицу, проведенную типично через локтевой отросток. Предплечье сгибают под прямым углом. Чтобы уравновесить собственную тяжесть предплечья и избавить больного от рефлекторного напряжения мышц, под средний отдел подводят фланелевую петлю или подвешивают его к надкроватной раме.

Особенно сложны для лечения надмыщелковые переломы плечевой кости. Возможные варианты смещения отломков и направление тяг для репозиции их постоянным вытяжением показаны на рис. 13.20 и рис. 13.21.

Система постоянного вытяжения на постели при лечении переломов плечевой кости особенно показана у больных с сочетанными повреждениями груди, живота, таза, ног, когда наложение шины ЦИТО на туловище противопоказано.

Оперативное лечение переломов диафиза плечевой кости показано, когда консервативное лечение малоперспективно (поперечные переломы со смещением), при открытых переломах, при сопутствующих перелому повреждениях сосудов и нервов.

Способ оперативного вмешательства зависит от характера перелома, однако при

диафизарных переломах мы отдаем предпочтение внутрикостному остеосинтезу стержнями прямоугольного поперечного сечения, при оскольчатых переломах иногда сочетаем его с наложением круговых проволочных швов, даже при низких переломах, но когда сохранена костная трубка в нижнем отломке на протяжении 7—10 см, предпочтение также отдаем внутрикостному остеосинтезу.

Плечевую кость считают «неудобной» для остеосинтеза (рис. 13.22). Она имеет конусовидное костномозговое пространство. Нижний конец по отношению к диафизу отклонен кпереди от 5° до 15°. В поперечном сечении костный канал приближается по форме к окружности. В сагиттальной плоскости на уровне хирургической шейки поперечник его составляет до 22 мм, в нижней, изогнутой кпереди части канала — до 5 мм (Е. В. Зверев, 1988 г.).

Для остеосинтеза диафизарных переломов плечевой кости Н. К. Митюнин (1966 г.) предложил использовать плоский стержень прямоугольного поперечного сечения в форме длинного клина — верхний конец стержня имеет ширину костного канала торца отломка на уровне перелома. Верхний конец стержня затачивается в форме лыжи и изгибается незначительно кнаружи (рис. 13.23), чтобы при ретроградном введении стержень пробил тонкую кортикальную стенку плечевой кости у основания большого бугорка или на вершине его. Верхний конец стержня заклинивается своими ребрами в костной трубке нижней части проксимального отломка, в мелкоячеистом участке большого бугорка и кортикальной его пластинки. Этого заклинивания достаточно для прочной фиксации стержня в верхнем отломке. За долгие годы использования ретроградного введения стержня (с 1968 года по настоящее время) мы не наблюдали ни разу смещения проксимального конца стержня в верхнем отломке.

Для более жесткой фиксации стержня в проксимальном отломке сорудник нашей клиники Е. В. Зверев (1988 г.) предложил антеградное введение стержня в плечевую кость через трепанационное отверстие в верхушке большого бугорка плечевой кости, сформированное долотом после продольного рассечения кожи, подкожной клетчатки и дельтовидной мышцы. На 1 см ниже верхнего края большого бугорка долотом делается ступенька. Для этого долото вначале устанавливается перпендикулярно оси кости, а затем вдоль сверху вниз. Ширина ступеньки должна соответствовать ширине верхнего конца стержня, а глубина — толщине стержня. Через ступеньку пробойником формируется щелевидный тоннель к костному каналу. Форма пробойника клиновидная — длина его 12 см, ширина вверху 18 мм на протяжении 5 см, далее сужается равномерно до 5 мм. Толщина пробойника должна соответствовать толщине стержня. Пробойник ориентируют по оси кости в сторону хирургической шейки. Длина щелевидного тоннеля в рыхлом губчатом метафизе до костного канала 3—5 см. На дистальной части стержня до вбивания его делается метка, фиксирующая расстояние от трепанационного отверстия до места перелома. Стержень перед введением в кость изгибается в двух плоскостях — верхний конец кнаружи по дуге, совпадающей с кривой, соединяющей место введения с осью канала верхнего отломка, и нижний конец в соответствии с искривлением костного канала нижнего отломка.

Недостатками антеградного введения стержня являются травматичность формирования канала для стержня в большом бугорке и повреждение при этом вращательной манжеты плеча; возможность перфорации внутренней стенки костного канала в верхней части проксимального отломка при неправильном формировании пробойником тоннеля для стержня (особенно это бывает при освоении методики). Поэтому хирург стремится ввести стержень в верхний отломок как можно вертикальнее, и оставшийся для удаления конец стержня мешает отведению плеча, поэтому полной разработки движений в плечевом суставе до удаления стержня не бывает.

Техника операции ретроградного остеосинтеза диафизарных переломов плечевой кости направленным моделированным титановым стержнем

Обезболивание общее или проводниковая анестезия. Положение на спине. Туловище больного лежит на краю стола, плечо — на подставке к столу. Широко обрабатывается операционное поле — сверху от шеи, вся рука, сзади до лопатки, спереди вся грудь до живота. Помощник стерильной голицей поднимает обработанную руку за предплечье вертикально вверх так, чтобы поднять лопатку над столом. Под нее подкладываются стерильная клеенка и дважды сложенная стериальная простыня. Вторая простыня — вдоль туловища от подмышечной впадины до стоп, третья — поверх второй, четвертая сверху и на туловище, пятая по четвертой с проведением ее нижнего конца сзади вдоль туловища. Остается свободной вся рука и дельтовидная область. Простыни фиксируются к коже цапками или кожными швами.

Разрез по латеральной борозде плеча, середине его над переломом, длина 7—8 см. Рассекаются кожа, подкожная клетчатка, собственная фасция. Между двуглавой мышцей и наружной головкой четырехглавой мышцы хирург подходит к плечевой кости. При низких диафизарных переломах кнаружи отводится плечелучевая мышца. В этом месте в нижней трети плеча рядом с костью проходит лучевой нерв. Он выделяется, берется на резиновую держалку и аккуратно отводится в сторону. При остеосинтезе низких переломов плеча выделение лучевого нерва с отведением его держалкой абсолютно необходимо. Концы отломков не обнажаются от мышц и надкостницы, выделяются лишь торцы их из гематомы и первичной мозоли. При этом центральный отломок выводится в рану однозубым крючком, острый конец которого введен в костный канал отломка. Торцы отломков очищаются острой ложечкой от первичной мозоли (когда операция выполняется не сразу, а через 8—12 дней). При оскольчатых переломах осколки не «отдираются» от надкостницы и мышц.

Стержень готовится до операции. Необходимая ширина его верхнего конца определяется или по снимку здоровой плечевой кости, выполненному со 120 см (тогда ширина стержня на 2 мм меньше ширины костного канала на уровне перелома) или хирург готовит несколько стержней (4—5) разной ширины, а на операции выбирают тот, который туго входит в костный канал центрального отломка.

Стержни готовятся из клиновидной полуфабрикатной заготовки, по размеру здоровой кости от большого бугорка до наружного мыщелка подбирается длина стержня, и заготовка укорачивается на наждаке сверху и снизу так, чтобы нижняя часть стержня соответствовала ширине канала нижнего отломка (по снимку в боковой проекции здоровой кости со 120 см).

Лишняя ширина верхнего конца стержня стачивается на наждаке так, чтобы эта часть стержня имела параллельные стенки и ширина его соответствовала ширине костного канала на уровне перелома.

Верхний конец стержня затачивается в форме носка лыжи и моделируется с небольшим отклонением кнаружи так, чтобы при вбивании стержня в костный канал верхнего отломка он вышел через верхушку или основание большого бугорка.

Острые края нижнего конца стержня завальцовываются. Нижний конец изгибается кпереди на величину физиологического отклонения нижнего края плечевой кости кпереди (по снимку здоровой кости в боковой проекции).

Хирург вводит верхний конец стержня в центральный отломок (рис. 13.23), располагая широкую плоскость его сагиттально. При этом конец верхнего отломка приводится к туловищу. Несильными ударами молотка стержень вбивается в костный канал проксимального отломка. Помощник передней поверхностью концевых фаланг 2—3 пальцев правой кисти определяет выхождение острого конца стержня из плечевой кости.

Над ним делается небольшой продольный разрез (2—3 см). Стержень добивается, пока нижний конец его не сравняется с торцом проксимального отломка (или можно, чтобы конец выстоял из него на 1 см).

После этого негрубыми движениями сопоставляются торцы отломков. Ориентируясь по их рельефу (мелкие углубления, зубчики), хирург устраняет ротационное смещение. Очень удобно сопоставлять отломки, введя в торцы однозубые крючки. Если перелом опорный (поперечный неоскольчатый), то после сопоставления помощник поджимает нижний отломок к верхнему и затем вбивает стержень в нижний отломок (вначале стучит молотком по верхнему концу стержня, а потом по досылателю). Над костью оставляется 1 см стержня с поперечной насечкой для захвата его инструментом при удалении.

Если перелом неопорный (косой, оскольчатый), то сопоставление и удержание отломков осуществляются вытяжением за локоть, а после репозиции косые торцы отломков сжимаются костодержателем Фарабефа через мышцы и надкостницу (концы отломков от мышц и надкостницы не «обдираются»!).

При ретроградном введении можно взять заведомо длинный стержень и укоротить * его на операции. Для этого после введения стержня в проксимальный отломок (нижний конец стоит вровень с торцом отломка) измеряется толстой тупой спицей длина канала в дистальном отломке. Эта длина накладывается на выстоящий конец стержня из проксимального отломка, и он укорачивается по поперечной риске несколькими сгибаниями и разгибаниями. При этом пассатижами хирург или помощник фиксирует стержень сразу ниже риски. После обламывания стержня острые края конца его завальцовываются рашпилем. Затем отломки сопоставляются, и он вбивается в периферический отломок. Над костью оставляется конец длиной в 1 см с поперечной риской для захватывания специальным инструментом при удалении.

Если в зоне перелома имеются большие осколки, то они фиксируются круговыми серкляжами из титановой проволоки.

По завершении остеосинтеза к кости через прокол кожи проводится трубчатый дренаж. Кетгутом сшиваются мышцы, собственная фасция. Если подкожно-жировой слой большой, то вставляется через рану дренаж из перчаточной резины. Накладываются шелковые швы на кожу.

Примером может быть клиническое наблюдение (рис. 13.24).

При антеградном введении стержня в проксимальный отломок на нем отмеряется расстояние от нижнего конца, равное расстоянию от пальпируемого под кожей конца центрального отломка до большого бугорка. Внутренняя сторона нижнего конца стержня должна быть закруглена для того, чтобы при вбивании стержня сверху вниз в центральный отломок он завальцованным краем скользил по внутренней стенке костного канала и не перфорировал ее.

Стержень пробивается до метки, его дистальный конец подходит к линии перелома. Над переломом делается разрез кожи (3 см), рассекается собственная фасция, разводятся мышцы зажимом. В рану вводится указательный палец, под контролем которого осуществляется репозиция отломков, после репозиции стержень пробивается в дистальный отломок. Это так называемый полуоткрытый остеосинтез. Репозиция может быть выполнена и шилом после разведения мышц крючками. Это открытый остеосинтез с антеградным введением стержня.

Антеградный остеосинтез перелома плечевой кости с учетом стереоскопической анатомии костного канала

При опорных переломах диафиза плечевой кости может быть применена альтернативная остеосинтезу «клиновидным» стержнем техника, суть которой состоит в следую-

щем. Используется штифт из сплава титана ВТ-5, ВТ-6 прямоугольного поперечного сечения толщиной на всем протяжении 4,0 мм. Верхний (широкий) и нижний (узкий) участки стержня имеют параллельные грани. Ширина нижнего отдела стержня подбирается по прямой рентгенограмме сегмента в соответствии с размерами суженного участка канала. Ширина верхнего участка стержня стандартна - 11—12 мм. Проксимальный конец конструкции изогнут кнаружи в плоскости, средней между его широкими и узкими гранями. Длина штифта соответствует расстоянию между вершиной большого бугорка и наружным надмыщелком плеча за вычетом 1,0—1,5 см. Стержень вводится между большим бугорком и головкой плечевой кости с ориентацией его широких граней в передне-наружном направлении по полуоткрытой или закрытой методике. Дополнительная иммобилизация не применяется. Примером реализации указанной методики могут быть два клинических наблюдения (рис. 13.25 и 13.26).

Рис. 13.15. Моделирование шины Дитерихса под локтевым отростком для предупреждения пролежня

Рис. 13.16. Скелетное вытяжение при переломе плечевой кости по Харьковской методике

Рис. 13.15.

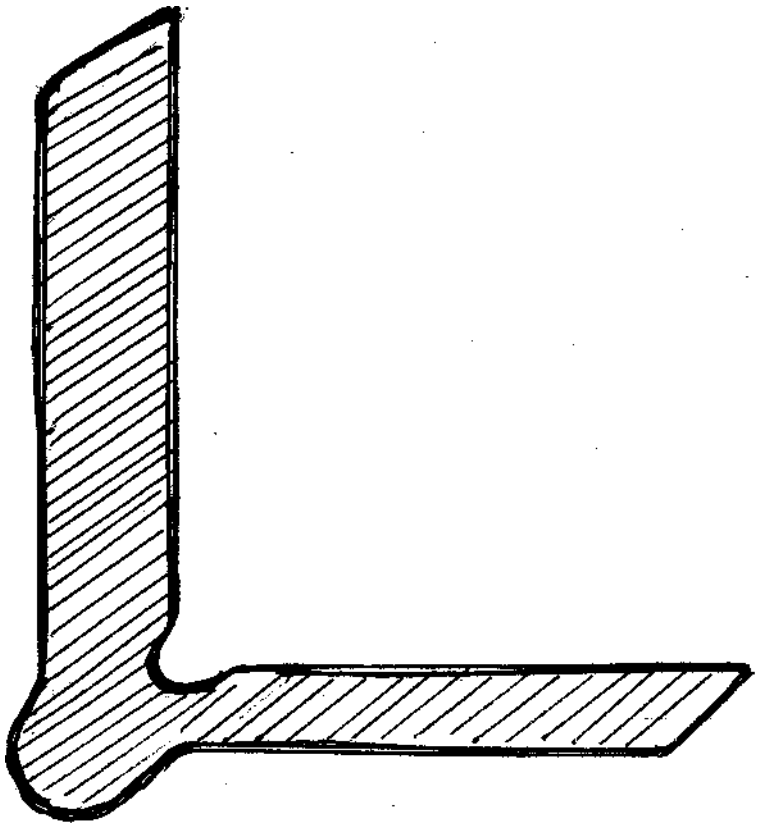

Рис. 13.16.

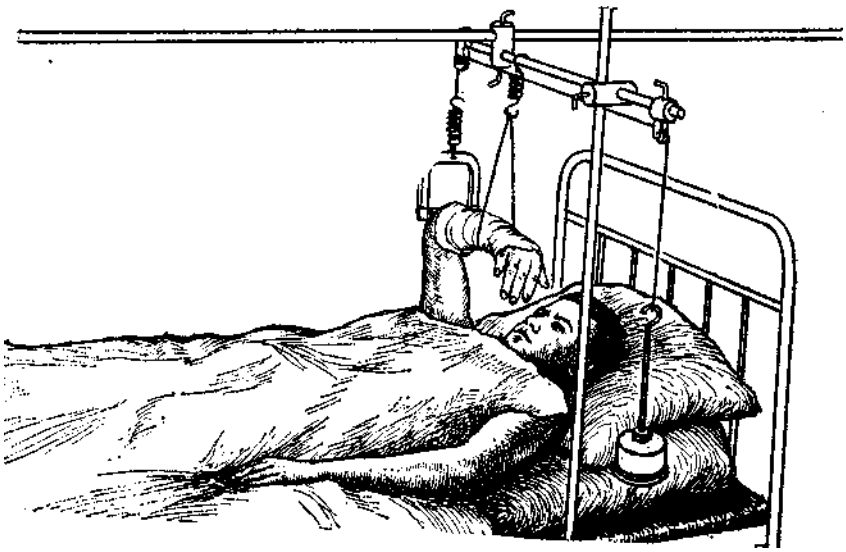

Рис. 13.17.

а — Внесуставные переломы хирургической шейки плечевой кости со смещением типа А3. Если закрытая репозиция не привела к успеху, то единственным путем лечения этого перелома может служить открытая репозиция и внутренняя фиксация;

б — при наличии большого фрагмента головки способом стабилизации перелома является короткая Т-пластина. Необходимо соблюдать осторожность, чтобы не создавать помех движениям сухожилия двуглавой мышцы;

в — клиническое наблюдение перелома хирургической шейки плеча с полным смещением отломков;

г — выполнен остеосинтез угловой компрессионной пластиной: полное восстановление функции через шесть недель после операции;

д — через 10 недель констатировано сращение;

е — конструкция удалена

Рис. 13.18. Скелетное вытяжение при переломах плечевой кости на шине ЦИТО приставкой Назаретского:
1 — скоба; 2 — направляющая трубка узла тяги; 3 — пружина узла тяги; 4 — опорная муфта; 5 — упор на конце трубки для пружины; 6 — крючок с винтовой нарезкой; 7 — гайка, сжимающая пружину и создающая этим тягу

Рис. 13.17.

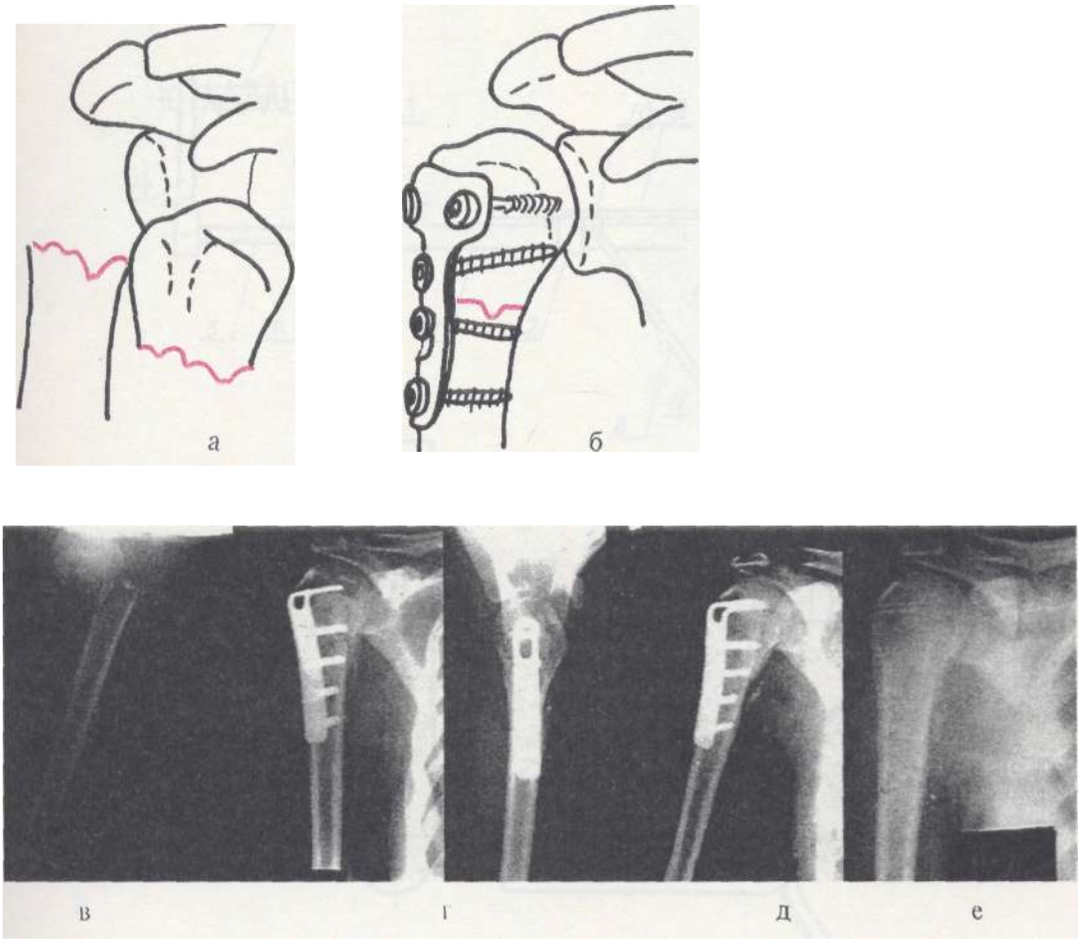

Рис. 13.18.

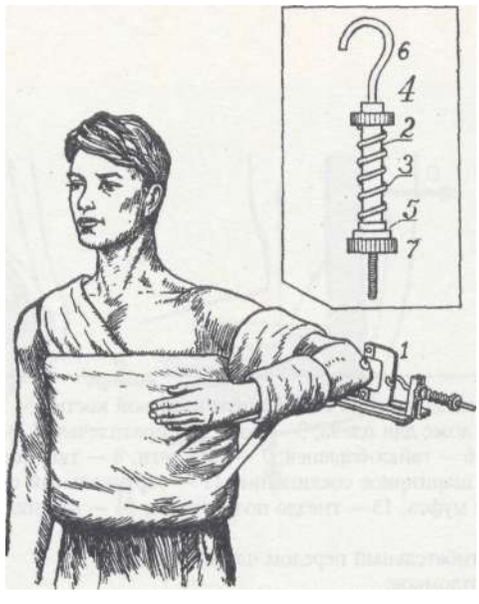

Рис. 13.19. Аппарат Назаретского для лечения вытяжением плечевой кости:
1 — полукорсет; 2 — ложе для плеча; 3 — ложе для предплечья; 4 — соединительная трубка; 5 — стержень с квадратной резьбой; 6 — гайка-барашек; 7 — узел тяги; 8 — тяга соединения плеча и полукорсета; 9 — подвижная муфта; 10 — шарнирное соединение; 11 — вертикальный стержень поворота ложа плеча кпереди и кзади; 12 — цанговая муфта; 13 — гнездо полукорсета; 14 — вертикальный стержень узла тяги

Рис. 13.20. Надмыщелковый разгибательный перелом плечевой кости:
а — типичное смещение отломков;
б — схема постоянного вытяжения — скелетное вытяжение за локтевой отросток локтевой кости (1), вытяжение по длине предплечья (2) и противовытяжение петлей за плечо кзади (3)

Рис. 13.19.

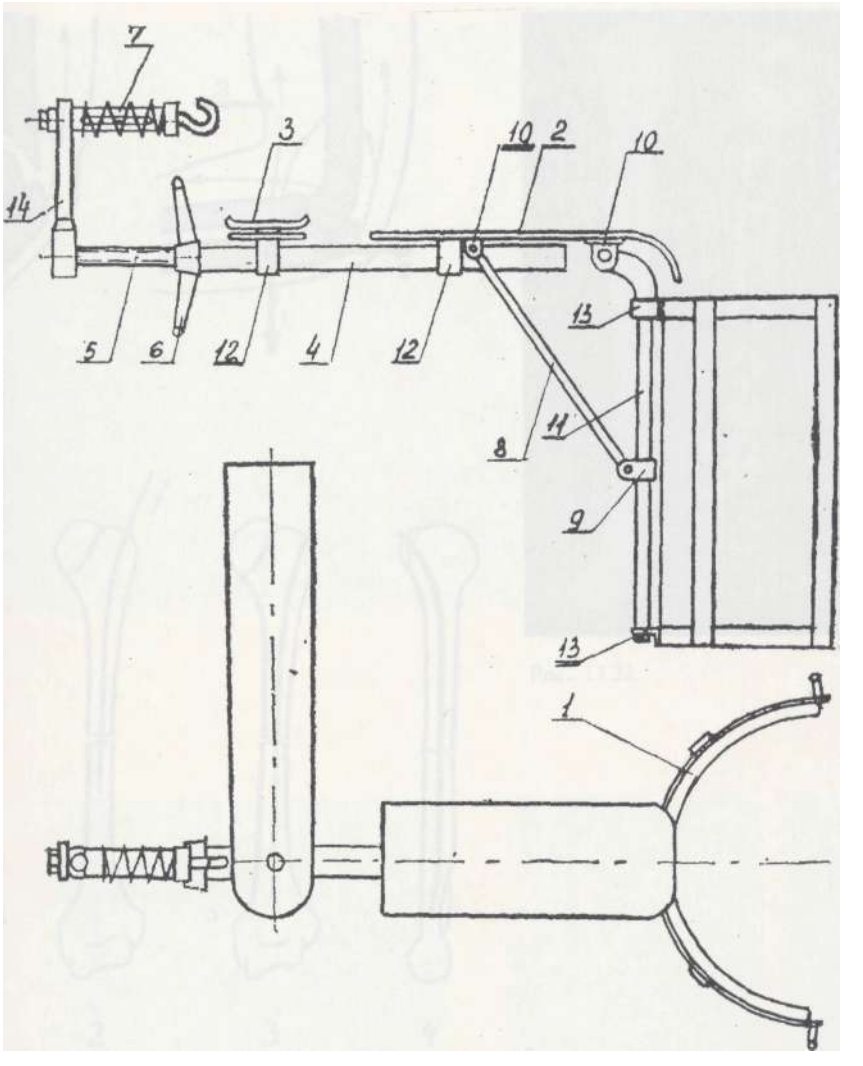

Рис. 13.20.

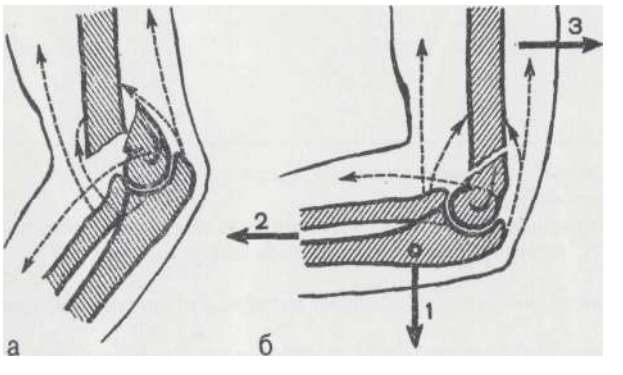

Рис. 13.21. Надмыщелковый сгибательный перелом главной кости:
а — типичное смешение отломков;
б — схема постоянного вытяжения — скелетное вытяжение за локтевой отросток (1), дополнительная тяга за эти спицу кзади (2), противовытяжение петлей за плечо кпереди (3)

Рис. 13.22. Физиологическое искривление кпереди нижнего метафиза и поперечные срезы плечевой кости

Рис. 13.23. Этапы синтеза направленным стержнем при диафизарном переломе плеча:
1 — введение стержня, направленного на большой бугорок; 2 — проведеие стержня после сопоставления отломков; 3, 4 — операция завершена

Рис. 13.24. Клиническое наблюдение остеосинтеза перелома плечевой кости направленным титановым стержнем:
1 — до операции; 2 — остеосинтез; 3 — стержень удален

Рис. 13.21.

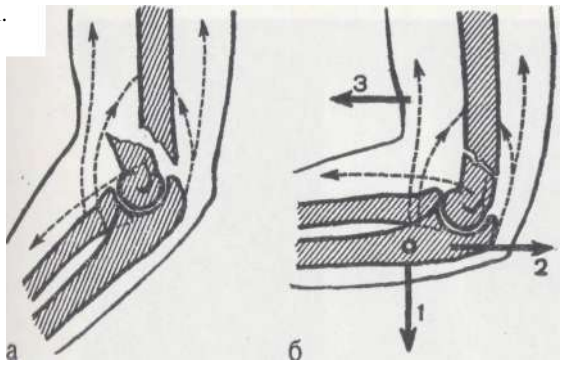

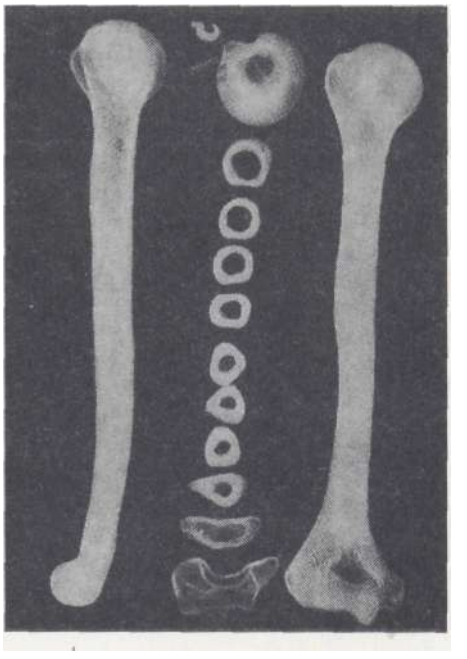

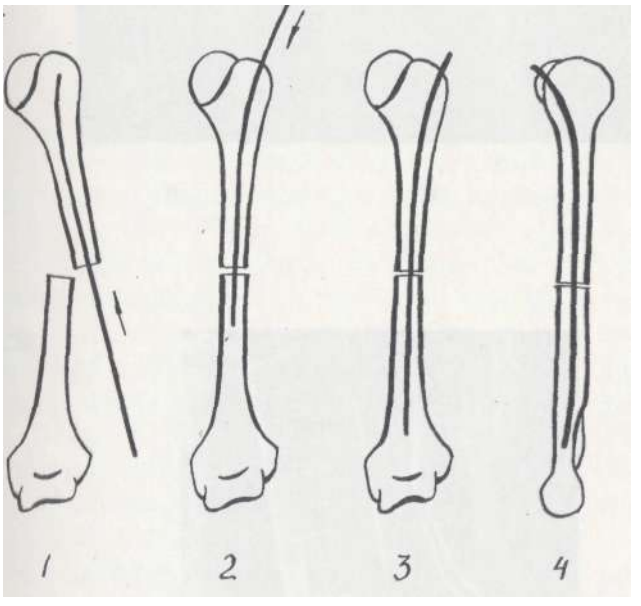

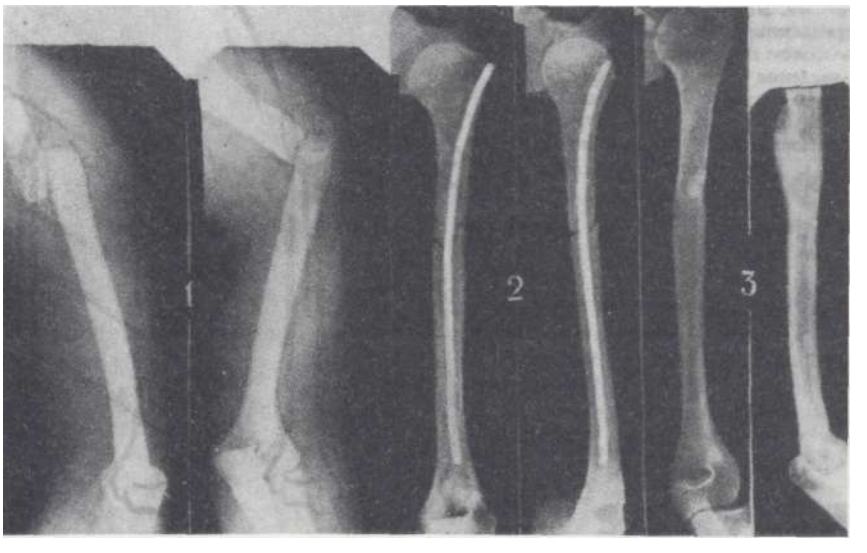

Рис. 13.25. Клиническое наблюдение антеградного полуоткрытого внутрикостного остеосинтеза левой плечевой кости у больного Е., 34 лет:
а — при поступлении;
б — после остеосинтеза (нетрудоспособность после операции — 2 недели, полное восстановление функции в течение 4 недель);
в — через 6 месяцев

Рис. 13.26. Клиническое наблюдение закрытого внутрикостного остеосинтеза у больной 18 лет:
а — при госпитализации;
б — после операции

Рис. 13.25.

Рис. 13.26.

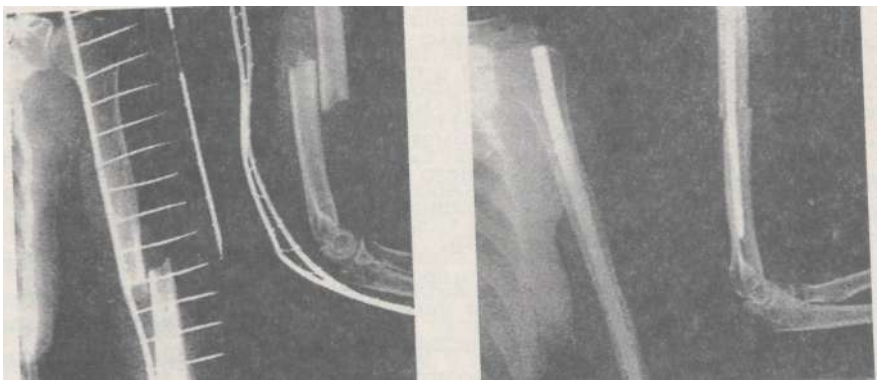

Остеосинтез низких внесуставных и внутрисуставных переломов

Широкое внедрение в России внутреннего накостного остеосинтеза по системе АО ASIF значительно обогатило отечественную травматологаю в оперативном лечении переломов нижнего конца плечевой кости, особенно внутрисуставных переломов. Использование кортикальных, губчатых шурупов, компрессирующих и нейтральных шурупов, моделируемых пластин позволяет добиться не только хорошей репозиции отломков и осколков, но и надежной фиксации всей зоны перелома, позволяющей вести больного после операции без наложения гипсовой повязки и рано начинать функциональное лечение.

Действительно, локтевой сустав — это особый сустав. Особенности его анатомического строения обусловливают формирование после перелома тяжелых контрактур даже после 2—3-недельной иммобилизации гипсом.

Вот почему для обеспечения функционального лечения так необходим внутренний остеосинтез короткими конструкциями и пластинами по системе АО AS1F. Однако эта система требует полного оснащения операционной не только набором фиксаторов, но и инструментарием для их постановки.

Большое значение в использовании оперативного метода лечения низких переломов плечевой кости имеет хирургический доступ. Конечно, при изолированных переломах мыщелков могут быть использованы нетравматичные короткие продольные внутренние и наружние доступы, обеспечивающие возможность репозиции мыщелка, фиксации его компрессирующими одним (рис. 13.27) или двумя {рис. 13.28) шурупами. Но при лечении оскольчатых внутрисуставных Т- и У-образных переломов остеосинтез, обеспечивающий функциональное лечение, может быть выполнен лишь через широкое обнажение зоны перелома. Лучшим на нынешний день является задний доступ с пересечением локтевого отростка и отведением вместе с ним кверху трехглавой мышцы плеча (рис. 13.29, 13.30).

При внесуставных переломах нижнего конца плечевой кости накостный остеосинтез выполняется из заднего доступа так, как показано на рис. 13.31.

При сложных внутрисуставных переломах операцию следует начать с формирования суставной поверхности. Для этого надо точно идентифицировать отломки, поместить их на свои места и временно зафиксировать спицами. При наличии большого фрагмента его вначале фиксируют к проксимальному отломку, а затем восстанавливают суставную поверхность. Окончательную стабилизацию отломков суставной поверхности производят винтами, затем сопоставляют блок сустава с проксимальным отломком и фиксируют пластиной (рис. 13.32).

Вывихи в локтевом суставе

Вывихи в локтевом суставе бывают передние, задние и боковые (или в сторону лучевой кости, или в сторону локтевой кости). Чаще встречаются вывихи кзади.

Вывихи в локтевом суставе всегда сопровождаются значительным отеком тканей. Если отек небольшой, то при заднем вывихе над локтевым отростком локтевой кости определяется западение — пустота, а при переднем вывихе сзади пальпируется дистальный отдел плечевой кости.

При боковых вывихах нарушена ось локтевого сустава, имеется заметное отклонение предплечья кнутри или кнаружи.

Четким симптомом вывиха в локтевом суставе бывает пружинящая фиксация — невозможность движений.

Всякий раз при вывихе в локтевом суставе следует изучить пульсацию на лучевой

артерии, поскольку во время первичного смещения может быть повреждена интима и может наступить тромбоз плечевой артерии с симптомами вначале обратимой ишемии (отсутствие пульса, похолодание кисти), а потом и необратимой (боль в кости, напряжение мышц предплечья, отсутствие движений в пальцах).

При оказании первой помощи население должно знать симптомы вывиха в локтевом суставе (в первую очередь симптом пружинящей фиксации) и никоим образом не пытаться вправлять вывих на месте травмы вытяжением и дерганием за предплечье. Надо иммобилизировать руку косынкой или полой пальто и доставить на попутном транспорте пострадавшего на фельдшерско-акушерский пункт.

Здесь фельдшер осматривает руку, ставит клинический диагноз вывиха, обязательно изучает сохранность пульса на лучевой артерии и температуру кожи кистей, делает обезболивание (внутримышечно 2% раствор промедола 1 мл; если его нет, то 50% раствор анальгина 2 мл в/м, или анальгин 1,0 per os), вновь осуществляет транспортную иммобилизацию руки лестничной шиной или косынкой.

Районная больница

Больной с вывихом в локтевом суставе обязательно должен быть госпитализирован. При его осмотре и записи истории болезни должны быть четко описаны все симптомы вывиха, должно быть отмечено в специальном статусе, что: «Температура кистей одинакова, пульсация лучевой артерии отчетливая». Обязательно выполняются рентгеновские снимки в двух проекциях (даже если симптомы вывиха явные) — вывих может сочетаться с переломом костей, образующих локтевой сустав.

В специальном статусе хирург должен описать, что он видит на рентгенограмме.

Вправление вывиха должно быть выполнено под наркозом при хорошем расслаблении мышц. Вправление при полном обезболивании несложное — вытяжение за предплечье книзу и кпереди при заднем вывихе и книзу и кзади при переднем вывихе. После вправления накладывается задняя гипсовая лонгета от головок пястных костей по ладонной поверхности кисти с винтообразным переходом на заднюю поверхность локтевого сустава и по задней поверхности плеча до акромиального отростка. После высыхания края лонгеты немного раздвигаются, и она вновь нетуго забинтовывается циркулярно сухим бинтом.

Нельзя иммобилизировать локтевой сустав в положении сгибания под острым углом, так как поперечная складка кожи в локтевом сгибе при нарастающем отеке может быть препятствием венозному оттоку и возникает осложнение типа синдрома Зюдена — длительная отечность кисти и предплечья, парастезии, контрактуры мелких суставов кисти, Остеопороз.

Иммобилизация после вправления вывиха в локтевом суставе сохраняется 10 дней. После этого гипсовая лонгета заменяется косыночной повязкой и начинается разработка движений в локтевом суставе.

Если после вправления вывиха он не рецидивирует при полном пассивном сгибании и разгибании локтя, то можно гипсовую повязку не накладывать, а ограничиться косынкой, что позволяет уже через 2—3 дня начать легкие движения в суставе.

Очень важно знать, как аксиому, средним медицинским работникам и хирургам, что после травм локтевого сустава (перелома и вывиха) нельзя в первые недели назначать тепловые процедуры, физиолечение, массаж и пассивную лечебную физкультуру. Она должна быть активной и очень щадящей. -

Больной сидит возле стола с гладкой поверхностью так низко, чтобы плечо было отведено от туловища на 90°. Оно фиксируется к столу специальной петлей или двумя мешочками с песком. Больной кладет кисть на подставку с колесиками (можно детскую игрушку) и легким движением предплечья начинает сгибать и разгибать локтевой сус-

тав. Эти упражнения он повторяет 2—3 раза в день.

Больные, занимающиеся физическим трудом трудоспособны через 6—8 недель после травмы.

Ошибкой в лечении вывихов в локтевом суставе являются иммобилизация более 10—12 дней, тепловые процедуры, физиотерапевтическое лечение и грубая лечебная физкультура.

Переломы костей предплечья

Лечение переломов костей предплечья является одной из наиболее сложных проблем в травматологии. Это объясняется сложностью анатомического строения данного сегмента и сложностью функциональных взаимоотношений локтевой и лучевой костей. Полное восстановление функции может быть лишь в случае полной репозиции отломков и сохранения физиологической кривизны лучевой кости. При выпрямлении физиологической кривизны лучевая кость удлиняется, что ограничивает пронацию предплечья (Ф. Р. Богданов, 1968).

Для остеосинтеза переломов костей предплечья в нашей стране широкое распространение получили стержни Богданова. Они сочетают в себе и гибкость, и жесткость, а потому удобны для остеосинтеза и восстановления физиологической кривизны лучевой кости. Но из-за большой вариации ширины костного канала и длины костей предплечья трудно подобрать для каждого конкретного случая стержень Богданова необходимого диаметра. Вот почему разработанный Н. К. Митюниным и его учениками остеосинтез диафизарных переломов костей предплечья унифицированными титановыми стержнями прямоугольного поперечного сечения в настоящее время является самым современным методом лечения переломов этой локализации.

Первая помощь при переломах костей предплечья

Транспортная иммобилизация костей предплечья при оказании первой помощи осуществляется прибинтовыванием предплечья к твердому предмету, по ширине и длине соответствующему расстоянию от кончиков пальцев до наиболее выступающей кзади точки локтя. Это могут быть заранее подготовленные санпостовцем фанерка, случайная плоская рейка, мелкие сучья деревьев.

На ФАПе фельдшер осматривает больного (изолированная травма предплечья или сочетанная с другими повреждениями), осматривает поврежденное предплечье (закрытый перелом или открытый).

Клинические признаки переломов проксимального конца костей предплечья очень напоминают переломы дистального конца плечевой кости и вывихи в локтевом суставе — опухоль сустава, боль при пальпации, невозможность движений из-за боли.

Признаки диафизарных переломов костей предплечья обычно бывают налицо — деформация предплечья, заметное укорочение его, боль при осевой нагрузке и попытке ротации, патологическая подвижность.

Переломы нижнего конца костей предплечья сопровождаются отеком зоны лучезапястного сустава, штыкообразной деформацией предплечья на границе с кистью (при разгибательных переломах).

Если перелом открытый, то кожа вокруг раны обрабатывается настойкой йода, на рану накладывается стерильная повязка и осуществляется иммобилизация предплечья лестничной шиной. Она должна захватывать всю кисть, предплечье и все плечо (до акромиального отломка лопатки). Поперечные планки шины дугообразно изгибаются

в наружную сторону, чтобы шина облегала руку. В локтевом сгибе шина моделируется (рис. 13.15). В этот изгиб вставляется ком ваты, шина вся обертывается ватой и тремя бинтами прибинтовывается к руке. Кисть должна смотреть вверх. Затем рука с шиной подвешивается на косынку. Если шина наложена на одежду, то рука с шиной в холодное время года дополнительно обертывается марлей, чтобы не было отморожения.

Пострадавшему надо дать выпить 1,0 г анальгина и вызвать машину скорой помощи из районной больницы. Если она не может доехать до населенного пункта, где случилась травма или где расположен ФАП (распутица), то фельдшер организует транспортировку до места встречи с санитарным транспортом ЦРБ. При переломах проксимального конца костей предплечья и диафизарных переломах целесообразна транспортировка сразу в межрайонное травматологическое отделение или областной травматологический центр, но это решение надо согласовать с хирургом ЦРБ или дежурным травматологом центра.

Районная больница

Больные с переломами костей предплечья должны быть госпитализированы в хирургическое отделение или после клинического обследования и выполнения рентгенограмм направлены на этап специализированной помощи.

По рентгеновским снимкам в двух проекциях хирург ставит развернутый диагноз перелома и определяет свои возможности в лечении больного. Если он не имеет специальной подготовки по травматологии, то все больные с переломами костей предплечья должны быть направлены или в межрайонное травматологическое отделение, или в областной ортопед о-травматологический центр. Исключение могут составить Внесуставные переломы нижнего метафиза лучевой кости без смещения отломков и со смещением, если в больнице имеется аппарат для репозиции таких переломов.

Недопустимо (даже у детей) пытаться под экраном рентгеновского, аппарата репонировать диафизарные переломы костей предплечья. Если даже репозиция будет и успешной, все равно наступит вторичное смещение.

Если лестничная шина фельдшером наложена правильно (особенно важно, чтобы между шиной **и** локтевым отростком был ком ваты, иначе может быть пролежень от поперечных планок), то можно после выполнения рентгенограмм транспортировать больного в этой же шине. Если иммобилизация недостаточно хорошая, то надо ее сделать заново по всем изложенным выше правилам. Больного отправляют на санитарном транспорте в сопровождении родственника или медицинского работника.

Нецелесообразно в районной больнице транспортную иммобилизацию осуществлять гипсовой лонгетой, так как фиксированная поначалу сырым измазанным в гипсе бинтом она превращается в ту же самую глухую сдавливающую повязку, поэтому сдавливаются вены, нарастает отек, возникает отслойка эпидермиса, что задерживает операцию.

Если хирург районной больницы принял все же решение осуществить транспортную иммобилизацию гипсовой лонгетой, то он должен проследить, чтобы не было сдавления предплечья. Следует через 1—2 часа, после высыхания гипса, расстричь вдоль бинты, развести края лонгеты и вновь нетуго забинтовать ее.

Лечение переломов верхнего конца костей предплечья

Переломы локтевого отростка локтевой кости. Очень редко они бывают без смещения отломков. В этих случаях необходимо наложить гипсовую лонгету от головок пястных костей до дельтовидной области в положении разгибания локтя. После этого сразу надо

проконтролировать рентгенограммой стояние отломков, потом повторить снимок через 8—10 дней. Через 12—14 дней лонгета снимается и начинается разработка движений в локтевом суставе. Если возникает расхождение отломков, то следует выполнить остеосинтез.

Необходимо помнить о недопустимости более длительной иммобилизации локтевого сустава.

Больные нефизического труда становятся трудоспособными через 4—6 недель, физического труда — через 8—12 недель.

Остеосинтез переломов локтевого отростка локтевой кости

Эта операция на первый взгляд очень простая — продольный разрез через локтевой отросток, освежение торцов отломков, сопоставление их и фиксация локтевого отростка и локтевой кости или длинным шурупом, или спицами. Но этого для функционального лечения мало. Если не наложить гипсовую повязку, то после операции непременно наступит смещение отломков, как только больной начнет движения в локтевом суставе. Остеосинтез при переломе локтевого отростка локтевой кости должен быть и репозиционный, и функциональный. Поэтому никак нельзя ограничиваться фиксацией сопоставленного перелома шурупом, гвоздем, спицами,

Необходимо непременно репозиционный остеосинтез дополнить проволочной петлей по Веберу (рис. 13.33).

Открытый ретроградный остеосинтез стержнями прямоугольного поперечного сечения переломов костей предплечья

Прост прием ретроградного введения стержня. Этот прием используется всеми травматологами для остеосинтеза переломов локтевой кости: стержень вводят с места перелома в проксимальный отломок, выводят его через локтевой отросток и после сопоставления отломков вбивают его в дистальной отломок.

Подобный прием удобно выполнить и для остеосинтеза переломов лучевой кости, однако стержень следует отмоделировать заранее соответственно физиологической кривизне лучевой кости и заточить его конец в форме носка лыжи. При ретроградном введении отломок должен выйти через наружно-заднюю поверхность дистального метаэпифиза лучевой кости. После сопоставления отломков стержень проталкивают на максимальную длину в центральный отломок. Экспериментальные исследования Э. Г. Орнштейн (1975 г.) показали, что наибольшая стабилизация отломков достигается именно при проведении стержня на всю длину костномозгового канала — увеличивается контакт и удлиняется плечо рычага нагрузки на дистальный и проксимальный отломки.

Классическим доступом к лучевой кости является разрез соответственно линии Кадена, идущий на тыльной поверхности предплечья от головки лучевой кости к шиловидному отростку. Этот доступ осуществляется в промежутке между коротким лучевым разгибателем кисти и общим разгибателем пальцев.

Разрез ведут при пронированном предплечье по линии от наружного надмыщелка плеча к шиловидному отростку лучевой кости. После рассечения фасции по этой проекционной линии попадают непосредственно в промежуток между коротким лучевым разгибателем кисти и общим разгибателем пальцев. Межмышечный промежуток нетрудно отличить, ориентируясь на беловатую полоску фасциальной ткани между мышцами,

которая отделяет ложе лучевых разгибателей кисти от общего разгибателя пальцев.

В верхней трети предплечья отделяют острым путем общий разгибатель пальцев от короткого лучевого разгибателя кисти, в средней трети легко удается разделить эти мышцы тупо. Короткий лучевой разгибатель кисти отводят в лучевую сторону, а общий разгибатель пальцев — в локтевую. На дне раны лежит супинатор. Чтобы избежать повреждения мышечных ветвей глубокой ветки лучевого нерва, выходящих из-под супинатора на тыл предплечья, необходимо отводить общий разгибатель пальцев кнутри с осторожностью, не мобилизируя его переднюю поверхность, прилегающую к супинатору. Для того чтобы обнажить кость в верхних ее отделах, необходимо супинировать предплечье и найти передний край супинатора. Эту мышцу рассекают кнутри от места вхождения в нее глубокой ветви лучевого нерва и отделяют от кости. Глубокая ветвь лучевого нерва при этом не повреждается. По ходу операции приходится несколько раз менять положение предплечья из пронации на супинацию и обратно.

Для обнажения этим доступом средней трети лучевой кости брюшки длинной и отводящей большой палец мышцы и короткого разгибателя большого пальца отделяют от луча и отводят в сторону локтевой кости и книзу. Сухожилие круглого пронатора тоже отделяют от кости и отводят в лучевую сторону.

Нижнюю треть луча из этого доступа некоторые авторы предлагают обнажать в промежутке между длинной отводящей большой палец мышцей и коротким разгибателем большого пальца.

Однако брюшки этих мышц имеют различную степень обособленности, и в случае, если они оказываются слившимися, их приходится разделять острым путем, не считаясь с межмышечным промежутком. Но даже и разделение этих мышц помогает обнажить лишь очень ограниченный участок кости. Для расширения доступа понадобилось бы перерезать поперек одну из указанных мышц.

Нижнюю треть лучше обнажить на более широком участке в промежутке между длинной отводящей большой палец мышцей и коротким разгибателем большого пальца, с одной стороны, и сухожилиями общего разгибателя пальцев и длинного разгибателя большого пальца — с другой. Мышечные брюшки первых двух мышц сильно оттягивают, а их сухожилия, после вскрытия общего синовиального влагалища, оттягивают в лучевую сторону. Сухожилия длинного разгибателя большого пальца и общего разгибателя пальцев отводят в локтевую сторону. Таким образом, задний доступ к лучевой кости не связан с травмой основных сосудов и нервов и дает широкое обнажение кости и ее средней и нижней трети.

Локтевую кость можно обнажить спереди, снаружи и сзади. Наиболее проста техника наружнего доступа. Из этого доступа можно обнажить кость на всем протяжени диафиза без опасения повредить сосуды и нервы.

Для того чтобы избежать образования послеоперационного рубца, спаянного с костью, кожный разрез лучше вести не над самым локтевым гребешком, а несколько отступя от него кзади. Разрез кожи тогда расположится над локтевым разгибателем кисти. При этом повреждаются лишь тонкие ветви внутреннего кожного нерва предплечья, которые не удается сдвинуть в сторону ввиду их расположения в косом направлении.

При разрезе в нижней трети необходимо оберегать от повреждения тыльную ветвь локтевого нерва. Ее легко выделить и отвести вниз и кпереди. Фасцию предплечья рассекают непосредственно над локтевым гребешком, где она прикрепляется к кости.

Мышцы, прикрепляющиеся на локтевой кости, удается легко отслоить — и кость обнажается на всем протяжении вместе с локтевым отростком вплоть до места прикрепления к локтевому отростку трехглавой мышцы плеча. Кпереди отслаивается глубокий сгибатель пальцев и локтевой сгибатель кисти, а кзади — локтевая мышца и локтевой разгибатель кисти.

Нет единого мнения относительно очередности фиксации костей предплечья. Одни

авторы предпочитают фиксировать в первую очередь перелом лучевой кости, другие, наоборот, начинают с остеосинтеза локтевой кости.

Техника введения стержней при открытом ретроградном остеосинтезе (рис. 13.34.1, 13.34.2)

Операция начинается с обнажения перелома лучевой кости. Типичным при этих переломах, особенно в нижней части диафиза, является смещение кнутри конца периферического отломка (за счет тяги квадратного пронатора предплечья). Концы отломков выводятся в рану очень осторожно однозубовыми трахеотомическими крючками.

Заведомо длинные титановые стержни различного сечения (ВТ-5, ВТ-6, сечение 1,5—2,5x2—4 мм) готовим до операции. По костному каналу центрального отломка подбирается наиболее подходящий стержень — он должен плотно входить в костный канал, не заклиниваясь в нем. Стержень пассатижами моделируется сообразно кривизне лучевой кости и нижний его конец в форме носка лыжи вводится так, чтобы при пробивании ретроградно в дистальный отломок он вышел у основания шиловидного отростка. Заданное направление введения стержня надо удерживать, фиксируя пассатижами. При пробивании стержнем периферического отломка лучевой кости кисти должно быть придано положение максимального ладонного сгибания и максимального отведения в локтевую сторону.

Как только острый конец стержня выйдет у основания отростка, острием скальпеля над ним делается небольшой разрез до I см. Стержень далее выбивается через этот разрез кожи так, чтобы его проксимальный конец был на уровне торца отломка. При добивании конца стержня его надо поддерживать однозубым трахеотомическим крючком. После этого рана над лучевой костью закрывается салфеткой, смоченной раствором антибиотиков или антисептиков.

Выполняется разрез над локтевой костью. Выделяются концы отломков (без обнажения их от надкостницы). Почти при всех переломах локтевой кости прямоугольный стержень (1,5—2 на 3—4 мм, марка ВТ-5, ВТ-6) вводится ретроградно в центральный отломок. Вводимый в костномозговой канал конец стержня должен быть конусообразно заострен. Стержень пробивается через локтевой отросток локтевой кости. Над концом его делается небольшой разрез мягких тканей. Стержень добивается в проксимальный отломок так, чтобы дистальный конец его был на уровне торца проксимального отломка локтевой кости.

После этого репонируются отломки лучевой кости. Стержень пробивается в проксимальный отломок лучевой кости до тех пор, пока он не упрется в губчатую кость метафиза проксимального отломка. Затем стержень извлекается на 2—3 см, укорачивается напильником, и выстоящий над кожей конец его загибается в форме носка лыжи, стержень досылается в центральный отломок.

Следующий этап — репозиция отломков локтевой кости и досылание стержня в дистальный отломок ее. Над локтевым отростком оставляется кончик стержня длиной не более 2—3 мм.

При небольшом дистальном отломке локтевой кости иногда целесообразно стержень вначале ввести в дистальный отломок локтевой кости ретроградно, выбив его у основания шиловидного отростка локтевой кости, а затем уже после репозиции пробивать стержень в центральный отломок (рис. 13.35.1, 13.35.2).

После того как закончен остеоситез обеих костей, следует несколько скомпрессировать отломки на стержнях. Для этого предплечье больного ставится на локоть, и хирург кулаком несильно ударяет по ладони оперируемой руки.

Операционные раны зашиваются. Накладывается косынка.

При остеосинтезе оскольчатых переломов крупные осколки фиксируем стерклянными швами из титановой проволоки.

При переломо-вывихе Монтеджа выполняется ретроградный остеосинтез локтевой кости прямым стержнем с последующим вправлением головки вывихнутой лучевой кости.

При переломо-вывихе Галеацци после остеосинтеза лучевой кости направленным титановым стержнем ретро- или антеградным способом вправляется головка локтевой кости.

При вывихивании головок лучевой или локтевой кости они фиксируются чрескожно проведенной спицей Киршнера сроком на 2,5—3 недели.

Антеградный остеосинтез переломов костей предплечья по Звереву (Е. В. Зверев, 1990)

Остеосинтез диафизарных переломов костей предплечья стержнями прямоугольного поперечного сечения может быть выполнен и антеградным приемом введения стержней. В этом случае стержень подбирается по длине и ширине до операции.

При подборе стержня для остеосинтеза сначала надо определиться в его длине и поперечных размерах. Длину стержня рассчитывают по здоровому сегменту. Для локтевой кости она равна расстоянию от вершины локтевого отростка до начала головки, для лучевой — от вершины шиловидного отростка или от гребня на тыле дистального эпифиза до начала головки лучевой кости. Поперечные размеры стержня подбираются по рентгенограмме, сделанной с расстоянии 120 см в двух проекциях. Между внутренней стенкой узкой части диафиза и заготовкой в обеих проекциях должен остаться зазор до 2 мм. Концы стержня завальцовываются (снимаются ребра), особенно тщательно — конец стержня для лучевой кости, который останется над поверхностью гребешка дистального метаэпифиза. Это предупредит в дальнейшем повреждение длинного разгибателя первого пальца о край стержня. В локтевую кость стержень вводится антеградно — через цилиндрический тоннель, формируемый шилом в проксимальном эпиметафизе. Для этого в положении сгибания в локтевом суставе над вершиной локтевого отростка делается 1,5 см разрез, ориентируемый по длине предплечья. Вращательным движением шила прокалывается метаэпифизарная часть до полости диафиза (4—6 см). Удобно пользоваться шилами трех размеров — 2х2 мм, 3х3 мм, 4х4 мм. Длина рабочей части шила до 10 см. На дистальной половине стержня рашпилем делается метка, отмечающая расстояние от линии перелома до места введения стержня. Стержень вводится в тоннель, затем в полость кости до метки.

Узкая грань его должна быть направлена в сторону межкостной мембраны. Делается 3 см разрез кожи и фасции над переломом, зажимом раздвигаются мышцы, вводятся короткие бранши крючков Фарабефа.

Хирург заводит в костные каналы торцов обоих отломков трахеотомические крючки, или устраняется смещение по длине, а шилом как рычагом выполняется полная репозиция отломков. Если перелом косой, то косые торцы отломков сжимаются большим зажимом Кохера или костодержателем Фарабефа.

После полной репозиции отломков хирург пробивает стержень в дистальный отломок. Над поверхностью локтевого отростка оставляется конец стержня длиной 2—3 мм. Раны зашиваются без дренирования.

На тыле дистального метафиза лучевой кости проекция точки введения стержня через гребень находится на линии, продолжающей на лучезапястный сустав вторую пястную кость или промежуток между второй и третьей пястными костями. Делается разрез строго над гребнем длиной 2 см. Разводятся в сторону сухожилия длинного разгибателя

первого пальца с локтевой стороны и лучекистевого разгибателя с другой. Шило должно быть изогнуто в виде пологой дуги, чтобы сформировать дугообразный тоннель через метаэпифиз Б сторону диафизарной трубки. Тоннель нужно формировать положе, то есть ближе к тыльной части метафиза. До введения на стержне делается метка, отмечающая расстояние от места перелома до места введения стержня. Стержень вводится в тоннель и костный канал дистального отломка до метки так, чтобы проксимальный конец его подошел к торцу дистального отломка. Над местом перелома делается разрез 3 см, зажимом раздвигаются мышцы, вводятся короткие бранши крючков Фарабефа, аккуратно без повреждения надкостницы на торцах отломков трахеотомическими крючками и шилом осуществляется полная репозиция торцов отломков. Если перелом косой, то они дополнительно фиксируются зажимом Кохера или костодержателем Фарабефа. Стержень пробивается в проксимальный отломок.

При переломе обеих костей предплечья вначале следует сделать синтез локтевой, а затем лучевой кости. После остеосинтеза в операционной выполняется рентгеновский контроль. Гипс не накладывается. Движения в смежных с предплечьем суставах начинаются на второй день после операции. Амплитуда их увеличивается по мере исчезновения боли.

Больных выписываем из стационара без гипса сразу после снятия швов.

Рис. 13.27. Внесуставной отрывной перелом (а) локтевого мыщелка плечевой кости фиксирован (б) одним или, что лучше, двумя (в) 4,0 мм спонгиозными шурупами

Рис. 13.28.

а — внутрисуставные переломы одного мыщелка (тип В) стабилизированы стягивающими шурупами (4,0 мм спонгиозные или 3,5 мм кортикальные шурупы);

перелом наружного мыщелка, фиксированный двумя 4,0 мм спонгиозными шурупами.

Во время травмы локтевой сустав обычно находится *в* положении подвывиха, что приводит к его значительной нестабильности. Поэтому целесообразно фиксировать мыщелковые фрагменты оперативным путем одним или двумя стягивающими шурупами (4,0 мм или 6,5 мм спонгиозными шурупами) или, в исключительных случаях, стягивающей проволокой

Рис. 13.27.

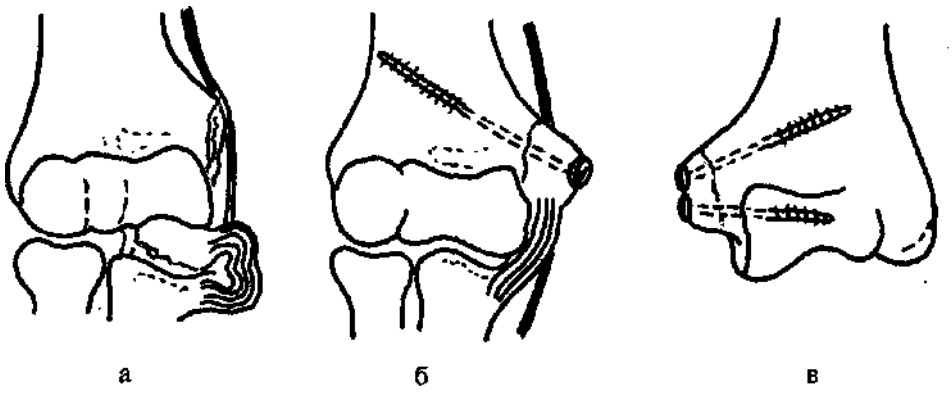

Рис. 13.28.

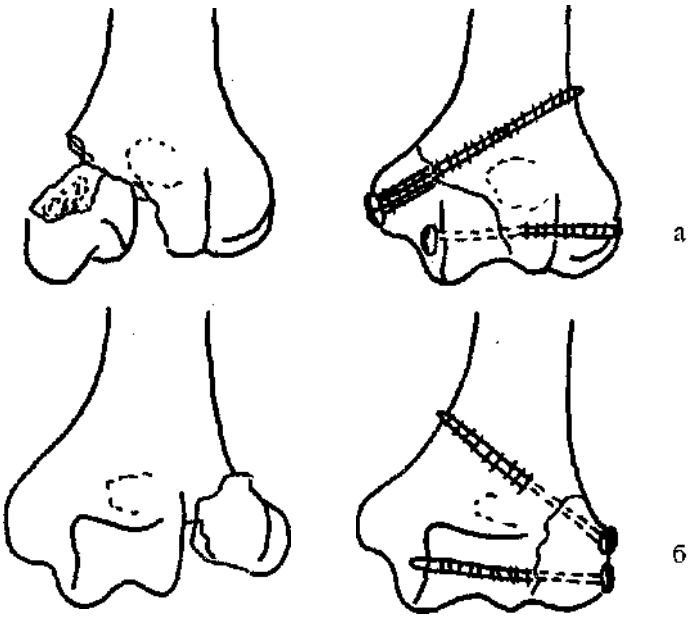

Рис. 13.29.

а — разрез кожи начинают над задней '/, дистального отдела плечевой кости, слегка огибая вокруг вершины локтевого отростка по направлению к заднему гребню локтевой кости:
1 — N. radialis; 2 — поверхностная ветвь N. radialis; 3 — N. Ulnaris; 4 — глубокая ветвь radialis на предплечье;

б — для лучшего доступа к дистальному концу плечевой кости выполняют остеотомию олекранона и отводят его в проксимально-медиальном направлении. Локтевой нерв в области медиального надмыщелка следует идентифицировать, однако не обязательно его выделять или отводить в сторону:
1 — M. triceps; 2 — N. radialis, Septum inretmusculare; 3 — N. cutaneus posterior; 4 — N. ulnaris; 5 — Olecranon; 6 — M. anconeus

Рис. 13.30.

а — остеотомию локтевого отростка необходимо выполнять в dpopMe небольшого клина для предупреждения ротационной нестабильности;

б — для остеосинтеза локтевого отростка мы предпочитаем стягивание проволокой в сочетании с введением спонгиозного шурупа 6,5 мм в качестве внутренней шины;

в — или с введением двух спиц Киршнера

Рис. 13.29.

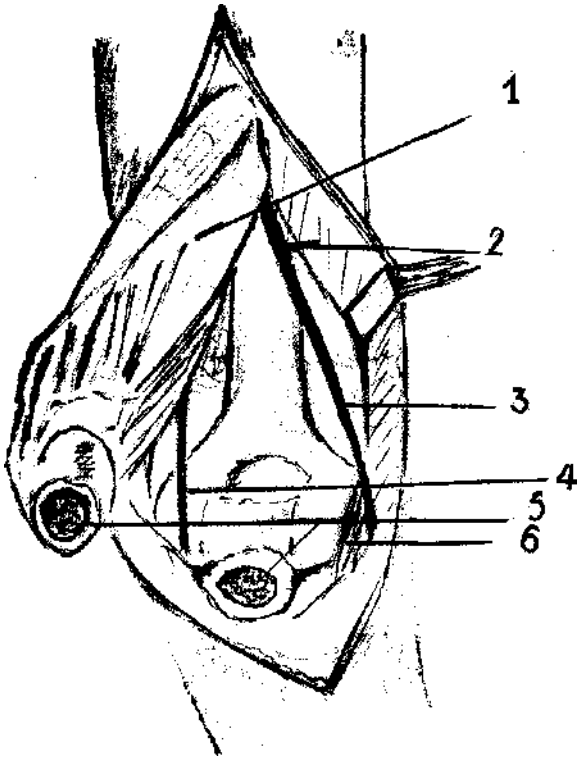

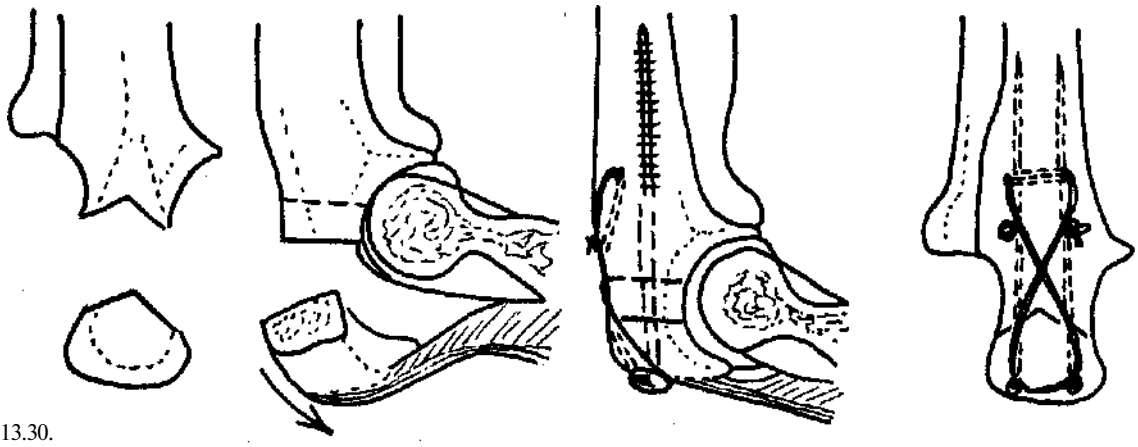

Рис. 13.30.

а б в

Рис 13.31.Надмыщелковые Внесуставные переломы плечевой кости, типичные у детей, достаточно редки у взрослых;

а, 6 — в заиисимости от типа перелома и его локализации намалывают по задней поверхности одну 3,5 мм DCP (а) в сочетании со стягивающими шурупами или пластину накладывают сбоку в качестве опорной (б), причем и здесь, где возможно, необходимо использовать межфрагментарные стягивающие шурупы для увеличения стабильности;

в — клиническое наблюдение оскольчатого винтообразного надмыщелкового перелома плечевой кости;

г — выполнен остеосинтез компрессирующими межфрагментарными шурупами и нейтрализационной пластнои ограниченного контакта; полное восстановление функции — через четыре недели с момента операции;

д — через 11 недель (сращение)

Рис. 13.31.

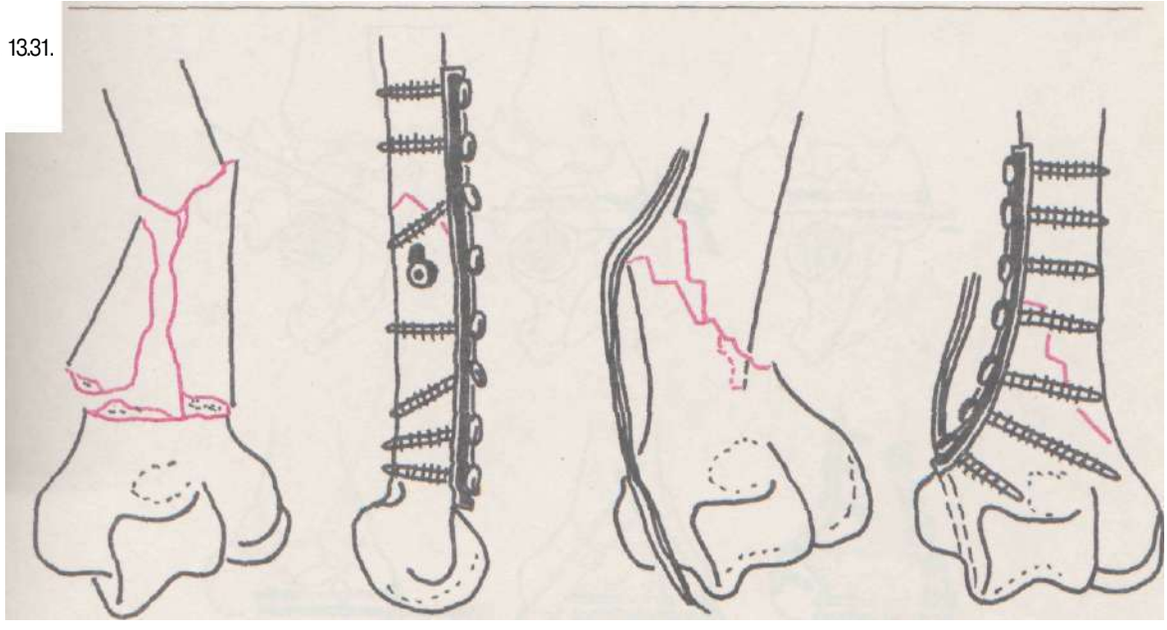

Рис. 13.32.

а — спица Киршнера с диаметром 1,25 мм, заостренная с обоих концов, введена с поверхности перелома в радиальный фрагмент;

б — используемая в качестве рычага для репозиции суставных фрагментов эта направляющая спица при помоши дрели введена в ретроградном направлении через репонированные фрагменты блока плечевой кости (трохлеарные фрагменты). Параллельно этой первой спице сверлят отверстие 2,5 мм от лучевого по направлению к локтевому фрагменту и после нарезания резьбы вводят 4,0 спонгиозный шуруп с короткой резьбой;

в — спица Киршнера, находящаяся все еше на месте, служит направляющей для второго, каннюлированного, шурупа. Каннюлированное сверло 3,5 мм скользит по спице Киршнера и создает отверстие, которое не должно проходить через все фрагменты блока плечевой кости;

г — 3,5 мм каннюлированный спонгиозный шуруп с длинной резьбой можно ввести для создания дополнительной опоры суставных фрагментов. В зависимости от конкретного перелома он может быть использован в качестве стягиваюшего шурупа (рассверливание) или — при наличии дефекта костной ткани — в качестве позиционного шурупа (для позиционного шурупа необходимо просверлить лишь близлежащий кортикальный слой);

д — после анатомической репозиции суставных фрагментов и формирования суставного блока спицы Киршнера могут быть использованы для сопоставления этого блока с массивом плечевой кости;

е — для жесткой фиксации плечевой кости к суставному блоку используют две пластины: 3,5 мм реконструкционную пластину моделируют в соответствии с дорзальной поверхностью радиального мыщелка, а третьтрубчатой пластине придают форму, точно соответствующую форме локтевого мыщелка. При этом обе пластины расположены почти под прямым углом друг к другу;

ж — в случаях тяжелого разрушения средней части суставной поверхности целесообразно использовать метод аутотрансплантации губчатой кости и наложить позиционные шурупы между мыщелками (рис. 13.32, г);

з — при хорошем качестве кости и простом типе перелома может оказаться достаточным наложение лишь одной пластины (с локтевой или лучевой стороны), при этом с другой стороны достаточно лишь стягивающих шурупов;

и, к — клиническое наблюдение — открытый сложный многооскольчатый внутрисуставной перелом дистального отдела плечевой кости, блок полностью раздроблен; выполнен остеосинтез реконструкционной и третьтрубчатой пластинами с костной аутопластикой, через 3 месяца после операции имелось ограничение разгибания на 10° и сгибания — на 30°

Рис. 13.32.

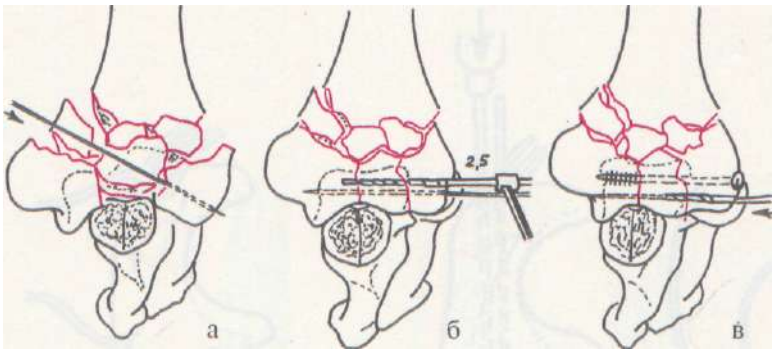

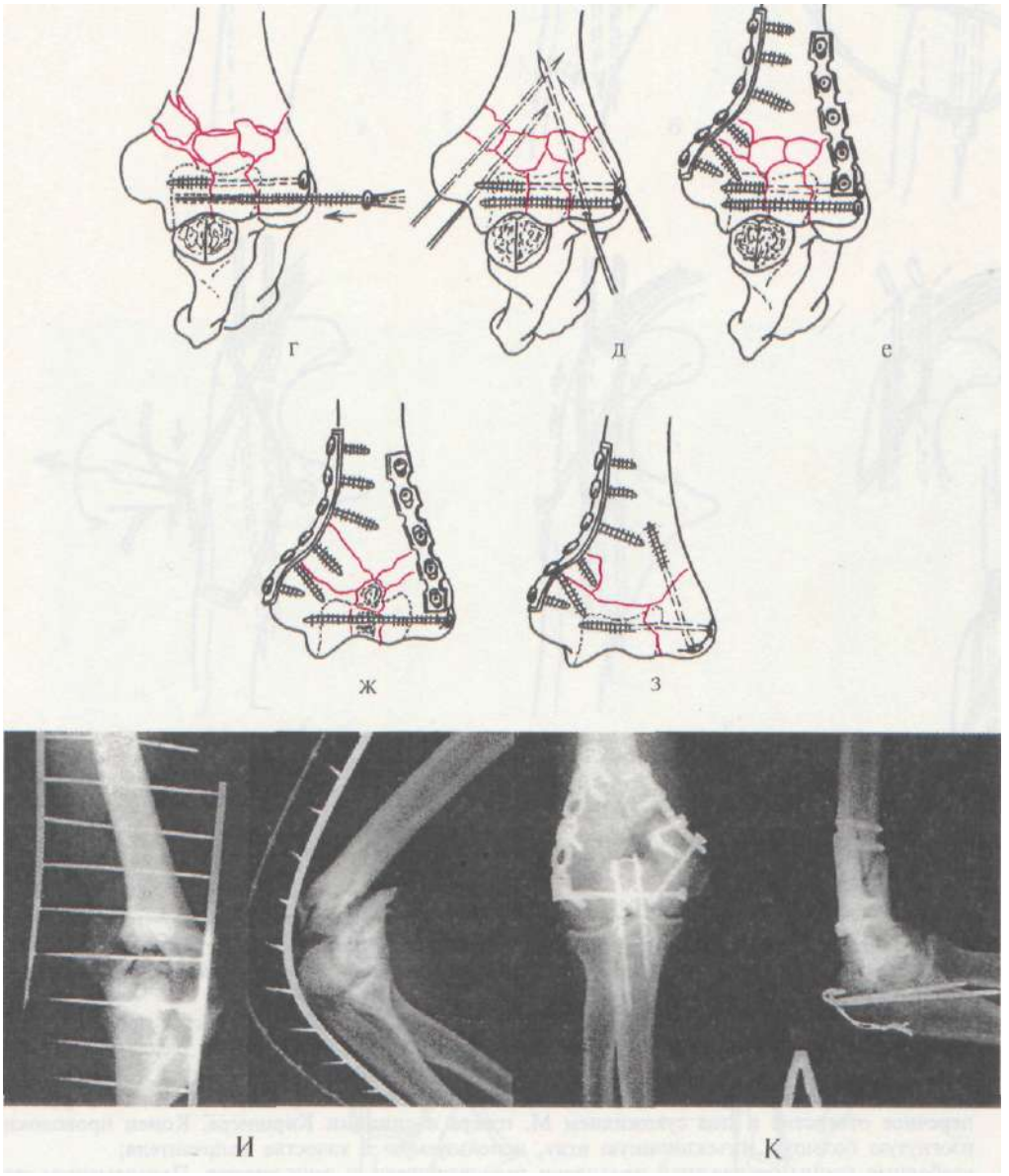

Рис. 13.33. Стягивающая проволока и спицы Киршнера при поперечном переломе локтевого отростка:

а — репозиция перелома острым зажимом. Дистальная бранша введена в предварительно просверленное отверстие в кортикальном слое;

б — введение дрелью двух параллельных спиц Киршнера диаметром 1,6 мм косо с проксимальной стороны в дистальном направлении до их перфорации через кортикальный слой с ладонной стороны. Сверление поперечного 2,5 мм отверстия в дистальном фрагменте;

в — введение серкляжной проволоки с предварительно подготовленной петлей в виде цифры 8 через поперечное отверстие и под сухожилием M. triceps и спицами Киршнера. Коней проволоки вводят в изогнутую большую инъекционную иглу, используемую в качестве направителя;

г — свободные концы серкляжной проволоки перекрещивают и закручивают. Попеременное потягивание за концы проволоки и их вращение вызывает межфрагментарную компрессию. Свободные концы серкляжной проволоки обрезают и загибают к кости;

д — концы спиц Киршнера обрезают косо для заострения, затем загибают на 180° и забивают в кость;

е — альтернатива: та же методика с использованием двух отдельных серкляжных проволок

Рис. 13.33.

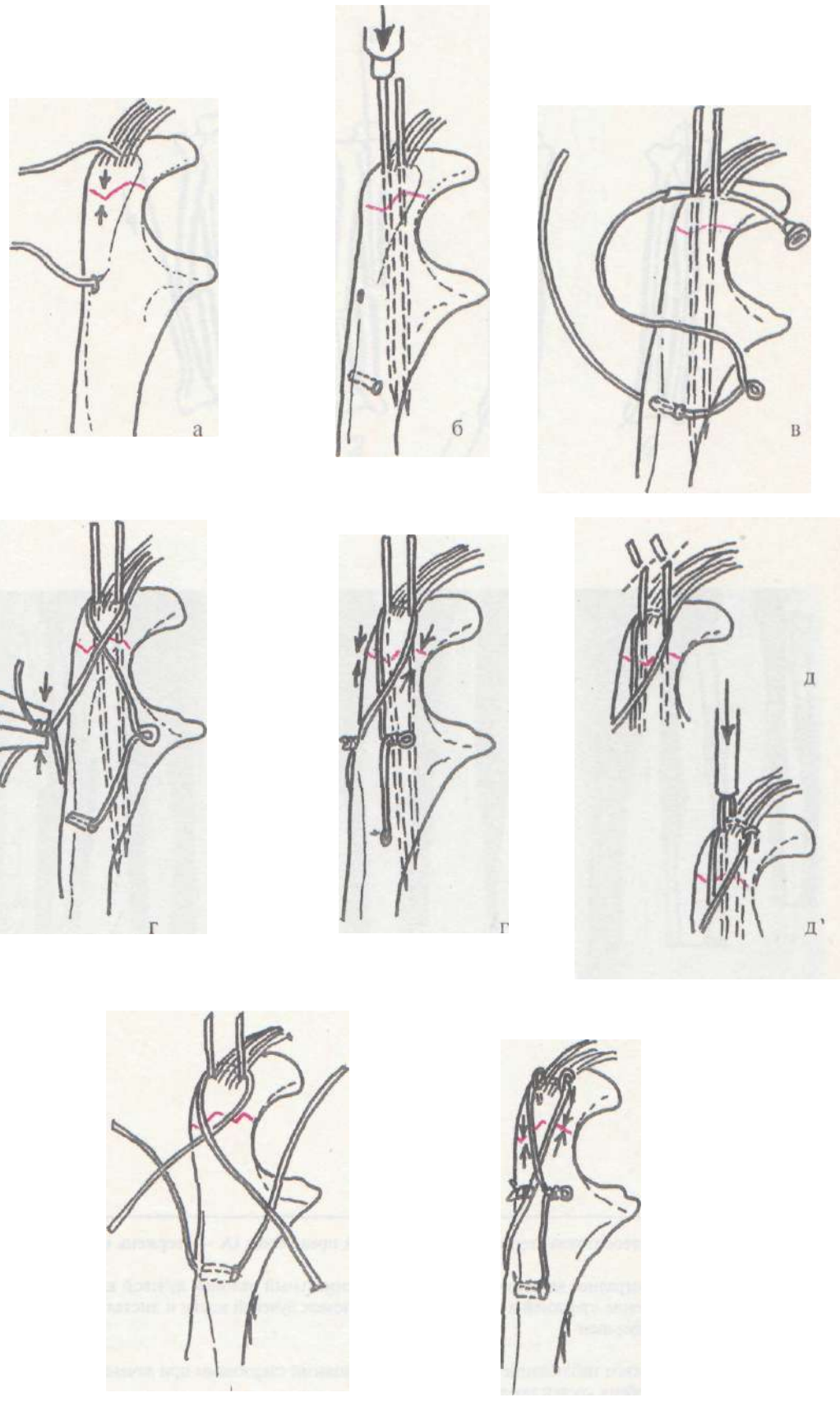

Рис. 13.34.1. Этапы остеосинтеза стержнями обеих костей предплечья (А — стержень направленный, В — стержень прямой):
1 — ретроградное введение стержней в проксимальный отломок лучевой кости; 2 — сопоставление отломков; 3 — введение стержней в проксимальный отломок лучевой кости и дистальный отломок локтевой кости; 4 — синтез завершен

Рис. 13.34.2. Клиническое наблюдение остеосинтеза титановыми стержнями при лечении больного с диафизарными переломами обеих костей предплечья

Рис. 13.34.1.

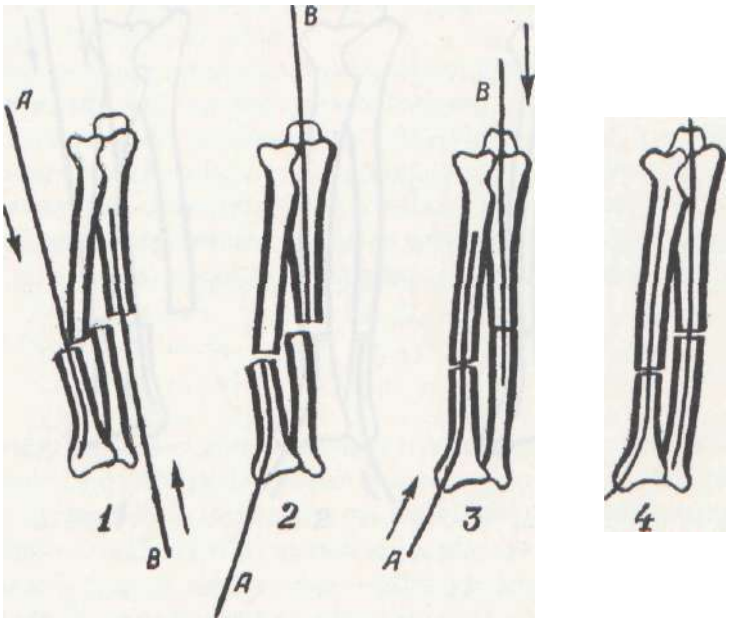

Рис. 13.34.2.

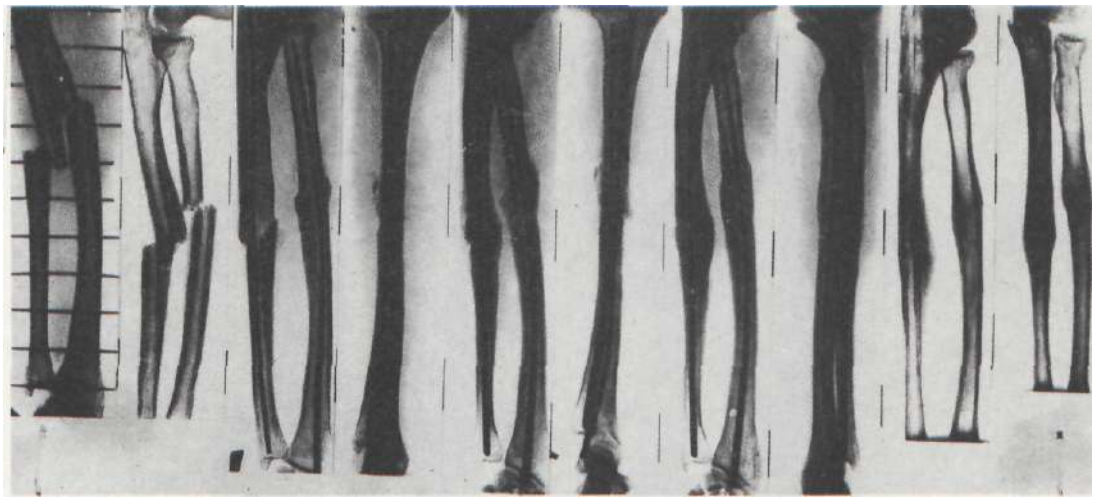

Рис. 13.35.1. Этапы остеосинтеза переломов костей предплечья в нижней трети направленными титановыми стержнями: 1 — введение стержня в дистальные отломки; 2 — репозиция и проведение стержней в проксимальные отломки; 3 — остеосинтез завершен

Рис. 13.35.2. Клиническое наблюдение остеосинтеза переломов костей предплечья в нижней трети направленными титановыми стержнями

Рис. 13.35.1.

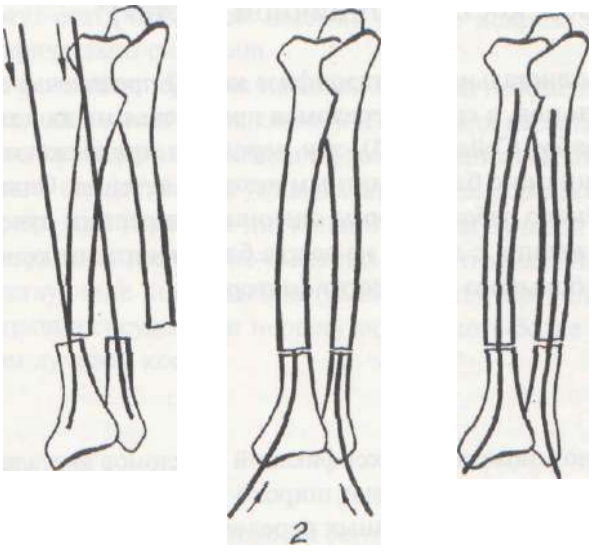

Рис. 13.35.2.

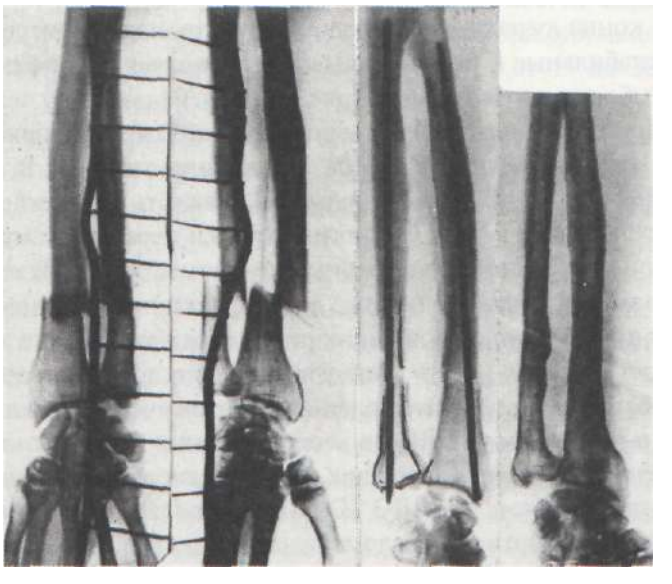

Переломы дистального метаэпифиза костей предплечья (переломы лучевой кости в «типичном месте»)*

Переломы дистального метаэпифиза костей предплечья составляют у взрослых 20—25% всех переломов, а среди переломов предплечья на их долю приходится почти 90%. Начиная с работ Colles (1814), эти переломы продолжают считаться многими авторами повреждениями с благоприятным исходом лечения. Однако в последнее время опубликовано немало работ, которые оценивают переломы лучевой кости в «типичном месте» как повреждения с далеко не всегда благоприятным конечным исходом лечения, зависящим от большого количества факторов.

Классификация

Предложено множество классификаций переломов дистального метаэпифиза костей предплечья. При этом продолжают широко употребляться эпонимы и специальные термины в названии наиболее типичных переломов. Различают переломы типа Colles, Smith, ладонные и тыльные переломы Burton, «Die Punch», «chauffeur's» и другие (рис. 13.36).

Ряд классификаций, описывая характер перелома, отражают прогностические аспекты. Например, в классификации, представленной Rayhack в 1990 г., переломы дистального конца лучевой кости подразделяются на внутрисуставные и Внесуставные, а также на стабильные и нестабильные, что позволяет достаточно четко определить показания к выбору метода лечения (рис. 13.37).

В клинической практике широко используется классификация AO ASIF (Muller et al., 1990), которая включает в себя 3 основных типа (A, B, C), 9 групп (Al, A2, A3, Bl, B2, B3, CI, C2, C3) и 27 подгрупп. Тяжесть повреждения, сложность лечения возрастает от типа А к типу С; прогностически переломы типа С наиболее благоприятны. К типу А относятся Внесуставные переломы, к типу В — неполные внутрисуставные переломы, к типу С — полные внутрисуставные переломы (рис. 13.38).

В последнее время специалисты стали обращать больше внимания на сопутствующую перелому лучевой кости травму дистального лучелоктевого сустава (ДЛЛС) и структур, его образующих. Многочисленные анатомические и клинические исследования установили важную роль ДЛЛС в восстановлении функции кистевого сустава. Предложена классификация сопутствующих перелому дистального конца лучевой кости повреждений локтевой кости и ДЛЛС (D. L. Fernandez, I995) (рис. 13.38).

Клиническая картина перелома лучевой кости в типичном месте — отек кистевого сустава, деформация дистальной части предплечья, боль. Если удается пропальпировать шиловидные отростки, то на стороне перелома шиловидный отросток лучевой кости стоит заметно выше, чем на неповрежденной стороне.

На этапе доврачебной помощи (медпункт, ФАП) при подозрении на перелом дистального конца лучевой кости необходимо выполнить иммобилизацию малой (80 см) лестничной шиной от кончиков пальцев до верхней трети плеча или подручными средствами от кончиков пальцев до локтевого сустава, при этом кисть должна находиться в среднефизиологическом положении. Дополняется иммобилизация или косынкой, или матерчатой петлей.

Больной должен быть направлен на стационарное лечение. Отсутствие контроля за состоянием поврежденной конечности при амбулаторном лечении после репозиции или наложения гипсовой повязки может привести к тому, что нарастающий отек, повыше-

Раздел написан И. О. Голубевым и С. Н. Закетской.

ние давления в фасциальных футлярах предплечья останутся без должной медикаментозной терапии и могут стать причиной ишемии и даже некроза мышц предплечья, развития ней роди строфического синдрома.

После репозиции и фиксации перелома гипсовой лонгетой необходим постоянный*контроль состояния предплечья и кисти для исключения сдавления нарастающим отеком в течение первых 2—3 суток или вторичных смещений, возникающих обычно на 5—7 день. Этот контроль предпочтительно осуществлять в условиях специализированного стационара.

Следует отметить, что при переломе дистального конца лучевой кости необходимо пристальное внимание уделять состоянию смежных сегментов верхней конечности, так как возможные сопутствующие повреждения (вывих костей предплечья, перелом или вывих костей кисти, травма сосудов или нервов) могут иметь более серьезные последствия, нежели перелом лучевой кости.

Рентгенологическое исследование

При госпитализации обязательно выполняются рентгенограммы лучезапястного сустава и нижней половины предплечья в 2-х проекциях. Оценивается характер перелома метаэпифиза лучевой кости, головки и шиловидного отростка локтевой кости.

Большое значение имеет оценка угловых соотношений костей, образующих лучезапястный сустав. В прямой проекции определяется угол наклона суставной поверхности лучевой кости, в норме составляющий 22—23° (варьирует от 13 до 30°) (рис. 13.40, а). При переломах этот угол уменьшается.

На боковой рентгенограмме в норме угол наклона суставной поверхности лучевой кости в ладонную сторону составляет 11—12° (рис. 13.40, б). При переломах типа Смита он увеличивается, при переломах типа Коллеса — уменьшается, чаще всего становясь отрицательным.

Определяют также «высоту» суставной поверхности лучевой кости. Этот показатель (в миллиметрах) представляет собой расстояние между линией, проведенной от верхушки шиловидного отростка перпендикулярно длинной оси лучевой кости, и параллельной ей линией, проведенной через вершину суставной поверхности головки локтевой кости (рис. 13. 41). В норме равен 11—12 мм (варьирует от 8 до 18 мм).

Следует отметить также, что существуют варианты соотношения длин локтевой и лучевой костей, встречающиеся в норме: 0-вариант (суставные площадки костей находятся на одном уровне - 74%), минус-вариант локтевой кости (головка ее расположена проксимальнее суставной площадки лучевой — 4,3%), плюс-вариант локтевой кости (локтевая кость выступает дистальнее лучевой — 21,7%) (А. И. Ашкенази, 1990). Эти особенности следует принимать во внимание при оценке смещения и результата репозиции. При этом следует учитывать, что анатомические варианты, как правило, симметричны на обеих руках. Чтобы оценить величину укорочения лучевой кости, можно выполнить рентгенограмму здоровой руки.

В специализированных ортопедо-травматологических клиниках для уточнения характера повреждения при сложных многооскольчатых переломах дистального метаэпифиза лучевой кости в настоящее время применяется компьютерная томография (рис. 13.42).

Консервативное лечение

Большая часть переломов дистального конца костей предплечья хорошо лечится консервативными методами. Закрытой репозиций удается устранить смещение при большинстве внесуставных переломов. Манипуляция выполняется под местной анестезией: в

гематому вводится 30 мл 1% раствора новокаина, 5—10 мл — в зону шиловидного отростка локтевой кости. В условиях стационара более предпочтительной является высокая проводниковая анестезия ветвей плечевого сплетения, она же позволяет добиться успеха при повторных репозициях или в случаях несвежих повреждений (до 10 дней).

Ручная репозиция, широко распространенная среди травматологов в нашей стране, выполняется следующим образом (рис. 13.43): один помощник осуществляет вытяжение за первый палец одной рукой и за 2-3-4 пальцы - другой. Второй помощник выполняет противовытяжение за плечо больного. При разгибательном переломе Коллеса хирург при продолжающемся вытяжении осуществляет сгибание кисти вместе с периферическим отломком: локтевую девиацию и пронацию кисти.

При сгибательном переломе Смита для репозиции необходимы соответственно экстензия и супинация кисти.

Широкое распространение в России и странах СНГ получила аппаратная репозиция. Недостатком индустриально выпускаемых аппаратов Соколовского и Иванова является жесткая фиксация пальцев кисти, что бывает причиной боли при репозиции. В этих аппаратах не предусмотрено вытяжение за 1 палец, который является продолжение оси лучевой кости, поэтому вытяжение за него абсолютно необходимо для успешной репозиции (что делается всегда при ручной репозиции).

Ярославский ортопед-травматолог Б. В. Воронин сконструировал в 1974 г. аппарат, репозиция в котором осуществлялась специальными манжетными захватами за 1 палец кисти и 2—3 пальцы винтовыми тягами через пружины (а. с. N 1736459, 30.05.92).

Аппарат Воронина (рис. 13.44) имеет штангу с плечевым упором, на которой установлен кронштейн с механизмом вытяжения, имеющим пальцевые захваты. Аппарат также имеет на штанге консольно-по воротную опору для облегчения устранения тыльного смещения периферического отломка.

Репозиция в аппарате осуществляется в положении больного лежа или сидя. Выполняется анестезия. Плечо поврежденной руки фиксируется в упоре. Несущая штанга аппарата располагается вдоль туловища (если больной лежит). Первый палец и второй-третий пальцы фиксируются шнуром, пропущенным через блочки. По несущей штанге перемешается консольно-поворотная опора и устанавливается в нужном для репозиции положении. Подвижная репонирующая планка с винтами растяжения перемещается по несущей штанге на достаточную длину, обеспечивающую предварительное натяжение поврежденного предплечья. После этого винтами вращением их рукояток производится вытяжение предплечья через пружины за фиксированные пальцы. Пружины обеспечивают постоянство силы вытяжения и «гасят» избыточные колебания в системе вытяжения.

Вращением винтов одной рукой хирург достигает требуемого растяжения и даже перерастяжения отломков, пальцами контролируя положение фрагментов. В положении репозиции (предплечье в среднем положении между пронацией и супинацией, кисть отклонена в локтевую сторону на 30—40°, предплечье согнуто в локтевом суставе до 90°) накладывается гипсовая лонгета и фиксируется бинтом. В демпферированной системе вытяжения смешение костных отломков в момент наложения гипсовой логнеты и ее фиксации бинтом исключены.

После затвердевания гипса производится рентгенография в двух проекциях для контроля правильности сопоставления отломков. При неудовлетворительной репозиции она выполняется повторно.

Гипсовая лонгета должна обязательно фиксировать основание первого пальца. Она накладывается от головок пястных костей до локтевого сгиба, моделируясь в виде перемычки от основания 1 пальца на ладонную сторону кисти. Для профилактики вторичных смещений в гипсовой повязке при ротационных движениях предплечья после затвердевания гипса локтевой сустав фиксируется гипсовой накладкой до средней трети плеча.

Критерии качества репозиции

На контрольных рентгенограммах, выполненных после репозиции, оцениваются те же угловые соотношения, что и на первичных рентгенограммах. Допустимым мы считаем наклон суставной поверхности до 15° ладонно и до 5° тыльно, укорочение лучевой кости при этом не должно превышать 2 мм. Эти величины определены в результате экспериментальных и клинических исследований. Установлено, что угловые смещения и укорочение лучевой кости, превышающие указанные, приводят к неблагоприятному для функции перераспределению нагрузок в суставе, развитию карпальной нестабильности, раннему развитию деформирующего артроза. При наклоне суставной поверхности лучевой кости в боковой проекции более 15° в ладонную сторону или более 5° — в тыльную, укорочении лучевой кости более чем на 2 мм репозиция не может считаться удовлетворительной, и пациенту рекомендуется оперативное лечение.

Наличие «ступеньки» суставной поверхности 1 мм и более при внутрисуставных переломах считается недопустимым, поскольку уже при смещении в 1 мм через год у 91% пациентов развивается дегенеративный артроз. Восстановление конгруэнтности суставной поверхности позволяет избежать развития артроза в эти сроки у 89% пациентов (KnirkJ., JupiterJ., 1986).

После репозиции больной находится в стационаре. Руке придается возвышенное положение. После полного затвердевания гипса (через 8—20 часов) марлевый бинт снимается, края лонгеты слегка отводятся в местах сдавления мягких тканей предплечья. Повязка вновь фиксируется марлевым или эластичным бинтом. Больной получает легкую антикоагулянтную терапию (аспирин по 0,25 г 3 раза в день). В целях предупреждения и лечения сосудистых расстройств назначают препараты, улучшающие микроциркуляцию (трентал), флеботоники (троксевазин), проводится физиолечение (магнитотерапия). Со второго дня начинают пассивные и активные движения в суставах пальцев кисти. После полного спадения отека (5—7 день) осуществляется контроль репозиции — выполняются рентгенограммы в двух проекциях, гипсовая лонгета заменяется циркулярной гипсовой повязкой. Больного выписывают на амбулаторное лечение.

На 14—18 день прекращается иммобилизация локтевого сустава. Вновь выполняются контрольные снимки. Существует мнение, что в эти сроки возможна повторная репозиция. Однако мы убедились в том, что она неэффективна, травматична, а также сопряжена с риском развития нейротрофического синдрома. Считаем вторичные смещения после успешной репозиции признаком нестабильности перелома и показанием к оперативному лечению.

Срок иммобилизации при лечении переломов без смещения — 4 недели, переломов со смещением — 6 недель. После снятия гипсовой повязки пациенты проходят реабилитационный курс, включающий в себя массаж кисти и предплечья, лечебную физкультуру для устранения постиммобилизационной контрактуры, физиолечение.

Оперативное лечение

Одним из способов оперативного лечения переломов дистального конца лучевой кости является чрескожная фиксация спицами диаметром 1,6 мм (рис. 13.45). Желательно репозицию при этой операции производить под рентгенологическим контролем (ЭОП). Наиболее стабильная фиксация достигается проведением двух спиц со стороны шиловидного отростка лучевой кости в ее проксимальный отломок, третьей спицей дистальный отломок лучевой кости фиксируется к головке локтевой кости. С нашей точки зрения, такая фиксация возможна при переломах типа А2, А3 (внесуставных). В комбинации с аппаратом внешней фиксации остеосинтез спицами может быть использован при

наиболее сложных переломах (типа С3). При этом обязательно использование ЭОП, а полная репозиция фрагментов суставной поверхности выполняется из маленьких кожных резервов на тыле предплечья.

Недостатком остеосинтеза спицами является необходимость дополнительной иммобилизации (гипсовая повязка, аппарат внешней фиксации), которая продолжается 5—7 недель. Это исключает возможность ранних активных и пассивных движений в лучезапястном суставе, ограничивает объем движений в суставах кисти. Сроки реабилитации увеличиваются в связи с развитием постиммобилизационной контрактуры.

Ограниченные показания к фиксации спицами (Внесуставные переломы дистального конца лучевой кости), невозможность функционного ведения больных в послеоперационном периоде снижают, на наш взгляд, ценность данного способа остеосинтеза как самостоятельного метода. Тем не менее у пациентов преклонного возраста он может быть использован как малоинвазивный и щадящий метод.

Для переломов групп А3, В1, В2, В3 операцией выбора мы считаем открытую репозицию и накостный остеосинтез с использованием Т-образных пластин и винтов диаметром 3,5 мм. Операция выполняется под высокой проводниковой анестезией или внутривенным обезболиванием. Для обескровливания конечности используется пневмотурникет или жгут, накладываемые на нижнюю треть плеча. Применяется тыльный или ладонный доступ.

При тыльном доступе (рис. 13.46) кожный разрез производится от уровня первого ряда костей запястья до границы средней и нижней трети предплечья. Используются прямые или полуовальные разрезы кожи, однако предпочтительным, с нашей точки зрения, является Z-образный доступ. Поверхностная ветвь лучевого нерва отводится в «лучевую» сторону. Доступ к зоне перелома осуществляется между третьим и четвертым влагалищами сухожилий разгибателей. Retinaculum extensorum рассекается Т-образно. Сухожилие длинного разгибателя 1 пальца отводится в «лучевую» сторону, другие сухожилия разгибателей — в сторону локтевой кости. Бугорок Листера может быть удален для лучшей адаптации пластины к кости. При необходимости поперечным разрезом может быть вскрыта капсула лучезапястного сустава контроля и репозиции фрагментов суставной поверхности лучевой кости.

Тыльный доступ мы рекомендуем для открытой репозиции при переломах А2.2, А3,1, А3.2 (Внесуставные с тыльным смещением дистального фрагмента - типа Коллеса), В2 (Barton).

При ладонном доступе (рис. 13.47) разрез кожи производится в нижней трети предплечья над сухожилием лучевого сгибателя кисти. Сухожилие лучевого сгибателя кисти и длинного сгибателя 1 пальца отводятся в лучевую сторону, а срединный нерв и сухожилия сгибателей пальцев — в локтевую сторону. Квадратный пронатор отсекается от места фиксации к лучевой кости, остается лишь небольшой фрагмент для последующего сшивания. Таким образом, зона перелома становится доступна репозиции.

Ладонный доступ используется при переломах А2.3, А3.3 (Внесуставные с ладонным смещением дистального фрагмента - типа Смита), В3 (ладонный перелом типа Barton).

Следует отметить, что при внесуставных переломах со смещением отломка к тылу может быть использован ладонный доступ, и наоборот, если не позволяет состояние кожи (ссадины, эпидермальные пузыри на месте предполагаемого кожного разреза).

При полных внутрисуставных переломах типа С при выборе доступа также следует учитывать преимущественное смещение отломков.

После репозиции выполняется остеосинтез. Т-пластину моделируют и фиксируют винтами к проксимальному отломоку, а затем к дистальному. На этом этапе операции оптимально использование ЭОП. Восстановить суставную поверхность лучевой кости без вскрытия капсулы лучезапястного сустава позволяет артроскопическая техника: под контролем артроскопа, введенного в полость сустава, производится репозиция. При необ-

ходимости остеосинтез сочетают с костной пластикой. Выполняют рентгенограммы в 2-х проекциях, контролируя положение костных фрагментов и металлоконструкции (рис. 13.48). После гемостаза послойно зашивают рану с активным дренированием. При операции из ладонного доступа кисть фиксируют гипсовой лонгетой или кистедержателем в положении легкой экстензии в лучезапястном суставе для профилактики сгибательной контрактуры (до снятия швов). Швы снимают на 10—12 день.

Если имеется перелом шиловидного отростка локтевой кости в области его основания (типа II B по классификации D. Fernandez), то триангулярный комплекс кистевого сустава остается прикрепленным к нему. При этом нарушается стабильность дистального конца локтевой кости. В этих случаях показан остеосинтез отростка из дополнительного разреза по Веберу (рис. 13.49).

В послеоперационном периоде больному рекомендуется возвышенное положение предплечья и кисти. Назначаются анальгетики, препараты, улучшающие микроциркуляцию, физиолечение. На вторые-третьи сутки начинается лечебная физкультура для пальцев кисти (рис. 13.50), на 10—12 день разрешают движения в лучезапястном суставе. После снятия швов пациент может быть выписан из стационара на амбулаторное лечение. Мы считаем важным наблюдение пациента в период реабилитации оперировавшим его хирургом, своевременные рекомендации которого помогут ускорить выздоровление.

Аппарат внешней фиксации чаще используется для остеосинтеза при переломах типа С. В этом случае он может быть применен как самостоятельный метод лечения, как способ временной предоперационной иммобилизации (в частности, целью профилактики сдавления гипсовой повязкой, при сопутствующих повреждениях мягких тканей предплечья), а также сочетаться с накостным остеосинтезом или фиксацией спицами (рис. 13.51).

Открытые переломы данной локализации являются показанием к экстренной операции. На этапе предоперационной подготовки больному вводятся антибиотики. Рана обильно промывается растворами антисептиков (до 10 л). Выполняется первичная хирургическая обработка с фиксацией отломков лучевой кости. Стабильный остеосинтез снижает риск гной но-воспалительных осложнений.

Если перелом лучевой кости не сопровождается значительными разрушениями мягких тканей, возможен накостный остеосинтез. В остальных случаях предпочтение отдается аппаратам внешней фиксации.

Осложнения

Частым осложнением, развивающимся при несоблюдении методики консервативного лечения или несвоевременном направлении пациента на операцию, является неправильное сращение перелома. При этом возникает деформация в нижней трети предплечья, ограничен объем движений в лучезапястном суставе, в суставах пальцев кисти, снижена сила кисти. В отдаленном периоде в связи с развитием артроза появляются боли в кистевом суставе. Нередки расстройства чувствительности на кисти в связи с компрессией срединного и локтевого нервов в нижней трети предплечья. Неправильно сросшемуся перелому дистального метаэпифиза лучевой кости нередко сопутствует нейротрофический синдром (Зудека).

Следует отметить, что пациенты с неправильно сросшимися переломами лучевой кости зачастую необоснованно долго лечатся у хирургов и невропатологов поликлинник, проходя повторные курсы реабилитации, в то время как им показано оперативное лечение.

Среди ортопедических операций при неправильно сросшемся переломе лучевой кос-

ти нами наиболее часто выполняются остеотомия лучевой кости, аутопластика с использованием клиновидного губчато-кортикального трансплантата из подвздошного гребня и накостная фиксация (рис. 13.52).

Нередко перелом дистального конца лучевой кости осложняется развитием ротационной контрактуры, чаще за счет ограничения супинации. В арсенал ортопедической коррекции этой патологии входят артродез дистального луче-локтевого сочленения по Kapandji с созданием псевдоартроза в нижней трети локтевой кости; резекционная гемиартроштастика ДЛЛС; в исключительных случаях — резекция головки локтевой кости.

Несращения перелома лучевой кости «в типичном месте» крайне редки.

Рис. 13.36. Переломы Colles (а), Smith (б), ладонный Burton (в), тыльный Burton (г), "chauffer's" (д), "Die Punch" (с)

Рис. 13.36.

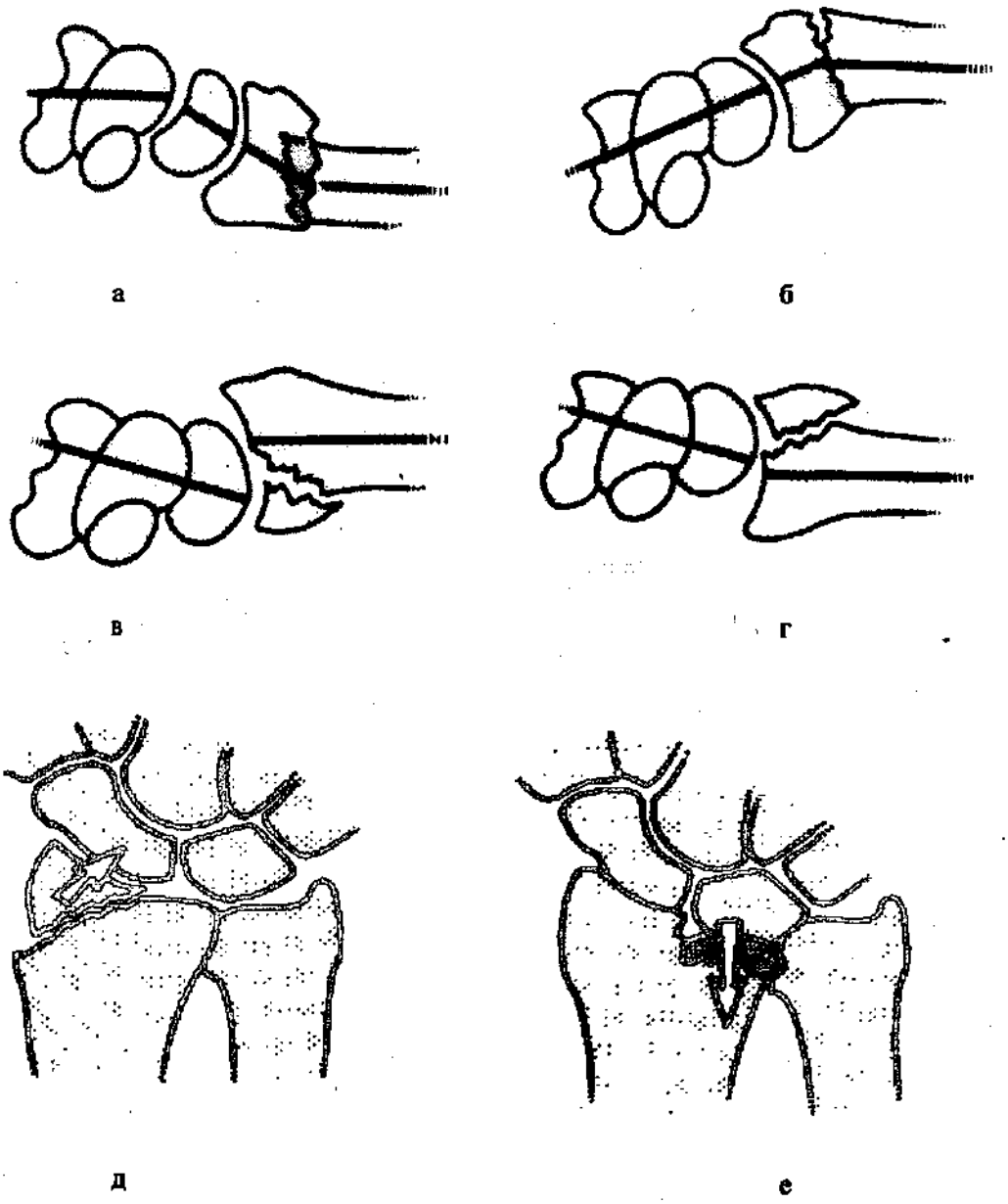

Рис. 13.37. Классификация переломов дистального конца лучевой кости Rayhack

Рис. 13.37.

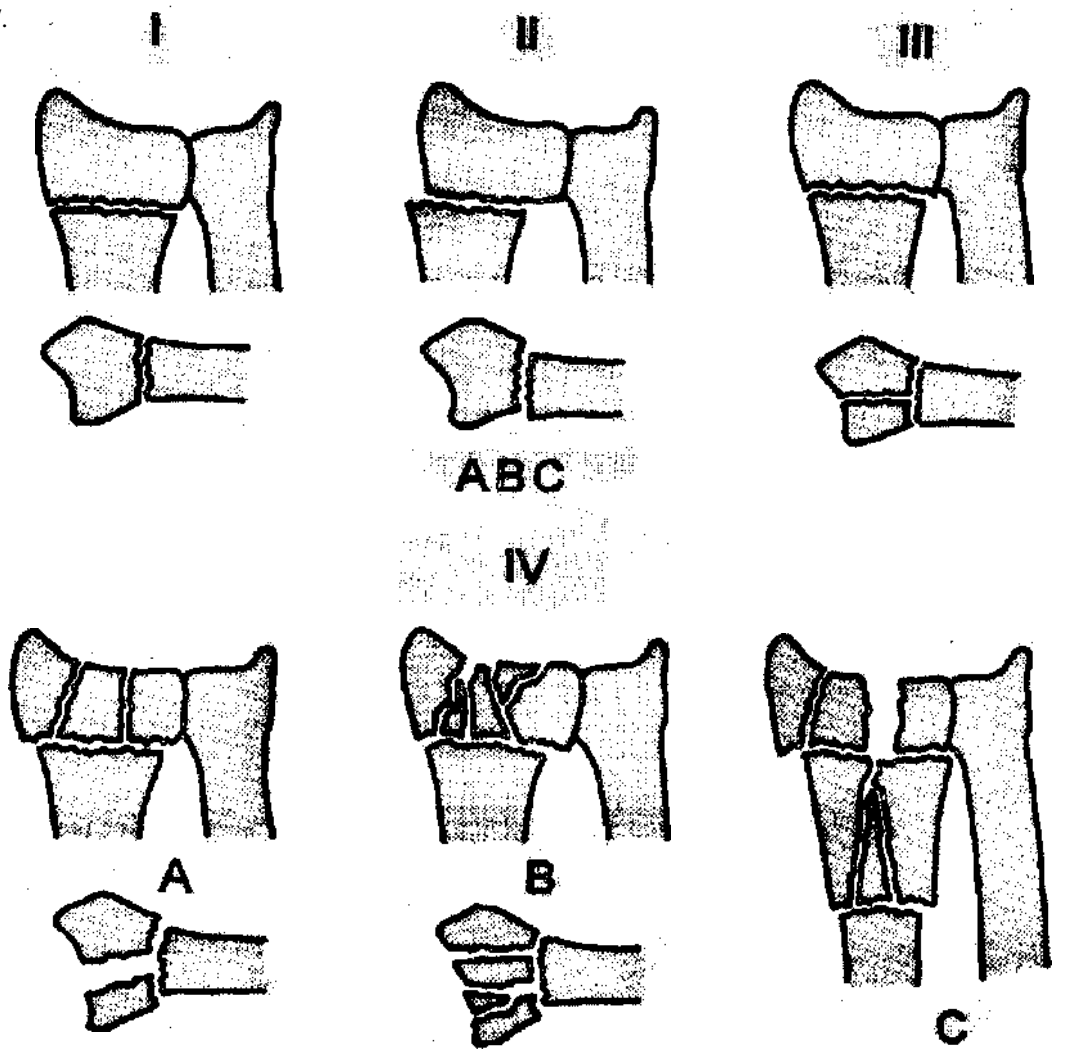

Тип I. Внесуставные без смещения.
Тип II. Внесуставные со смещением.
Тип Ш. Внутрисуставные без смещения.
Тип IV. Внутрисуставные со смещением.
A. Репонируемые, стабильные;
B. Реопнируемые, нестабильные;
C. Нерепонируемые.

Рис. 13.38. Классификация AO ASIF для переломов дистального метаэпифиза костей предплечья

Рис. 13.38.

Тип А: Внесуставные переломы.

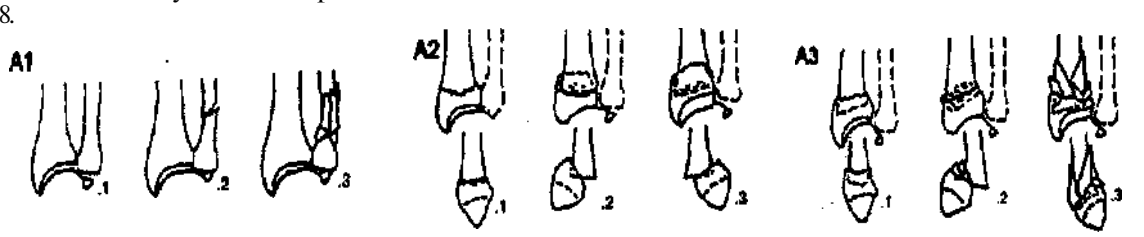

Изолированные переломы локтевой кости:
.1 локтевого отростка
.2 метафизарный простой
.3 оскольчатый

Внесуставные переломы лучевой кости:
. 1 без смещения
.2 тыльное смешение
.3 ладонное смешение

Осольчатые Внесуставные переломы лучевой кости:
Л вколоченные с укорочением
.2 вколоченные с клиновидным осколком
.3 многооскол ьчтые

Тип В: Неполный внутрисуставный перелом лучевой кости.

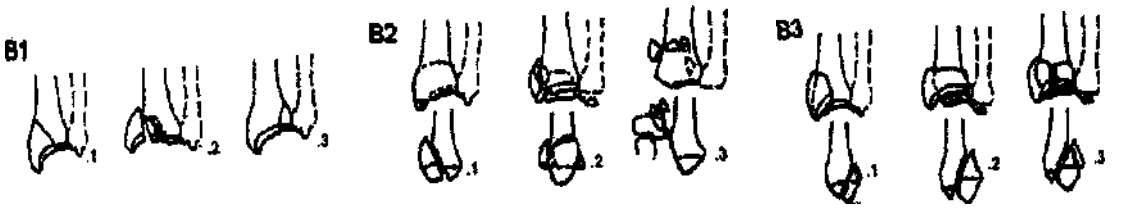

Сагиттальный:
.1 шиловидного отростка
.2 оскольчатый
.3 медиального края

Фронтальный, тыльный:
,1 простой
.2 с фрагментом шиловидного отростка
.3 тыльный переломо-вывих

Фронтальный, ладонный:
.1 с наружным отломком
.2 проникает в ДЛЛС
.3 оскольчатый

Тип С: Полный внутрисуставный перелом.

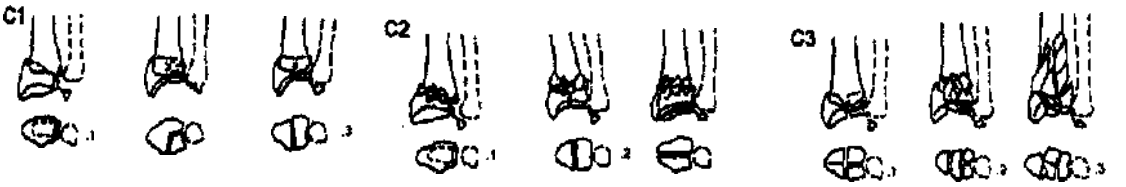

Двухфрагментный без оскольчатости метафиза:
.1 проникает в ДЛЛС
.2 с тыльно-локтевым отломком
.3 «Т»-образный сагиттальный

Двухфрагментный с оскольчатостью метафиза:
.1 проникает в ДЛЛС
.2 «Т»-образный сагиттальный
.3 <*Т»-образный фронтальный

Многооскольчатый:
.1 без оскольчатости метафиза
.2 с оскольчатостью метафиза
.3 с метафизарно-диафизарной оскольчатостью

Рис. 13.39. Классификация повреждений ДЛЛС

Рис. 13.39. Тип 1. Стабильный (после устранения смещения лучевой кости ДЛЛС конгруэнтен и стабилен).



А. Перелом вершины шиловидного отростка.

В. Перелом шейки локтевой кости.

Тип 2. Нестабильный (имеется подвывих или смещение головки локтевой кости)

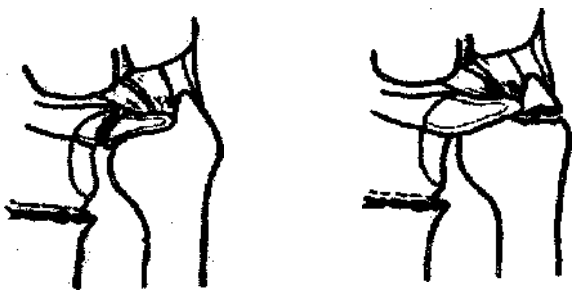

А. Отрыв триангулярного комплекса от лучевой кости.

В. Перелом шиловидного отростка локтевой кости в его основании.

Тип 3. Потенциально нестабильный (подвывих возможен).

А. Перелом через сигмовидную вырезку лучевой кости.

В. Перелом головки локтевой кости.

Рис. 13.40. Углы наклона суставной поверхности лучевой кости в норме (а — во фронтальной плоскости; б — в сагиттальной плоскости)

Рис. 13.41. "Высота" суставной поверхности лучевой кости

Рис. 13.40.

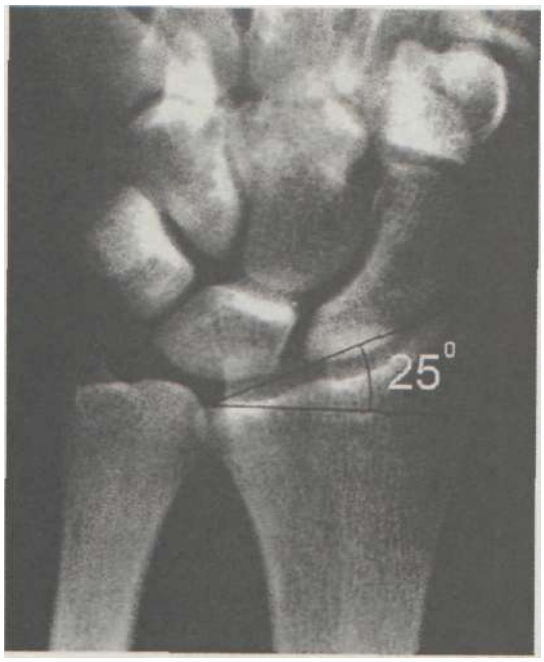

Рис. 13.41

Рис. 13.42. Компьютерная томограмма оскольчатого внутрисуставного перелома лучевой кости

Рис. 13.43. Методика ручной репозиции при переломе лучевой кости в типичном месте

Рис. 13.42.

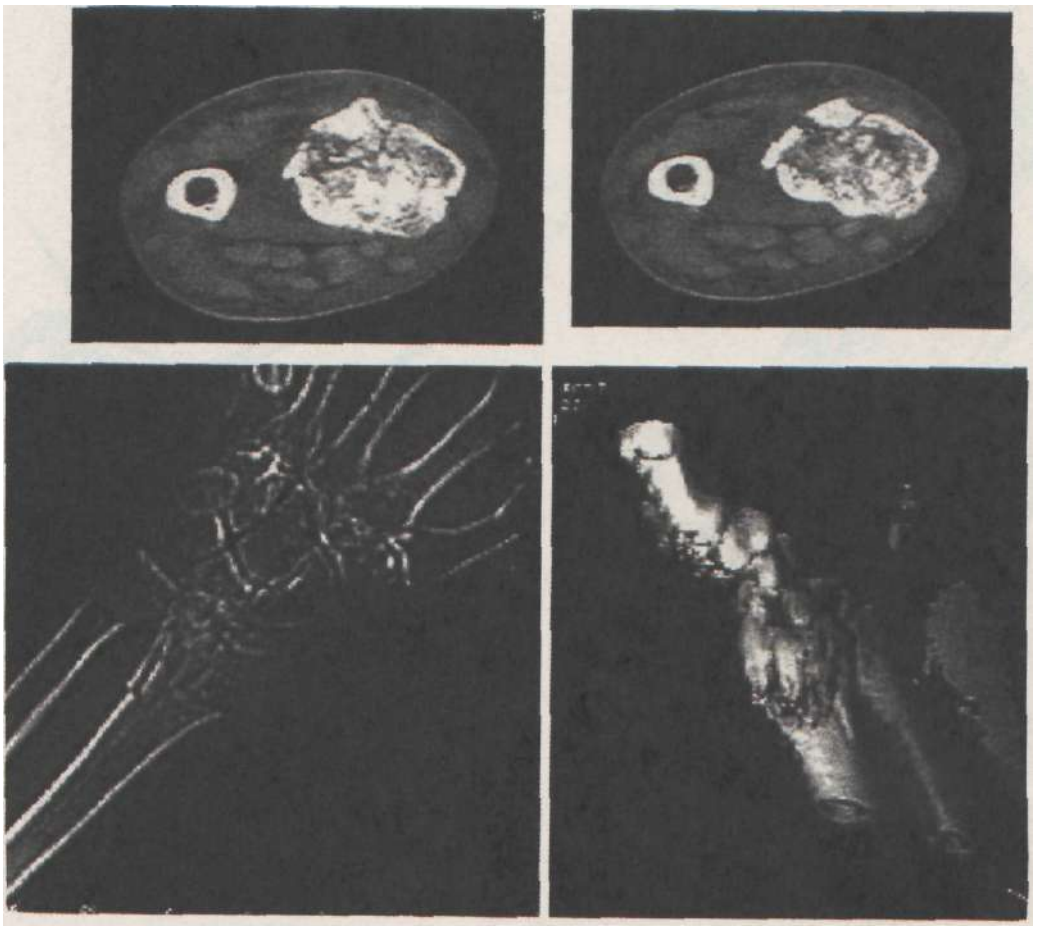

Рис. 13.43.

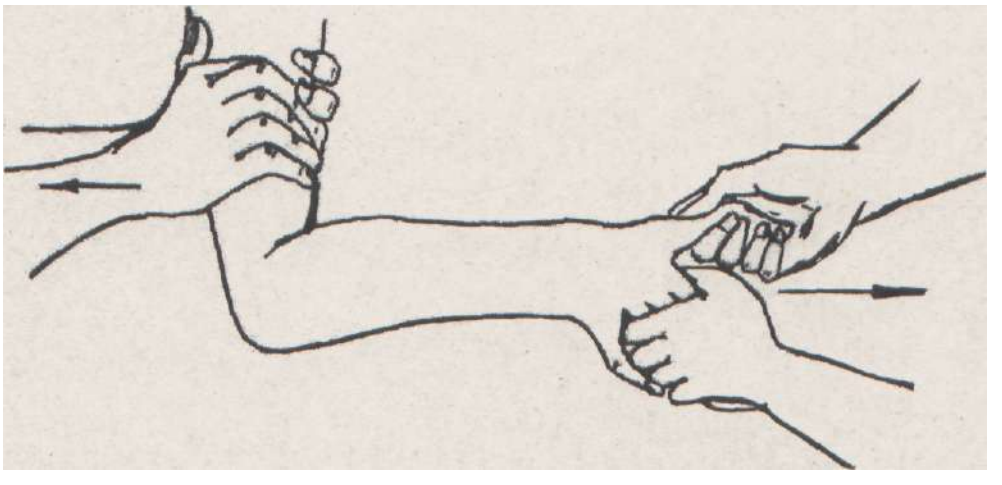

Рис. 13.44. Аппарат Воронина для репозиции переломов дистального конца лучевой кости

Рис. 13.44.

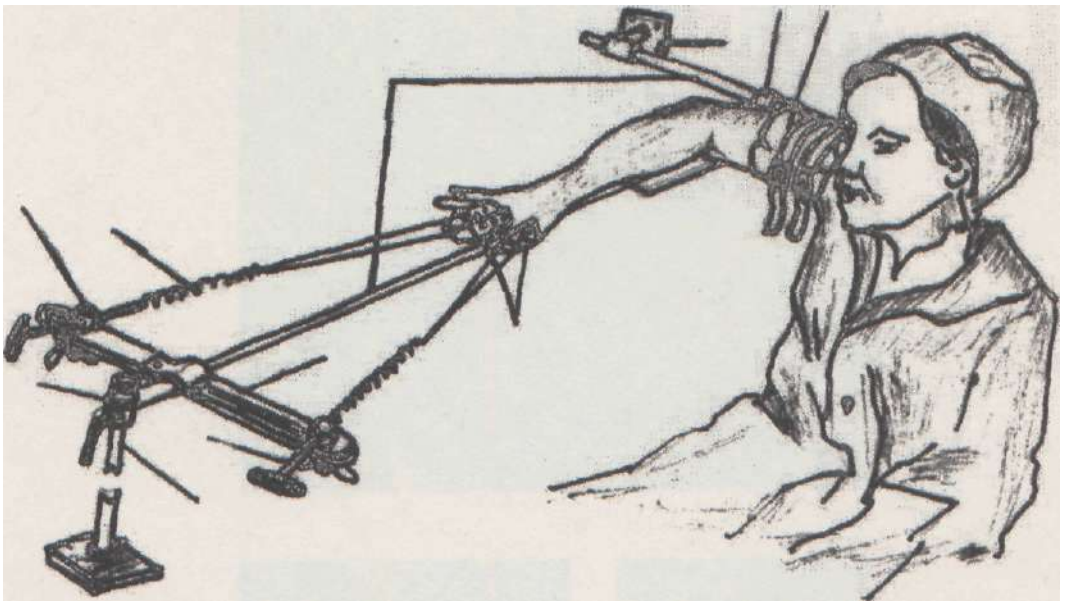

Рис. 13.45. Клинический пример закрытой репозиции остеосинтеза перелома обеих костей предплечья спицами:
а — ло операции;
б — сразу после операции;
в — отдаленный результат

Рис. 13.45.

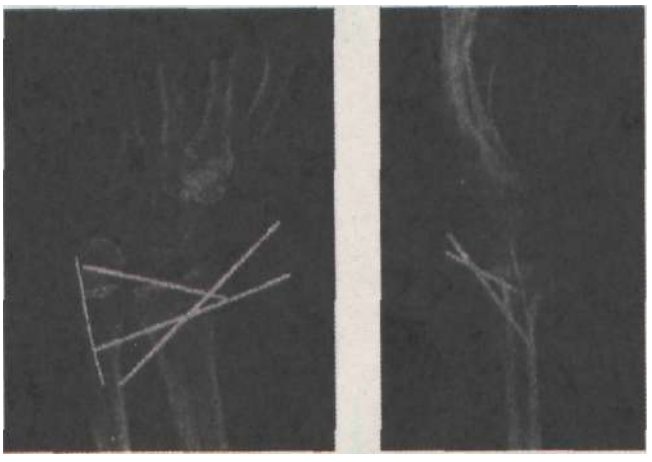

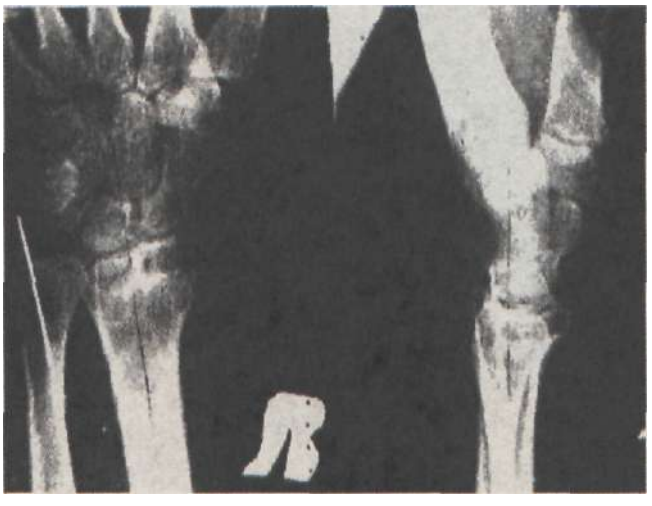

Рис. 13.46. Тыльный доступ для остеосинтеза дистального конца лучевой кости

Рис. 13.47. Ладонный доступ для остеосинтеза дистального конца лучевой кости

Рис. 13.46.

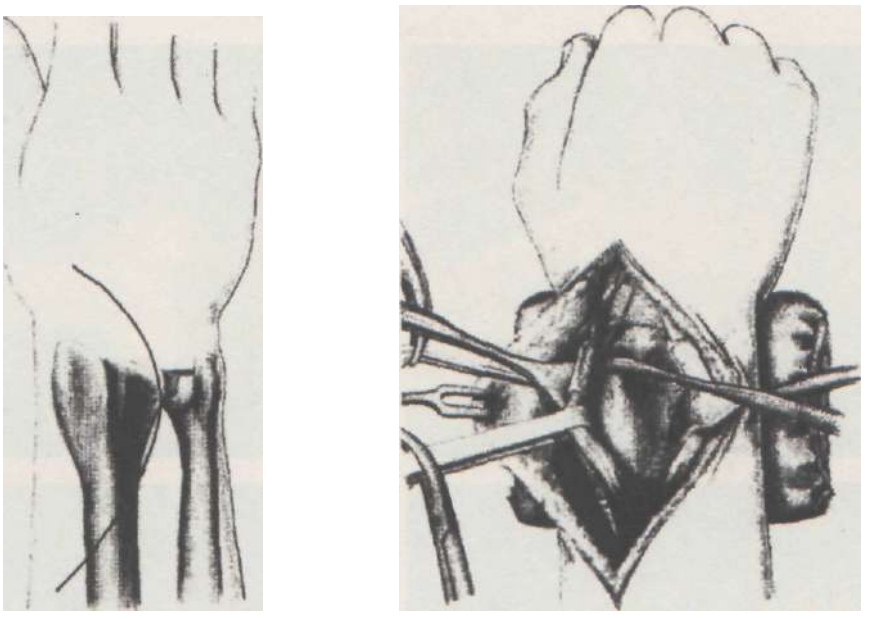

Рис. 13.47.

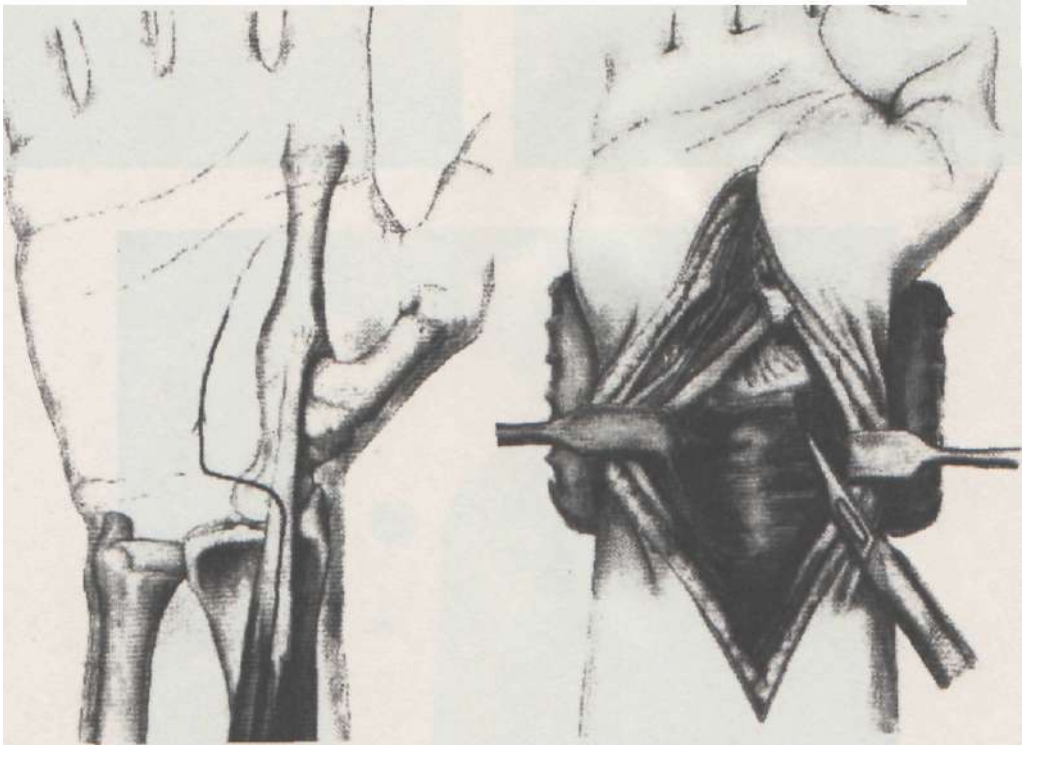

Рис. 13.48. Накостный остеосинтез

Рис. 13.49. Остеосинтез шиловидного отростка локтевой кости по Веберу

Рис. 1.1 48.

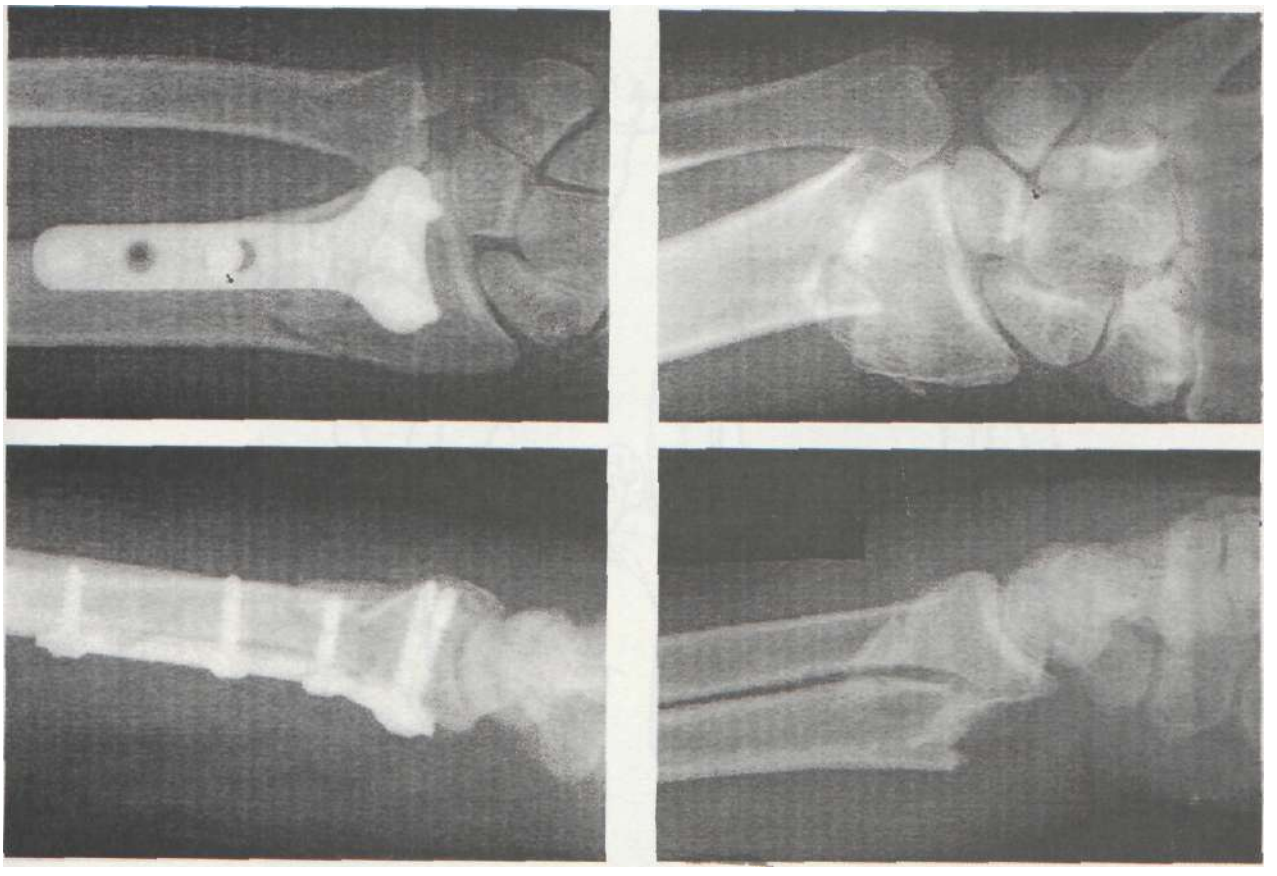

Рис. 13.49.

Рис. 13.50. Упражнения для кисти и послеоперационном периоде

Рис. 13.50.

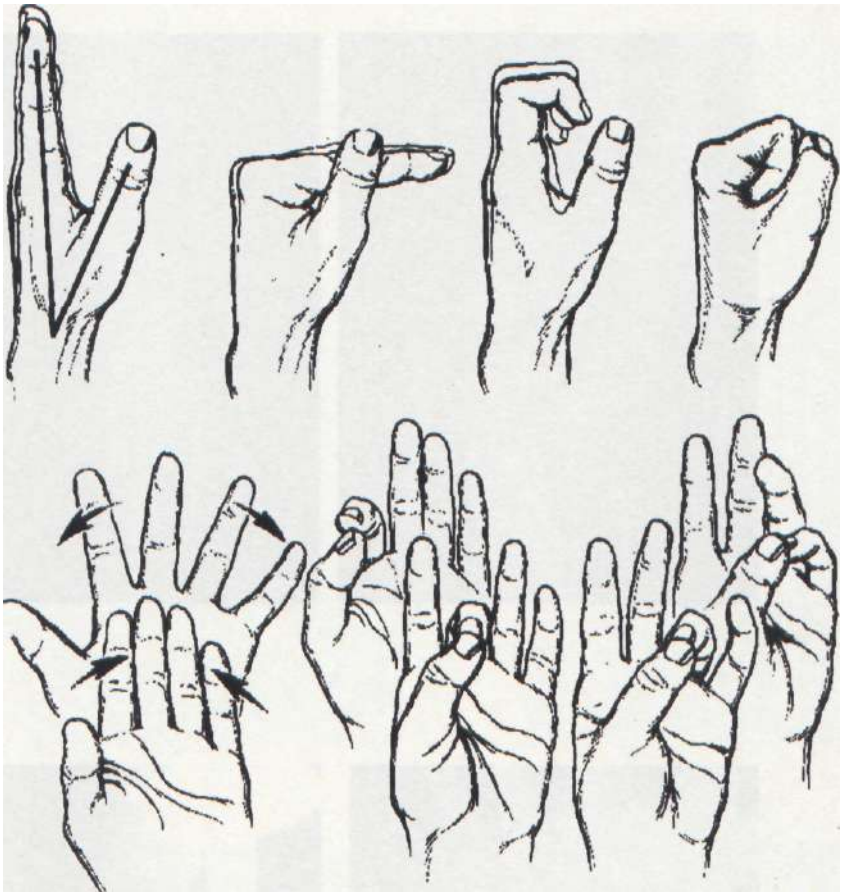

Рис. 13.51. Аппарат внешней фиксации и сочетании с остеосинтезом спицами

Рис. 13.51

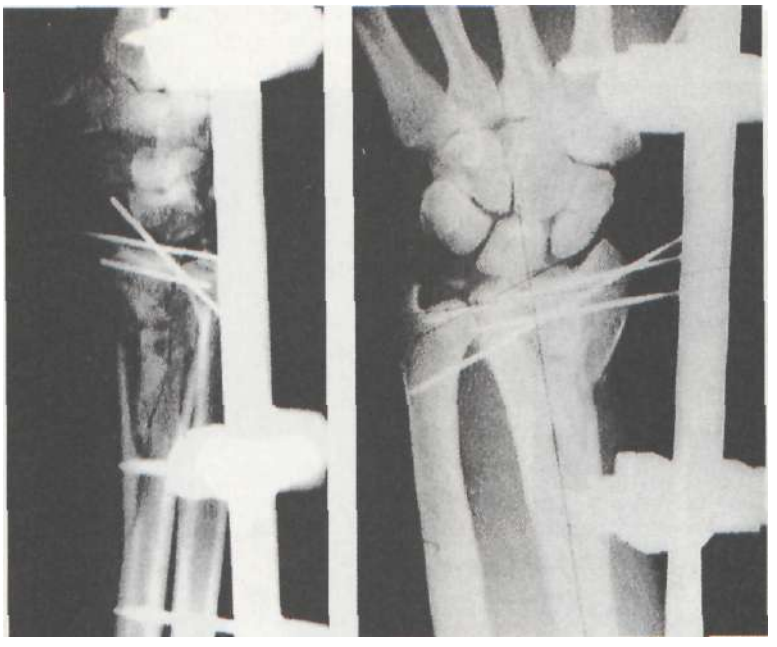

Рис. 13.52. Корригирующая остеотомия

Рис. 13-52.

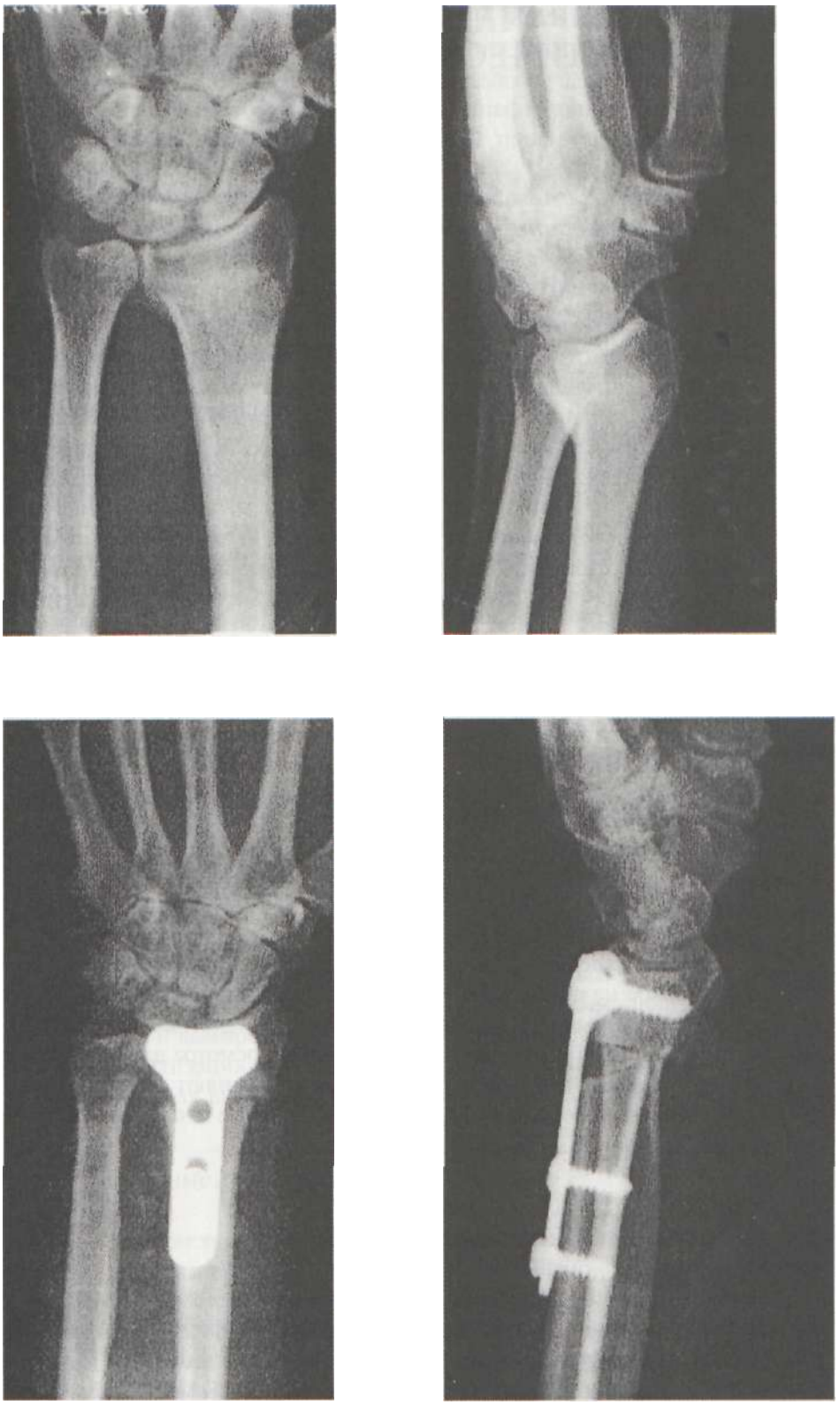

Глава 14. ПОВРЕЖДЕНИЯ КИСТИ И ИЗБРАННЫЕ ВОПРОСЫ ПЛАСТИЧЕСКОЙ ХИРУРГИИ

Рука человека в большей мере, чем любой другой орган или система, позволяет ему воздействовать на окружающий нас мир. Кисти рук необходимы для приема пищи, одевания, письма, строительства, игры и обороны. С младенчества прикосновение рукой является основным способом познания окружающего мира. Родительское прикосновение и ласка незаменимы для психологического благополучия ребенка. При особых обстоятельствах, таких, как потеря зрения или речи, кисти принимают на себя функции общения.

При повреждениях кисти качество жизни значительно страдает. Даже самые современные протезы являются лишь грубым подобием руки с ее недостижимым совершенством органичного сочетания силы захвата и точности движений.

Открытые повреждения кисти

Особенности обследования

При выяснении анамнеза важно уточнить возраст пострадавшего, доминирующую руку, профессию, механизм травмы и дальнейшие планы пациента относительно карьеры и реабилитации. Анамнез должен выделить медицинские проблемы, которые могут изменить план лечения: курение, диабет, заболевания периферических сосудов, болезни соединительной ткани и т. д.

При первичном обращении детальное обследование травмированной кисти в приемном покое не представляется целесообразным, поскольку это может вызвать необоснованные болевые ощущения и привести к дополнительному загрязнению раны. Обычно достаточно снять повязки без углубленного осмотра для общего представления о характере повреждения. При необходимости выполняют рентгенографию в двух проекциях.

Операция должна быть выполнена в первые 6 часов после травмы, чтобы предупредить бактериальное загрязнение тканей. *

Руководство для лечения чистых ран

Целью здесь будет достижение закрытия раны в наиболее короткие сроки для предупреждения инфекции, фиброза и вторичных деформаций тканей кисти. Общими являются следующие принципы:

1. **Иммунизация.** Всем пострадавшим с повреждениями кожи проводят экстренную профилактику столбняка.

2. При необходимости, для того чтобы снять беспокойство пациента, выполняется **премедикация** с использованием седативных препаратов, малых транквилизаторов. При обширных повреждениях применяют 1—2 мл 2% раствора промедола или морфина.

3. Адекватное **обезболивание** на кисти, как правило, достигается проводниковой анестезией срединного и локтевого нервов, а также плечевого сплетения по Куленкампфу. При повреждениях пальцев достаточно анестезии по Лукашевичу-Оберсту 1% раствором лидокаина в объеме 4—8 мл. Для снижения болевых ощущений при чистых ранах анестетик показано вводить через уколы со стороны раны, а не путем ее обкалывания со стороны неповрежденных краев. Доказано, что такой прием не вызывает распространения инфекции.

4. Для успешной первичной хирургической обработки раны важную роль играет хорошее **обескровливание** кисти. Для безопасного и эффективного наложения жгута руку поднимают кверху, затем последовательно, один за другим, сверху вниз на предплечье накладывают эластичные бинты в виде спиральной повязки. При небольших ранах достаточно наложить на плечо манжету от тонометра. Жгут и манжету ослабляют через час на 5—10 минут. При этом реактивная гиперемия позволяет выявить границы нежизнеспособных тканей.

5. **Подготовка кисти** к операции начинается с того, что на рану накладывают стерильные салфетки. Коротко стригут ногти, очищают подногтевые пространства. Ни в коем случае нельзя использовать концентрированные растворы сильных антисептиков, йода и спирта непосредственно на рану. Пластические хирурги также являются противниками применения растворов перикиси водорода непосредственно в рану. Раствор перекиси водорода вызывает химический ожог тканей, что явно не способствует первичному заживлению. Кроме того, 5% и 10% растворы йода дубят кожу и, внедряясь в ткани, вызывают спаивание сухожилий. Для обработки кожи может быть использован 3% раствор жидкого мыла, 2% раствор йода.

6. **Очистка раны,** удаление сгустков крови и некротических масс во время первичной хирургической обработки. Очень полезно обильное отмывание раны теплым физиологическим раствором поваренной соли. Раствор может содержать антибиотики в слабой концентрации (1% раствор кефзола) и подаваться пульсирующей струей.

7. **Закрытие раны** должно осуществляться с использованием атравматичной техники с особо тщательным сопоставлением краев дермы. Ограниченная мобилизация краев раны на тыле кисти позволяет снизить натяжение по линии швов. Прямым сопоставлением наглухо можно зашивать резаные и рубленые раны, а ушибленные — только с ограниченной зоной повреждений. Раны на подушечках пальцев и в области ладони при наличии дефектов невозможно зашить первично. Мобилизация краев кожи на ладонной поверхности кисти и над суставами противопоказана. Следует пользоваться кожной пластикой.

8. Повязки призваны обеспечить отток от раны, защиту и иммобилизацию, а также, в некоторой степени, и компрессию. Кроме того, повязки должны быть достаточно эстетичными. Иммобилизацию проводят в функционально выгодном для данного повреждения положении. Для внешней повязки хорошо подходит эластичный бинт.

Руководство по лечению загрязненных острых ран

Все раны, за исключением хирургических, загрязнены в большей или меньшей степени. Рана может вынести загрязнение до 10^5 любых микроорганизмов на 1 грамм ткани, за исключением гемолитического стрептококка. Если концентрация микробов больше, то вероятность развития инфекции при закрытой хирургическим путем ране очень велика.

Большинство ран небоевого характера могут быть первично закрыты после **адекватной хирургической обработки.** При этом механическая обработка острым путем (скальпель, ножницы) должна сопровождаться обильным орошением пульсирующей струей антисептика. Иссечению подлежат только заведомо мертвые ткани. Первичное закрытие ран не производится в следующих случаях:

- сильное бактериальное загрязнение (укусы животных);

- упущено время хирургической обработки (относительно);
- размозженные, сильно ушибленные, лоскутные раны;
- применение пациентом стероидных гормонов в большом количестве.

Внутривенное применение **антибиотиков** целесообразно в первые четыре часа после получения травмы или во время первичной хирургической обработки. Местное обкалывание ран на кисти растворами антибиотиков позволяет при необходимости отсрочить хирургическую обработку на сутки-двое.

При **закрытии раны** погружные швы должны быть сведены к минимуму, поскольку они представляют инородный материал, который увеличивает риск инфекционных осложнений. Кожные швы монофиламентным материалом (капроновая, лавсановая леска, полипропилен, нейлон, супрамид) безопаснее, чем использование плетеного или крученого материала, потому что они менее способствуют проникновению бактериального загрязнения.

При наличии дефектов тканей целесообразно использование временных покрытий ксенотрансплантатами из свиной кожи. Биологические повязки очищают рану, уменьшают потерю серозной жидкости, снижают бактериальное загрязнение, предотвращают боль, обеспечивают лучшее приживление аутотрансплантатов. Их меняют через 2—5 дней до стабилизации кровоснабжения в ране и определения плана отсроченной реконструктивной операции.

Наблюдение. Загрязненные раны наблюдают в течение 48 часов после закрытия, и при ранних признаках инфекции должны приниматься необходимые меры. Швы распускают, удаляют гематому и т.д. Если подозрение о наличии инфекции сохраняется, гораздо безопаснее отсроченное закрытие раны после повторной хирургической обработки и исследования степени бактериальной обсемененности тканей.

Следует помнить, что на ладонной поверхности кисти и кончиков пальцев почти никогда не удается наложить отсроченные швы. Если рана больше 1 см, нужно применять пластику кожи.

Лечение и чистых, и загрязненных острых ран зависит от их типов. Различают резаные, колото-резаные, колотые, осадненные, ушибленные, рваные и скальпированные, а также огнестрельные раны. Некоторые раны имеют специфический характер. Это травматические отчленсния сегментов пальцев и кисти, а также укушенные раны.

Осадненные раны

После соответствующей обработки кожи растворами антисептиков с осадненной поверхности удаляют вкрапления инородных тел, например, частицы асфальта. Если инородные тела не удалить, эпителизация над ними приведет к образованию «травматических татуировок». Увеличивается и риск нагноения раны.

Раневую поверхность подсушивают слабоконцентрированным раствором перманганата калия, накладывают сухие повязки. Раны заживают под струпом.

Колотые раны

Чаще встречаются на пальцах, реже — на кисти и запястьи. Колотым ранам свойственны боль, незначительное кровотечение, быстрое склеивание краев и постепенно развивающаяся инфекция (Е.В.Усольцева, К.В.Машкара, 1986).

Улиц, не привитых в плановом порядке, обязательно проводят профилактику столбняка. Свежие чистые раны с оставшимися в них инородными телами подвегают первичной хирургической обработке, инородные тела удаляют, затем рану зашивают.

Колотые раны, нанесенные заведомо загрязненными предметами, рассекают и лечат как инфицированные раны, с отсроченным швом.

«Чистые» раны ведут консервативно. При появлении признаков воспаления лечение проводят по принципам гнойной хирургии.

Следует помнить, что колотые раны также опасны повреждением глубжележащих структур кисти (нервов, сосудов, сухожилий), что требует ранней диагностики (гематома, нарушение чувствительности, движений).

Как правило, пострадавшие рано возвращаются к труду. Во время работы и при контакте с водой в быту рекомендуется пользоваться резиновыми напальчниками и перчатками, а при тяжелой работе — рукавицами из плотной ткани.

Укушенные раны кисти

Укусы кисти **человеком** — относительно распространенный вид повреждений. Они могут приводить к тяжелым последствиям. При этом риск инфекционных осложнений особенно велик, так как основную часть патогенных микроорганизмов здесь составляют золотистый стафилококк и стрептококк.

Хирургическая обработка должна обеспечить аэробные условия заживления раны. Раны обильно орошают и не зашивают (ведут открытым способом). В течение первых 5—7 дней внутривенно вводят антибиотики. В дальнейшем таблетированные формы антибиотиков применяют еще 5—7 суток.

Укусы **животных** не так опасны в плане местных инфекционных осложнений, и их последствия обычно не представляются столь тяжкими, как укусы человека.

Лечение заключается в отмывании раны 20% мыльным раствором после взятия культуры тканей с последующей ирригацией изотоническим раствором поваренной соли. Края и дно раны не иссекают и ведут открытым способом при постоянном наблюдении. Показана профилактика столбняка и пероральное применение пенициллина, эритромицина или цефалоспорина курсом в 5—7 дней.

Антирабические прививки назначают при укусах и царапинах, нанесенных бешеными животными. Любые укусы в пальцы рук, если они нанесены известными здоровыми животными, требуют проведения условного курса прививок и 10-дневного наблюдения за животным.

Повреждения ногтей

Ногти защищают кончики пальцев от повреждений, содействуют осязанию и захвату мелких предметов, а также являются характерным эстетическим атрибутом руки человека. Своим внешним видом ногти указывают на социально-экономическую принадлежность индивидуума.

Корень ногтя покрыт эпителиальной выстилкой — эпонихием. Она необходима для гладкого тангенциального роста ногтя (рис. 14.1). Слой дермы под ногтевой пластинкой называется ногтевым ложем. Последнее состоит из зародышевого матрикса, который лежит под проксимальной третью ногтевой пластинки, от складки ногтя до дистальной части белого полулуния у корня (лунка). Лунка обозначает границу растущей части ногтя. Другая часть ногтевого ложа образована стерильным матриксом. Он занимает дистальные две трети ногтя, от лунки до края ногтевого ложа. Глубокая часть последнего довольно плотно прилегает к надкостнице дистальной фаланги. Зародышевый матрикс продуцирует около 90% объема ногтя. Оставшуюся часть ногтя производят стерильный матрикс и зародышевый слой на тыле проксимальной складки ногтя (E. Zook, 1990).

Повреждения ногтя относятся к наиболее распространенным травмам кисти, а ногтевое ложе считается наиболее характерной локализацией повреждений. Разрушение ногтевого матрикса обычно приводит к потере ногтя. Основными принципами лечения таких повреждений являются:

- тщательная обработка раны с минимальным удалением поврежденных тканей ногтевого ложа;
- аккуратное сопоставление поврежденного ногтя, его ложа и корня. Ложе сопоставляют тонкой кетгутовой нитью. Рану накрывают мазью с антибиотиком (тетрациклиновая, эритромициновая). Ногтевую пластинку сшивают в дистальной части одним швом, который снимают на 7—10 день по мере роста ногтя;
- сохранение длины ногтя;
- отсроченное иссечение остатков ногтевого ложа;
- особое внимание к сопутствующим переломам дистальных фаланг пальцев;
- иммобилизация фаланги на 3—4 недели для предупреждения случайных травм кончика пальца.

В ситуациях, когда корень ногтя сильно поврежден, ногтевая пластинка может вырасти только к 4—5 месяцам после травмы. При полной утрате ногтя и его ложа возможно проведение пластических реконструктивных операций с пересадкой сложных трансплантатов, включающих ногтевое ложе с пальца стопы. Рядом авторов практикуется микрохирургическая пересадка таких комплексов с наложением микрососудистых анастомозов. Перечисленные выше понятия относятся к терминам пластической хирургии.

Термины пластической хирургии

- **«Plasticos» (гр.)** — формировать, создавать.
- **Пластическая хирургия** — специальность, посвященная решению сложных проблем заживления ран с конечной целью восстановления или воссоздания наилучшей функции части тела с наивысшим эстетическим результатом.
- **Восстановительная операция** — воссоздание ткани или органа, чаще после повреждения, путем использования местных тканей в зоне поражения.
- **Реконструктивная операция** — воссоздание формы ткани или органа путем перенесения пластического материала из других мест, для которых данная локализация не характерна.
- **Трансплантат** — участок тканей, полностью изолированный от всего ложа (донорское) и пересаженный в другую зону (реципиентную), откуда он может получать новый источник кровоснабжения.
- Трансплантаты кожи **расщепленные** включают в себя эпидермис и часть дермы.
- Трансплантаты кожи **во всю** толщу включают в себя эпидермис и всю дерму.
- **Лоскуты** — ткани, пересаженные с одного места на другое с непрерывным кровоснабжением.
- Лоскут **с беспорядочным кровоснабжением** — питание кожи осуществляется за счет хаотичных дермального и субдермального сосудистых сплетений.
- Лоскут **с осевым кровоснабжением** — питание осуществляется за счет постоянно проходящей в сосгаве выбранного участка тканей артерии и сопроюждающеи вены.
- **Свободный лоскут** — лоскут с осевым кровоснабжением, сосуды которого пересекают и включают в кровоток наложением микрососудистых анастомозов сразу после пересадки в реципиентную область.

Раны кончиков пальцев с дефектом мягких тканей

Кончик пальца определяют как часть концевой фаланги дистальнее мест прикрепления тыльного апоневроза и сухожилия глубокого сгибателя пальца. Если травмы кисти составляют 10% всех острых повреждений, то отчленения кончиков пальцев среди них занимают ведущее место.

Задачами оперативного лечения тканей ранений является (1) закрытие раны хорошо кровоснабжаемыми тканями; (2) максимальное восстановление чувствительности; (3) сохранение длины; (4) обеспечение функции сустава. На выбор способа лечения влияют механизм травмы, размер дефекта, локализация и состояние раны, сопутствующие повреждения других отелов кисти, возраст, пол, общее состояние здоровья и профессия пациента. Большинство травм.кончиков пальцев могут быть излечены амбулаторно.

Заживление вторичным натяжением. Если повреждения с дефектом тканей достаточно поверхностны и составляют не более 2,5 кв. мм, допустимо спонтанное заживление раны через грануляции. Все нежизнеспособные ткани должны быть удалены, а обнаруженные костные выступы должны быть укрыты мягкими тканями. Рану закрывают влажно-высыхающими повязками или неадгезивным марлевым покрытием и перевязывают ежедневно в течение нескольких дней. Полное заживление обычно достигается через 3—4 недели. Такой метод консервативного лечения хорошо подходит для детей и пожилых людей.

Прямое сопоставление. Если отсечено не более чем 2—3 мм кости дистальной фаланги пальца, то представляется обоснованным первичное закрытие раны с незначительным укорочением кости и мобилизацией кожи. Вместе с тем до 50% оперированных таким способом пациентов беспокоит некоторый дискомфорт, включая повышенную чувствительность, холодовую непереносимость и низкий порог болевых ощущений.

Кожные трансплантаты. Для кончиков пальцев лучше всего подходят полнослойные трансплантаты.

Лоскуты для **реконструкции.** Потеря мякоти кончика пальца больше чем на одну треть длины фаланги требует замещения мягких тканей для обеспечения стабильности дистальной части ногтя. Руководством для реконструкции в этих условиях может быть следующее:

- ткани, используемые для пластики, должны иметь хорошую чувствительность и быть способными выдерживать обычную рабочую нагрузку;
- вторичные деформации должны быть незначительными и не приводить к функциональным потерям донорской зоны;
- метод должен быть безопасным, практичным, экономичным, а его результаты — преде казуе м ы м и.

Показаниями к использованию лоскутов местных тканей являются:

1) раневое ложе не способно обеспечить реваскуляризацию трансплантата;

2) замещение подкожной жировой клетчатки так же необходимо, как и замещение кожи;

3) защита важных структур, например, культи нервного ствола. Культя нерва не должна соприкасаться с кожным рубцом.

Надежными способами закрытия дефектов кончиков пальцев чувствительными лоскутами местных тканей признаны методики H. Geissendoifer (1943) и W. Kutler (1947), а также E. Tranquille-Leale (1935), F. Ehler (1943) и E. Atasoy с соавт. (1970).

Согласно первым двум авторам (рис. 14.2, а), выкраивают два боковых треугольных лоскута, которые выдвигают дистально в срединном направлении, где их сшивают между собой. Спустя 3—6 недель подушечка пальца начинает выдерживать обычную нагрузку. Недостатком является возможное формирование гиперчувствительного рубца на торце культи и ограниченная подвижность тканей.

Вторая группа авторов популяризирует тип выдвижной V—Y пластики кожи (рис. 14.2, б).

В обоих случаях лоскут забирают с подкожной клетчаткой, отсепарованной от поверхности влагалища сухожилия сгибателя с пересечением фиброзных перемычек.

В 1964 году E. Moberg предложил прямоугольный ладонный выдвигаемый лоскут с основания пальца на основе пальцевых сосудисто-нервных пучков для закрытия ладонных дефектов кончиков пальцев, особенно большого, с сохранением чувствительности кожи (рис. 14.2, в).

Классическим стал и способ несвободной пластики **с** возвышения большого пальца. Лоскут отсекают на 10—14 день. Недостатком являются послеоперационная позиционная тугоподвижность проксимального межфалангового сустава и гиперестезия кончика пальца.

Небольшие дефекты кисти и пальцев

При обнажении подкожной клетчатки, надкостницы, сухожильных влагалищ и на грануляции хорошо приживают расщепленные кожные трансплантаты. Для предупреждения контракции в зонах повышенной функциональной активности над суставами возможно использование трансплантатов во всю толщу.

При обнаружении костей, суставов и/или сухожилий пальцев свободно пересаженные участки кожи не приживают, а описанные выше выдвижные лоскуты неэффективны. В таких ситуациях применяют перекрестные лоскуты с тыла проксимальной и средней фаланг соседних 2—5 пальцев (T. Cronin, 1951), а а также «флажковые» осевые лоскуты (G. Lister, 1985).

J. Littler (1960) разработал технику перемещения островковых нейроваскулярных кожных лоскутов на пальцах и кисти. К настоящему времени арсенал подобных операций значительно расширен за счет изучения хирургической анатомии первой и второй тыльных пястных артерий, а также с началом применения так называемых «венозных» лоскутов. Питание последних осуществляется исключительно за счет венозных ножек.

Большие дефекты кисти и пальцев

При выборе пластического материала для замещения дефектов мягких тканей кисти хирург всегда должен оценивать возможность восстановления чувствительности в зоне реконструкции.

На пальцах адекватную критическую чувствительность можно обеспечить за счет перекрестных иннервируемых лоскутов, нейроваскулярных островковых лоскутов, а также с помощью микрососудистых пересадок с пальцев стопы.

Защитная чувствительность на ладонной и тыльной поверхности кисти может быть достигнута с помощью свободной микрохирургической пересадки тонких кожно-фасциальных лоскутов. При этом наиболее часто донорскими зонами являются первый межпальцевый промежуток, **дельтовидный и латеральный лоскуты плеча, лучевой и локтевой предплечья.** Тонкие мышечные и фасциальные лоскуты **(поверхностная височная фасция)** покрывают расщепленной кожей. Они лишены чувствительной иннервации, поэтому их обычно пересаживают на тыл кисти.

Лоскуты с предплечья могут быть перемещены на кисть разворотом на мобилизованной сосудистой ножке с ретроградным кровотоком (рис. 14.3). При этом лучевой лоскут предплечья способен включать фрагмент лучевой кости, необходимый, например, для реконструкции большого пальца.

Лишенные чувствительности кожные лоскуты с отдаленных областей груди и живота известны как традиционные методы замещения обширных дефектов кисти «итальянским» способом. Несмотря на то, что эстетический результат операций, как правило, может быть признан хорошим или удовлетворительным, отсутствие чувствительности является слишком серьезным недостатком при их использовании на кисти. Именно поэтому в настоящее время нейроваскулярные лоскуты, перемещенные на ножке или пересаженные на микрососудистых анастомозах, в основном заместили традиционные способы пластики. Примечательным исключением из этой тенденции яв-

ляется кожно-жировой **паховый лоскут,** который остается надежным и эффективным способом закрытия обширных дефектов кисти и запястья (рис. 14.4). Лоскут может достигать в длину 30 см и в ширину 10 см. При этом донорский дефект закрывают первично. Ось лоскута образуют поверхностная окружающая подвздошную кость артерия и вена. Они проходят на 2 см ниже паховой связки вдоль последней. Ускоренная тренировка позволяет отсекать питающую ножку уже через 5—7 дней после пересадки на кисть (Б. С. Вихриев с соавт., 1994).

Микрохирургическая пересадка мышечных лоскутов из широчайшей мышцы спины, нежной мышцы, прямой мышцы живота особенно эффективны для борьбы с инфекцией при обнаружении костных структур. Вместе с тем эти ткани слишком объемны для кисти.

При закрытии тотально скальпированных ран кисти лучше других себя зарекомендовала несвободная и свободная пересадка большого сальника, закрытого расщепленной кожей (J. Kiricuia, 1979; K. Pshenisnov et al., 1994).

Приживлению лоскутов могут воспрепятствовать ошибки в их формировании, натяжение, перекрут тканей, отек или воспапение, которые нарушают артериальный приток или венозный отток. Побледнение тканей свидетельствует о нарушении артериального кровоснабжения, а цианоз — о затруднениях венозного оттока.

Тактика фельдшера и хирурга ЦРБ при тяжелых открытых повреждениях кисти

При обширных повреждениях кисти, открытых переломах в сочетании с повреждением сухожилий, нервов, сосудов с дефектом кожи необходимо ввести обезболивающие препараты, выполнить туалет раны, остановить кровотечение. На рану накладывают асептическую повязку, конечность иммобилизируют и направляют пациента в центр хирургии кисти.

Премедикацию выполняют посредством введения 1—2 мл 2% раствора промедола или морфина.

Проводниковая анестезия дает наилучшее обезболивание и достигается блокадой срединного, локтевого и лучевого нервов в области запястья, где эти нервы располагаются поверхностно.

Туалет кожи кисти и предплечья следует проводить под жгутом.. Рану закрывают стерильной салфеткой, смоченной раствором антисептика. Коротко стригут ногти и чистят подногтевые пространства. Особенно загрязненные участки кожи очищают с помощью бензина, скипидара или жидкого вазелина. Также могут быть использованы 3—5% растворы жидкого мыла, детергент «Новость» (1 столовая ложка порошка на 1 л воды) и другие моющие средства. При этом обработку выполняют в направлении от раны. Как указывалось выше, растворители и детергенты ни в коем случае не должны попасть в рану. Затем с помощью груши и тампона промывают рану. При этом удаляют инородные тела и свободно лежащие, явно нежизнеспособные ткани. Чисто вымытую руку высушивают стерильным полотенцем, кожу смазывают штатным для данного лечебного учреждения раствором, принятым для подготовки операционного поля (спирт, йодинол, спиртовой раствор хлоргексидина).

Окончательная остановка кровотечения производится наложением кровоостанавливающих зажимов на выступающие в рану культи сосудов с их последующей перевязкой длинными тонкими нитями.

Профилактика циркуляторных осложнений включает вскрытие напряженных гематом; при выраженном отеке — рассечение клепальной связки. Репозиция отломков и вправление вывихов также обеспечивают предупреждение трофических осложнений.

Профилактика раневой инфекции на кисти достигается обкалыванием, внутрикостным или внутривенным промыванием раны антибиотиками широко спектра действия (И. Г. Гришин с соавт., 1985).

Повязки на рану накладывают таким образом, чтобы кисть находилась в функционально выгодном положении. При этом в ладонь вкладывают стерильные салфетки в виде валика с тем расчетом, чтобы в суставах 2—5 пальцев было легкое сгибание, тыльное сгибание кисти до 30°, а также отведение и противопоставление I пальца,

Иммобилизацию осуществляют табельными шинами Крамера с фиксацией косыночной повязкой.

Больных направляют после предварительного уведомления в специализированный центр хирургии кисти. Острой необходимости экстренной транспортировки пострадавших в ночное время нет.

Таким образом, основным при открытых повреждениях кисти является принцип **сберегательного** лечения (3. Ф. Нельзина, 1985, И. Г. Гришин с соавт., 1985). Все хирургические мероприятия должны быть направлены на борьбу с инфекцией, нарушениями периферического кровот)'та и отеком тканей, а также носить те или иные элементы восстановления.

Во время первичной хирургической обработки ткани сомнительной жизнеспособности нужно сохранять, а не иссекать, сберегая каждый их миллиметр. Ни в коем случае нельзя укорачивать костный скелет, отдавая предпочтение первично-реконструктивным операциям. Недопустимо выполнение ампутаций и экзартикуляций при травмах кисти. Они должны уступить место первичной хирургической обработке ран, при необходимости с формированием культи. Известно, что палец после вычленения даже ногтевой фаланги теряет силу захвата на 50%.

В условиях мирного времени мы не являемся сторонниками и отсроченной первичной хирургической обработки ран, в том числе при тяжелых травмах кисти. Вместе с тем при отсутствии опытного хирурга в районных и городских больницах первичную хирургическую обработку лучше отсрочить, выполнив антибиотикопрофилактику и направив пациента в специализированный стационар. С другой стороны, мы предпочитаем выполнять окончательное закрытие дефекта кисти после серии повторных хирургических обработок с этапным удалением явно нежизнеспособных тканей.

Травматические отчленения пальцев и кисти

По механизму травмы и виду отчленения различают (1) гильотинные; (2) циркулярной пилой; (3) от раздавливания; (4) скальпированные; (5) тракционные; (6) с множественными повреждениями (в том числе двойное отчленение).

В клинике травматологии Ярославской медицинской академии термин «травматическая ампутация» не применяется (В.В.Ключевский, 1977). Ампутацией называют хирургическую операцию, а не вид травмы.

По характеру повреждения выделяют полное и неполное отчленение сегмента.

При **полном** (тотальном) отчленении кровоснабжение сегмента конечности полностью прерывается. При **неполном,** или субтотальном, отчленении кровоснабжение сохраняется, но в ограниченном объеме. Такая травма обычно характеризуется повреждением скелета и пересечением более половины окружности мягких тканей.

При сохранении механической связки отчлененного сегмента с конечностью лишь через раздавленное сухожилие, нерв или узкую полоску кожи отличий в кровоснабжении этого сегмента от полностью отчлененного нет. Это определяет однотипность хирургической тактики в подобных ситуациях.

Приживление полностью отчлененных сегментов конечностей называют **реплантацией.**

Операция, которая включает в себя дополнительное восстановление сосудов при неполном отчленении сегмента с некомпенсированной ишемией при обширных повреждениях мягких тканей, переломах костей, получила название **реваскуляризации.**

Организация первой медицинской, первой врачебной и квалифицированной помощи пострадавшим

Задачами на догоспитальном этапе (по А. Е. Белоусову, С. С. Ткаченко, 1988) являются:

1) восстановление и стабилизация жизненно важных функций организма больного;
2) правильная консервация отчлененного (поврежденного) сегмента;
3) быстрая доставка пострадавших в специализированный центр микрохирургии и хирургии кисти.

Первая из поставленных задач возникает при отчленении крупных сегментов конечности, множественных и сочетанных повреждениях. Здесь необходимы ранняя щадящая **остановка кровотечения** и проведение противошоковых мероприятий.

При отчленении кисти и пальцев для остановки кровотечения обычно достаточно наложить давящую повязку и придать конечности возвышенное положение. Во всех случаях рана должна быть закрыта стерильной салфеткой, а конечность иммобилизирована шиной Крамера. Наложение жгута допускается, если транспортировка до этапа квалифицированной или специализированной помощи займет не более 1—1,5 часа.

В таких ситуациях **квалифицированная помощь** заключается в перевязке кровоточащих магистральных сосудов, как правило, при повреждениях запястья и кисти. Лигатуры накладывают на самые концы артерий и вен, оберегая их от дополнительной травматизации. Сохранение длинных концов нитей позволяет быстро обнаружить поврежденный сосуд на следующем этапе. Профилактически применяют антибиотики широкого спектра действия. При повреждении крупных сегментов определяют группу крови и резус-фактор.

Сотрудники «скорой помощи», хирурги районных и городских больниц должны заблаговременно оповестить микрохирургов и травматологов специализированного центра о предстоящем поступлении пострадавшего, его состоянии и возрасте, сроках доставки, группе крови, а также об уровне и характере повреждения. Экстренная доставка пострадавшего должна происходить по оптимальным путям эвакуации, утвержденным для каждого медицинского региона. Обязательно сопровождение врачом (фельдшером), особенно при наложении жгута.

Правильная транспортировка отчлененного сегмента предусматривает его помещение в сухом виде в стерильный целлофановый пакет (например, из-под капельницы). Этот пакет завязывают и помещают во второй, больший пакет, заполненный водой и тающим льдом (рис. 14.5). Таким образом, температура тканей поддерживается на уровне 4—5 градусов Цельсия. Известно, что охлаждение ниже нуля градусов приводит к кристаллизации внутриклеточной жидкости с разрывом оболочки клетки при размораживании. Такие ткани не восстанавливаются даже после возобновления в них кровообращения. В этой связи *недопустимо* помещение отчлененных сегментов в морозильные камеры, как и транспортировка при отрицательных температурах окружающего воздуха. Не менее важно, чтобы сегмент не был в контакте с водой. Это может привести к осмотическим нарушениям, что сделает его нереплантабельным.

Признанные сроки холодовой аноксии составляют 24 часа для пальцев, 10—12 часов для кисти и 6—8 часов для предплечья, в зависимости от уровня отчленения. Известны наблюдения удачной реплантации 10 пальцев через 48 часов, а кисти, при специальных методах консервации — через трое суток после травмы. Вместе с тем, оценивая сроки допустимой аноксии тканей, лучше ориентироваться на меньшие из приве-

денных выше средних цифр, так как для включения тканей в кровоток в центре микрохирургии еще требуется в среднем около 3 часов после доставки.

Ошибкой является отказ от охлаждения не полностью отчлененных сегментов конечностей. Методики гипотермии те же.

Проведение реплантации (реваскуляризации) **абсолютно противопоказано:**

1) при запредельных сроках аноксии;
2) при наличии других тяжелых повреждений или хронических заболеваний;
3) при обширном размозжении отчлененного сегмента, в том числе при его повреждении на нескольких уровнях, когда возможность приживления сомнительна, а восстановление функции мало реалистично.

Относительным противопоказанием является обильное загрязнение раны.

Вместе с тем при решении иопроса о реплантации нельзя не учитывать субъективных факторов, таких, как желание и просьба пациента о проведении операции, особая важность кисти для трудовой деятельности, а также по эстетическим и психологическим соображениям, значимость социально-экономических факторов и т.д. Должны быть приняты во внимание психоэмоциональная стабильность и готовность пациента к длительной реабилитации. В этом смысле возраст не может быть противопоказанием к восстановительной операции.

Показания к реплантации:

1) отчленение крупных сегментов конечности;
2) отчленение I пальца кисти;
3) множественные отчленения пальцев кисти;
4) отчленения пальцев у детей.

В этих ситуациях реплантация проводится даже при наличии относительных противопоказаний.

Реваскуляризацию пальцев и кисти проводят при субкомпенсированном и декомпенсированном нарушениях периферического кровообращения (бледный или бледно-цианотичный цвет кожи, резко ослаблен или отсутствует капиллярный ответ на точечное прижатие тканей, капля крови из прокола дистальной фаланги выделяется лишь при надавливании или отсутствует). Поздние клинические проявления ишемии характеризуются трофическими нарушениями, вплоть до некроза пальца.

При реплантации на более проксимальных уровнях возникают следующие закономерности:

1. Количество реплантируемых сегментов по отношению к общему количеству отчленений уменьшается;
2. Показания к реплантации расширяются;
3. Приживление сегментов наступает чаще;
4. Их функция ухудшается;
5. Общие осложнения становятся все более тяжелыми.

Решение вопроса о целесообразности реплантации или реваскуляризации отчлененного сегмента может принимать только специалист, в совершенстве владеющий микрохирургическим методом.

Общая техника операций

Наиболее часто реплантации **пальцев** проводят по следующей схеме:

1. Идентификация и маркировка сосудов и нервов.
2. Укорочение и выравнивание костных отломков.
3. Остеосинтез.
4. Шов сухожилий сгибателей.

5. Шов сухожилий влагалищ.
6. Шов сухожилий разгибателей.
7. Шов артерий,
8. Шов нервов.
9. Шов вен (не менее двух на одну сшитую артерияю).
10. Кожные швы.

Первые два этапа проводят одновременно двумя бригадами хирургов. При реплантации кисти вначале восстанавливают разгибатели и вены, затем — артерии.

Операции реплантации могут быть выполнены только в специализированном центре, поскольку

- требуется специальное оснащение;
- необходим специально подготовленный персонал;
- требуется квалифицированное наблюдение в течение первых 10—14 суток для своевременного выявления микрососудистых осложнений (тромбоз, спазм, сдавление). Первый день реплантат осматривают каждый час;
- необходима готовность операционной бригады для возможной повторной операции;
- требуется восстановительное лечение, начиная с раннего послеоперационного периода.

Закрытые повреждения кисти: ушибы

Ушибы кисти относятся к наиболее многочисленной группе повреждений. Под этим диагнозом понимают различные повреждения тканей в результате кратковременного тупого механического воздействия без нарушения целости кожи. Особого внимания заслуживают ушибы кончиков пальцев и области межфаланговых суставов.

Ушибы кончиков сопровождаются резкой пульсирующей болью в связи с формированием гематомы, в том числе под ногтем. У каждого третьего пострадавшего иногда — только при повторной рентгенографии в двух проекциях — обнаруживают перелом бугристости дистальной фаланги.

Для ушиба межфаланговых суставов характерны сильная боль, кровоизлияние, отек и защитное ограничение подвижности. Гемартроз и реактивный выпот определяются через сутки и более после травмы.

При оказании первой помощи необходимо охладить место ушиба под струей проточной воды до онемения кожи. Если таких условий нет, ушибленную кисть погружают в холодную воду, обкладывают снегом или льдом на 5—7 минут. Охлаждение с перерывами в 10—15 минут продолжают, в зависимости от тяжести травмы, от 2 до 10 раз до стихания боли и увеличения объема движений. Кольцо, если оно есть, обязательно снимают (рис. 14.6). Если нет ссадин и ран, повязку не накладывают. При легких ушибах 80% пострадавших сохраняют работоспособность.

При наличии изолированных (замкнутых) кровоизлияний проводят их опорожнение проколом (разрезом). Для удаления подногтевых гематом ногтевую пластинку трепанируют скальпелем. Отверстие в ней заклеивают жидкостью Новикова, клеем БФ-6.

Отделенную ногтевую пластинку, если она цела, обрабатывают раствором антисептиков и укладывают на место, фиксируя швом (рис. 14.7). Если пластинки нет, ногтевое ложе припудривают стрептоцидом, накладывают наперсток из гипса, так как подногтевые гематомы почти всегда сопровождаются переломом дистальной фаланги пальца.

Разлитые кровоизлияния лечат консервативно, добиваясь рассасывания.

При постоянной боли и выраженном симптоме зыбления над ушибленными суставами, после адекватного местного обезболивания хлорэтилом или новокаином, производят пункцию с тыльно-боковой поверхности пальца. После прокола палец иммоби-

лизируют на 1—2 суток. Тугие повязки при отслойке кожи недопустимы. Затем назначают физиотерапию (УВЧ, электрофорез йодида калия и ронидазы, тепло в виде сухих и полуспиртовых компрессов, магнитотерапия, электронейростимуляция). Внутрь принимают ацетилсалициловую кислоту по 0,5 г 2 раза в день. При болях принимают анальгетики. Со 2—5 дня начинают лечебную физкультуру.

Средняя продолжительность лечения больных с ушибами кисти и пальцев составляет от 5 дней до 3 недель, в среднем — 10 дней.

Сдавления кисти

Сдавление характеризуется более длительным, чем при ушибе, механическим воздействием тупого предмета (до 7 минут) и по морфологическим признакам занимает среднее положение между ушибом и размозжением тканей. Как правило, сдавления возникают в результате придавления конечности тяжелыми предметами и в случаях попадания в движущиеся механизмы.

Наиболее распространено придавливание пальца дверью, особенно у детей. Ногтевая фаланга утолщена, может наблюдаться подногтевая гематома. В отличие от ушиба, при котором характерны сильные боли, сдавление характеризуется гипостезией места повреждения.

Лечение сдавлений пальцев такое же, как при ушибах. Отличие в том, что уже на 3—4 сутки могут выявляться частичные некрозы мягких тканей.

Сдавления всей кисти также сопровождаются гипостезией и умеренной болью. Пострадавшие жалуются на тяжесть, распирание, онемение кисти, невозможность двигать пальцами. Быстро нарастает отек кисти, пальцы принимают полусогнутое положение. После охлаждения и иммобилизации кисти больного направляют в стационар, где рекомендуется срочная декомпрессия сдавленных тканей в области межкостных промежутков. Благодаря этому удается избежать развития ишемических контрактур.

Повреждения связочного аппарата кисти

Кистевой сустав

Понимание кинематики, а следовательно, и вероятных повреждений связок кистевого сустава невозможно без знания его анатомии. Костными составляющими этого сустава являются: дистальные концы лучевой и локтевой костей, проксимальный ряд костей запястья (трехгранная, полулунная и гороховидная), дистальный ряд костей (крючковидная, головчатая, трапециевидная кость и трапеция). Ладьевидная кость, являясь как бы «слугой двух господ», проксимальным своим полюсом входит в состав проксимального, а дистальным — в состав дистального ряда костей запястья.

Провреждения суставного диска. Кистевой сустав состоит из лучезапястного (ЛЗС), сред не за пястного (СЗС) и дистального лучелоктевого суставов (ДЛЛС). В норме эти суставы не связаны между собой. ДЛЛС отделяется от ЛЗС суставным диском. Этот диск имеет треугольную форму и крепится своей вершиной к основанию шиловидного отростка локтевой кости с одной стороны и к локтевому краю суставной поверхности лучевой кости — с другой (рис. 14.8). По краям диска расположены ладонная и тыльная локтелучевые связки, которые являются основными стабилизаторами ДЛЛС. Ладонная связка натягивается в супинации предплечья, а тыльная — в пронации. Наибольшей толщины диск достигает у места его прикрепления к шиловидному отростку локтевой кости (4—5 мм), наименьшей — в проекции полюса головки локтевой кости (около 2 мм). Центральная часть диска не имеет кровоснабжения, оно есть только по его периферии.

Разрывы суставного диска могут быть травматического и дегенеративного характера. В результате травм диск чаще разрывается в месте прикрепления к лучевой кости, реже отрыв происходит от локтевой кости. При переломах шиловидного отростка локтевой кости в области его основания прикрепление диска остается на оторвавшемся шиловидном отростке. Поэтому шиловидный отросток как фрагмент практически всегда смещается кнаружи, и его репозиция при переломе лучевой кости в «типичном месте» требует среднего положения ротации предплечья.

Диагноз травматического разрыва диска ставят на основании механизма повреждения и клинической картины. Обычно разрыв происходит при падении на отведенную руку в результате переразгибания в ЛЗС или в момент подъема тяжелого предмета. Разрыв сопровождается появлением резкой боли в локтевой части запястья. Любые действия, которые требуют ротации предплечья и одновременно нагрузки на запястья (например, работа отверткой или пользование дверным ключом), вызывают боль в проекции диска. Пациент может также ощущать щелчки и блокады при движениях в области запястья.

Пальпация запястья должна быть очень тщательной. Для определения точек наибольшей болезненности следует использовать тупой конец карандаша. При отрыве диска от лучевой кости наибольшая болезненность при пальпации выявляется на тыле кисти над головкой локтевой кости. Если диск оторвался от локтевой кости, то. боль будет локализоваться в области основания шиловидного отростка. Боль и крепитация усиливаются, если при согнутом локтевом суставе, слегка разогнутой и приведенной кисти пронировать и супинировать предплечье с нагрузкой на запястье по оси. B.Lester с соавт. (1995) описал «пресс-тест» для диагностики повреждения диска: пациент сидит на стуле, опираясь ладонно-локтевой поверхностью запястья на край стула, и пытается руками приподнять себя от сидения. Появление боли в проекции диска свидетельствует о его повреждении.

Рентгенологическое обследование, как правило, не выявляет какой-либо патологии. Вместе с тем выполнение рентгенограмм является обязательным для исключения другой патологии и определения лучелоктевого индекса. Чем длиннее локтевая кость относительно лучевой, тем более вероятно повреждение суставного диска. Более точную информацию о повреждении диска можно получить при компьютерной томографии, ЯМР-обследовании, артрографии и артроскопии лучезапястного сустава.

Заподозрив повреждение суставного диска, следует определить, стабилен ли ДЛЛС. Избыточная подвижность дистального конца локтевой кости к тылу в полной пронации предплечья или ладонно в его супинации, по сравнению с неповрежденной конечностью, свидетельствует о нестабильности ДЛЛС.

В этом случае следует наложить гипсовую повязку от средней трети плеча с фиксацией предплечья в среднем положении ротации на 6 недель. Обязательно следует выполнить рентгенограммы после наложения гипсовой повязки в 2-х проекциях для исключения возможного подвывиха головки локтевой кости.

Если при клинической картине повреждения суставного диска стабильность ДЛЛС не вызывает сомнения, то следует наложить гипсовую лонгету до верхней трети предплечья на 3 недели в среднем положении ротации. По снятии гипсовой лонгеты проводится курс физиолечения и лечебной физкультуры в течение 2 недель. Если к этому времени пациент не может приступить к работе из-за боли и ограничения функции, то его следует направить к специалисту по хирургии кисти.

Дегенеративные разрывы суставного диска, как правило, происходят у людей, запястья которых по роду их деятельности испытывают большие нагрузки (например, у теннисистов или штангистов). Возможен дегенеративный разрыв диска у пациентов с врожденным или приобретенным положительным лучелоктевым индексом (локтевая кость длиннее лучевой). Лечение этих больных предпочтительно проводить в специализированном лечебном учреждении.

Повреждение межзапястных связок. Если суставной диск отделяет дистальный лучелоктевои сустав от лучезапястного, то лучезапястный отделяется от среднезапястного внутренними межзапястными связками, которые играют решающую роль в карпальной стабильности. Эти связки соединяют между собой кисти проксимального ряда запястья по проксимальному их краю, делая их суставную поверхность, обращенную к лучевой кости, общей, а переход от одной кисти к другой — визуально незаметным.

Между тремя костями проксимального ряда расположены две такие связки: ладьевидно-полулунная (ЛПС) и полулунно-трехгранная (ПТС), соединяющие соответствующие кости. Эти связки позволяют костям запястья двигаться друг относительно друга только в тех пределах, которые позволяют размеры и свойства этих связок. Так как межзапястные связки имеют среднюю длину 2,0—2,5 мм, ширину 10—15 мм и толщину 5—8 мм, амплитуда этих движений не превышает 15-20". Причем несодружественные движения возможны только в одной плоскости — сагиттальной (сгибание—разгибание). Все остальные движения кости проксимального ряда запястья совершают вместе. Разрыв связок приводит к нарушению содружественности движений костей запястья, они начинают перемещаться, не движимые «общей целью», а руководствуясь «личными» или «групповыми» интересами. Это приводит к нестабильности сустава, определяемой как **невозможность поддержания нормальных взаимоотношений между артикулирующими поверхностями в условиях физиологической нагрузки.**

Результатом полного разрыва ЛПС и ПТС является обычно вывих полулунной кости в ладонном направлении или перелунарный вывих кисти в тыльном направлении. Столь грубое смещение и нарушение взаимоотношений между костями запястья достаточно очевидно для диагностики. Куда более сложной представляется диагностика изолированных полных и неполных разрывов межзапястных связок.

Не описано какого-либо специфического механизма травмы запястья, приводящего к разрыву связок. В нашей практике это были и падения с упором на «пятку ладони», и прямой удар сорвавшимся инструментом по запястью, и результат насильственного «выкручивания» рук. Были наблюдения, когда пациент не помнил момента травмы.

При разрыве ладьевидно-полулунной (ЛПС) связки отек и локальная болезненность определяются в проекции связки на тыле кисти — точке, расположенной на 1 см дистальнее пересечения суставной щели лучезапястного сустава с линией, являющейся продолжением второго межпальцевого промежутка. Иногда отек и болезненность при пальпации распространяются на область «анатомической табакерки». Хорошим диагностическим приемом является тест Watson (1988): врач обхватывает кисть больного с локтевой поверхности запястья, располагая четыре пальца на тыле, а первым пальцем упирается в дистальный полюс ладьевидной кости на ладонной поверхности запястья. Пациента просят отвести кисть в локтевую сторону, а затем плавно выводить ее в лучевую сторону. Появление резкой боли, а часто — и болезненного щелчка, ощущаемого как больным, так и обследующим, свидетельствуют о разрыве связки между полулунной и ладьевидной костями.

Очень много информации о ЛПС можно почерпнуть из рентгенограмм в двух стандартных проекциях. Обращать внимание следует на:

1. **Увеличение ладьевидно-полулунного промежутка.** Если расстояние между костями в середине промежутка 3 мм или более, то разрыв связки не вызывает сомнения. Если расстояние 2—3 мм, то желательно сделать рентгенограммы здорового запястья для сравнения;

2. **Ладонное сгибание ладьевидной кости.** Если угол между осью лучевой и ладьевидной костей в боковой проекции превышает 60°, это свидетельствует о избыточном наклоне ладьевидной кости (рис. 14.9, а);

3. **Укорочение ладьевидной кости.** Уменьшение длины ладьевидной кости на снимке в прямой проекции свидетельствует о ее ротации;

4. **Кольцевидный контур дистального полюса ладьевидной кости.** Появление этого

контура на снимках в прямой проекции свидетельствует о избыточном наклоне ладьевидной кости;

5. **Увеличите полулунно-ладьевидного (ПЛ) угла.** Разрыв ЛПС приводит к нарушению связи между полулунной и ладьевидной костями. Ладьевидная кость из-за особенности своей формы пронируется и сгибается, а полулунная кость разгибается (рис. 14.10, б). В норме ПЛ угол составляет 30—60° (рис. 14.10, а). Увеличение угла по снимкам в боковой проекции свыше 70° достоверно свидетельствует о несостоятельности ЛПС (рис. 14.9, б).

На уровне специализированной клиники для установления диагноза используются также рентгенограммы с нагрузкой, артрография, артроскопия, ЯМР, компьютерная томография.

Если диагноз разрыва ЛП связки очевиден, то главное, чего следует добиться, это устранить ротацию и сгибание ладьевидной кости. В свежем случае обычно это удается сделать надавливанием на дистальный полюс ладьевидной кости с ладонной поверхности. Критерием устранения подвывиха ладьевидной кости является отсутствие вышеперечисленных рентгенологических признаков на контрольных рентгенограммах. Вправленную ладьевидную кость следует зафиксировать минимум двумя спицами к полулунной и наложить гипсовую лонгету. Продолжительность фиксации спицами и иммобилизации — 8 недель. Устранение даже свежего подвывиха ладьевидной кости и закрытая фиксация ее к полулунной кости спицами — это достаточно сложная манипуляция, требующая определенного навыка. Поэтому этим пациентам, не говоря уже о больных с застарелыми повреждениями и неочевидным диагнозом, лучше лечиться у специалиста в хирургии кисти.

Свежий разрыв полулунно-трехгранной связки (ПТС) может сочетаться с разрывом суставного диска и характеризуется жалобами на боль и крепитацию в локтевой части запястья. При пальпации наибольшая болезненность определяется на тыле кисти, в точке, расположенной на 1 см дистальнее пересечения оси 4-й пястной кости с суставной щелью лучезапястного сустава. D. S. Reagan с соавт. (1984) описали тест на повреждение ПТС. Врач зажимает трехгранную кость, располагая свой указательный палец на тыле кисти в ее проекции, а большой палец на гороховидной кости с ладонной стороны и проводит качательные движения трехгранной костью. Усиление боли и ощущение крепитации свидетельствуют о повреждении ПТС.

Рентгенологическая картина повреждения ПТС скуднее, чем в случае с ЛПС. Расширения промежутка между костями обычно не бывает. В некоторых случаях возможно уменьшение ладьевидно-полулунного угла за счет сгибания полулунной кости, утратившей связь с трехгранной. Уменьшение этого угла до 30° и меньше свидетельствуют о полном разрыве ПТС (рис. 14.9, в).

В свежем случае разрыва бывает достаточно зафиксировать трехгранную кость к полулунной двумя спицами на 8 недель. При этом ладьевидно-полулунный угол должен быть в пределах 30—60°. Гипсовая иммобилизация на все время фиксации спицами обязательна. Застарелые повреждения требуют специализированного лечения.

Свежий вывих полулунной кости или перелунарный вывих кисти следует попытаться вправить закрыто. Условием успеха вправления является расслабление мышц, то есть адекватная анестезия, и предварительное растяжение кистевого сустава в течение 10 минут. Этого можно добиться, проведя спицу Киршнера через пястные кости и закрепив ее в скобе для скелетного вытяжения. Целесообразно сделать рентгенограммы сустава в состоянии дистракции, это позволит лучше определить характер повреждения и рассчитать этапы будущего вправления вывиха. Главная цель при устранении вывиха — добиться конгруэнтности между полулунной и головчатой костями. Этапы вправления: разгибание кисти при сохранении тракции; постепенное ее сгибание с надавливанием на полулунную кость с ладонной стороны. Если вправление удалось и ладьевидно-полулунный угол на контрольных рентгенограммах находится в пределах 30—70°, то накладывается гипсовая повязка на 10 недель. Если ЛП угол боль-

ше 70°, то следует вывести ладьевидную кость из сгибания и зафиксировать спицами к полулунной кости на 8 недель. Если вывих закрыто вправить не удается или если он сочетается с переломом ладьевидной кости, то показано его открытое вправление.

Запястно-пястный сустав. Из-за малой подвижности 2—5 запястно-пястный суставы (ЗПС) повреждаются достаточно редко. При этом чаше страдает четвертый и пятый ЗПС, когда происходит вывих, обычно к тылу, четвертой и(или) пятой пястной костей. Возникшая в результате вывиха ступенькообразная деформация в проекции 4 и 5 ЗПС на тыле кисти, отек и локальная болезненность ярко свидетельствуют о неблагополучии. Диагноз уточняется по рентгенограммам, сделанным в боковой проекции.

Закрытое вправление вывиха и переломо-вывиха состоит в тракции за соответствующий палец и надавливании на основание вывихнутой пястной кости. Лучше зафиксировать закрыто вправленную пястную кость спицами, поскольку даже при жесткой фиксации в гипсовой повязке нередки рецидивы вывихов. Продолжительность фиксации спицами и иммобилизации — 4 недели. Не вправляющиеся и застарелые вывихи требуют открытого вправления.

Несмотря на существенные отличия функции и анатомии 1 ЗПС от таковых 2—5 ЗПС, повреждения его связок встречается также достаточно редко. Чаще случаются переломо-вывихи или повреждения Bennett. Обычно происходит вывих к телу в результате разрыва основного стабилизатора 1 ЗПС — ладонной его капсулы. Фиксация спицей вправленной пястной кости желательна, поскольку это избавляет вас от необходимости контролировать расположение костей после спадения отека. Очень важно фиксацию после вправления и иммобилизацию проводить в **разгибании и отведении 1 пястной кости.** Продолжительность иммобилизации и фиксации — 4 недели.

Пястно-фаланговый сустав. Из-за прочных межпястных связок 2—5 пястно-фаланговые суставы (ПФС) устойчивы и повреждения их связок редки. Чаше страдают 2 и 5 ПФС. Тыльные подвывихи и вывихи встречаются чаще ладонных. Вправление следует производить в сгибании кистевого сустава, чтобы ослабить натяжение сухожилий сгибателей. Тракция, надавливание на основание проксимальной фаланги ладонно и умеренное сгибание ПФС обычно позволяют устранить вывих. Сустав фиксируется в положении сгибания в 45° гипсовой лонгетой в течение 3 недель. Однако если головка пястной кости вклинивается между сухожилием червеобразной мышцы и сухожилиями сгибателей, то вывих закрыто устранить не удается и требуется его открытое вправление.

Повреждения связок ПФС 1-го пальца встречается значительно чаще, чем на трехфаланговых пальцах. Обычно повреждается локтевая коллатеральная связка. Иногда ее отрыв происходит с костным фрагментом проксимальной фаланги, поэтому рентгенологическое обследование обязательно. B. Stener (1962) установил, что в большинстве случаев полных разрывов локтевой коллатеральной связки 1 ПФС происходит интерпозиция апоневроза между оторванной связкой и зоной ее прикрепления к проксимальной фаланге. В этом случае консервативное лечение бесперспективно, независимо от сроков иммобилизации. Поэтому основной вопрос, на который нужно ответить при диагностике повреждения локтевой связки 1 ПФС: полный в данном случае разрыв или связка повреждена частично. Степень повреждения определяется углом отклонения проксимальной фаланги от пястной кости. Если фаланга отклоняется при обследовании на 30° и более, то разрыв полный и больного нужно оперировать, если меньше, то можно лечить консервативно. Поскольку в свежем случае обследование болезненно, то проводить его нужно, выполнив местную анестезию области повреждения. Еще лучше блокировать срединный и лучевой нерв в области запястья. Отклонение следует проверять в полном разгибании ПФС и в 30°-м сгибании. При неполном разрыве связки иммобилизация осуществляется в положении 15° сгибания при обязательном **приведении** проксимальной фаланги сроком на 4 недели.

Принципы диагностики и лечение более редкого повреждения лучевой связки 1 ПФС аналогичны таковым, описанным в отношении локтевой связки.

Межфаланговые суставы. Основными стабилизаторами проксимального (ПМФС) и дистального межфаланговых суставов (ДМФС) являются с ладонной поверхности — ладонная капсула в виде так называемой ладонной пластинки сустава, с боковых поверхностей — лучевая и локтевая коллатеральные связки. Ладонная пластинка обеспечивает боковую стабильность сустава в разгибании, а боковые связки — в сгибании (рис. 14.11). Выделяют активную и пассивную нестабильность межфаланговых суставов (МФС). Активная нестабильность — это нарушение взаимоотношений между суставными поверхностями (вывих или подвывих) при активных движениях в суставе, а пассивная нестабильность соответственно при пассивных движениях.

Диагностику повреждения связок МФС начинают с осмотра, пальпации, затем выполняют рентгенограммы сустава, и, только исключив вывих, переломо-вывих и перелом, оценивают пассивную и активную стабильность сустава. Объективные данные о стабильности сустава в большинстве случае можно получить только на обезболенном пальце. Преимущество здесь имеет проводниковая анестезия, так как местное введение анестетика вызывает инфильтрацию тканей и затрудняет обследование.

Первая степень — частичное повреждение связок: сустав активно и пассивно стабилен, рентгенологическое обследование не выявляет костной патологии, имеются отек, локальная болезненность в проекции одной из связок. Для ПМФС показана иммобилизация 5—7 дней в положении 30—40° сгибания, затем разработка движений сустава за счет фиксации (например, пластырем) проксимальной и средней фаланг пальца к соответствующим фалангам соседнего пальца и их содружественных движений в течение 3—4 недель. Это позволит предотвратить тугоподвижность сустава, с одной стороны, и возможность повторной травмы — с другой. Для ДМФС стабильность важнее, чем движения, поэтому требуется иммобилизация 2—3 недели.

Вторая степень повреждения — полный разрыв одной из связок: сустав стабилен активно, но нестабилен пассивно. Разрыв ладонной пластинки определяется боковым отклонением фаланги в полном разгибании пальца более чем на 20°, по сравнению с тем же пальцем на здоровой кисти. Разрыв боковой связки — девиация фаланги более 20" при полном сгибании сустава. Для ПМФС: лучевые боковые связки 2 и 3 и локтевая 5 пальца — иммобилизация 3 недели в положении 30—40° сгибания, затем 4 недели содружественные движения с соседним пальцем. Для остальных связок этих пальцев достаточно 2 недель иммобилизации с последующим содружественным шинированием. Для ДМФС: иммобилизация в положении 10° сгибания на 2 пальце с возрастанием угла до 30° на 5 пальце на срок 3 недели.

Третья степень повреждения — полный разрыв двух и более связок: сустав активно нестабилен, находится в вывихе или подвывихе, как правило, тыльном. После анестезии производится вправление вывиха. Если после устранения вывиха возможен полный объем активных движений, то дальнейшее лечение консервативное, по тем же принципам, что и при второй степени повреждения. Если вывих вправить не удается или после вправления при активных движениях он рецидивирует, показано оперативное лечение. Ладонный вывих фаланги — это почти всегда разрыв сухожилия разгибателя. В этом случае производится вправление вывиха и пациента просят активно разогнуть фалангу. Если дефицит разгибания превышает 20°, то показано оперативное лечение — шов разгибателя или, в крайнем случае, необходимо фиксировать ПМФС в положении полного разгибания в течение 6 недель.

В разделе, посвященном повреждениям связочного аппарата суставов кисти, кратко описаны вопросы диагностики и консервативного лечения свежих повреждений, поскольку оперативная их коррекция, а также диагностика и лечение застарелых повреждений связок суставов кисти являются задачей специализированных травматологических отделений и центров хирургии кисти.

Повреждения сухожилий разгибателей

Механизм разгибания кисти и пальцев обеспечивается двумя группами мышц с разными источниками иннервации. Разгибание кисти осуществляется коротким и длинными лучевыми и локтевыми разгибателями кисти. Разгибание 2—5 пястно-фаланговых суставов производится общим разгибателем и собственными разгибателями 2 и 5 пальцев. Отведение и разгибание проксимальной фаланги 1 пальца — соответственно длинной отводящей 1 палец мышцей и коротким разгибателем 1 пальца. Разгибание дистальной фаланги 1 пальца обеспечивается длинным разгибателем 1 пальца. Все вышеперечисленные мышцы иннервируются лучевым нервом. Поскольку эти мышцы расположены в области предплечья, они обеспечивают разгибание как бы «извне» кисти. На уровне кистевого сустава сухожилия внешних разгибателей кисти и пальцев проходят через шесть фиброзных каналов удерживателя разгибателей.

Разгибание проксимального и дистального межфаланговых суставов 2—5 пальцев осуществляется глубокими головками 4-х тыльных межкостных мышц, тремя ладонными межкостными и четырьмя червеобразными мышцами. Эти мышцы значительно короче, не имеют длинных сухожилий и располагаются «внутри» кисти. Иннервируются эти короткие, или «внутренние», разгибатели срединным и локтевым нервами.

На уровне ПФС сухожилие общего разгибателя пальцев удерживается строго по центру сустава вплетающимися в него волокнами сагиттальной связки, перекидывающейся через тыльную поверхность ПФС от одного бокового пучка сухожилий коротких разгибателей до другого. Сухожилие общего разгибателя на уровне проксимальной фаланги делится на центральный и два боковых пучка. Центральная часть сухожилия разгибателя прикрепляется к основанию средней фаланги. Боковые пучки, обогнув ПМФС по боковым его поверхностям, соединяются вновь уже на уровне дистальных отделов средней фаланги и прикрепляются плоским сухожилием к основанию дистальной фаланги. Сухожилие коротких разгибаталей с каждой из сторон пальца разделяется на две части, одна из которых соединяется с центральным пучком и прикрепляется в его составе к основанию средней фаланги, а другая воссоединяется с боковыми пучками и прикрепляется соответственно к основанию дистальной фаланги (рис. 14.12).

Поскольку на разных уровнях разгибателей аппарат имеет различную анатомию, то способ лечения определяется уровнем повреждения. J.R.Doyle (1993) выделяет 9 зон повреждения разгибательного аппарата:

1 зона — уровень ДМФС. Чаще бывает закрытый отрыв разгибателя от места прикрепления, иногда с костным фрагментом, поэтому выполнение рентгенограмм обязательно. Диагностика: дистальная фаланга свисает под углом 30—40°, отсутствует ее активное разгибание. Лечение: в свежем случае (давность не более 14 дней) иммобилизация пальца в положении «писчего пера» — иереразгибапие ДМФС, 60" — сгибание в ПМФС. ПМФС освобождается через 4 недели. Иммобилизация ДМФС продолжается еще 2 недели. В застарелых случаях показано оперативное лечение. При отрыве сухожилия с костным фрагментом — если нет ладонного подвывиха дистальной фаланги, то проводится консервативное лечение, как и при подкожном разрыве. Если есть подвывих, то следует оперировать. При открытых повреждениях на уровне ДМФС — восьмиобразный шов сухожилия вместе с кожей (рис. 14.13) и иммобилизация ДМФС в разгибании па срок 6 педель.

2 зона — уровень средней фаланги. Бывают только открытые повреждения. При резаных ранах — восьмиобразпый шов сухожилия и кожи, иммобилизация ДМФС в разгибании 6 недель. При дефекте кожи и сухожилия главное — восстановление кожных покровов. Сухожилия восстанавливаются на втором этапе лечения.

3 зона — уровень ПМФС. Наиболее частое повреждение — подкожный отрыв средней порции разгибателя от средней фаланги. При этом боковые пучки разгибателя смеща-

ются ладонно, и на 10—21 день после травмы формируется бутоньерочная деформация; сгибание ПМФС, переразгибание ДМФС. Однако в остром периоде, когда деформации еще нет, а есть отек, боль и ограничение движений в ПМФС, диагностика разрыва средней порции разгибателя сложна. О разрыве центральной порции сухожилия свидетельствуют: дефицит разгибания ПМФС более 20° при полном сгибании ПФС; пассивное переразгибание ДМФС при полном сгибании ПФС и ПМФС; ограничение пассивного сгибания ДМФС мри полном разгибании ПМФС; невозможность активного разгибания проксимальной фаланги при сопротивлении движению. Поскольку отрыв разгибателя от средней фаланги зачастую происходит с костным фрагментом, то рентгенологическое обследование обязательно.

При установлении диагноза свежего отрыва центральной порции разгибателя показано оперативное лечение. Однако при невозможности направить больного к специалисту возможно лечить данную патологию консервативно. Накладывается шина или гипсовая повязка, фиксирующая ПМФС в максимально возможном пассивном разгибании. При этом ПФС и ДМФС остаются свободными для движений. Важно контролировать фиксацию ПМФС в переразгибании, и если повязка ослабла после уменьшения отека, то требуется ее замена, так как даже небольшое сгибание ПМФС делает положительный результат лечения проблематичным. Иммобилизация продолжается 6 недель. При отрыве разгибателя с костным фрагментом возможно только оперативное лечение.

При открытых повреждениях сухожилий разгибателей на уровне ПМФС показан их первичный шов восьмиобразным кожно-сухожильным швом. При открытом повреждении часто повреждаются и боковые пучки разгибателя. В этих случаях их обязательно следует сшивать. После шва ПМФС фиксируют тонкой (не более 1,2 мм в диаметре) спицей, проходящей трансартикулярно в косом направлении, в полном его разгибании на 4 недели. Если имеется дефект сухожилия, кожи, а зачастую и сустава, то, прежде всего, следует укрыть рану жизнеспособной кожей для предотвращения инфекции и направить пациента к специалисту.

4 зона — уровень проксимальной фаланги. Встречаются исключительно открытые повреждения. Выполняется шов сухожилия с последующей иммобилизацией ПФС в положении сгибания в 45° и полном разгибании ПМФС в течение 4 недель.

5 зона — уровень ПФС. Клинически проявляется ограничением разгибания проксимальной фаланги. Разгибание межфаланговых суставов обычно не нарушено. Чаще встречаются открытые повреждения. Если повреждение произошло в результате драки при ударе о зубы, то такую рану следует расценивать как укушенную и после хирургической обработки ее не зашивать. Наложение швов на сухожилие и кожу выполняется не ранее 5—7 дня при отсутствии признаков воспаления. В остальных случаях выполняется первичное восстановление сухожилия с последующей иммобилизацией ПФС в положении 45° сгибания в течение 3 недель.

В результате какого-либо резкого движения кистью возможны разрыв сагиттальных связок разгибательного «капюшона» и подвывих сухожилия разгибателя на уровне ПФС. Клинически это проявляется ограничением разгибания и девиацией соответствующего пальца в противоположную от разрыва сторону. Обычно такие повреждения наблюдаются по локтевому краю 3 пальца. В этом случае показано оперативное лечение.

Закрытые разрывы сухожилий разгибателей 1 пальца у лиц, не страдающих ревматоидным артритом, крайне редки. При открытом повреждении на уровне ПФС сшивают оба сухожилия разгибателя — короткий и длинный.

6 зона — уровень пястных костей. На этом уровне закрытые разрывы сухожилий разгибателей возможны только у больных ревматоидным артритом. Открытые повреждения сухожилий сопровождаются ограничением разгибания ПФС. Поскольку проксимальнее ПФС сухожилия разгибателей имеют мужсухожильные перемычки — jimcturae tendinum, то повреждение одного сухожилия может проявляться лишь незначительным

(не превышающим 15°) дефицитом активного разгибания проксимальной фаланги и легко может быть не распознано при диагностике. Поэтому при обработке любых ран на тыле пястья следует убедиться в целостности сухожилий. При открытых повреждениях показан шов сухожилия с последующей иммобилизацией кистевого сустава в положении 20° разгибания и 45° сгибания в ПФС в течение 3 недель.

В отличие от сухожилий общего разгибателя пальцев, проксимальные концы сухожилий разгибателей 1 пальца, особенно длинного, имеют свойство смещаться проксимально после их повреждения в области пястной кости. Поэтому выполнение шва сухожилия часто требует расширения раны для выделения проксимального конца сухожилия. Эту операцию предпочтительно выполнять в специализированном учреждении.

7 зона — уровень запястья. Подкожные разрывы сухожилий возможны при переломах лучевой кости или после остеосинтеза костей предплечья из-за трения сухожилий о костную мозоль или металлоконструкции. Обычно разрываются сухожилия общего разгибателя пальцев и разгибатели I пальца.

Открытые повреждения всегда сопровождаются повреждением удерживателя разгибателей и расхождением концов сухожилий. Учитывая компактное расположение сухожилий, в этой зоне часты их множественные повреждения. Выполнение сухожильного шва разгибателей в области запястья требует точного знания анатомии сухожильных каналов и взаимоотношений сухожилий внутри них. Поэтому эти повреждения должны оперироваться специалистами.

8 зона — дистальная часть предплечья. За исключением казуистических случаев, повреждения в этой зоне носят открытый и в большинстве множественный характер. Шов сухожилий на уровне сухожильно-мышечного перехода требует определенных навыков и должен производиться специалистом. Иммобилизация после повреждения разгибателей кисти проводится в положении 25" разгибания кистевого сустава, после повреждения разгибателей — 2—5 пальцев — 45° сгибания ПФС, разгибателей 1 пальца — 15° сгибания в 1 ПФС и межфаланговом суставе.

9 зона — проксимальная часть предплечья. На этом уровне повреждаются уже не сухожилия, а мышцы разгибателей. Утрата функции разгибателями при закрытой травме в абсолютном большинстве случаев является следствием травмы лучевого нерва или его ветвей.

При открытых повреждениях верхней трети предплечья нарушение функции разгибателей может быть следствием повреждения мышц, нерва или и того и другого. Если при ревизии раны выявлено повреждение тыльного межкостного нерва, то больного нужно направить к специалисту для его восстановления. Однако поскольку даже специалисту обнаружить в ране повреждение тонкого стволика этого нерва удается не всегда, то в большинстве случаев операция заканчивается швом мышц. Мышцы сшиваются П-образным или 8-образным швом с иммобилизацией локтевого сустава в положении 90° сгибания, а суставов кисти — в положении, как и при повреждении в 8-й зоне, в течение 4 недель.

Если через 6 недель после повреждения функция одной или всех мышц не восстанавливается, то требуется выполнение электродиагностики мышц, чтобы исключить повреждение нерва. Для обследования и определения дальнейшей тактики больного направляют в специализированное учреждение.

При направлении больного с открытыми повреждениями следует выполнить туалет раны, наложить повязки, и если имеются обширное повреждение тканей, загрязнение, сделать больному инъекцию «ударной» дозы антибиотиков. После этого накладывается гипсовая лонгета. Сопровождающему пациента медицинскому работнику дается подробная выписка о всех проделанных манипуляциях. Больной направляется к специалисту санитарным транспортом.

Повреждение сухожилий сгибателей

За сгибание кисти непосредственно отвечают лучевой и локтевой сгибатели кисти. Опосредованно кисть сгибают длинная ладонная мышца и все сгибатели пальцев. В сгибании пястно-фаланговых суставов участвуют как длинные (внешние), так и короткие (внутренние) мышцы. Сгибание 2—5 **ПФС** осуществляют: извне кисти поверхностный и глубокий сгибатели пальцев, а изнутри — тыльные межкостные (на 5-м пальце их замещает короткий сгибатель) и червеобразные мышцы. Первый ПФС сгибают: длинный сгибатель — извне и короткий — изнутри. Сгибание ПМФС 2—5 пальцев осуществляется только извне глубоким и поверхностным, а ДМФС — только глубоким сгибателем. Межфаланговый сустав 1 пальца сгибает длинный его сгибатель.

Если разгибательный аппарат пальца можно представить в виде паутины, потягивание за разные волокна которой вызывает разгибание разных фаланг, то сгибательный аппарат, скорее, это струнный музыкальный инструмент, где каждая струна имеет свое предназначение, но при этом некоторые из них могут «замещать» другие.

Необходимость передавать усилие на большое расстояние, перекидываясь через несколько суставов, формирует анатомические особенности сгибательного аппарата. Там, где сухожилия проходят над суставами в плотных фиброзных каналах, они оказываются окутанными синовиальной оболочкой. Это карпальная связка с соответствующим сухожильным влагалищем над кистевым суставом, изолированные для каждого пальца фиброзно-синовидальные каналы над всеми пястно-фаланговыми и межфаланговыми суставами. Фиброзная часть этих каналов состоит из 5 ригидных кольцевидных связок-блоков и расположенных между ними 4 подвижных крестообразных блоков. Такое чередование этих блоков, с одной стороны, удерживает сухожилие от провисания при сгибании суставов, а с другой — позволяет этим каналам деформироваться и не мешать сгибанию суставов (рис. 14.14).

Внутренняя поверхность фиброзных каналов выстлана синовиальной оболочкой, переходящей посредством нежной подвижной брыжейки на сухожилия. Для обеспечения полного сгибания суставов пальца сухожилию глубокого сгибателя требуется перемещаться относительно фиброзно-синовиального канала на уровне головки пястной кости примерно на 6 см, а поверхностному сгибателю — на 4 см. Обеспечение такой подвижности требует смазки — синовиальной жидкости, гладкости перемещающихся поверхностей и отсутствия спаек между ними. Любой хирург, занимающийся восстановлением сухожилий сгибателей, должен помнить о соблюдении этих требований.

Диагнстика повреждений сухожилий сгибателей обычно не трудна. Отсутствие активного сгибания ДМФС при фиксированном ПМФС свидетельствует о повреждении глубокого сгибателя. Отсутствие активного сгибания средней фаланги пальца при фиксированных в разгибании соседних пальцах говорит о повреждении поверхностного сгибателя. Поверхностный сгибатель в своей дистальной части образует кольцо, через которое проходит сухожилие глубокого сгибателя. При сгибании пальца бифуркация сухожилия поверхностного сгибателя смещается проксимально, настолько, что становится возможным изолированное повреждение сухожилия глубокого сгибателя на участке, доходящем до дистальной трети проксимальной фаланги. Главным же диагностическим приемом является ревизия раны. В результате ревизии хирург должен увидеть повреждение сухожилия, а если необходимо, то и ревизовать его и, потянув за сухожилие, убедиться в его функциональной целостности.

Мы считаем, что восстановление сухожилий сгибателей является делом исключительно специалистов. Здесь мы перечислим то, что **нельзя** и что **нужно** делать при восстановлении сгибателей:

- **нельзя** брать на себя ответственность выполнять шов сухожилий сгибателей без специальной подготовки по хирургии кисти;

- **нельзя** выполнять восстановления сухожилий сгибателей без специальных инструментов и шовного материала, предназначенного для шва сухожилий сгибателей;
- при восстановлении сгибателей в дистальной части предплечья **нужно** обязательно обнаружить и сшить все поврежденные сухожилия. Их должно быть минимум 11, максимум 12 (может отсутствовать сухожилие длинной ладонной мышцы);
- при сочетанном повреждении сухожилий и нервов в области предплечья, кисти или пальцев **нельзя** сшивать только сухожилия, обязательно прецизионное выполнение шва нерва. При этом частой ошибкой является шов нерва с сухожилием;
- **нельзя** накладывать сухожильный шов, не убедившись, что обнаруженный дистальный конец сухожилия соответствует проксимальному. **Нельзя,** например, сшивать дистальный конец длинного сгибателя 1 пальца с проксимальным концом лучевого сгибателя кисти;
- **нельзя** брать конец сухожилия, который не будет иссечен из-за его разволокнения или загрязнения, хирургическим пинцетом. Его можно держать только специальным пинцетом или влажной салфеткой. Если конец сухожилия ускользает из раны, то его **нужно** подтянуть и фиксировать тонкой инъекционной иглой к мягким тканям проксимальнее раны, а не держать зажимом или пинцетом;
- при повреждении сгибателей в зоне фиброзных каналов **нельзя** продольно рассекать стенку канала для обнаружения конца сухожилия. Извлекать проксимальный конец сухожилия **нужно** последовательным сдавливанием мышцы на предплечье при одновременном переразгибании суставов смежных пальцев и сгибании в кистевом суставе или введением в полость влагалища мягкой трубочки мощного отсоса для вакуумирования проксимального конца сухожилия. Если это не приносит результата, то **нужно** сделать дополнительный разрез проксимальнее, извлечь сухожилие и, прошив, провести в канал, используя специальный проводник;
- **нельзя** не сшивать сухожилие поверхностного сгибателя на любом уровне повреждения. Исключение составляет 5 палец;
- концы сшитого сухожилия должны быть адаптированы по всей окружности шва, чтобы не затруднять подвижности сухожилия. **Нельзя** заканчивать операцию, не убедившись, что область сухожильного шва свободно проскальзывает и дистальном и проксимальном направлении и при этом палец полностью сгибается и разгибается;
- **нельзя,** чтобы сухожилие после выполнения шва отходило от задней стенки сухожильного влагалища более чем на 5—7 мм. Если это происходит, **нужно** выполнять пластику сухожильного влагалища или двухэтапную пластику сухожилия;
- если область сухожильного шва не удается укрыть жизнеспособными, кровоснабжаемыми тканями, то выполнять сухожильный шов **нельзя;**
- **нельзя** заниматься восстановлением сухожилий, не имея возможности в послеоперационном периоде проводить специальное лечение, направленное на восстановление функции кисти. Идеально выполненная операция может оказаться напрасной без правильно организованной, поэтапной реабилитации.

Если вы считаете, что соответствуете вышеперечисленным условиям, а также имеете сертификат о прохождении специализации по хирургии кисти, то никаких противопоказаний для операции по восстановлению сухожилий для вас нет. Во всех остальных случаях следует выполнить туалет раны, наложить кожные швы и направить больного к специалисту. В исключительных случаях возможно направление пациента после заживления кожной раны для отсроченного выполнения сухожильного шва или пластики.

Переломы костей кисти

Переломы костей запястья. Если бы в области запястья не было ладьевидной кости, то не было бы смысла отдельно выделять раздел, посвященный переломам костей запястья. Связано это с тем, что 80% всех закрытых переломов этой области приходится на ладьевидную кость (P.C.Amadio, J.Taleisnik, 1993).

Типичным механизмом перелома ладьевидной кости является паление с упором на ладонь. Причем чем больше при падении разгибание и отведение кисти, тем выше вероятность перелома ладьевидной кости. Основная нагрузка при этом должна приходиться на дистальный полюс ладьевидной кости, хорошо пальпируемый на ладонно-лучевой поверхности кисти на 1 см проксимальнее основания 1 пястной кости. Наличие ссадины, кровоподтека и локальной болезненности в этой области важно для дианостики перелома. Однако нередко переломы происходят в результате незначительной травмы, и пациент может даже не помнить ее момента. Чаще это происходит с молодыми мужчинами, которым обычно свойственно не обращать внимание на такие «мелочи».

Отек, кровоподтек, локальная болезненность в области «анатомической табакерки» являются признаками перелома ладьевидной кости. В этом случае показано выполнение рентгенограмм в 4-х проекциях: прямой, боковой и двух косых (в полупронации и полусупинации). Если рентгенологических признаков перелома нет, но клинические данные говорят об обратном, то следует наложить гипсовую лонгету. Через 2—3 недели, сняв лонгету, нужно повторить обследование в тех же 4-х проекциях. Появление признаков перелома требует продолжения иммобилизации. Если их нет, а клинические признаки неблагополучия сохраняются, то следует еще раз внимательно посмотреть рентгенограммы на предмет признаков повреждения межзапястных связок и карпальной нестабильности (см, соответствующий раздел).

В большинстве случаев плоскость перелома проходит в средней трети ладьевидной кости, реже в ее проксимальной трети и совсем редко — в дистальной. Переломы без углового смещения и со смещением по ширине менее 1 мм следует лечить консервативно. Накладывается ладонная гипсовая лонгета от верхней трети предплечья до головок 2—5 пястных костей с фиксацией 1 пястной кости в отведении и оппозиции с иммобилизацией I ПФС. Положение кисти в гипсовой лонгете: средняя ротация, лучевая девиация и сгибание кисти 10°. Выполнение контрольных рентгенограмм после наложения гипсовой лонгеты обязательно. После уменьшения отека лонгета переводится в гипсовую повязку, контроль которой должен проводиться каждую неделю. Продолжительность иммобилизации — 10 недель. Если гипсовая повязка в течение этого срока «износилась» и перестала жестко фиксировать запястье, то ее замена обязательна. Рентгенологический контроль расположения отломков производится через 2 недели после наложения гипсовой повязки и при каждой ее замене. Косые переломы являются потенциально нестабильными и требуют контроля дважды: на 10-й и 21-й день.

Все переломы с угловым смещением и со смешением по ширине на 1 мм и более требуют оперативного лечения. Переломы со смещением в большинстве случаев сопровождаются характерными для разрыва ладьевидно-полулунной связки признаками карпальной нестабильности. Но только в этом случае происходит смещение не всей ладьевидной кости, а ее дистального фрагмента, с одной стороны, и полулунной кости с проксимальным отломком — с другой. Полулунная кость вместе с проксимальной частью ладьевидной разгибается, а дистальный отломок вместе с дистальным рядом костей запястья сгибается. Именно поэтому при переломах со смещением под углом показано оперативное лечение.

Если через три месяца после травмы и консервативного лечения нет признаков консолидации перелома, то больного следует направить к специалисту.

Переломы других костей запястья редки обычно возникают в результате прямого механизма травмы и поэтому нередко носят множественный характер. Если смещение отломков не превышает 1 мм, то показано консервативное лечение в гипсовой повязке в течение 6 недель. В остальных случаях следует направлять больного в специализированное учреждение.

Из возможных переломов следует упомянуть о переломе крючка крючковидной кости. Он происходит обычно у спортсменов в результате резкого мышечного усилия. Проявляется локальной болезненностью в проекции крючка — в точке, расположенной на 1 см проксимальнее основания 5-й пястной кости по ладонной поверхности кисти, и резкой болью в этой точке при попытке разогнуть 5 палец с сопротивлением. В свежем случае следует наложить гипсовую лонгету на 6 недель. Застарелые повреждения лечатся оперативно.

При открытых переломах костей запяться фактически не встречаются типичные повреждения. Поэтому главное при них — это внимательнее всматриваться в рентгенограммы и тщательнее ревизовать рану. Поскольку открытые переломы костей запяться без повреждения других структур фактически не встречаются, после обработки раны и наложения швов на кожу больного следует направить в специализированное учреждение.

Переломы пястных костей и фаланг пальцев

Большинство переломов пястных костей и фаланг стабильны и подлежат консервативному лечению.

Абсолютными показаниями к оперативному лечению являются: открытые переломы; переломы с дефектом кости; переломы, сопровождающиеся повреждением сосудов, нервов, сухожилий.

Относительными показаниями к операции являются: косые или винтообразные переломы с укорочением в 3 мм и более для пястных костей и 2 мм и более для фаланг; внутрисуставные переломы; переломы фаланг и пястных костей в сочетании с другими повреждениями, при политравме; множественные переломы.

Переломы 2—5 пястных костей. Внутрисуставные переломы проксимальных отделов 2—5 пястных костей чаще всего сопровождаются тыльным вывихом или подвывихом. Лечение их аналогично лечению вывихов в запястно-пястных суставах (см. соответствующий раздел). Разница в том, что смещение между отломками, превышающее 2 мм, считается недопустимым и требует операции.

Переломы диафиза 2—5 пястных костей бывают трех типов: поперечные, косые — винтообразные и оскольчатые. При диафизарном переломе смещение обычно происходит под углом, открытым ладонно. Смещение под углом, превышающим 20" ладонно для 5-й пястной кости, 15° ладонно для 2-й пястной кости и под любым углом для 3—4-й пястных костей, так же как смещение под углом в любом другом направлении, считается недопустимым и требует репозиции.

Косые и винтообразные переломы происходят обычно в результате торсионной нагрузки и имеют ротационное смещение. Это смещение недопустимо, так как 5° ротации пястной кости приводит к 1,5 см захождения одного пальца на другой при сжимании пальцев в кулак (A. E. Freeland et al., 1986). При косых, винтообразных и оскольчатых переломах плоскость перелома не позволяет удерживать отломки. Допустимым является смещение по длине, не превышающее 3 мм. При большем укорочении показано оперативное лечение.

' Репозиция перелома выполняется под местной анестезией. Производится тракция за поврежденный палец, согнутый в ПФС и ПМФС. Угловое смещение устраняется надавливанием с ладонной поверхности на головку соответствующей пястной кости и контро-

лируется по устранению деформации на тыле кисти. Устранение ротационного смещения проверяется при полностью сжатых в кулак пальцах. Если при этом пальцы не перекрывают один другой и дистальные фаланги всех пальцев направлены на ладьевидную кость, значит, смещения нет. Пястно-фаланговый сустав фиксируется в положении 70° сгибания, ПМФС — 20° сгибания. Продолжительность иммобилизации — 4 недели.

Если при выполнении репозиции удается устранить смещение, но удержать отломки не представляется возможным, то дистальный фрагмент пястной кости следует фиксировать чрескожно 2 спицами, проходящими перпендикулярно оси пястной кости, к неповрежденным костям. Особенно этот метод применим при переломах 4 и 5 пястных костей. Продолжительность фиксации спицами — 4 недели.

Переломы «шейки» пястной кости (перелом боксера) чаще бывают на 2 и 5 пястных костях. Типичным является смещение под углом, открытым ладонно. Допустимым является смещение в 15° ладонно для 2 и 3-й, в 30° для 4-й и 40° для 5-й пястных костей. Ротационное смещение требует устранения. Закрытая репозиция и иммобилизация выполняются так же, как и при диафизарных переломах. Продолжительность иммобилизации — 3 недели.

Переломы головок пястных костей редки и обычно носят оскольчатый характер. Если смещение не превышает 1 мм, то накладывается гипсовая лонгета (90° сгибания в ПФС и 20° в ПМФС) на 2 недели. Поскольку закрытая репозиция обычно не позволяет устранить внутрисуставное смещение, то при большем смещении показано оперативное лечение.

Переломы 1 пястной кости. Перелом ладонного отростка проксимальной суставной поверхности 1-й пястной кости, описанный в 1882 году E.H.Bennett, происходит в результате осевой нагрузки на согнутую пястную кость. Это повреждение, по сути, является тыльным переломо-вывихом 1 пястной кости.

Если размеры ладонного фрагмента превышают $^1/_3$ суставной поверхности, то показана открытая репозиция или, в крайнем случае, закрытая репозиция и фиксация перелома и 1 запястно-пястного сустава спицами, но только если смещение фрагмента после репозиции не более 1 мм. Закрытое вправление вывиха и репозиция состоят в тракции, максимальном разгибании и отведении 1-й пястной кости с параллельным надавливанием на ее основание с тыла. Продолжительность иммобилизации и фиксации спицами — 4 недели.

Переломы проксимального метафиза 1-й пястной кости происходят при таком же, как и перелом Bennett, механизме травмы. Дистальный фрагмент смещается под углом, открытым ладонно, по длине и супинируется. Поэтому репозиция состоит в разгибании, тракции и пронации 1 пальца. Допустимым считается смещение под углом в 20°, открытым ладонно. Продолжительность иммобилизации — 4 недели. При оскольчатом переломе проксимального метаэпифиза 1-й пястной кости внутрисуставное смещение не должно превышать 1 мм. Иначе требуется оперативное лечение.

Закрытые переломы головки и шейки 1-й пястной кости редки. Если внутрисуставное смещение не превышает 1 мм, то их лечат консервативно.

Переломы проксимальных и средних фаланг. Решающим фактором в выборе метода лечения при переломе средней и проксимальной фаланг является внутрисуставной или внесуставной характер перелома. Внутрисуставные переломы в большинстве своем требуют операции, а Внесуставные можно лечить консервативно.

Внесуставные переломы подразделяются на переломы основания, диафиза и шейки фаланг.

Переломы основания чаще бывают на проксимальных фалангах. Типичной деформацией является смещение под углом, открытым тыльно. Для проксимальной фаланги 5 пальца характерна также внутренняя ротация дистального фрагмента. Поскольку угловая деформация определяется по рентгенограммам, выполненным в боковой про-

екции, а основания проксимальных фаланг в этом положении перекрывают друг друга, нередки случаи, когда эти повреждения остаются недиагностированными. Репозиция производится в положении полного сгибания ПФС, что позволяет заблокировать проксимальный отломок. Тракцией и надавливанием с тыла на головку проксимальной фаланги устраняют угловую деформацию. При репозиции на 5-м пальце дополнительно производятся наружная ротация и приведение пальца. Иммобилизация производится в положении 70° сгибания в ПМФС и 20° в ПМФС в течение 3—4 недель. Допустимым является деформация в 20° у детей и 15° у взрослых (P.J. Stern, 1993).

Диафизарные переломы проксимальной фаланги чаще бывают косыми и винтообразными. При косых и винтообразных переломах со смещением основным является ротационное смещение и смещение по длине. Степень ротационного смещения определяется после сгибания пациентом пальцев в кулак. Если имеется захождение в этом положении одного пальца на другой, требуется устранение этого смещения во время репозиции. Репозиция состоит в тракции, устранении деформации, которая была определена клинически (ротационная) и рентгенологически (угловая, по длине и ширине). Недопустимым является любое ротационное смещение, угловое более 10°, по длине и ширине на 2 мм. Ладонная гипсовая лонгета накладывается в положении 70° сгибания **в ПФС** и 20° в ПМФС. Срок иммобилизации **не должен превышать 4 недель.** Обязательным является выполнение контрольных рентгенограмм на 5-й день после репозиции. Возникновение недопустимого смещения на 5-й день требует однократной повторной репозиции. Неудачный результат репозиции, которую нельзя делать более двух раз, требует оперативного лечения (рис. 14.15.1, 14.15.2, 14.15.3, 14.16.1, 14.16.22).

Переломы диафиза средней фаланги чаще бывают поперечными. Смещение дистального отломка зависит от локализации плоскости перелома — проксимальнее или дистальнее места прикрепления сухожилия поверхностного сгибателя. При переломе проксимальнее прикрепления сухожилия угол будет открыт ладонно, а если плоскость перелома проходит дистальнее, то угол будет открыт тыльно. Репозиция и иммобилизация проводятся по описанной в предыдущем абзаце методике.

Переломы «шейки» фаланги чаще бывают у детей в результате прямой травмы, обычно палец попадает в прихлоп двери. При этом происходит разворот головки фаланги к тылу до угла 90°. Консервативное лечение оказывается эффективным лишь в единичных случаях, поэтому показана операция.

Внутрисуставные переломы проксимальной и средней фаланг со смещением отломков менее 1 мм возможно лечить консервативно, если при этом не нарушена ось пальца (ротационное смещение даже в пределах 1 мм может нарушить его ось), не увеличилось смещение отломков после наложения гипсовой лонгеты и на контрольных снимках на 5—7 день после травмы и если это не перелом основания средней фаланги с отрывом сухожилия разгибателя. Все остальные внутрисуставные переломы требуют консультации специалиста для решения вопроса об операции и выбора ее метода.

Переломы дистальной фаланги. Наиболее часто встречаются переломы фаланг пальцев кисти. Выделяют внутрисуставные переломы, переломы диафиза и бугристости.

При **внутрисуставных переломах** чаще происходит отрыв костного фрагмента тыльного края суставной поверхности с сухожилием разгибателя. Если в результате этого повреждения происходит ладонный подвывих фаланги, то следует сразу оперировать пациента. Если подвывиха нет, то закрытая репозиция производится в положении переразгибания ДМФС и сгибания ПМФС. Если при рентгенографии пальца в гипсовой повязке выявляется остающееся смещение менее 1 мм, то можно продолжить консервативное лечение (продолжительность иммобилизации — 3 недели). Если диастаз между отломками 1 мм и более, то показана операция.

У детей при прямом механизме травмы часто происходит **эпифизиолиз,** а у взрос-

лых **перелом основания дистальной фаланги.** Плоскость перелома проходит таким образом, что дистальное прикрепление разгибателя остается на проксимальном, а глубокого сгибателя — на дистальном отломках. За счет этого происходит смещение дистального отломка под углом — открытым ладонно. Поскольку абсолютное большинство таких повреждений являются открытыми и сопровождаются вывихом ногтевой пластинки из ее ложа, то показана первичная хирургическая обработка раны, репозиция, вправление и шов ногтевой пластинки. Становясь шиной для дистальной фаланги, ногтевая пластинка обычно позволяет удержать отломки в правильном положении. Если этого не произошло, то показана дополнительная фиксация спицами. Иммобилизация производится в течение 3-х недель в положении разгибания в ДМФС и 20° сгибания в ПМФС.

Закрытые переломы диафиза дистальной фаланги редко сопровождаются большим смещением и обычно лечатся консервативно в гипсовой лонгете в течение 3 недель.

Переломы бугристости дистальной фаланги часто сопровождаются повреждением ногтевого ложа, пластинки или подногтевой гематомой. Напряженную подногтевую гематому следует эвакуировать сделав отверстие в ногтевой пластинке. Наименее болезненно прожигание отверстия с помощью раскаленной иглы или кончика скальпеля. Мы применяем также высверливание отверстия в ногтевой пластинке инъекционной иглой или бором. Поврежденное ногтевое ложе и пластинка обязательно подлежат восстановлению. Продолжительность иммобилизации обычно 14 дней. При тяжелой травме мягких тканей иммобилизация может быть продлена до 3 недель. Фиксация ПМФС при переломах бугристости ногтевой фаланги требуется только при выраженном болевом синдроме и отеке пальца. Достаточно часто не происходит сращение сломанной бугристости, но в большинстве случаев это не дает клинических проявлений и не требует лечения.

Повреждения нервов

В большинстве случаев повреждения нервов на верхней конечности носят открытый характер. В этом случае показано восстановление нерва: его шов или пластика в специализированном лечебном учреждении, где есть условия для выполнения прецизионного восстановления целостности нервов.

Диагностика открытых повреждений нервов основывается на наличии раны в проекции данного нерва и выпадении его двигательной и чувствительной функций дистальнее повреждения.

Закрытые повреждения нервов подразделяются на несколько степеней (H. J. Seddon, 1942; S. Sunderland, 1978):

- метаболический блок — локальное нарушение кровообращения. После устранения причины нарушения симптомы исчезают сразу. Например, сдавление локтевого нерва при «подложенной под голову» руке. Критическое время ишемии 6—8 часов;
- neuropraxia — повреждаются только миелиновые оболочки, аксоны не повреждены. Например, после наложения жгута. Поскольку более чувствительны моторные волокна, то возможны только двигательные расстройства. Восстановление происходит в течение нескольких недель или даже месяцев. Электростимуляцию нерва можно проводить дистальнее блока, так как аксоны не повреждены;
- axonotmesis — повреждение аксонов. Происходит их дегенерация дистальнее повреждения. Но сохранены эндоневральные трубы, и нервные волокна правильно ориентированы. Восстановление проходит в течение нескольких месяцев. Оперативное лечение не показано;
- neurotmesis — повреждается эндоневрий. В этом случае возможно частичное восстановление функции. Оперативное лечение имеет относительные показания. Если по-

вреждается периневрий, а таем более эпиневрий, то восстановление возможно только после операции.

Поскольку сразу установить степень повреждения нерва при закрытой травме бывает невозможно, эти больные должны наблюдаться специалистом.

Повреждения лучевого нерва. Высокое повреждение нерва (на уровне плеча) сопровождается отсутствием разгибания кисти, пястно-фаланговых суставов, отведения и разгибания 1 пальца. Чувствительность при этом выпадает на тыльной поверхности 1, 2 и лучевой половины 3 пальца. Автономной зоной иннервации лучевого нерва на кисти является область «анатомической табакерки». На уровне локтевого сустава лучевой нерв разделяется на чувствительную (поверхностную) ветвь и задний межкостный нерв (глубокая ветвь), который обеспечивает двигательную иннервацию в области предплечья. Поэтому с уровня локтевого сустава может выпадать только двигательная или чувствительная функция лучевого нерва.

Поскольку в средней трети плеча лучевой нерв располагается прямо на плечевой кости в соответствующей ее выемке, то закрытые переломы плеча в этой зоне часто сопровождаются травмой нерва. Хотя анатомический перерыв ствола нерва при закрытом переломе является редкостью, при такого рода повреждениях показано оперативное лечение.

Далеко не всегда открытые или закрытые повреждения лучевого или заднего межкостного нерва после их шва восстанавливают свою функцию. В этом случае показано оперативное лечение — транспозиция мышц предплечья, которая позволяет быстро восстановить разгибание кисти и пальцев. Эта же операция результативна в любые сроки и при застарелом повреждении нерва.

Причиной нарушения функции **лучевого нерва** могут быть и **туннельные синдромы.** Возможными зонами сдавления лучевого нерва являются: область средней трети плеча, где нерв прободает наружную межмышечную перегородку плеча, переходя из заднего фасциального футляра в передний; область от головки лучевой кости до мышцы супинатора — синдром туннеля лучевого нерва; нижняя треть предплечья —- синдром Waitenberg.

Сдавление лучевого нерва на плече проявляется болями по ходу лучевого нерва на плече, парестезиями в области предплечья и кисти, в запущенных случаях — двигательными расстройствами на кисти. Пациенты с синдромом туннеля лучевого нерва предъявляют жалобы на боль в зоне мышц разгибателей и супинаторов в верхней трети предплечья. Эти боли иррадиируют в дистальные отделы предплечья и кисть. Для синдрома Waitenberg характерны: постоянные боли в зоне иннервации лучевого нерва на кисти, парестезии при перкуссии на расстоянии 3—5 см проксимальнее шиловидного отростка лучевой кости по ходу сухожилия плечелучевой мышцы.

Повреждения локтевого нерва. Свежие повреждения локтевого нерва на уровне выше локтевого сустава сопровождаются выпадением сгибания дистальных фаланг 4 и 5 пальцев, разведения 2—5 пальцев и приведения 1 пальца. Чувствительность выпадает на всей ладонной поверхности 5-го и локтевой половине 4-го пальца. На тыле кисти локтевой нерв иннервирует локтевую половину 3 и 4—5 пальцев. Повреждение в дистальной половине предплечья не нарушает сгибание дистальных фаланг 4—5-го пальцев. Автономной зоной иннервации нерва является ладонная поверхность дистальной фаланги 5-го пальца.

Из закрытых повреждений локтевого нерва заслуживает внимания упоминание о его вывихе из-за внутреннего надмыщелка плеча. Больные предъявляют жалобы на неприятное ощущение щелчка, возникающее при сгибании локтевого сустава, сопровождающееся парестезиями в зоне иннервации локтевого нерва дистальнее локтевого сустава. При сгибании предплечья пальпируется эластичный тяж, перескакивающий через внутренний надмыщелок. Эти пациенты нуждаются в консультации специалиста.

Типичными **туннельными синдромами для локтевого нерва** являются: кубитальный туннельный синдром — сдавление нерва в соответствующем канале на уровне локтевого сустава и синдром локтевого канала запястья (Guyon's).

Кубитальный синдром проявляется болями в области внутренней поверхности локтевого сустава, иррадиирующими в локтевой край кисти, слабостью кисти (из руки выпадают предметы), отсутствием полного разгибания 4—5 пальцев и иногда выпадением чувствительности на 4—5-м пальцах кисти. Если при полном сгибании локтевого сустава онемение 4—5 пальцев появляется менее чем через 1 минуту, то диагноз туннельного синдрома не вызывает сомнения.

Клиническая картина синдрома канала Guyon's определяется тем, какая часть локтевого нерва подвергается компрессии. Если только чувствительная, то будут парестезии в 4—5 пальце, возможно их онемение. При вовлечении двигательной ветви возможно ограничение разгибания 4—5 пальцев, отведения 5 пальца. Вовлечение в процесс обеих ветвей локтевого нерва также не редкость. Боль при пальпации и перкуссии области канала Gyuon's характерна для всех вариантов сдавления.

Повреждение срединного нерва. Повреждение срединного нерва выше локтевого сустава сопровождается выпадением пронации предплечья, сгибания кисти и 1—3 пальцев, пртивопоставления 1 пальца. Чувствительность пропадает на ладонной и тыльной поверхностях 1—3 пальцев и лучевой половине ладонной поверхности 4 пальца. Повреждения нерва в дистальных отделах предплечья (здесь он близко расположен к коже и повреждается часто) ведет к нарушению чувствительности на кисти и отсутствию противопоставления 1 пальца. Автономной зоной иннервации срединного нерва является ладонная поверхность дистальной фаланги 2 пальца.

Туннельными синдромами, характерными для **срединного нерва,** являются: синдром мышцы круглого пронатора, синдром переднего межкостного нерва и синдром карпального канала.

Синдром мышцы круглого пронатора проявляется жалобами пациента на боли в верхней трети предплечья, возникающими после нагрузки, онемение 1—3 пальцев, возможно отсутствие сгибания дистальных фаланг 1 и 2 пальцев. Пронация предплечья с сопротивлением вызывает усиление боли и онемение.

Для синдрома переднего межкостного нерва характерны только двигательные расстройства — отсутствие сгибания дистальных фаланг 1 и 2 пальцев. Больной не может сделать «кольцо» 1 и 2-м пальцами. Выпадает также функция квадратного пронатора, что возможно проверить ослаблением активной пронации на больной руке по сравнению со здоровой.

Наиболее частым туннельным синдромом на верхней конечности является синдром карпального канала. Он может проявляться болями в зоне канала, которые могут иррадиировать проксимально и усиливаться при нагрузке, чувствительными расстройствами на кисти в зоне иннервации срединного нерва. Перкуссия области карпального канала вызывает иррадиацию болей в 1—3 пальцы (симптом Tinel). Разгибание кисти усиливает эти проявления (симптом Phalen).

Пациенты с клиникой туннельных синдромов нуждаются в обязательной консультации специалиста по хирургии кисти.

Повреждения общепальцевых и собственно пальцевых нервов бывают только открытыми. В этом случае показано их прецизионное восстановление.

Фасциотомии в области предплечья и кисти

Многие повреждения верхней конечности могут приводить к повышению подфасциального давления и ишемии находящихся в этих фасциальных футлярах структур — разви-

тию компартмент-синдрома (синдрома замкнутого пространства). Если это повышение давления не распознается вовремя, то ишемия принимает необратимый характер, развивается некроз тканей и возникает угроза жизни пострадавшего.

Наиболее типичными повреждениями, приводящими к развитию данного синдрома, являются: сдавление, переломы, электрические и термические ожоги, отморожения, послеоперационные и ятрогенные осложнения, укусы змей.

Главным симптомом компартмент-синдрома является сильная боль. Боль постоянно прогрессирующая, не уменьшающаяся в покое конечности, резко усиливающаяся при попытке пассивно натянуть пострадавшие мышцы. Достоверным симптомом является появление расстройств чувствительности из-за ишемии нерва, проходящего через вовлеченный в процесс фасциальный футляр. Характерно прогрессирующее ослабление мышечной силы. Пальпация конечности может выявлять болезненное напряжение определенного фасциального футляра.

Для диагностики компартмент-синдрома используются различные методы определения подфасциального давления, электродиагностика нервов, компьютерная томография и **ЯМР.** Появление ишемических мышечных контрактур пальцев свидетельствует о том, что вы опоздали в диагностике.

При развитии компартмент-синдрома в большинстве случаев не изменяется пульсация сосудов на периферии конечности, не изменяются окраска кожи кисти и пальцев.

В области предплечья существует 3 замкнутых фасциальных футляра: ладонный (сгибатели пальцев и кисти), тыльный (разгибатели пальцев, локтевой разгибатель запястья и длинная отводящая 1 палец мышца) и лучевой (плечелучевая мышца и лучевые разгибатели кисти). На кисти таких футляров десять.

Методом лечения компартмент-синдрома служит фасциотомия. Прикладывание льда и поднятие конечности не подходит для лечения этого грозного осложнения. Возможные последствия слишком грозны, чтобы использовать другие методы.

При выполнении фасциотомии нужно широко вскрыть тот или те фасциальные футляры, где располагаются пострадавшие мышцы (рис. 14.17). Основные принципы следующие:

- разрез производится так, чтобы не повредить кожные нервы и вены;
- необходимо вскрыть карпальный и Guyon's каналы;
- локтевой и срединный нерв должны быть прикрыты кровоснабжаемыми мягкими тканями;
- продольные разрезы в области локтевого и кистевого сустава недопустимы;
- рана после вскрытия соответствующих футляров остается открытой.

Сроки закрытия раны определяются состоянием конечности и пациента. Обычно закрытие производится не раньше 5-го дня. Если прямое зашивание раны невозможно, то используется кожная пластика. **Любое натяжение тканей при закрытии раны недопустимо.**

Рис. 14.1. Анатомия дистальной фаланги пальца и ногтя на продольном срезе:
1 — ложе ногтя; 2 — тело ногтя; 3 — лунка; 4 — крыша ногтя; 5 • эпонихий; 6 — матрикс; 7 — вершина ногтя

Рис. 14.2. Схемы замещения дефектов кончиков пальцев иннсрвируемыми лоскутами:
А — двумя боковыми треугольными лоскутами;
Б — одним ладонным треугольным лоскутом;
В — выдвижным ладонным лоскутом

Рис. 14.1.

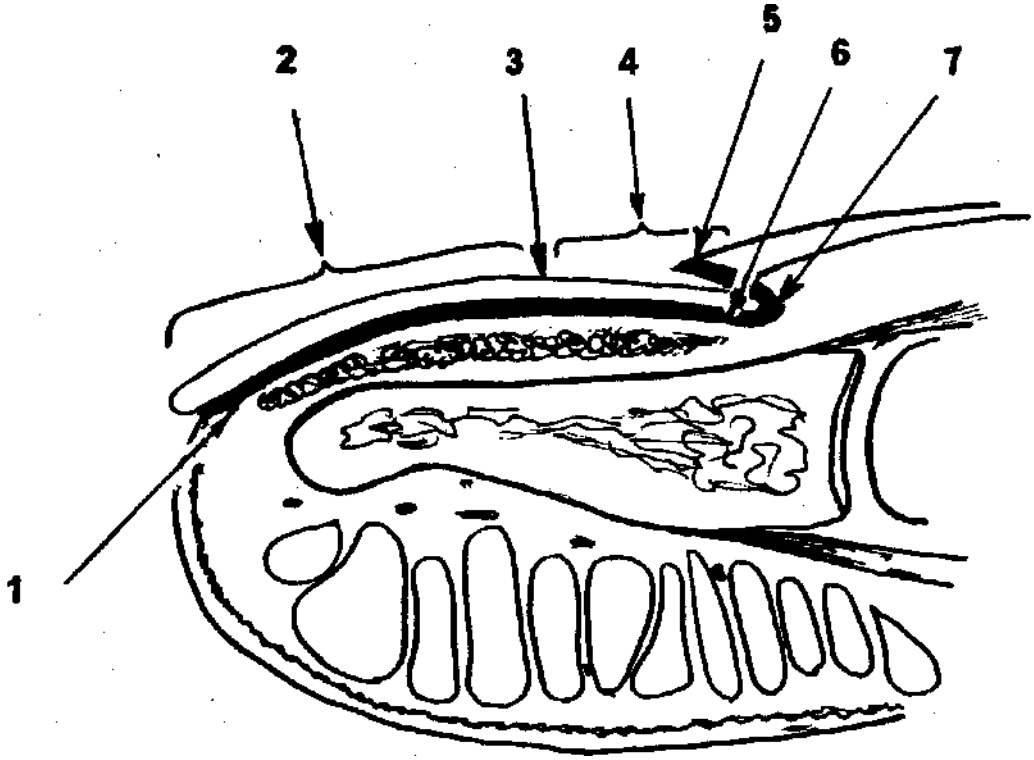

Рис. 14.2.

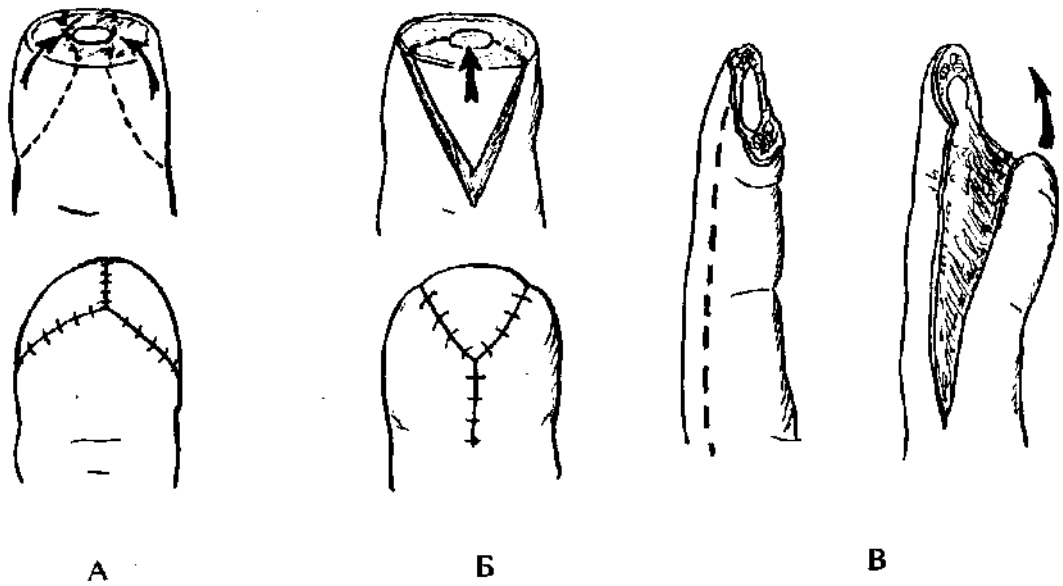

Рис. 14.3. Схема перемещения островкового лучевого лоскута с предплечья на ретроградном кровотоке при скальпировании 1 пальца кисти

Рис. 14.4. Проекция осевых сосудов, контуры пахового лоскута и схема его перемещения при дефектах кисти: I — лобковый бугорок; 2 — передняя верхняя подвздошная ость; 3 — поверхностные огибающие подвздошную кость сосуды

Рис. 14.5. Схема холодовой консервации отчлененных сегментов при транспортировке

Рис, 14.3.

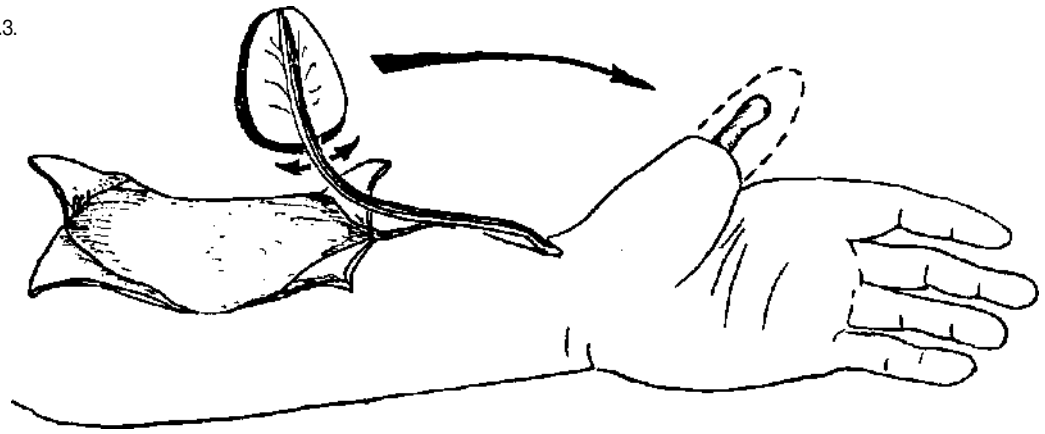

Put ! 4 4

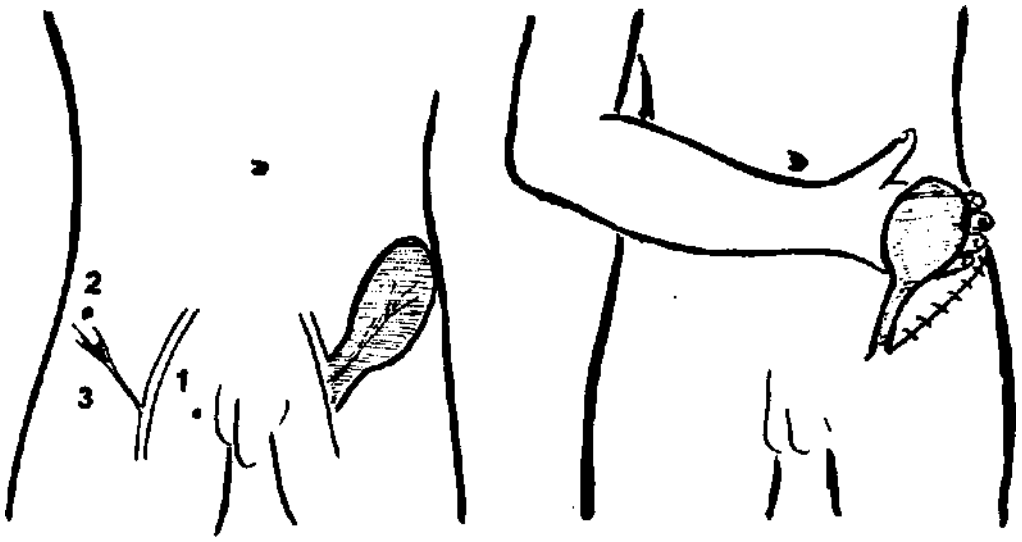

Рис. 14.5.

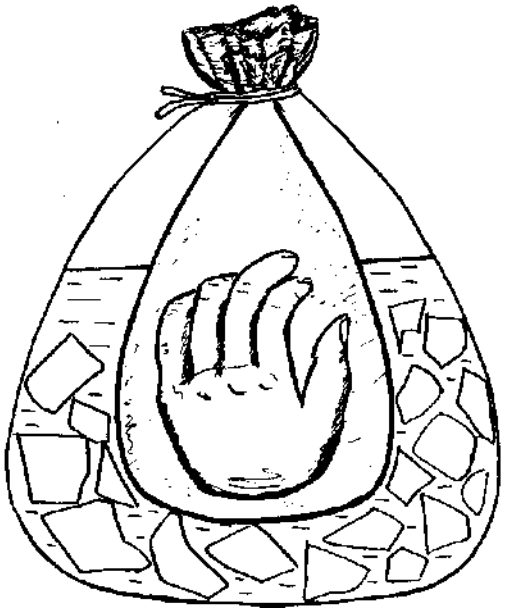

Рис. 14.6. Схема снятия кольца с пальца с помошью намыленной нити

Рис. 14.7. Схема фиксации ногтевой пластинки (по Е. В. Усольцевой, К. И. Машкара, 1986)

Рис. 14.6.

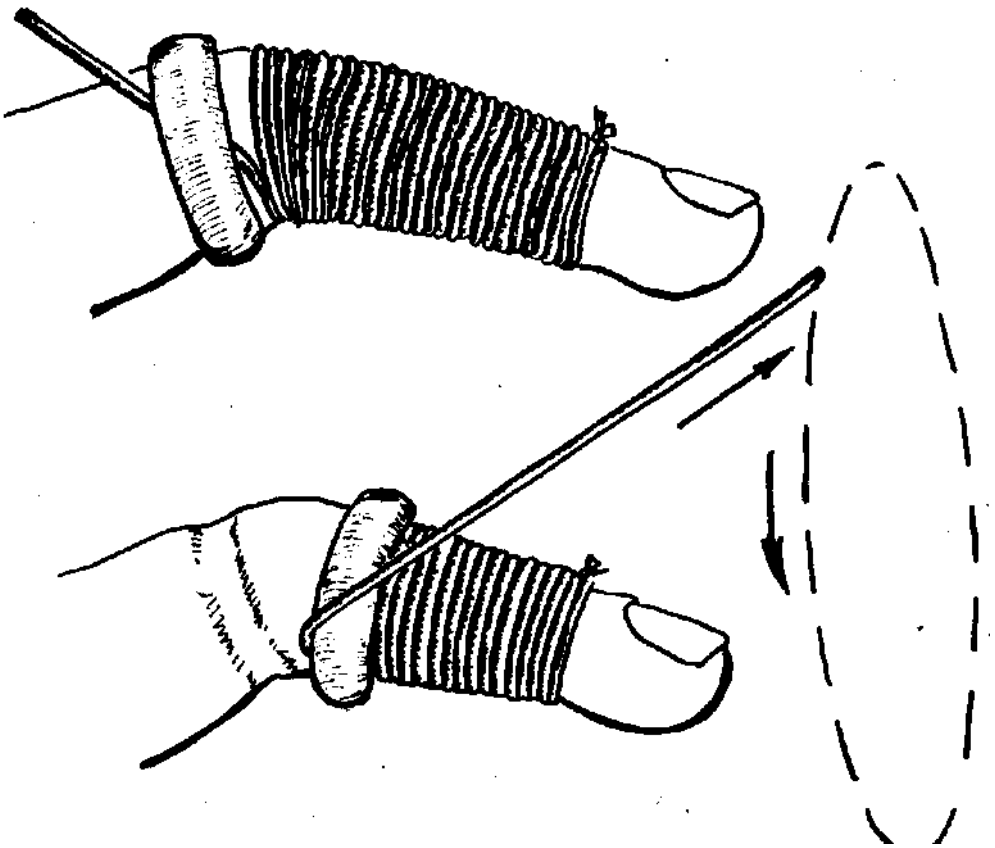

Рис. 14.7.

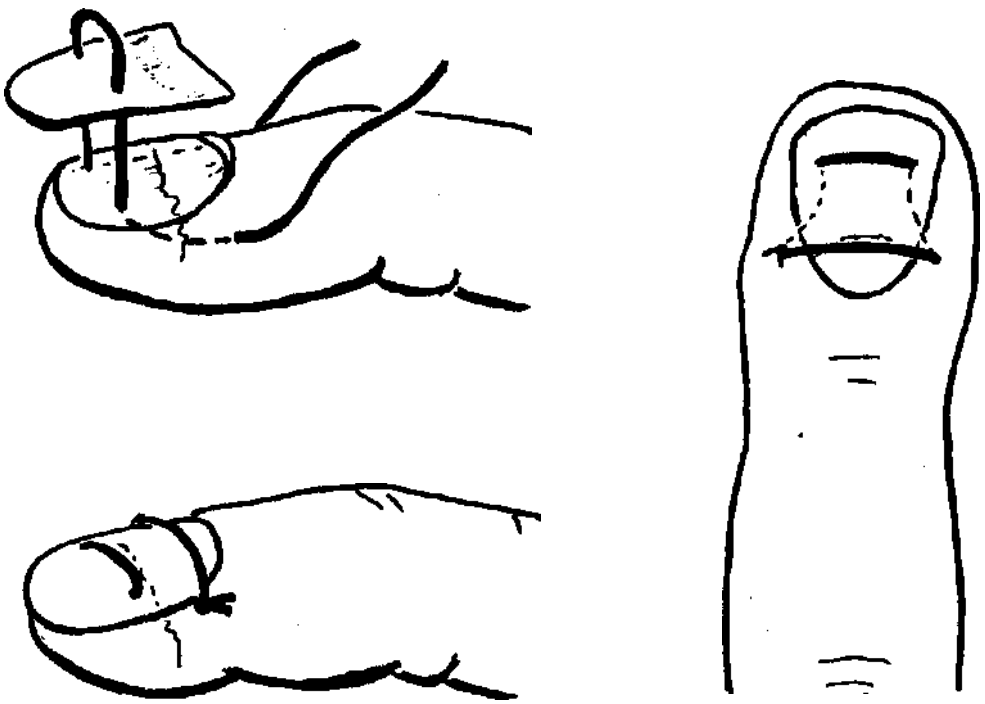

Рис. 14.S. Взаимоотношение лучевой и локтевой костей с костями запястья (S — ладьевидная, L — полулунная, Т — трехгранная кости)

Рис. 14.9. Взаимоотношение лучевой и ладьевидной костей в норме (А), а также изменения ума между полулунной и ладьевидной костями при разрыве полулунно-ладьевидной связки (Б) и при разрыве полулунно-трехгранной связки (В)

Рис. 14.8.

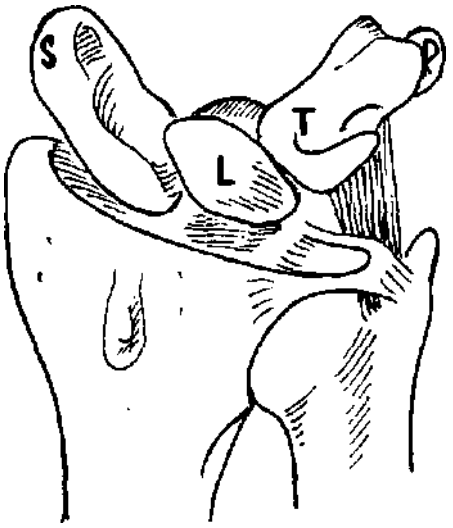

Рис. 14-9.

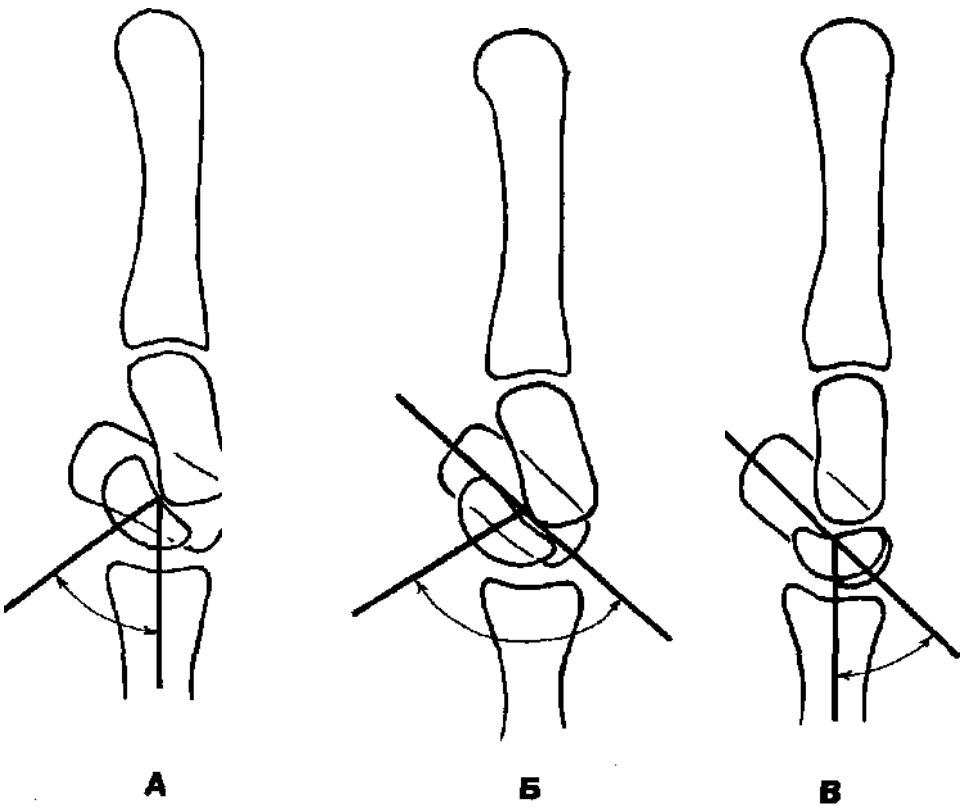

Рис. 14.10. Взаимоотношение полулунной и ладьевидной костей в норме (А) и при разрыве полулунно-ладьевидной связки (Б)

Рис. 14.11. Ладонная капсула (ЛК) и коллатеральные связки (КС) как основные стабилизаторы межфаланговых суставов:

А — ладонная пластинка натягивается и стабилизирует межфаланговый сустав в разгибании;

Б — боковая связка натягивает и стабилизирует сустав в разгибании

Рис. 14.10.

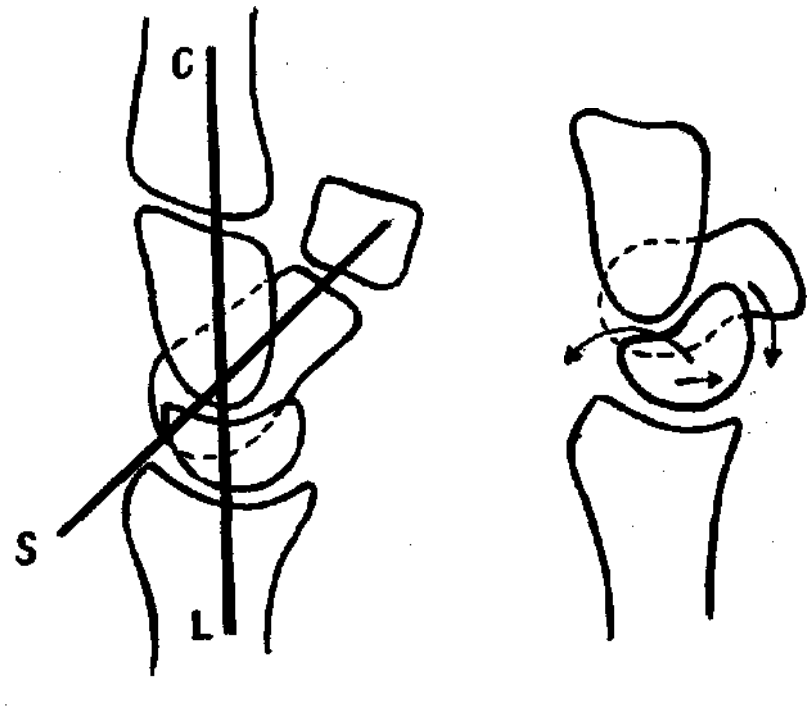

Рис. 14.



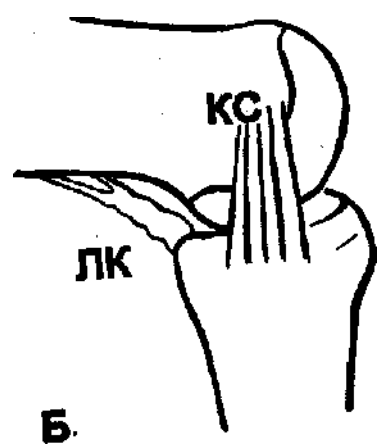

Рис. 14.12. Схема разгибательного аппарата пальца кисти

Рис. 14.13. "Восьмиобразный" шов сухожилия разгибателя с кожей при открытых повреждениях на уровне дистального межфалангового сустава

Рис. 14.12.

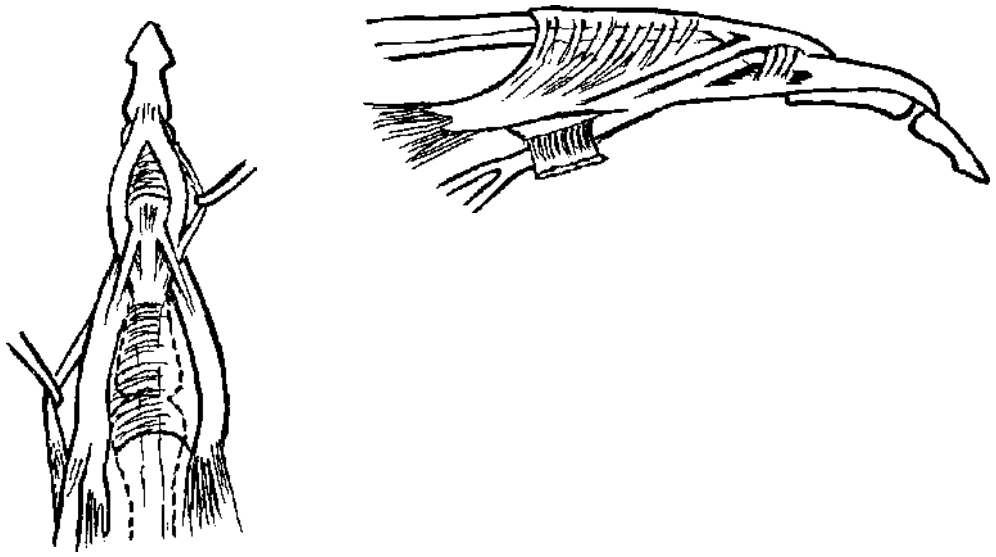

Рис. 14.13.

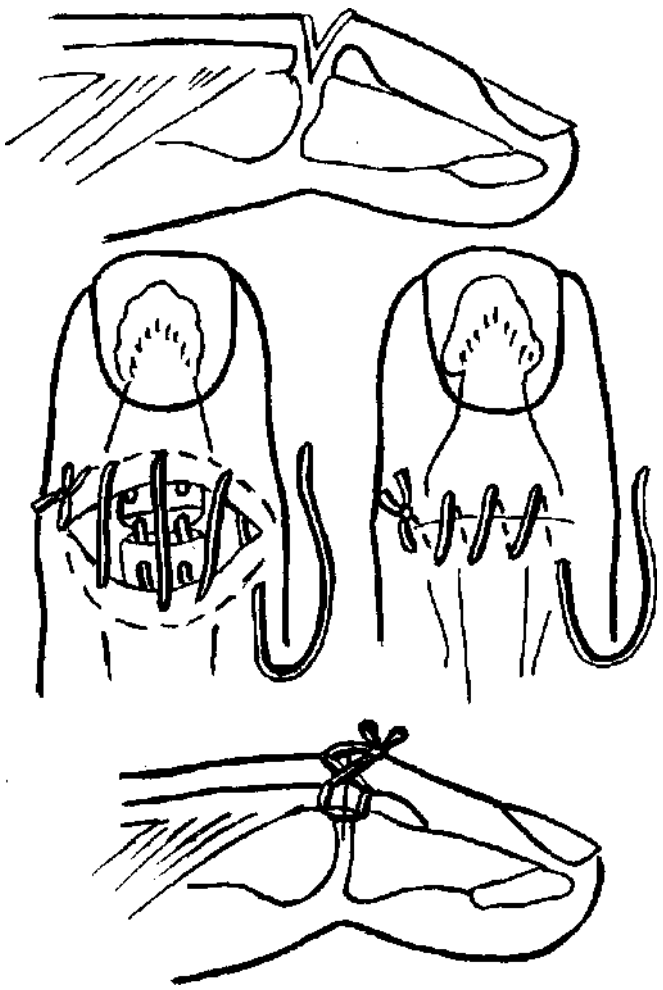

Рис. 14.14. Схема связок фиброзного влагалища сгибателей пальцев (А — кольцевидные связки, С — крестообразные связки)

Рис. 14.15.1. Фиксация шурупом перелома Os scaphoideum через дорзорадиальный доступ:
- a — сочетание 2,7 мм стягивающего шурупа и спицы Киршнера, оставленной на месте для сохранения ротационной стабильности;
- b — фиксация двумя малыми стягивающими шурупами (2,7 мм или 2,0 мм)

Рис. 14.15.2. Внутренняя-фиксация типичных переломов основания первой пястной кости:
- a — внесуставной перелом с угловым смещением в ладонную сторону;
- b — переом Bennett: укорочение и приведение дистального фрагмента вследствие тракции, вызываемой M. abductor pollicis longus;
- c — внутренняя фиксация перелома Bennett введенным с задней стороны стягивающим шурупом и спицей Киршнера (для ротационной стабильности);
- c! — переломы Rolando стабилизированы простой Т-пластиной или посредством сочетания пластины и стягиваюшего шурупа

Рис. 14.14.

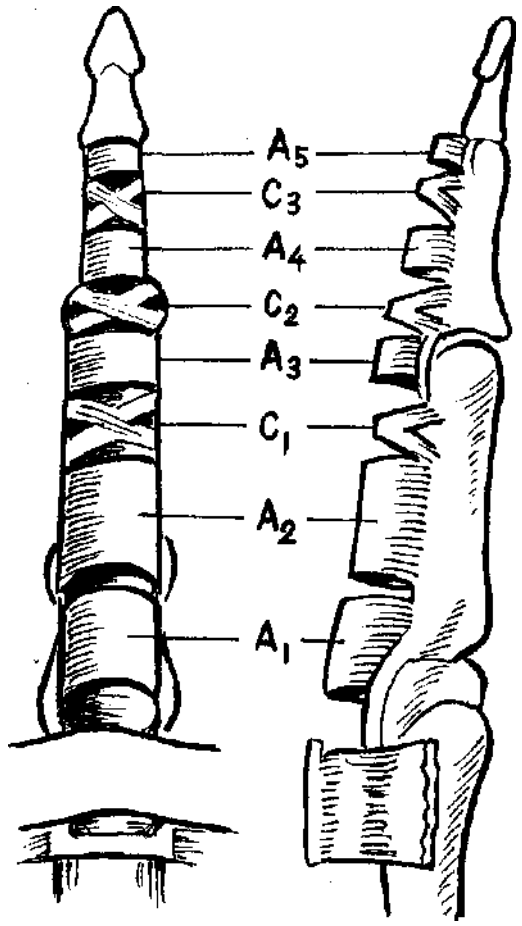

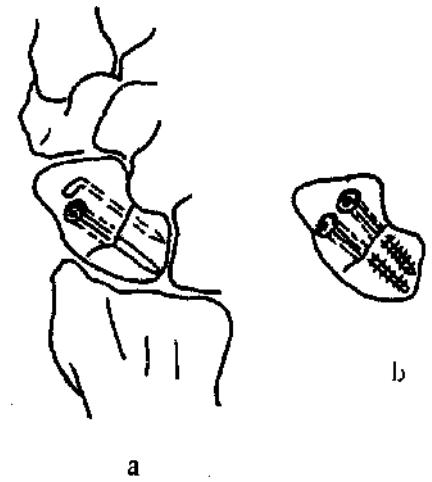

Рис. 14.15.1.

Рис. 14.15.2.

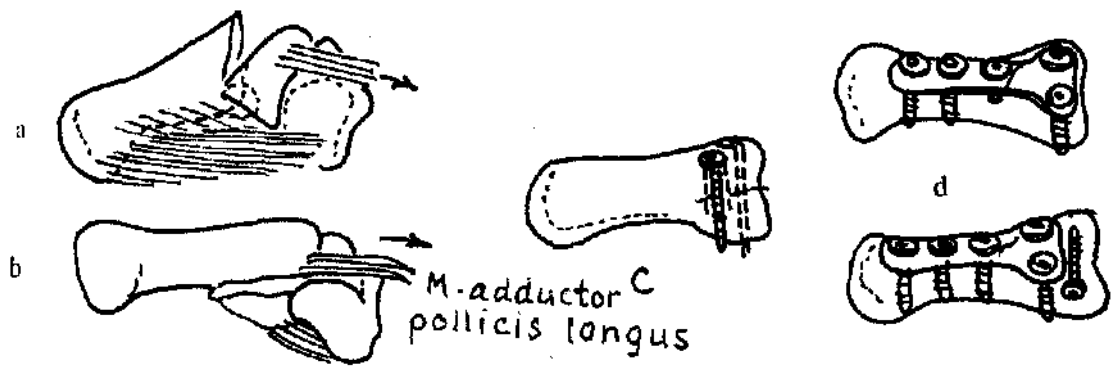

Рис. 14.15.3. Типичная внутренняя фиксация переломов костей кисти.

Переломы диафиза первой и второй пястной костей фиксированы пластинами 2,7 мм. Метафизарный перелом пятой пястной кости стабилизирован L-пластиной. Переломы первых фаланг большого пальца и среднего пальца фиксированы мини-пластинами в боковом положении. Субкапитальный перелом фаланги фиксирован укороченной мыщелковой мини-пластиной. Спиральные переломы центральных пястных костей и фаланг, а также внутрисуставные переломы фиксированы 2,7 мм или стягивающими мини-шурупами

Рис. 14.16.1. Кожные разрезы над костями кисти:

a — дорзорадиальный доступ к большому пальцу с возможностями для расширения, сохраняющий чувствительные ветви N. radialis;

b — углообразный разрез при переломах Os scaphoideum;

c — доступы к пястным костям с углообразными или V-образными расширениями;

d — дорзорадиальный разрез на среднем пальце с небольшим изгибом над проксимальным межфаланговым суставом

Рис. 14.15.3.

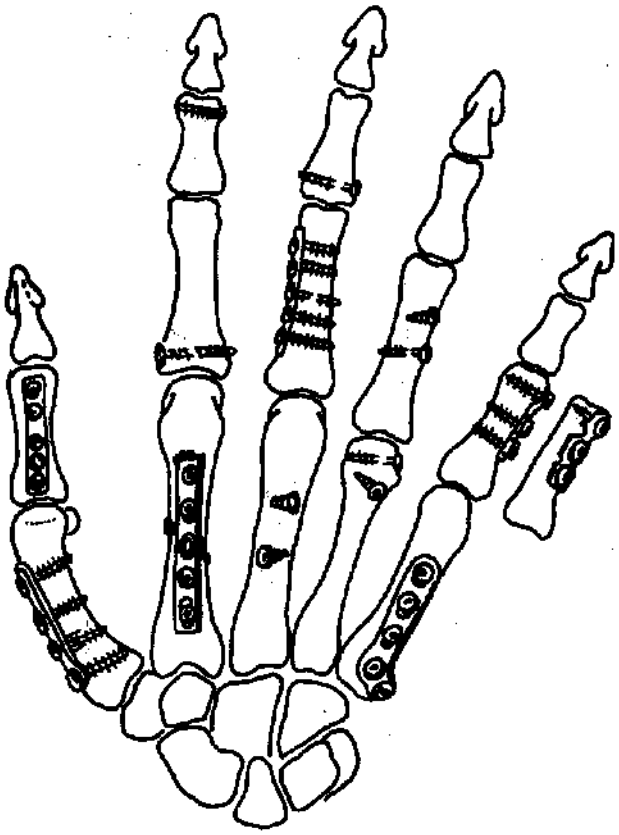

Рис. 14.16.

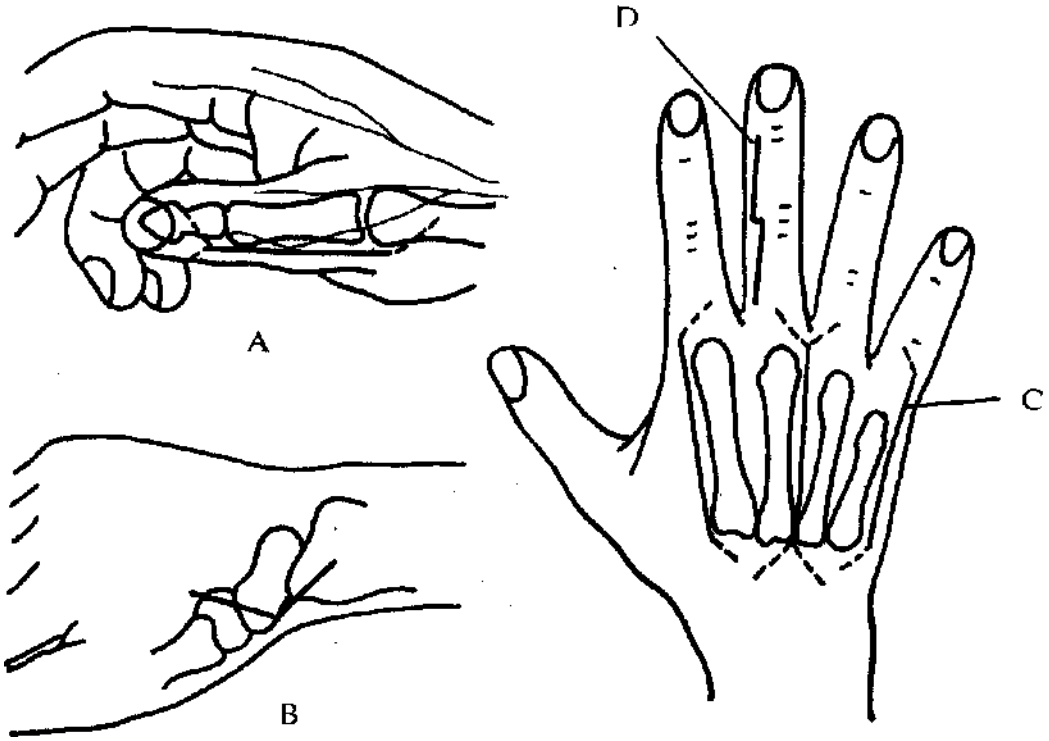

Рис. 14. [6.2. Доступы к основанию первой фаланги и проксимальному межфаланговому суставу:

a — продольное рассечение разгибательного аппарата и суставной капсулы. Фиксация шурупом косого перелома;

b — доступ к ладонной поверхности проксимального межфалангового сустава при согнутом пальце

Рис. 14.17. Схемы разрезов при фасциотомиях (А) и доступы при вскрытии фасциальных футляров (Б) на кисти

Рис, 14.16.2.

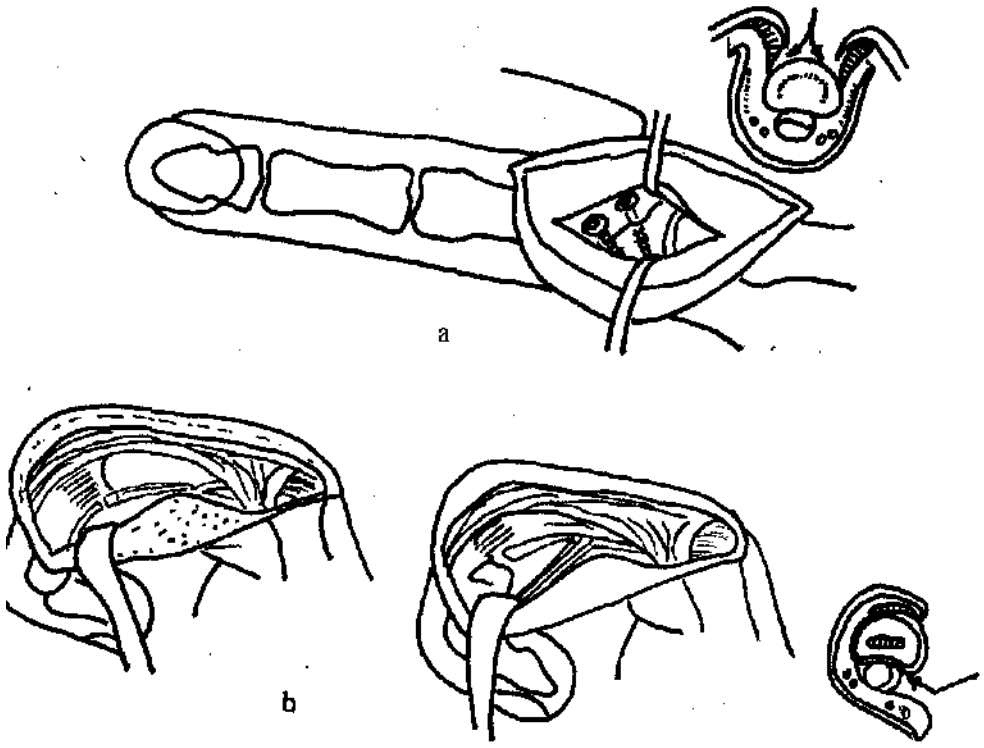

Рис. 14.17.

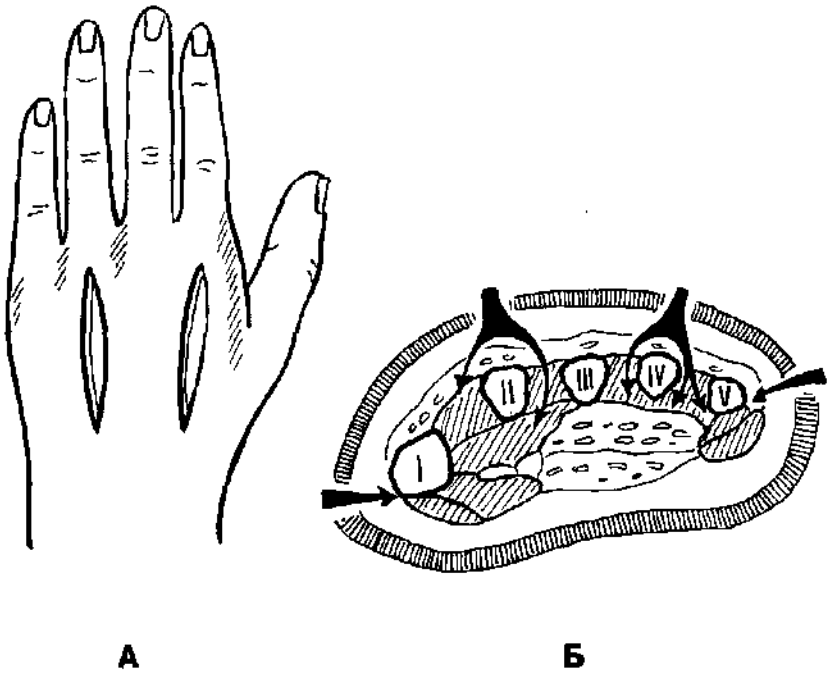

Глава 15. ПОВРЕЖДЕНИЯ КРУПНЫХ СУХОЖИЛИЙ. ПОВРЕЖДЕНИЯ СУХОЖИЛИЙ МЫШЕЧНОГО АППАРАТА

Повреждения сухожилий и мышц конечностей являются довольно распространенными видами нарушений опорно-двигательного аппарата человека, а такие из них, как разрывы ахиллова сухожилия, сухожилий, двуглавой мышцы плеча, собственной связки надколенника и «вращательной манжеты» плеча, составляют категорию тяжелых травм, приводящих к длительной потере трудоспособности, а нередко и вызывающих инвалидизацию больного.

Эти повреждения чаще бывают у спортсменов, людей тяжелого физического труда, мужчин, продлевающих свои активные жизненные позиции бесконтрольными нерегулярными занятиями спортом (теннис, волейбол, футбол, баскетбол, бег).

На первом месте по частоте стоят пострадавшие с разрывами ахиллова сухожилия (примерно 61%), затем больные с повреждениями проксимального и дистального сухожилия двуглавой мышцы плеча (34—35%), значительно реже — разрывы сухожилий коротких ротаторов плеча и собственной связки надколенника.

Гистологические исследования поврежденных сухожилий (С. И. Двойников, 1992) показали, что предшествовавшие разрыву микротравмы и перерастяжения сухожильно-мышечного аппарата приводят к нарушению трофики, функциональным, а затем и структурным изменениям в сухожильной и мышечной ткани, то есть вызывают «травматическую болезнь» сухожильно-мышечного аппарат. Это вызывает значительные структурные повреждения сухожилий и мышц, что и является причиной разрывов при адекватных ранее нагрузках или превышающих незначительно адекватные.

Различают **открытые и закрытые** повреждения сухожильно-мышечного аппарата, **полные и частичные** разрывы, **свежие,** несвежие и застарелые повреждения.

Повреждения ахиллова сухожилия

Диагностика повреждения ахиллова сухожилия не проста как в остром, так и в отдаленном периодах травмы.

В первые дни после разрыва отек в зоне повреждения и нижней трети голени, сохранность подошвенного сгибания стопы за счет сохраненного сухожилия длинной подошвенной мышцы настраивают начинающего хирурга на возможность частичного разрыва ахиллова сухожилия и возможность успешного консервативного лечения. Нацеленность на консервативное лечение объясняется еще и боязнью операции, часто осложняющейся некрозом краев кожной раны и многомесячным отторжением сухожилия и шовного материала. Это осложнение даже в руках опытных хирургов бывает у 12—18% оперированных (С. В. Русских, 1998).

Надо, как аксиому, принять всем фельдшерам и хирургам, что не бывает частичных разрывов ахиллова сухожилия. Все они полные, и все они нуждаются в оперативном лечении. Полный разрыв и необходимость серьезного стационарного лечения под-

тверждает простой симптом — больной не может подняться на носки, так как это требует обоих здоровых ахилловых сухожилий, а одно из них порвано.

Больного следует госпитализировать, уложить в постель и придать поврежденной конечности возвышенное положение. Проще это сделать так — надеть на ногу сетчатый бинт до средней трети бедра или обычный хлопчатобумажный чулок и подвесить стопу за дистальную часть чулка к надкроватной раме, а под бедро подложить большую подушку или шину Белера. Такое положение стопе и голени мы придаем и при лечении повреждений голеностопного сустава. После полного спадения отека (4—5 день) становится явно видным западение над местом разрыва ахиллова сухожилия. Оно особенно заметно, если больного поставить на стул на колени и посмотреть на оба ахиллова сухожилия.

У всех больных положительный симптом пальца — надо провести наружной стороной указательного пальца правой руки сверху от икроножной мышцы вниз по ахилловому сухожилию к пяточному бугру. В месте разрыва палец проваливается.

С. И. Двойников (1992) предлагает два простых приема. Это симптом «пальцевого давления» и симптом «движения периферического фрагмента сухожилия».

Первый симптом определяется следующим образом — хирург пальцем с силой надавливает на место предполагаемого разрыва, при этом у больного исчезает возможность активного сгибания и разгибания стопы на стороне повреждения.

Второй симптом — хирург пальцем левой руки надавливает на зону предполагаемого разрыва сухожилия, а правой рукой производит пассивное движение стопой больного. Под кожей в подпяточной области четко определимый смещающийся дистальный конец поврежденного ахиллова сухожилия, движения которого можно определить также и пальпаторно.

Более сложна диагностика несвежих и застарелых разрывов, когда возникший на месте разрыва регенерат скрадывает пальцевые симптомы. Но к этому времени уже на глаз заметна атрофия подкожной мышцы, которая документируется измерением окружности голени в верхней и средней ее трети. По-прежнему больной не может встать на носок поврежденной ноги, по-прежнему при проведении указательным пальцем по задней поверхности голени от икры к пятке определяется «провал» на месте разрыва.

Больного необходимо непременно оперировать, так как со временем будет нарастать атрофия икроножной мышцы, а затем и других мышц голени, будут нарастать хромота и неудовлетворенность больного качеством жизни из-за явного функционального ограничения поврежденной конечности.

Следует сразу заметить, что сшивание поврежденного ахиллова сухожилия — это очень деликатная операция, и выполняться она должна в специализированном ортопедо-травматологическом центре или в районной больнице высокоподготовленным хирургом, знающим, как эту операцию выполнить надежно.

Во-первых, операцию нельзя выполнять под местной анестезией, обезболивание должно быть непременно полным — это или наркоз, или спинно-мозговая, или перидуральная анестезия.

Чтобы хирургу удобно было оперировать, больной должен лежать на животе, пятка должна «смотреть» строго вверх.

Я не люблю делать операций под жгутом, если есть электрокоагуляция. Если ее нет, то надо положить жгут на верхнюю треть голени, но снять его перед зашиванием раны и хорошо остановить кровотечение.

Нога должна быть перед операцией несколько раз тщательно вымыта теплой водой мягкой мочалкой с мылом. Последний раз она моется вечером накануне операции и обертывается стерильной простыней. Если есть необходимость брить волосы на задней стороне голени, то это следует сделать утром, за час до операции. Вечером, накануне операции, волосы брить нельзя, так как воспаление могущих быть порезов (царапин) кожи станет причиной вероятного нагноения раны.

Доступ никоим образом не должен проходить по средней линии над сухожилием. После сшивания его концов в положении подошвенной флексии стопы трудно свести без натяжения края кожной раны. Это еще труднее сделать, если выполнена пластика сухожилия.

Я много лет получаю удовольствие от наружного доступа — начинаю разрез от средней линии задней поверхности голени на 12—13 см выше места разрыва, плавно ухожу в латеральную сторону и далее вниз вертикально через точку, расположенную на средине расстояния между задним краем латеральной лодыжки и ахилловым сухожилием, до уровня верхнего края пяточного бугра, затем разрез заворачиваю горизонтально на пяточный бугор (рис. 15.1). Необходимо быть осторожным, чтобы не повредить n.suralis. Паратенон рассекается по средней линии. Легко находятся порванные концы сухожилия и экономно резецируются. Если разрыв застарелый, то иссекается регенерат. После этого стопе придается максимальное подошвенное сгибание и сшиваются между собой освеженные концы сухожилия.

При свежих разрывах может быть использован любой сухожильный шов — Розова, Казанова, Сипео, П-образный. Рационален модифицированный С. В. Русским (1998) шов Кесслера (рис. 15.1, б). Этот шов отличается от шва Ткаченко тем, что узлообразование нити происходит на двух уровнях выше участка разволокнения ткани сухожилия. После завязывания шва Кесслера накладываются дополнительные адаптирующие П-образные швы из тонкого капрона.

Поскольку обычно рвется патологически измененное сухожилие, то целесообразно и в случае свежих повреждений выполнить пластику. Это абсолютно необходимо при застарелых разрывах. Я предпочитаю простой прием пластики по Чернавскому — из верхнего конца сухожилия выкраивается лоскут основанием вниз длиной 5—6 см и перекидывается на нижний конец сухожилия. При максимальном натяжении лоскут подшивается тонким капроном к обоим концам поврежденного сухожилия.

Для укрепления шва и улучшения скольжения сухожилия у людей, занимающихся профессиональным спортом (учителя физкультуры, спортсмены, артисты цирка) в дополнение к шву сухожилия и пластике беру полоску собственной фасции с наружной поверхности бедра шириной 3 см, длиной 10—12 см и оборачиваю фасциальной лентой как спиралью сшитое сухожилие. Лента фасции подшивается к обоим концам сухожилия, а между собой — тонкими непрерывными швами. После этого при минимальном подошвенном сгибании стопы сшиваются непрерывными швами паратенон, подкожная клетчатка и кожа. Подошвенное сгибание стопы 25—30° фиксируется гипсовой лонгетой, наложенной от надколенника до кончиков пальцев по передней поверхности стопы и голени. Фиксировать коленный сустав не надо. После снятия швов (не ранее 12—13 дня) стопа выводится в среднефизиологическое положение (10° подошвенного сгибания) и фиксируется глухой гипсовой повязкой от головки плюсневых костей до коленного сустава. Под свод стопы вгипсовывается каблук, и разрешается ходьба с нагрузкой. Через 6 недель после операции гипсовая повязка снимается, разрешается ходьба с палочкой и назначается лечебная физкультура. Полная нагрузка возможна через 8—9 недель после операции.

Сложным представляется лечение застарелых разрывов, когда прошло несколько месяцев после травмы и между концами поврежденного сухожилия имеется регенерат до 10 см и более. Помощь таким больным должна оказываться в специализированном отделении пластической хирургии.

Во время операции рубцовым регенерат иссекается полностью, выполняется миотенодез верхнего конца сухожилия и икроножной мышцы так, чтобы было возможным натяжение ее сближением концов сухожилия. Остающийся дефект устраняется аутопластикой одним или двумя лоскутами на «ножках», полученными из противоположных сторон сухожилия. Затем производится гофрирование боковых поверхностей сухожилия

в местах взятия трансплантата. Зону шва обязательно надо разгрузить за счет сухожилия длинной подошвенной мышцы или частью рассеченного продольно сухожилия длинной малоберцовой мышцы. Это улучшает течение процессов регенерации в поврежденном ахилловом сухожилии.

Очень рекомендую, как спиралью, закрыть всю зону собственной фасцией (3*12 см), взятой на передне наружно и поверхности бедра. Спираль из фасции подшивается к сухожилию и между витками тонкими капроновыми швами.

Диагностика и лечение повреждений проксимального сухожилия длинного брюшка двуглавой мышцы плеча

Повреждения двуглавой мышцы плеча составляют более половины подкожных разрывов сухожилий и мышц. По данным литературы, из всех повреждений двуглавой мышцы 82,6—96% случаев приходится на повреждение длинной головки, 6—7% — общего брюшка мышцы, 3—9% — дистального сухожилия.

Повреждения двуглавой мышцы чаще встречаются у мужчин, занятых физическим трудом, когда имеет место длительная травматизация этой мышцы через перенапряжение («травматическая болезнь» сухожилия по С. И. Двойникову, 1992).

Разрыв сухожилия длинной головки отмечается больным резкой болью в проекции повреждения. Больной замечает необычную форму мышцы при сгибании руки в локтевом суставе. Эта деформация заметна хорошо, если попросить больного напрячь двуглавую мышцу при согнутом до прямого угла локтевом суставе. Мышцы на стороне повреждения укорочены и подтянуты к средине плеча и заметным бугром выстоят под кожей.

Больному нужно предложить медленно отвести обе руки в стороны. При этом обнаруживается некоторое отставание поврежденной верхней конечности. При активном противодействии отведению рук больного можно отметить снижение силы конечности на стороне повреждения, пациент ощущает появление резкой боли в травмированной мышце плеча.

Операция восстановления непрерывности длинной головки двуглавой мышцы плеча может быть выполнена хирургом и травматологом в районной больнице.

Поврежденное сухожилие в состоянии натяжения двуглавой мышцы фиксируется к новому месту прикрепления — подшивают к плечевой кости в области межберцовой борозды или к клювовидному отростку лопатки.

Если сухожилие разорвалось ближе к мышечному брюшку и дистальный конец его оказался слишком коротким, сухожилие удлиняют с помощью фасциального лоскута, взятого из икроножной фасции бедра или консервативного фасциального аллотрансплантата. Дегенеративно измененный проксимальный конец сухожилия отсекают на уровне межбугорковой борозды и удаляют.

Пластика длинного сухожилия и подшивание его к обычному месту прикрепления (tuberositas supraglenoidalis) слишком травматична и не всегда дают хорошие результаты. Целесообразнее подшивать конец разорванного сухожилия к верхнему отделу межбугорковой борозды.

При повреждении короткой (внутренней) головки двуглавой мышцы ее сшивают или пластически восстанавливают с помощью фасции.

После операции руку фиксируют согнутой до 60° в локтевом суставе клиновидной подушкой и косынкой на 3 недели. Массаж, лечебная гимнастика и тепловые процедуры завершают лечение. Если во время операции использован сухожильный или фасциальный консервированный аллотранплантат, то активные движения разрешают через 5—6 недель.

Диагностика и лечение повреждений дистального сухожилия двуглавой мышцы плеча

Повреждения дистального сухожилия двуглавой мышцы плеча хирургам менее знакомы, чем повреждения сухожилия длинной головки, так как они встречаются значительно реже. Эти повреждения часто просматриваются, проходя под диагнозом «ушиб» или «растяжение».

В подавляющем большинстве случаев повреждения дистального сухожилия наблюдаются у мужчин среднего возраста с хорошо развитой мускулатурой, систематически выполняющих тяжелую физическую работу или увлекающихся физкультурой и спортом. Разрыв сухожилия происходит при поднятии тяжести или внезапной попытке удержать падающий предмет. Клинически эта травма проявляется острой болью, слышимым или ощущаемым «треском» в локтевом сгибе, западением мягких тканей в нижней трети передней поверхности плеча. В последующем больные обращают внимание на снижение силы сгибания предплечья, болезненность при движении в локтевом суставе, кровоподтек в области локтевого сгиба. В ближайшие 3—4 дня западение мягких тканей в нижней трети плеча сглаживается за счет отека и кровоизлияния. По спадению отека западение тканей в нижней трети плеча становится отчетливее, а в верхней трети плеча по передней поверхности появляется выпячивание за счет смещения вверх брюшка двуглавой мышцы.

При попытке больного согнуть фиксированное предплечье от угла 90° напряженный тяж дистального сухожилия не прощупывается, а мышечное брюшко, смещаясь проксимально, пальпируется в виде валика. Дистальнее сократившегося мышечного брюшка прощупывается смещаемое в боковых направлениях оторванное сухожилие. Примерно наполовину уменьшается сила сгибания предплечья, а сила супинации снижается в 2 раза,

Повреждения дистального сухожилия двуглавой мышцы плеча представляют собой исключительно отрывы его от бугристости лучевой кости. Лечение таких повреждений плеча заключается в оперативном восстановлении прикрепления этого сухожилия к костям предплечья. В руководстве Б. Бойчева описана методика операции, которая предусматривает широкое обнаружение бугристости лучевой кости и оторванного сухожилия передним доступом через локтевую ямку и верхнюю треть предплечья. Этот доступ сложен даже для опытного хирурга из-за опасности повреждения мышечно-кожного, лучевого и срединного нервов, а также плечевой артерии и ее ветвей.

С. Б. Королевым (Нижний Новгород, 1990) разработана более простая методика фиксации оторванного сухожилия к бугристости лучевой кости, позволяющая действительно восстановить не только сгибательную функцию двуглавой мышцы, но и супинацию предплечья.

Техника операции при свежих отрывах дистального сухожилия от бугристости лучевой кости

Операция может быть выполнена под общим проводниковым или местным обезболиванием. Положение больного — на спине, рука размещается на столике, плечо отведено до угла 80—90°.

Первый этап операции. Предплечье разогнуто и супинировано. Продольный разрез 3—4 см длиной в нижней трети плеча на его передней поверхности. Вскрывается фасциальное влагалище двуглавой мышцы. Оторванное сухожилие (обычно скрученное в виде клубка или улитки) извлекается в рану. Конец сухожилия прошивается сухожильным швом, лигатура берется на зажим, рана закрывается стерильной салфеткой (рис. 15.2).

Второй этап. Предплечье сгибается до острого угла и предельно пронируется. В этом положении площадка бугристости лучевой кости, от которой оторвалось сухожилие, обращена кзади (на оператора). На границе верхней трети предплечья и области локтевого сустава сзади, вдоль гребня локтевой кости, производится разрез 7—8 см длиной так, чтобы бугристость проецировалась в его середине. От наружной поверхности локтевой кости распатором отделяются прикрепления поверхности локтевой мышцы и супинатора и отводятся кнаружи. В глубине раны при предельной пронации предплечья обнажается бугристость лучевой кости. Место отрыва сухожилия распатором освобождается от мягких тканей. Через центр бугристости и оба кортикальных слоя кости просверливается отверстие диаметром 3—4 см. Сверло извлекается (рис. 15.3).

Третий этап. Сохраняя сгибание предплечья до острого угла, переводим его в положение супинации. В глубине раны обнажаем отверстие в кортикальном слое лучевой кости напротив площадки бугристости. Через него в просверленный канал вводится сухожильный проводник с отверстием на конце. Навстречу ему, через рану на плече, разгибая предплечье до угла 90—100°, возможно глубже по ходу канала сухожилия, вводится указательный палец, под контролем которого конец проводника продвигают в рану на плече. Лигатура сухожильного шва фиксируется в отверстии проводника. Извлекая проводник обратно, лигатуру проводят через просверленный канал в рану на предплечье (рис. 15.4).

Четвертый этап. Из гребня локтевой кости формируют костный аутотрансплантат в виде клина. Для этого долотом делают две поперечные зарубки через гребень на расстоянии 12—15 мм друг от друга, глубиной 3—4 мм. Затем отделяют долотом пластинку гребня между зарубками. Резекционным ножом и кусачками Листона из костной пластинки формируют плоский клин так, чтобы большой его поперечный размер слегка превышал диаметр отверстия в бугристости (рис. 15.5).

Пятый этап. Максимально сгибают супинированное предплечье. Натягивая лигатуры сухожильного шва и контролируя положение сухожилия в его канале пальцем, введенным в рану на плече, добиваются плотного контакта конца сухожилия с бугристостью. Сохраняя натяжение лигатуры, концы ее разводят в стороны и между ними в отверстие лучевой кости вводят-; а затем вбивают костный клин, погружая его до прочной фиксации в канале так, чтобы он не выступал над поверхностью лучевой кости. Концы лигатуры с натяжением завязывают над клином (рис. 15.6).

Заканчивая операцию, проверяют сгибательно-разгибательные и ротационные движения предплечья. При правильном техническом выполнении данной методики ротационные движения сопровождаются отчетливым перемещением дистального сухожилия двуглавой мышцы. Послойно ушивают раны, вводят в глубину ран резиновые выпускники на одни сутки. Осуществляют иммобилизацию локтевого сустава гипсовой лонгетой в положении сгибания предплечья под углом 90° и обязательно супинации. В редких случаях повреждений дистального сухожилия на протяжении или отрывах его от мышцы диагноз уточняется при осуществлении первого этапа операции. Из переднего доступа выполняется шов сухожилия, а при необходимости линия швов укрепляется пластическим материалом.

Техника операции при застарелых разрывах дистального сухожилия

В застарелых случаях (спустя 1—2 месяца после травмы) сократившееся брюшко мышцы фиксируется рубцами и спайками к стенкам фасциального влагалища, подвергается миофиброзу. Сухожилие, свертывающееся после травмы в клубок, представляется в виде плотного рубцового конгломерата, так что иногда невозможно из рубцов выделить

остатки дегенеративного сухожилия. В таких ситуациях основные этапы операции сохраняются, но усложняется и удлиняется первый этап.

Разрез на плече поднимается до его средней или даже верхней трети. Тупо и остро мобилизуют брюшко мышцы, остерегаясь повредить мышечно-кожный нерв, выделяя из рубцов мышцу по задней поверхности. Препарируя рубцовый конгломерат у дистального конца мышцы, стараются максимально использовать имеющиеся рубцовые ткани и остатки сухожилия. Следует иметь в виду, что длина нормального сухожилия составляет 7—8 см. В тех случаях, когда сформированный рубцово-сухожильный тяж не удается подтянуть к бугристости лучевой кости или он имеет низкую механическую прочность, показана пластика сухожилия с целью его замещения. Для пластики целесообразно использовать консервированную твердую мозговую оболочку (ТМО). Достоинством ТМО являются высокая механическая прочность, отсутствие заметной реакции тканей на ее имплантацию, быстрое замещение соединительной ткани.

Техника пластического замещения сухожилия ТМО состоит в следующем. Рубцово-сухожильный тяж продольно рассекается до основания на две части. В расщеп вводится лоскут ТМО. Обе части тяжа и лоскут ТМО прошиваются сухожильным швом. Используя лигатуры сухожильного шва как держалки и расправив лоскут ТМО, его дополнительно фиксируют к остаткам сухожилия узловыми П-образными швами (рис. 15.7).

Затем рубцово-сухожильный тяж 2—3 раза обертывается ТМО так, чтобы образовалась трубка длиной 6—8 см, в центре которой проходят лигатуры сухожильного шва. Узловыми П-образными швами сформированная трубка прошивается через все слои на своем протяжении. Лигатуры, выходящие из трубки, закрепляются у ее конца сухожильным швом (рис. 15.8). Дальнейший ход операции аналогичен предыдущей.

Восстановительное лечение в послеоперационном периоде

После.-снятия швов накладывается циркулярная гипсовая повязка от верхней трети плеча до основания пальцев, обязательно с ладонной перемычкой и в положении супинации предплечья при его сгибании до угла 80—90°. В период иммобилизации рекомендуются активные движения в плечевом суставе, суставах пальцев, сокращение мышц в повязке с постепенно возрастающими усилиями. Главной целью изометрических упражнений является профилактика стойкой контрактуры локтевого сустава и гипотрофии мышц. Через 5—6 недель после операции иммобилизация прекращается, но первые 3—5 дней, вне занятий, руку необходимо держать на косынке. Лечебную гимнастику следует выполнять в облегченных условиях безболезненно, обращая внимание не только на сокращение мышц-синергистов при сгибании, разгибании и ротации предплечья, но и на одновременное расслабление мышц-антагонистов. Достигается это выполнением упражнений на горизонтальной (скользящей) плоскости. Необходимо настойчиво добиваться активного использования больной руки при самообслуживании во все более возрастающем объеме. В начале этого периода целесообразно включить в комплекс восстановительного лечения физиотерапию: диадинамические токи, электрофорез йода и новокаина, позднее — теплые ванны. Основная задача постиммобилизационного периода — восстановление амплитуды движений. Обычно сгибательно-разгибательные движения в локтевом суставе восстанавливаются через 1—2 недели, ротационные — через 3—4 недели.

Только после этого можно приступать к упражнениям с отягощениями, обращая особое внимание на постоянное увеличение нагрузок при сгибании и супинации предплечья. Систематические целенаправленные занятия обеспечивают восстановление мышечной силы через 3—6 месяцев. После пластики дистального сухожилия в застарелых случаях формиру-

ющийся соединительно-тканный регенерат подвергается длительной перестройке, что при высокой физической активности больного может привести к постепенному растяжению регенерата, смещению брюшка мышцы проксимально и, как следствие, — неполному восстановлению мышечной силы. В связи с этим при замещении сухожилия ТМО упражнения с отягощениями не следует начинать ранее 3—3,5 месяца после операции.

Диагностика и лечение повреждений сухожилий коротких ротаторов плеча

Вращательная манжета плеча образована четырьмя мышцами — надостной (m. suprascapularis), подостной (m.infrascapularis), малой круглой мышцей (m.terasminor) и подлопаточной (m.subscapularis).

Надостная мышца полностью дополняет надостную ямку, начинаясь от ее стенок. Мышечные пучки, сходясь в более узкую часть мышцы, направляются кнаружи, проходят под акромиальный отросток лопатки и прикрепляются к верхней фасетке большого бугорка плечевой кости. Сухожилие надостной мышцы срастается с задней поверхностью капсулы плечевого сустава и при своем сокращении оттягивает ее, предотвращая ущемление последней. Мышца отводит плечо. Ее иннервирует п. suprascapularis (C_5—C_6).

Подостная мышца имеет треугольную форму, плоская, заполняет всю подостную ямку. Она начинается от всей поверхности подостной ямки и задней поверхности лопатки. Пучки ее сходятся в короткое сухожилие, прикрепляющееся к средней фасетке большого бугорка плечевой кости. Подостная мышца отводит назад поднятую руку и вращает плечо кнаружи. Иинервируется п.suprascapularis ($C_;$—C_6).

Малая круглая мышца представляет собой продолговатой округлой формы тяж. Верхним краем мышца вплотную прилегает к m. infraspinatus. Мышца начинается от латерального края лопатки; направляясь латерально, мышца переходит в короткое, но мощное сухожилие, которое по своему ходу срастается с задней поверхностью суставной капсулы и прикрепляется к ножной фасетке большого бугорка плечевой кости. Малая круглая мышца супинирует плечо, несколько отводя его кзади. Иннервируется п. axillaris (С).

Подлопаточная мышца заполняет всю подлопаточную ямку. Направляясь латерально, мышца переходит в небольшое сухожилие, срастающееся с передней поверхностью капсулы (ее мышца при сокращении оттягивает), и прикрепляется к малому бугорку плечевой кости. Эта мышца пронирует плечо и участвует в приведении ее к туловищу. Иннервируется подлопаточным нервом (C_5—C_7).

Разрывы сухожилий коротких ротаторов плеча встречаются сравнительно редко — около 5% всех повреждений сухожильно-мышечного аппарата. Они встречаются чаще у мужчин, занимающихся тяжелым физическим трудом или профессиональным спортом. В момент разрыва коротких ротаторов плеча (он наступает при чрезмерном отведении и наружной ротации плеча) пострадавший ощущает резкую боль в плечевом суставе. В остром периоде травмы можно увидеть отек зоны плечевого сустава. Больной не может отвести прямую руку от туловища.

Так как эти повреждения встречаются редко, то диагноз повреждения коротких ротаторов плеча не устанавливается, больного лечат по поводу ушиба плечевого сустава.

В отдаленном периоде травмы легко определяется атрофия мышц под остью лопатки.

С. И. Двойников (1992) описал два простых клинических приема, позволяющих подтвердить диагноз повреждения коротких ротаторов плеча.

Симптом «силовой нагрузки» — стоя с приведенными руками, больной медленно отводит обе руки в стороны, одновременно смещая их кзади. Наблюдая за движением рук, можно отметить отставание поврежденной конечности. Затем хирург фиксирует запястья больного своими руками и просит его свести руки вперед несмотря на ощущаемое

им противодействие. При этой попытке пациент испытывает резкую боль в плечевом суставе, а исследователь легко прерывает движение поврежденной руки больного.

Симптом «функциональной пробы» — больной отводит обе руки в стороны и ротирует их затем кнаружи ладонями вверх. При этом легко отмечаются отставание и ограничение наружной ротации поврежденной руки. Затем хирург фиксирует предплечье пострадавшего и просит его противодействовать осуществляемой врачом внутренней ротации отведенных рук пациента. При этом больной ощущает резкую боль в поврежденном плечевом суставе, а врач свободно без усилий ротирует руки пациента внутрь.

Необходимо отметить сдержанное отношение хирургов к оперативному лечению повреждений «вращательной манжеты» плеча, которое обусловлено технической сложностью и травматичностью существующих способов операций, к тому же не обсепечивающих высокую эффективность результатов лечения. Из-за сложности диагностики повреждения коротких ротаторов плеча не диагностируются в остром периоде травмы, потому часто операция выполняется, когда полностью или частично разорванные ротаторы рубцово изменены и восстановить их, как это делается при повреждении других крупных сухожилий (двуглавой мыщцы, ахиллова сухожилия), не представляется возможным.

С. И. Двойников (1992) разработал относительно простую и малотравматичную методику оперативного лечения, которая может быть использована при лечении больных в районной больнице.

Показаниями к операции являются подкожные полные и частичные застарелые повреждения сухожилий коротких ротаторов плеча. Цель операции состоит в ликвидации бугорково-акромиального «конфликта» и в пластическом замещении травматических дефектов в сухожилиях коротких ротаторов плеча с помощью сухожильных аутотрансплантатов.

Устранение «конфликта» бугорковой области плеча со сводом сустава и расширение субакромиального пространства достигается за счет резекции периферического отдела акромиального отростка лопатки. При этом обнаружается зона сухожильного растяжения коротких ротаторов плеча и создается хорошая возможность восстановления целости травмированных сухожилий с помощью смещенных сухожильных аутотрансплантатов на «питающих ножках», выкроенных из смежных неповрежденных участков сухожилий, составляющих «вращательную манжету» плеча.

После операции рука фиксируется на 4—5 недель торакобрахиальной повязкой или на шине в положении отведения плеча на 90° и максимально возможной наружной ротации.

После иммобилизации больного для восстановительного лечения следует направить в реабилитационный центр, где он занимается лечебной физкультурой в облегченных условиях (на установке «Угуль»). Подключается и физиотерапия — диадинамические токи, электрофорез йода и новокаина. Полезны занятия в бассейне.

Рис. 15.1. Доступ к ахиллову сухожилию (а), б — шов Кесслера, модифицированный С. В. Русским (1998)

Рис. 15.1.

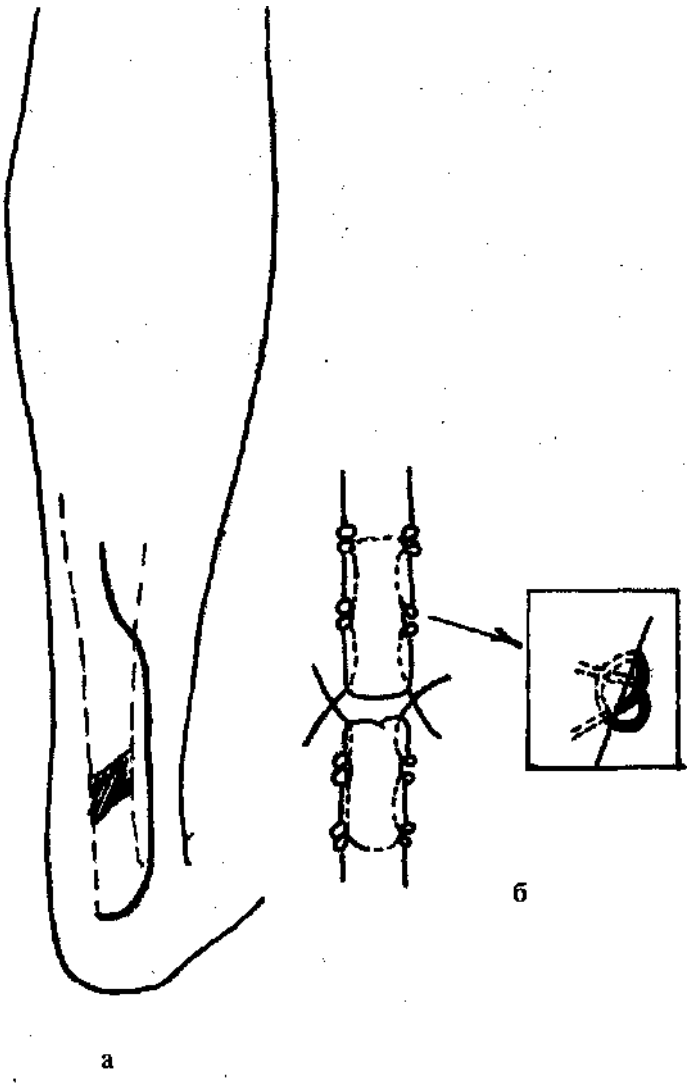

Рис. 15.2. Первый этап.
Выделение дистального сухожилия, наложение сухожильного шва

Рис. 15.3. Второй этап.
Просверливание сквозного канала через бугристость лучевой кости

Рис. 15.4. Третий этап.
Проведение лигатуры сухожильного шва через канал лучевой кости в рану на предплечье

Рис. 15.2.

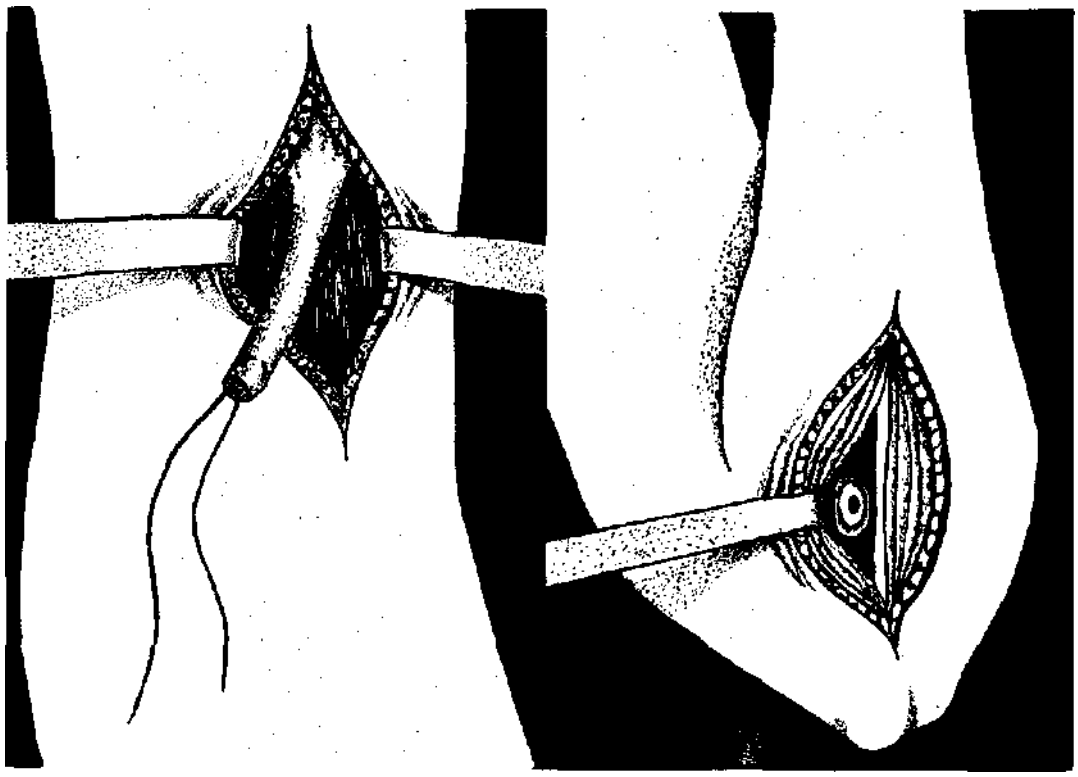

Рис. 15.3.

Рис. 15.4.

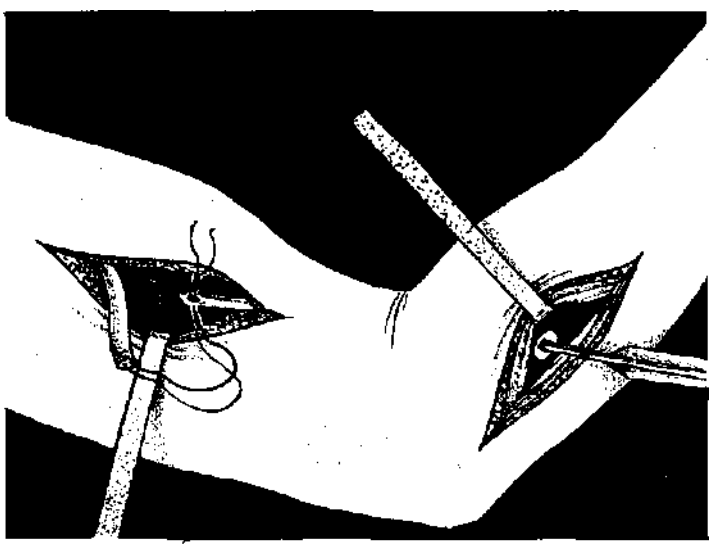

L

Рис. 15.5. Четвертый этап.
Формирование костного клина из гребня локтевой кости

Рис. 15.6. Пятый этап.
Фиксация костного клина в канале лучевой кости с последующим завязыванием нал ним сухожильной лигатуры

Рис. 15.7. Фиксация лоскута ТМО в расшеп рубцово-сухожильного тяжа, наложение сухожильного шва

Рис. 15.8. Формирование дистального сухожилия из свернутого лоскута твердой мозговой оболочки

Рис. 15.5.

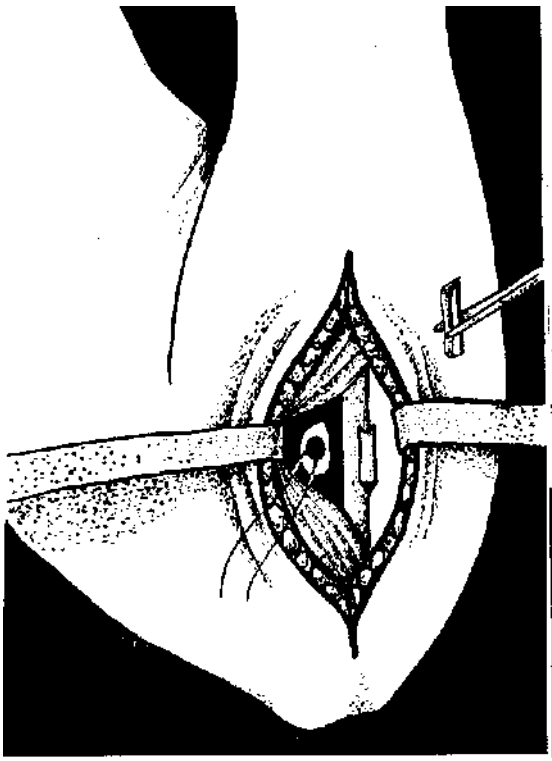

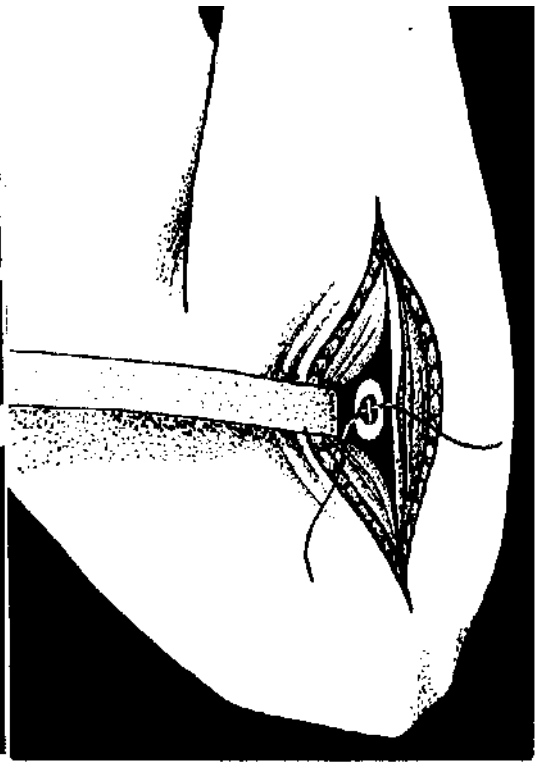

Рис. 15.6.

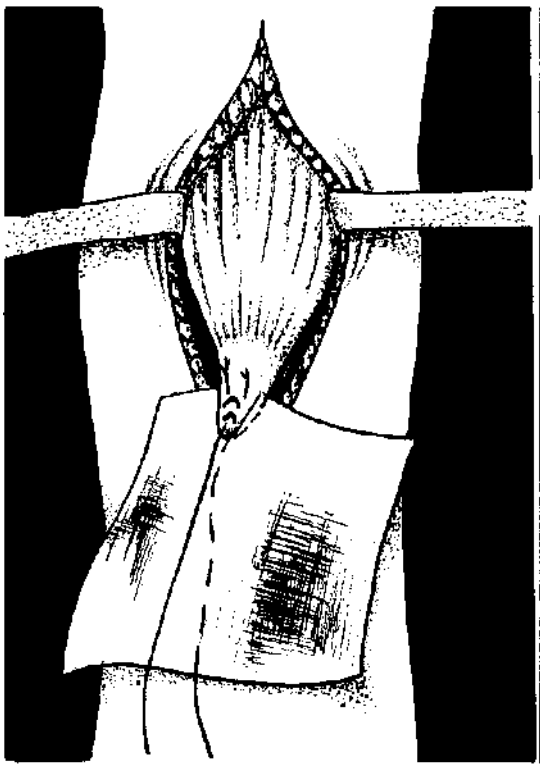

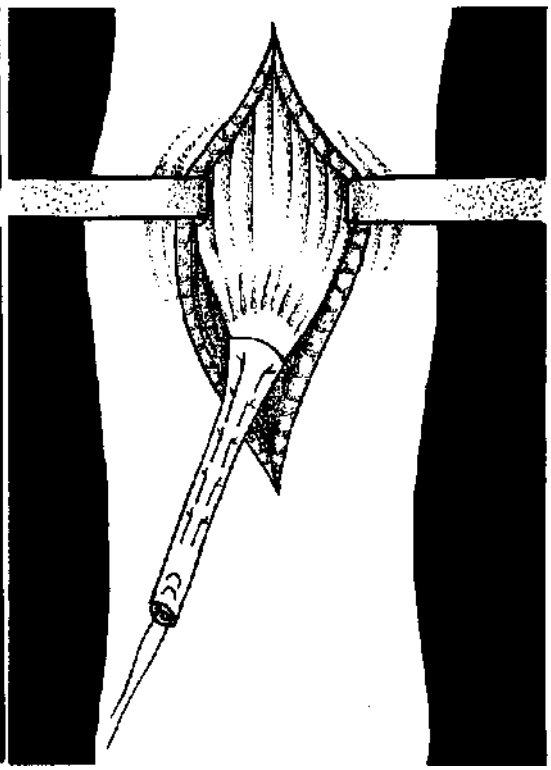

Рис. 15.8.

Рис. 15.7.

Глава 16. ДИАГНОСТИКА И ХИРУРГИЧЕСКОЕ ЛЕЧЕНИЕ ПОВРЕЖДЕНИЙ ПЕРИФЕРИЧЕСКИХ НЕРВОВ

Формирование и строение нервов

Нервная ткань является наиболее высокоорганизованной тканью организма человека, Нерв — комплекс отростков чувствительных псевдоуниполярных клеток спинальных узлов, мотонейронов передних и боковых рогов серого вещества спинного мозга, клеток вегетативных ганглиев. Объединение чувствительных и двигательных волокон происходит на уровне межпозвоночного отверстия, где передние и задние корешки спинного мозга формируют спинномозговые нервы. Последние, выходя за пределы позвоночного канала, делятся на несколько ветвей. Оболочечные ветви направляют назад и иннервируют оболочки спинного мозга. Белые соединительные ветви содержат прегангглионарные вегетативные волокна, которые переходят в симпатический ствол. Задние ветви иннервируют мышцы спины. Передние ветви спинномозговых нервов образуют сплетения, дающие начало нервам конечностей и передней части туловища.

Каждое нервное волокно на периферии делится на терминальные ветви, при этом чувствительные волокна заканчиваются рецепторами — специализированными структурами, преобразующими энергию внешнего раздражения в нервый импульс; двигательные — пресинаптической мембраной нервно-мышечного синапса; вегетативные — в гладкой мускулатуре сосудов, в сальных и потовых железах.

Волокна внутри нерва объединены в пучки (рис. 16.1). В различных нервах содержится разное количество пучков, однако, имеются и значительные индивидуальные колебания в числе и величине пучков на разных уровнях нерва. В функциональном отношении выделяют двигательные, чувствительные и смешанные пучки. В проксимальных отделах нервов они, как правило, являются смешанными, т. е. содержат равное количество чувствительных и двигательных волок1н. В дистальных отделах нервов количество пучков увеличивается, одновременно усиливается их функциональная дифференцировка.

Все пучки нервных волокон, образующих нерв, заключены в богатую жировой тканью, сосудами и нервами соединительнотканную оболочку — эпиневрий. Прослойки эпиневрия между отдельными пучками называются внутренним эпиневрием. Каждый пучок нервных волокон заключен в плотную оболочку — периневрий. Волокна периневрия переходят в тонкие перегородки внутри пучков, называемые эндоневрием.

Дегенерация и регенерация нервов

В 1850 году Augustus Waller в своем классическом исследовании языкоглоточного и подъязычного нервов лягушки впервые установил, что пересеченные нервные волокна подвергаются распаду на всем протяжении дистальнее места повреждения. Этот процесс в последующем был назван «уоллеровской дегенерацией». В периферическом отрезке нерва происходит полный распад поврежденных нервных проводников и их миелиновых оболочек. Леммоциты, окружающие нервное волокно, сохраняют свою жизнеспособность и принимают участие в резорбции продуктов распада аксоплазмы и мие-

лина. Морфологические изменения нервных волокон дистальнее места перерыва возникают уже в первые часы после повреждения. Основная масса проводников и миелиновых оболочек распадается на фрагменты в течение первой недели. На месте подвергшихся дегенерации нервных волокон остаются тяжи леммоцитов («бюнгеровские ленты»), окруженные футлярами коллагеновых волокон. Изменения касаются не только периферического, но и центрального отрезка нерва, а также тел нервных клеток. В первые часы после повреждения окончания поврежденных проводников утолщаются, на них появляются выросты протоплазмы. Эти отростки продвигаются в дистальном направлении. В связи с повышением потребности растущих проводников в строительном материале усиливается метаболизм нервных клеток, увеличиваются их размеры. Данные изменения будут сохраняться в течение всего времени, необходимого для роста нервных волокон, но они максимальны в первые 4—20 дней после повреждения. Спустя 7 дней после травмы в проксимальном отрезке нерва отмечается закручивание волокон, которое при ровном пересечении острым предметом незначительно, а при размозжениях и разрывах распространяется на 1—3 см проксимальнее места повреждения.

При благоприятных условиях регенерирующие проводники по тяжам леммоцитов врастают внутрь пери не врал ьных влагалищ периферического отрезка нерва и продолжают свой рост до конечных ветвей поврежденного нерва, образуя соответствующие окончания в тканях. В норме скорость регенерации нервных волокон человека составляет 1—1,5 мм в сутки. Воссоздание и созревание важной для проведения нервных импульсов миелиновой оболочки нервных волокон происходит параллельно с их ростом. Регенерировавшие проводники первоначально меньше здоровых диаметром осевого цилиндра и толщиной миелиновой оболочки. Достижение ими исходных размеров является необходимым условием восстановления нормальной функции.

Диагностика повреждения нервов

Как было сказано выше, нервный ствол состоит из двигательных, чувствительных и вегетативных волокон, поэтому при повреждении нервов наблюдаются соответствующие двигательные, чувствительные, вазомоторные, секреторные и трофические расстройства.

Исследования двигательной функции

Двигательные расстройства в раннем периоде после повреждения нерва сводятся к параличам, парезам мышц. При этом нарушается динамическое равновесие мускулатуры пострадавшей области. По этой причине сегменты конечностей принимают порочные положения, в раннем периоде пассивно исправимые, но со временем переходящие в стойкие, трудно устранимые контрактуры. При осмотре обращают внимание на характерные для повреждения данных нервов положения конечностей.

Клинические методы исследования:

1. **Мануальное тестирование мышц** производится путем визуального и пальпаторного определения сокращения отдельной мышцы или натяжения ее сухожилия.

2. **Определение силы.** Поскольку однонаправленные движения обеспечиваются несколькими мышцами, определение силы производится по отношению к группе мышц, часто иннервируемых различными нервами. Силу оценивают в килограммах с помощью специально сконструированных динамометров и по системе МО—М5:

- МО — сокращение мышцы отсутствует;
- М1 — пальпаторно и визуально определяется сокращение мышцы, но движения в соответствующих суставах отсутствуют;

- М2 — мышца способна осуществлять движения, но при устранении гравитации соответствующего сегмента (например, отведение плеча или сгибание предплечья при их горизонтальном положении);
- М3 — мышца способна обеспечивать движения сегмента, преодолевая его силу тяжести, но не более;
- М4 — мышца способна обеспечивать движения сегмента, преодолевая дополнительное сопротивление, но сила ее меньше нормальной;
- М5 — нормальная сила мышц.

3. Измерение амплитуды активных движений в суставах производится с помощью гониометра. Анатомические позиции суставов считаются исходными — 0°. Движения, выполняемые по физиологическим осям суставов, отмечаются как положительные в градусах. Измерения и запись их результатов осуществляются по SFTR-методике (И. Матев, С. Банков, 1984). Особенностью ее является кодовое обозначение движений. Запись состоит из начальной буквы плоскости, в которой выполняется движение: S — сагиттальная, F — фронтальная, T — трансверзальная, R — ротация, и трех цифр, обозначающих исходное положение и объем движений в двух противоположных направлениях в данной плоскости.

К дополнительным методам относятся **электрофизиологические методы** исследования:

1. Электромиграфия (ЭМГ):

а) Детекционная ЭМГ основана на регистрации биоэлектрических потенциалов, возникающих в мышцах в результате их произвольных или спонтанных сокращений. По виду используемых отводящих электродов различают **накожную (глобальнуюн)** и **игольчатую ЭМГ.** При накожной методике биполярный электрод устанавливается над исследуемой мышцей или группой мышц. Недостатком являются возможные ошибки из-за регистрации потенциалов рядом расположенных мышц. При игольчатой ЭМГ биполярный электрод вводят непосредственно в исследуемую мышцу. Преимуществом данной методики является регистрация потенциалов только одной мышцы, что дает возможность при тестировании мышц, наиболее достоверно отражающих функциональное состояние отдельных нервов и их ветвей, определить тяжесть и распространенность повреждения (Н. Н. Спирин, 1997);

б) **Стимуляционная электроненромиграфия** (ЭНМГ). Данная методика основана на регистрации вызванных потенциалов мышц в ответ на электростимуляцию нервов, анализе М-ответа и F-волны, определении скорости проведения импульса по нерву (СПИ). М-ответ — суммарный ответ мышцы на стимуляцию нерва. F-волна — ответ мышцы на антидромное возбуждение спинальных мотонейронов. ЭНМГ помогает определить характер повреждения нерва, дифференцировать поражения мышцы, нейромышечного синапса, периферического нерва, сплетения, корешка и переднего рога спинного мозга (Н. Н. Спирин, 1997).

2. Электродиагностика. Электродиагностику применяют уже более 100 лет для исследования периферических нервов. Она помогает установить наличие, локализацию, тяжесть поражения нерва. При сравнительно ограниченной точности достоинством метода является то, что для него не требуется дорогостоящей регистрирующей аппаратуры. Используемый в прошлом гальванофарадический тест подвергнут серьезной критике и считается устарелой и неточной методикой. В настоящее время используют более совершенные электростимуляторы, позволяющие давать ток необходимой формы, длительности, частоты, полярности. Методика исследования заключается в визуальном или пальпаторном определении порогов сокращения мышцы в ответ на раздражение нерва или мышцы токами с различными параметрами. Нервы и мышцы раздражаются в двигательных точках. Двигательные точки — места наиболее поверхностного расположения нервов в мышц (Л. Р. Зенков, М. А. Ронкин, 1991).

Следует напомнить, что чувствительность разделяется на поверхностную и глубокую. В свою очередь, поверхностная чувствительность — на болевую, температурную и тактильную. Нарушения чувствительной сферы проявляются следующими симптомами: боль; парестезии (онемение, чувство ползания мурашек, покалывание и т.д.); анестезия — полная потеря чувствительности; гипостезия — понижение чувствительности; гиперестезия — повышение чувствительности; гиперпатия — крайне неприятное болевое ощущение в ответ даже на легкое раздражение в сочетании с длительным последствием; дизестезия — извращенное восприятие раздражения, когда прикосновение воспринимается как укол, тепловое — как холодовое; полиестезия — одиночное раздражение воспринимается как множественное. При травматических повреждениях периферического нерва чаще наблюдаются нарушения всех видов чувствительности.

Повреждение вегетативных волокон, входящих в состав любого нерва, ведет к нарушению функции потовых желез. Кожа становится сухой, роговой слой эпидермиса глянцевым. Ногти теряют характерный блеск, приобретают исчерченность, ломкость. Расстройства вегетативной иннервации сосудов проявляются вазомоторными нарушениями, зябкостью в области, соответствующей поврежденному нерву. Кожа легко повреждается. Раны плохо заживают. Иногда появляются трофические язвы (рис. 16.3).

Большое значение в диагностике повреждений нервов имеет симптом Хоффмана-Тинеля, проявляющийся возникновением парестезии в соответствующей кожной области при перкуссии в проекции нерва над местом перерыва нервных волокон. Локализация симптома Тинеля перемещается в дистальном направлении по мере продвижения регенерирующих проводников по подверженному дегенерации периферическому отрезку нерва.

Методы исследования чувствительности:

1. **Тактильная чувствительность** исследуется с помощью специальных наборов синтетических волокон (щетинок) различного диаметра.

2. **Болевая чувствительность** исследуется путем воздействия остроконечным предметом, который, однако, не должен повреждать кожу. Сила нажима должна быть умеренной, чтобы не раздражать глубоко расположенные рецепторы, что может привести к неправильной интерпретации больным своих ощущений.

3. **Дискриминационная чувствительность** оценивается с помощью теста Вебера. Этот тест дает количественную информацию о состоянии познавательной чувствительности. Техника его проведения: больному одновременно наносят укол двумя острыми агентами (циркулем, раскрытой скрепкой или звездой Greulich), находящимися на расстоянии друг от друга. При этом больной воспринимает воздействие как одиночное или двойное. Дня кожи различных областей тела нормальные показатели дискриминационной чувствительности будут отличаться. Так, для кончиков пальцев кисти нормальное расстояние между колющими агентами, при котором они воспринимаются как два отдельных укола, — 2—4 мм. Исследование необходимо для достоверности повторять несколько раз и высчитывать средние величины.

4. **Глубокая чувствительность** исследуется надавливанием, прикладыванием камертона к соответствующей области, сдвиганием кожной складки.

5. Тест на идентификацию имеет большое значение для определения **познавательной, функциональной чувствительности** кисти. Больному дают несколько мелких употребляемых в повседневной жизни предметов — пуговицу, монету, винт, скрепку, ластик и т.д. При исследовании он должен ощупать эти предметы сначала здоровой, а затем больной рукой без зрительного контроля. Больной пытается узнать и назвать предметы.

Дополнительные методы:

1. К современным функциональным методам относится **исследование соматосенсорных вызванных потенциалов** (ССВП) периферических нервов, спинного и головного

мозга. Этот метод имеет особое значение при обследовании маленьких детей, больных с нарушением сознания и афазией.

2. **Термшрафия.** Температуру кожи в зоне исследуемого нерва измеряют полупроводниковым термометром при температуре окружающего воздуха 20 °С и нормальной температуре тела больного в подмышечной ямке. В первые часы и дни после повреждения нерва температура в зоне нарушения чувствительности повышается на 2,0—3,5 °С. Через 2—3 недели температура в зоне анестезии становится ниже нормальной на **1,7**—2,7 °С.

3. **Определение секреции пота.** Существуют два способа:

а) Колориметрический. Из колориметрических способов лучшим считается нингидриновый тест (E. Moberg, 1958). При этом методе используется 1% раствор нингидрина в ацетоне. На обычный белый лист бумаги снимают отпечатки соответствующей области, например, кончиков пальцев кисти. Затем бумагу смачивают раствором нингидрина и дают высохнуть в течение нескольких часов при комнатной температуре В результате на месте отпечатков появляются фиолетового цвета точечки, соответствующие порам функционирующих потовых желез, где нингидрин связал аминокислоты. Данный тест объективен, является надежным средством диагностики нарушений чувствительности, но в повседневной практике весьма трудоемок и продолжителен.

б) **Электрический. В** амбулаторных условиях удобнее исследовать потовую секрецию путем определения электрического сопротивления кожи, основанного на повышении электрического сопротивления кожи при понижении ее влажности. Исследование проводится с помощью чувствительного гальванометра. Данные, полученные на шкале прибора в омах, регистрируются и сравниваются с данными противоположной стороны.

При контроле восстановления чувствительности можно использовать следующую классификацию (Mackinnon SE., 1988).

Таблица 16.]

Степень	Восстановление чувствительности
SO	Нет восстановления чувствительности в автономной зоне нерва
S1	восстановление глубокой кожной болевой чувствительности в автономной зоне
$S1^+$	Восстановление поверхностной болевой чувствительности
S2	Восстановление поверхностной болевой и незначительно тактильной чувствительности
$S2^+$	Как S2, но с большей ответной реакцией
S3	Восстановление поверхностной чувствительности с дискриминационной чувствительностью более 15 мм
$S3^+$	Как S3 при хорошей, но несовершенной дискриминационной чувствительности 7—15 мм
S4	Полное восстановление при дискриминационной чувствительности 2—6 мм

Все вышеперечисленные методы исследования необходимо тщательно протоколировать и использовать не только с целью диагностики, но и для наблюдения в послеоперационном периоде для оценки результатов операций.

Классификация повреждений нервов

Классификация повреждений нервов должна отражать характерные особенности клиники и морфологии этих повреждений, облегчать постановку диагноза и назначение правильного лечения.

Выраженность функциональных расстройств в первые дни после травмы нерва не имеет строгой зависимости от степени структурных изменений в нем. За одной и той же клинической картиной могут скрываться различные по распространенности повреждения. Это создает некоторые трудности в определении тактики и способа лечения, особенно при закрытых травмах. Даже наличие раны или рубца в проекции нерва при соответствующих двигательных и чувствительных расстройствах в его зоне не может гарантировать, что нерв пересечен так как нередко случаются ятрогенные повреждения нервов при попытках наложить зажим на проходящий рядом с нервом сосуд, при длительной компрессии крючком или ранорасширителем, при временной остановке кровотечения неадекватно наложенным жгутом. Следует помнить, что глубокие двигательные и чувствительные нарушения, симулирующие травму нерва, могут быть признаками ишемии при повреждениях магистральных артерий.

Несмотря на многочисленность классификаций, наиболее значимыми являются классификация, предложенная H. Seddon (1943), включающая в себя три степени повреждения нервов: нейропраксию, аксонотмезис и нейротмезис, и классификация S. Sun-derkand (1978), дополняющая первую еще двумя степенями повреждения (таблицы 16.2, 16.3).

степень (нейропраксия)

При этой степени имеется перерыв проведения по аксону (или дендриту) в месте повреждения. Непрерывность нервного проводника от тела клетки до органа или эффектора сохранена. Однако поврежденный сегмент подвержен локальной демиелинизации. Дегенерации нерва не будет, и при устранении причины, вызвавшей блок проведения, функция восстановится полностью. Этот тип повреждения впервые описал Erb в 1876 году как промежуточную форму «частичного повреждения», а Seddon в 1943 году как нейропраксию. Расстройства поверхностной и болевой чувствительности, а также нарушения симпатический иннервации транзиторны. Их восстановление наблюдается раньше, чем проприоцепции и движений. Как правило, восстановление болевой чувствительности опережает восстановление тактильной и может происходить в течение нескольких минут. Парестезии сохраняются несколько дней. Начало восстановления движений парализованных мышц колеблется в интервале от 1—2 дней до нескольких месяцев. При 1-й степени повреждения симптом Тинеля отрицателен, так как нет дегенерации нервных проводников. В классическом варианте 1-я степень повреждения не требует операции, и восстановление протекает спонтанно. Необходимость невролиза может возникнуть в случаях, когда повреждающий агент не устранен (компрессирующий рубец), о чем свидетельствует длительное отсутствие признаков восстановления чувствительности и функции мышц.

Таблица 16.2

КЛАССИФИКАЦИЯ ПОВРЕЖДЕНИЙ НЕРВОВ

SEDDON	SUNDERLAND	MACKINNON&DELLON
Нейропраксия	I	VI
Аксонотмезис	II	(комбинация всех
	III	пяти степеней)
	IV	
Нейротмезис	V	

II степень (.аксонотмезис)

При этой степени повреждение затрагивает сами нервные проводники. Нервное воле* но разрушается дистальнее зоны повреждения. Вместе с тем сохраняется непрерывное], эндоневральных трубок и основных структур, формирующих нервный ствол.

Реакция, наступающая в результате повреждения — дегенерация нервных провол ников, что подтверждается симптомом Хоффманна-Тинеля.

Из проксимальной культи нерва происходит регенерация нервных волокон, которые начинают расти по ходу соответствующей эндоневральной трубки со скоростью 1 мм и сутки. За счет этого достигается самостоятельное восстановление иннервации в ее оригинальном виде.

Клинически имеется полное нарушение моторной, сенсорной и вегетативной функций в автономных представительствах нерва (или его части).

Интервал между моментом повреждения и началом восстановления функции определяется:

- уровнем повреждения и длительностью денервации эффекторных тканей;
- типов поврежденных проводников.

После этой степени повреждения возможно полное спонтанное восстановление всех функций.

Таблица 16.3

РАСПРОСТРАНЕННОСТЬ ГИСТОЛОГИЧЕСКИХ ИЗМЕНЕНИЙ ПРИ РАЗЛИЧНЫХ СТЕПЕНЯХ ПОВРЕЖДЕНИЙ НЕРВОВ

Степень повреждения	Миелин	Нервное волокно	Эндоневрий	Периневрий	Эгтиневрий
I Нейропраксия	+				
II Аксонотмезис	+	+			
III	+	+	+		
IV	+	+	+	+	
V Нейротмезис	+	+	+	+	+
VI	В различных волокнах и пучках имеются разнообразные патологические изменения				

III степень

При данной степени повреждения затрагиваются не только нервные проводники и их миелиновая оболочка, но и внутри пучковые структуры. Нарушается непрерывность эндоневральных трубок. Возможны формирование внутриствольных рубцов, разрыв внутриствольных сосудов и гематома. Но эти изменения существенно не блокируют регенерацию. Однако восстановление здесь может быть более длительным и не таким полным, как при II степени повреждения. О динамике восстановления можно судить по симптому Тинеля,

IV степень

Повреждение сопровождается разрушением периневральной оболочки с сохранностью эпи-

неврия. Пучки разобщаются, но непрерывность нервного ствола сохранена. Наблюдаются выраженная дезинтеграция и запутывание проводников. Результатом этой степени повреждения является внутриствольная неврома. Очень мало проводников достигают периферии, и самопроизвольное восстановление функции крайне неудовлетворительное.

Это повреждение требует иссечения невромы и хирургического восстановления нерва.

V степень (нейротмезис)

При V степени повреждения нарушается непрерывность нерва. Это приводит к полному выпадению моторной, чувствительной и вегетативной функций в его автономных представительствах. Дистанция между концами поврежденного нерва варьирует в пределах нескольких сантиметров в зависимости от характера воздействующего агента, степени мобильности близлежащих тканей, положения суставов, времени, прошедшего с момента травмы.

На проксимальном отрезке нерва образуется булавовидная неврома. Дистальный отрезок подвергается дегенерации, и спонтанная регенерация нерва невозможна.

В редких случаях ничтожная часть регенерирующих нервных волокон достигает дистальной культи и продвигается по ней, иногда реиннервируя периферию. Но столь малое число проводников не может обеспечить значимого восстановления функции. Симптом Тинеля будет определяться в зоне повреждения (над областью проксимальной культи).

VI степень

S.MacKinnon и A.Dellon (1989) предложили дополнить классификацию S.Sunderland шестой степенью, при которой в различных пучках нерва представлены различные степени повреждений, и, несмотря на наличие признаков спонтанной регенерации, есть необходимость оперативного лечения. Это подчеркивает важность знания специалистами деталей внутриствольной топографии и функций отдельных пучков нервов.

Показания к операции, сроки ее выполнения после травмы нерва

Говоря о классификации повреждений нервов, мы обозначили связь между степенью повреждения нерва, возможностью его спонтанной (самостоятельной) регенерации и необходимостью оперативного вмешательства (таблица 16.4).

Очевидно, что не каждое повреждение нерва требует операции. Поэтому при закрытых травмах необходимо динамическое наблюдение с тщательным неврологическим обследованием пациентов и регистрацией всех полученных данных. При наличии положительной динамики в виде продвижения знака Тинеля в дистальном направлении, восстановления функции проксимально расположенных мышц операция, как правило, не требуется. Длительность и полнота восстановления функции будет определяться расстоянием от места повреждения нерва до мышц, которые в состоянии денервации через 3—4 месяца подвергаются атрофии, а через 1—1,5 года необратимо дегенерируют. Особенно чувствительна к денервации собственная мускулатура кисти. Поэтому очень важны электростимуляция мышц и профилактика контрактур посредством динамического шинирования и лечебной физкультуры.

При открытых повреждениях, когда факт нарушения целостности нерва не вызывает сомнения, хирургическое его восстановление является единственным способом возвратить утраченную функцию. Однако хирург, ревизующий рану должен правильно ответить на вопрос, когда восстанавливать нерв.

Таблица 16.4

СТЕПЕНЬ ПОВРЕЖДЕНИЯ НЕРВА, ВОЗМОЖНОСТЬ ЕГО СПОНТАННОЙ РЕГЕНЕРАЦИИ И НЕОБХОДИМОСТЬ ОПЕРАЦИИ

Степень повреждения	Знак Тинеля/ его динамика	Спонтанное восстановление	Скорость восстановления	Операция
I Нейропраксия	_/_	Полное	Быстрая (от дня до 12 недель)	Не нужна
II Аксонотмезис	+/+	Полное	Медленная (1 мм в сутки)	Не нужна
III	+/+	Большие различия	Медленная (1 мм в сутки)	Не нужна или невролиз
IV	+/+	Отсутствует	Нет восстановления	Шов или пластика нерва
V Нейротмезис	+ / -	Отсутствует	Нет восстановления	Шов или пластика нерва

В хирургии нервов более чем в какой-либо другой области реконструктивной хирургии качество хирургической техники определяет функциональный результат. В отличие от остеосинтеза и шва сосудов, когда имеется возможность немедленно проверить точность репозиции отломков и проходимость сосудистого анастомоза, хирургу, восстанавливающему нервы, необходимо ждать многие месяцы, чтобы удостовериться в успехе технической процедуры или принять решение о необходимости невролиза или пластики нерва. Поэтому мы согласны с мнением E. Wilgis (1988), что здесь не может быть места рассуждениям, подобным следующему: «Мы сошьем, а потом посмотрим, что получится, так как всегда сможем переделать». Необходимо следовать принципу: «Первая операции должна быть лучшей». Исходя из этого, мы настаиваем на том, что операция на нервах должны выполняться хирургами, имеющими соответствующую подготовку и опыт.

Первичный шов нерва может быть срочным и отсроченным. Срочный шов производится не позднее 12 часов с момента повреждения. Для его выполнения необходимы следующие условия:

1) ровное, острое пересечение нерва без ушиба и размозжения;
2) минимальная загрязненность раны;
3) стабильность скелета, хорошее кровоснабжение окружающих тканей и полноценное кожное покрытие;
4) достаточная квалификация операционной бригады и техническое оснащение;
5) отсутствие угрозы жизни больного и его адекватный психический статус.

Отсроченный первичный шов выполняется в течение 5—7 дней после травмы, Отсроченный вариант восстановления нерва может быть использован по многим причинам: ушибленные повреждения, тракционные повреждения, большая загрязненность раны, дефекты мягких тканей. Вторичный шов выполняется позднее 7-го дня после повреждения. Как было сказано выше, пик метаболической активности и максимальный потенциал нерва к регенерации развиваются после седьмого дня. По этой причине было много сторонников вторичного шва во всех случаях повреждения нервов. Однако в настоящее время доказано, что процесс закручивания нервных проводников в цент-

ральной культе поврежденного нерва и формирование невромы начинаются ранее. Поэтому правильно и при соответствующих условиях выполненный первичный шов нерва дает лучшие результаты, чем вторичный.

Принципы хирургического лечения

Принципы нейроррафии, которые мы используем, приведены ниже. Первый: подготовка ложа для нерва, профилактика или сведение к минимуму воспалительной реакции и последующего возникновения рубцовой ткани. Второй принцип: последовательное восстановление поврежденных структур. Кости, сухожилия, мышцы должны быть восстановлены в первую очередь, а нейроррафия выполняется как последний шаг перед зашиванием раны. Третий принцип: подготовка концов поврежденного нерва перед их соединением. Первый шаг в подготовке — острое поперечное иссечение зоны повреждения нерва с помощью специальных микроножниц или острого лезвия. Четвертый принцип: сопоставление отрезков нерва без натяжения. Нормальные движения суставов требуют экскурсии и эластичности нервов. Периферические нервы при физиологических движениях подвергаются некоторому удлинению, смещаются относительно окружающих тканей. Шов нерва конец-в-конец с чрезмерным натяжением приводит к потере им эластичности и снижению экскурсии. В послеоперационном периоде при прекращении иммобилизации и возобновлении движений натяжение передается нерву и зоне его шва, что веден к фиброзу в этой области и как следствие — невозможности регенерации нервных волокон. Поэтому достижение возможности шва конец в конец путем придания суставам крайних позиций должны осуждаться. Сближение отрезков поврежденного нерва при их натяжении может быть достигнуто путем их мобилизации, перемещения восстанавливаемого нерва по кратчайшему пути, в редких случаях при наличии их перелома допустимо незначительное укорочение костей. Пятый принцип, согласующийся с первым: адекватное укрытие зоны шва нерва хорошо кровоснабжаемыми тканями (мышцей, фасцией или подкожной клетчаткой). Последний принцип: обеспечение декомпрессии фасциальных структур проксимальнее и дистальнее места шва.

В связи с широким освоением микрохирургического метода возможности хирургического лечения больных с повреждениями нервов существенно расширились. Микрохирургия стала стандартной частью подготовки пластических хирургов за рубежом и широко используется в отечественных центрах, занимающихся хирургией периферических нервов.

MacKinnon и Dellon (1989) сформулировали принципы, определяющие тактику хирурга при любых случаях повреждений нервов:

1. Тщательное предоперационное и послеоперационное обследование с протоколированием количественных показателей.

2. Необходимо использовать микрохирургическую технику, включая операционную оптику, микрохирургический инструментарий и шовный материал.

3. Шов нерва должен выполняться без натяжения. Практическим критерием является возможность сближения отрезков нерва нейлоновой нитью 8—0.

4. Когда шов нерва без натяжения невозможен, должна производиться пластика нерва.

5. Недопустимо добиваться шва нерва конец в конец путем укорочения костей или придания суставам конечностей вынужденной позиции. Шов нервов и их пластика должны выполняться при нейтральном положении конечности.

• 6. Когда клинические и хирургические условия позволяют, должен выполняться первичный шов нерва.

7. В проксимальных отделах нервов, где функция пучков смешанная и нет выраженной их группировки, может выполняться эпиневральный шов. В дистальных отделах конечностей в области суставов, где пучки группируются соответственно будущим

ветвям и дифференцированы функционально, приемлем только межпучковый шов, так как шов нерва, выполненный без ясного понимания его внутриствольной топографии и анатомии периферического, приведет к моторной и сенсорной дезорганизации с последующей регенерацией нерва без функционального восстановления.

Хирургическая техника

Шов нервов

Можно выделить три главных способа шва нервов:

1) эпиневральный шов;
2) шов между группами пучков (grouped fascicular repair);
3) шов межпучковый {fascicular repair).

Эпиневральный шов (рис. 16.2) является наименее сложным способом восстановления нервов. Он должен использоваться при повреждениях монофункциональных (чисто двигательных или чувствительных) нервов или стволов, состоящих из 2—3 пучков с примерно равным соотношением двигательных и чувствительных волокон, в проксимальных отделах конечностей и на участках нерва, где он не отдает ветвей. Очень важно правильное сопоставление центрального и периферического отрезков без ротации их относительно друг друга. Важными ориентирами при этом являются сосуды, располагающиеся под эпиневрием вдоль нерва, и диаметр пучков. Шов выполняется с использованием хирургической оптики (лупы, микроскопа), атравматичного нерассасывающегося шовного материала (нейлон, полипропилен) 8—0 или **10—0** (в зависимости от диаметра нерва). При выполнении эпиневрального шва игла проходит только через наружный эпиневрий. Для более точной адаптации концов нерва целесообразно захватывать в шов не только наружный, но и внутренний эпиневрий, окружающий соответствующие пучки. Узлы затягиваются до рыхлого сопоставления эпиневрия без образования в зоне шва булавовидного утолщения. Всего накладывается от 2 до 8 узловых швов.

Шов между группами пучков (рис. 16.3, а) выполняется в дистальных отделах конечностей или близ отхождения от нерва ветвей, где особенно необходимо правильное сопоставление функционально дифференцированных пучков. Обязательно использование микроскопа и атравматичного шовного материала 9—0 или 10—0. Наружный эпиневрий продольно рассекается с сохранением внутреннего эпиневрия, окружающего группы пучков, которые после идентификации соединяются двумя или трумя узловыми швами. Вмешательство на нерве заканчивается восстановлением наружного эпиневрия.

Шов отдельных пучков (рис. 16,3, б) целесообразно использовать при полных (на весь диаметр) повреждениях нервов состоящих не более чем из пяти пучков или при незначительных краевых повреждениях крупных нервных стволов. Во время операции наружный и внутренний эпиневрий продольно рассекаются, идентифицированные пучки сшиваются за их периневральную оболочку двумя швами атравматичными иглами с нерассасываюшимися мононитями 10—0 или 11—0. Попытки сшить данным способом нервы, состоящие из 30—40 пучков, например срединный или локтевой, связаны с вытаскиванием центрально расположенных пучков, нарушением кровоснабжения нерва в зоне шва с последующим образованием рубца.

По мнению Wilgis (1988), есть мало случаев, когда два последних способа можно использовать при вторичном шве нерва. Причиной этого является необходимость иссекать концы центрального и периферического отрезков нервов на 1,5—5 см, а на этом протяжении количество и расположение пучков внутри нерва существенно изменяют. Эти же причины являются поводом для ограниченного использования шва групп пучков и отдельных пучков при первичных дефектах нервов (Белоусов А. Е., 1988).

В то же время очевидно, что чем точнее сопоставлены отрезки поврежденного не-

рва, тем более полного восстановления его функции следует ожидать. Это и диктует необходимость применения микрохирургической техники при всех видах шва нерва. Ему должна предшествовать точная функциональная идентификация пучков как в центральном, так и периферическом отрезке. В совершенствовании этой процедуры — ключ дальнейшего улучшения результатов операций на периферических нервах (S. MacKinnon, 1989).

В настоящее время существуют три метода идентификации пучков:

- электрофизиологический,
- гистохимический,
- анатомический.

Электрофизиологический метод определения функциональной принадлежности пучков включает в себя два способа. Первый был впервые применен Hakstian (1968). Под местной анестезией осуществляют доступ и мобилизуют отрезки поврежденного нерва. При раздражении тонким электродом чувствительных пучков в проксимальном отрезке нерва пациент сообщает о болевых ощущениях или парестезиях в соответствующем кожном регионе. При воздействии на двигательные пучки у пациента возникают проприоцептивные ощущения. Применительно к периферическому отрезку нерва этот метод возможно использовать только в ближайшие после повреждения несколько дней, когда электрическое раздражение двигательных пучков еще способно вызвать сокращение соответствующих мышц. Недостатком метода является необходимость ясного сознания больного в момент операции и отсутствие блокады местными анестетиками исследуемого нерва. Вряд ли среди пациентов найдется много согласных на такую манипуляцию. Второй, более современный способ — регистрация вызванных потенциалов мозга в ответ на электростимуляцию центрального отрезка — может выполняться под общим обезболиванием.

Гистохимический метод основан на выявлении активности ацетилхолинэстеразы (АХЭ), холинацетилтрансферазы или холинацетилазы (ХАЦ) в двигательных пучках и карбоникангидразы (К.А) в чувствительных пучках нервов. Этот метод, как и электрофизиологический, пригоден в основном для исследования центрального отрезка нерва, так как в нем долгое время сохраняются аксоплазматические ферменты, которые в периферическом отрезке нерва теряют свою активность уже через 48 часов после повреждения. К недостаткам метода следует отнести то, что для него необходимы специальные лабораторные условия и то, что для прохождения гистохимической реакции инкубация занимает до 24 часов. Поэтому биопсия нерва должна предшествовать самой операции. Хочется отметить, что современные методики, предложенные некоторыми авторами позволяют сократить инкубационный период до 30—45 минут, однако в ущерб специфичностьиреакции, что до некоторой степени снижает ее практическую эффективность (Y. He, S. Zhong, 1988). Среди методик по выявлению АХЭ в клинической практике, на наш взгляд, лучшая Karnovsky в модификации F. Капауа с соавт. (1991).

Анатомический метод (рис. 16.5) основан на использовании хирургом во время операции разработанных на основании больших морфологических исследований карт внутриствольной топографии нервов на различных уровнях. Основателем данного метода является S. Sunderland, составивший такие карты и опубликовавший их в 1978 году в книге «Nerves and Nerves Injuries». Его ставшие классическими исследования дополнили многие отечественные и зарубежные авторы. Однако внутриствольная топография нервов подвержена большим индивидуальным различиям и может существенно меняться на протяжении даже 1,0—1,5 см. Поэтому данные карты являются ориентировочными.

Пластика нервов

Пластика нерва показана, когда его шов без натяжения невозможен. Следует отметить, что необходимость в пластике нерва возникает не только при наличии дефекта (утраты нервной ткани), но и во время поздних вмешательств, когда расхождение центрального

и периферического отрезков достигает нескольких сантиметров. Величина диастаза б\-дет определяться временем, прошедшим после травмы, и локализацией повреждения. Так, при пересечении чувствительной ветви лучевого нерва в нижней трети предплечья ретракция ее отрезков будет совершенно незначительна. Но при повреждении этого же нерва на уровне локтевого сгиба диастаз между отрезками нерва может составить несколько сантиметров.

Чаще всего для пластики нервов используют некровоснабжаемые аутотрансплантаты нервов. В качестве донорских нашли применение: икроножный, достигающий длины 30-40 см и диаметра 5 мм, который используют для пластики крупных стволов; передняя ветвь медиального кожного нерва предплечья и латеральный кожный нерв предплечья, дистальная часть заднего межкостного нерва предплечья — короткие малого диаметра нервы, пригодные для пластики пальцевых нервов или небольших краевых дефектов крупных нервои. Аллотрансплантаты нервов, вероятно, найдут широкое применение и будущем, когти решиться проблема тканевой совместимости. Для пластики короких дефектов пальцевых нервов могут быть использованы трубки из рассасывающихся синтетических материалов, таких, как Dexon или Vicryl (S, Mackinnon, A. Dellon, 1990). Возможно удлинение отрезков поврежденного нерва, о чем свидетельствуют не только экспериментальные исследования, но и практические наблюдения. Так, нервы без ущерба для их функции удлиняются при оттеснении их медленно растущими опухолями. При выраженном рубцовом изменении тканей в области повреждения или протяженных диастазах между отрезками нерва ревакуляризация трансплантата, особенно центральной его части, будет крайне низкой. Это приведет к замещению шванновских клеток фибробластами, образованию рубца и невозможности регенерации нервных волокон через трансплантат. В таких случаях необходимо или помещать в область реконструкции хорошо кроснабжаемую ткань {чаще мышечный лоскут), или использовать кровоснабжаемые трансплантаты нервов. При этом трансплантаты берутся на сосудах, которые сшиваются с сосудами реципиентной области с использованием микрохирургической техники. В некоторых случаях, если поврежденный нерв расположен в той же анатомической области, что и донорский нерв, возможно перемещение последнего на сосудистой ножке. Отмечается, что скорость регенерации нерва через кровоснабжаемые трансплантаты выше, чем через некровоснабжаемые, поэтому для сокращения времени денервации дистально расположенных мышц целесообразно использовать для пластики дефектов нервов на уровне сплетений или в проксимальных отделах конечностей кровоснабжаемые трансплантаты (J. Terzis, 1987).

Способы и техника пластики нервов сходны с таковыми при шве нервов (рис. 16.4).

Невролиз

Как отмечалось выше, грубый рубцовый процесс снаружи или внутри нервного ствола даже при I—III степенях повреждения может существенно препятствовать восстановлению функции нерва. В этих случаях возникает необходимость в иссечении рубцов. Существуют два вида невролиза — наружный и внутренний. При выполнении наружного невролиза иссекаются рубцы, располагающиеся и сдавливающие нервный ствол извне, а при внутреннем невролизе от фиброзных тканей освобождаются пучки внутри нерва (К. А. Григорович, 1981). При обоих видах невролиза необходимо использование операционной оптики и специального инструментария. При наружном невролизе можно пользоваться лупой с увличением в 3,5—4,0 крат. При выполнении внутреннего невролиза требуется рассечение эпиневрия и разделение нерва на группы пучков (А. Е. Белоусов, 1988). Здесь необходимо большое увеличение в стабильном операционном поле, что возможно только при использовании операционного микроскопа. Во время операции часто от наружного невролиза приходится переходить к внутреннему, а от него к краевой пластике нерва.

Лечение последствий повреждений нервов

Неоперативное лечение

Главными задачами неоперативного лечения являются обеспечение полного объема пассивных движений во всех суставах и предотвращение контрактур. Как правило, пациенты не нуждаются в постоянном наблюдении терапевта. Но очень важно с самого начала обучить больного определенному комплексу упражнений. Для профилактики контрактур и улучшения функции можно использовать специальные шины. Существует много конструктивно отличающихся шин для больных с повреждением лучевого, локтевого, малоберцового и других нервов. По предназначению и способу действия шины делят (И. Б. Матев, С. Д. Банков, 1981) на:

1. Пассивные шины. Предназначение их — иммобилизовать конечность в функционально выгодном положении.
2. Динамические шины с эластической тягой. В охваченной шиной суставах движения сохраняются, но тяга ее замешает действие парализованных мышц.
3. Активные шины (ортезы), приводятся в движение внешним источником силы. Они используются при параличах нескольких групп мышц и предоставляют больному возможность обслуживать себя самого. Источником силы служат электродвигатели или сжатый воздух.
4. Биотоковые шины (ортезы). Приводятся в движение электрическими устройствами, усиливающими биотоки нормально функционирующих мышц. Данные шины особенно полезны при тотальных параличах верхней конечности.

Подбор шин осуществляется индивидуально с учетом потребностей конкретного пациента. Для пациентов, профессиональная деятельность которых связана со сложными видами движений пальцами, необходимы шины с эластической тягой. Это обеспечивает достаточную амплитуду движений. Для других же пациентов нет необходимости в использовании сложных шин. Так при повреждении лучевого нерва оказывается достаточным удержания запястья в положении тыльного сгибания 25°, для усиления схвата в 3—5 раз.

Оперативное лечение

В поздние сроки после повреждения нерва (1 год и более), когда денервированные мышцы подверглись необратимой дегенерации или когда характер повреждения делает бесперспективными операции на нервах (например, повреждение в области «ворот» мышцы или разрушение самой мышцы) единственным способом восстановить движения является замещение функции пострадавшей мышцы другой мышцей:

1. Из той же анатомической области (униполярное перемещение сухожилий).
2. Из смежных анатомических областей (биполярное перемещение сухожилий или перемещение островковых мышечных лоскутов на сосудисто-нервной ножке).
3. Из отдаленных анатомических областей (микрохирургическая пересадка нейроваскулярных мышечных лоскутов).

Сроки, в которые необходимо выполнять перемещение сухожилий

Как указывалось выше, перемещение сухожилий следует выполнять в поздние сроки после повреждения, когда парализованные мышцы подверглись необратимой дегенерации и операции на нервах для восстановления движений бесперспективны, или в случаях, когда характер повреждения практически не оставляет надежды на реиннервацию мышц. Переме-

щение сухожилия противопоказано, если имеются явные признаки регенерации поврежденного нерва (спонтанного или после его хирургического восстановления), если выполняется операция на нерве или период, прошедший после нее, недостаточен для появления признаков реиннервации мышц, так как после восстановления их сократительной способности мышц на фоне выполненных перемещений может наступить двигательный дисбаланс. Исключением являются перемещения с целью «внутреннего шинирования».

Ранние перемещения, или «внутреннее шинирование»

По мнению многих авторов, главной функциональной потерей при параличе лучевого нерва является невозможность активного разгибания запястья, нарушение его стабильности и резкое снижение силы схвата. Некоторые хирурги даже при явных признаках регенерации нерва предлагают раннее перемещение сухожилия круглого пронатора (PT) к сухожилию короткого лучевого разгибателя запястья (ECRB).

Эта операция существенно улучшает функцию кисти и освобождает от необходимости использования громоздких, малоэстетичных шин. Сухожилие PT фиксируется в бок сухожилия ECRB, поэтому в случае реиннервации функция последнего не нарушается. У больных же с малой вероятностью регенерации и при высоких повреждениях нерва эта процедура может стать радикальной.

С аналогичной целью выполняют перемещение ножек сухожилия поверхностного сгибателя 4-го пальца для устранения когтеобразной деформации при «низких» повреждениях локтевого нерва.

Принципы перемещения сухожилий

При перемещении сухожилий очень мало надежды на то, что ошибки хирургической техники могут быть компенсированы местной адаптацией. На хороший исход операции можно надеяться только при соблюдении некоторых основополагающих принципов, сформулированных такими мастерами, как Steidler и Bunnel.

1. Перед выполнением перемещения сухожилия объем пассивных движений во всех суставах должен быть полным или максимальным. Так как объем активных движений в суставе не может быть больше объема пассивных движений в нем.
2. Перед перемещением сухожилия должна быть приемлемая чувствительность в дистальных отделах конечности (наличие болевой чувствительности на ладонной поверхности пальцев кисти, протективной чувствительности на подошвенной поверхности стопы).
3. Сила мышцы, сухожилие которой используется для перемещения, должна быть близка к нормальной и адекватной силе замещаемой мышцы, но не менее M4.
4. Перемещаемое сухожилие должно проводиться через нормальные или минимально измененные ткани при отсутствии явлений воспаления в ране и выраженного фиброза. Это состояние Steidler назвал «тканевое равновесие». Поскольку перемещение проводится на фоне выраженного рубцового процесса, необходимо планировать иссечение фиброзно-измененных тканей и пластическое их замещение.
5. Амплитуда сокращения перещаемой мышцы должна соответствовать амплитуде сокращения замещаемой мышцы.
6. Перемещение должно выполняться по кратчайшему пути.
7. Одно сухожилие — одна функция. Эффективность сухожильного перемещения снизится, когда от него ожидается выполнение двух различных, пусть даже не противоположных функций.
8. Предпочтительным является перемещение сухожилий мышц-синергистов замещаемой мышце, так как это упростит переобучение и приобретение нового двигательного стереотипа пациентом в послеоперационном периоде.

9. Перенос сухожилий не должен приводить к неприемлемому расстройству функции в донорской области. Классическим подтверждением этого тезиса является необходимость сохранения одного из сгибателей кисти для сохранения стабильности запястья при перемещениях по поводу паралича лучевого нерва.

10. Адекватное натяжение перемещаемого сухожилия. Например, при перемещении сгибателей к разгибателям на предплечье и кисти допустимо значительное избыточное натяжение. При этом у пациента могут быть некоторые проблемы с полным сгибанием пальцев, которые обычно разрешаются в отдаленном послеоперационном периоде. Напротив, при перемещении разгибателей на сгибатели пальцев следует быть осторожным с избыточным натяжением, так как может развиться стойкая сгибательная контрактура пальцев.

Оперативная техника

Существует огромное число комбинаций перемещений сухожилий при последствиях повреждений нервов. Подавляющее большинство из них направлено на восстановление функции верхней конечности. В качестве примеров мы рассмотрим наиболее часто выполняемые перемещения при повреждениях лучевого нерва и при «низком» повреждении срединного нерва с целью восстановления оппозиции первого пальца.

D. P. Green (1988) среди лучших комбинаций перемещений сухожилий при повреждении лучевого нерва называет **стандартное (FCU) перемещение** (рис. 16.6):

- круглый пронатор на короткий лучевой разгибатель запястья;
- локтевой сгибатель запястья (FCU) на общий разгибатель пальцев;
- длинная ладонная мышца на длинный разгибатель 1-го пальца.

Данная методика не лишена недостатков: возможность лучевой девиации кисти и некоторое несоответствие между амплитудами сокращения общего разгибателя пальцев (50 мм) и локтевого сгибателя запястья (33 мм), которое больному приходится ком-пенсировать сгибанием кисти. Однако эти недостатки не столь существенны, как, например, ущерб, наносимый стабильности кистевого сустава операцией Джанелидзе (К.А.Григорович, 1981), при которой используются оба сгибателя запястья, что приводит к мышечному дисбалансу и снижению силы захвата.

Перемещения сухожилий с целью восстановления противопоставления 1 пальца являются наиболее распространенными среди всех транспозиций на кисти. Существует несколько методик оппонеитопластики. Выбор одной из них хирург должен осуществлять применительно к конкретному больному, учитывая возможность сопутствующего повреждения сухожилий, мышц, других нервов. Классической оппонентопластикой стала методика, предложенная в 1938 году Bunnell (рис. 16.7), который использовал сухожилие поверхностного сгибателя 4 пальца. Основное отличие этой методики в создании блока для перемещаемого сухожилия близ гороховидной кости и проведение его в подкожном тоннеле вдоль волокон короткой отводящей 1 палец мышцы. Дистальная фиксация перемещаемого сухожилия в оригинальном виде осуществляется к дорсоульнарной поверхности основной фаланги через отверстие в кости. Однако более целесообразным является сшивание перемещаемого сухожилия с сухожилием короткой отводящей 1 палец мышцы.

Перемещение островковых мышечных лоскутов на сосудисто-нервной ножке

В качестве примера биполярного перемещения может служить транспозиция лоскута широчайшей мышцы спины (ШМС) для восстановления сгибания в локтевом суставе при параличе мышц передней группы плеча.

Первое сообщение об успешном использовании ШМС для восстановления движений было сделано Schottstaed с соавт. в 1955 году, которые, переместив островковый лоскут у пациента с повреждением плечевого сплетения, восстановили сгибание предплечья. Последующие публикации подтвердили эффективность данного метода и преимущество его перед другими способами флексоропластики (E. Zancolli, H. Mitye, 1973; J. Bostwick, F. Nahai, 1979; K. Doi, K. Sakai et al, 1991; I. Eggers et al., 1992).

Техника операции следующая. В положении больного на боку из разреза по переднему краю ШМС осуществляется доступ к грудо-спинному сосудисто-нервному пучку, который мобилизуется от «ворот» ШМС до вершины подмышечной впадины. Лоскут необходимой длины формируется путем отсечения сухожилия мышцы от плечевой кости и пересечения волокон мышцы ниже ее «ворот». Производятся разрезы в подключичной области и по передней поверхности нижней трети плеча. Между этими разрезами формируется подкожный тоннель, в который под большой грудной мышцей проводится лоскут ШМС. Проксимально ее сухожилие фиксируется к клювовидному отростку, дистально лоскут сшивают с сухожилием двуглавой мышцы плеча при адекватном натяжении, которое определяется методом «контрольных нитей». В послеоперационном периоде локтевой сустав иммобилизируется повязкой, назначаются ЛФК, электростимуляция мышцы, которая уже через 4—5 дней после операции может проводиться в подпороговом режиме. В случаях, когда точно соблюдаются хирургическая техника, принципы отбора и послеоперационного ведения пациентов, сила сгибания в локтевом суставе после транспозиции ШМС может достигать 6 кг.

Микрохирургическая трансплантация мышечных лоскутов с целью восстановления движений

Под свободной трансплантацией сократимой скелетной мышцы понимается перемещение последней из одной анатомической области в другую с полным отделением от донорской зоны. Кровоснабжение трансплантата восстанавливается посредством микроанастомозирования сосудов лоскута с сосудами воспринимающей области. Реиннервация и активное мышечное сокращение обеспечиваются сшиванием реципиентного двигательного нерва с нервом трансплантируемой мышцы. Успех пересадки мышцы обеспечивается тремя группами факторов: предоперационными, интра- и послеоперационными.

Предоперационные факторы

Отбор пациентов и планирование операции. При отборе пациентов необходимо руководствоваться следующими принципами. Обязателен хороший объем пассивных движений в суставах поврежденной конечности. Необходима стабильность проксимальных суставов. Важным условием является хорошее скольжение сухожильной части трансплантата, обеспечивающееся окружением ее полноценными тканями. Обязательно наличие адекватной чувствительности кисти, без которой восстановление движений будет бессмысленным. Важно учитывать сложившиеся биомеханические условия в поврежденном сегменте. Например, для восстановления схвата посредством замещения утраченных мышц-сгибателей необходимо иметь сохранными разгибательными и стабильные движения лучезапястного сустава. В то же время нужно рационально использовать и собственные ресурсы конечности, избегая свободной пересадки мышцы за счет перемещения сухожилий. В реципиентной зоне должны иметься подходящие для анастомозирования сосуды, способные обеспечить хороший кровоток, как в трансплантате, так и в восстанавливаемом сегменте. На верхней конечности для анастомоза «конец в конец» могут быть использованы окружающая плечо артерия, грудо-спинная, локтевая и

лучевая возвратные артерии. Для анастомоза «конец в бок» — плечевая, лучевая и локтевая артерии. В качестве реципиентных подходят основная, головная и комитантные вены. Неповрежденный двигательный реципиентный нерв — обязательное условие для полноценной реиннервации трансплантата. Manktelow и Zuker считают, что клинических данных достаточно, чтобы выбрать реципиентный нерв. В сомнительных случаях рекомендуют предварительную биопсию нерва с его нейрогистологическим исследованием на предмет наличия пригодных для реиннервации трансплантата фасцикул. На практике шов нерва трансплантата с нервом замещаемой мышцы не всегда выполним, поэтому выбор реципиентного нерва чаще всего определяется близостью сохранных моторных волокон к воротам пересаживаемой мышцы. Необходимо учитывать индивидуальные пожелания пациентов, их профессиональные условия и особенно, адекватную мотивацию к длительному, упорному лечению в послеоперационном периоде.

Выбор донорской мышцы

Нужно учитывать анатомические, микрососудистые и динамические факторы. Анатомические факторы — это длина мышцы и сухожилия, синтопия нервно-сосудистой ножки, ее длина и вариабельность. Динамические факторы — мышца должна быть достаточной силы и иметь амплитуду больше, чем требуется для восстановления функции в реципиентной зоне. Das с соавт. основным критерием подбора мышцы для пересадки считают ее архитектонику. Различия по силе и скорости сокращений только между мышцами нижней конечности достигают тридцати крат. Экскурсия целостной мышцы определяется длиной волокон и ориентацией их по отношению к оси мышцы. Там, где оси совпадают и длина наибольшая, следует ожидать наибольшей экскурсии трансплантата. Поэтому Manktelow, Zuker, McKee, Kuzon и др. считают предпочтительными для пересадки на верхнюю конечность тонкую бедра и большую грудную мышцы. Первая имеет один моторный нерв, состоящий из 2—7 фасцикул, две или три сосудистые ножки, из которых проексимальная явно доминирует. Ее экскурсия — до 15 см — позволяет рассчитывать на достаточный объем движений. Большая грудная мышца используется, если необходимы мощный захват и раздельная флексия большого и длинных пальцев кисти. Помимо вышеуказанных мышц для свободной трансплантации могут быть использованы широчайшая мышца спины, прямая бедра, напрягающая широкую фасцию, полусухожильная, короткий разгибатель пальцев стопы, передняя зубчатая и другие скелетные мышцы. Все эти мышцы, по мнению авторов, обладают рядом положительных качеств и преимуществ по сравнению с тонкой мышцей бедра, но проигрывают ей в главном — величине экскурсии. По нашему мнению, динамические характеристики трансплантата после реиннервации не столь зависят от его нативной структуры. Известно, что мышца меняет свой гистохимический профиль под действием биомеханических и иннервационных условий. Мышечные волокна являются неотъемлемой частью двигательных единиц, каждая из которых состоит из мотонейрона передних рогов спинного мозга, его аксона и группы мышечных волокон, им иннервируемых. В случае пересадки и реиннервации мышечного лоскута его волокна должны сокращаться в ответ на импульсы, посылаемые другими мотонейронами с другими электрофизиологическими параметрами.

Интраоперационные факторы

Время ишемии. Избежать ишемического фактора при трансплантации невозможно. Время ишемии определяется скоростью формирования микрососудистых анастомозов и качеством кровотока по сосудам пересаженной мышцы. Ишемия отрицательно влияет на функциональные возможности мышечного трансплантата. McKee и Kuzon указывают, что об-

щее время ишемии мышцы не должно превышать четырех часов. Manktelow предостерегает, что контроль за кровоснабжением в мышечной части кожно-мышечного лоскута по его кожной территории укажет на ишемию мышцы только тогда, когда изменения в ней станут уже несовместимыми с восстановлением сократимости. Он говорит, что пересаженная мышца не переносит послеоперационного тромбоза и ревизии анастомозов.

Время ишемии. Необходимо стремиться сшить моторный нерв реципиентной зоны и трансплантата по возможности ближе к его воротам, что сократит продолжительность прорастания нервных волокон и ускорит восстановление сократительной способности мышцы. Методика шва нерва должна быть только межпучковой.

Натяжение мышцы и ее фиксация. Создание оптимального натяжения мышцы — один из ответственных моментов трансплантации. Избыточное натяжение приведет к ишемическому некрозу, недостаточное — к утрате сократительной способности. Перед отсечением мышцы от точек фиксации в донорской зоне необходимо придать ей максимальное физиологическое растяжение и положить по оси трансплантата несколько шовных меток через равное расстояние. Поврежденной конечности следует придать такое положение, при котором замещаемая мышца испытывала бы максимальное натяжение, и фиксировать трансплантат, восстанавливая расстояние между контрольными метками. По возможности фиксацию нужно производить к соответствующим костным образованиям или сухожилиям прочным шовным материалом. Размещая мышцу в реципиентной зоне, необходимо предотвратить сдавление, натяжение ее сосудов и нерва при восстановлении движений.

Послеоперационные факторы

Иммобилизация. В течение трех недель с момента фиксации трансплантата конечность должна быть обездвижена в позиции максимального расслабления сухожильных швов.

Реабилитационное лечение

Без упорного восстановительного лечения максимально возможный функциональный результат не может быть достигнут. Пассивные движения пальцами и в лучезапястном суставе необходимо начинать через три недели после операции в объеме будущих движений, т.е. необходимой экскурсии пересаженной мышцы. Электростимуляция является важнейшим компонентом реабилитации и должна быть рекомендована каждому пациенту до восстановления управляемых сокращений. В интервале 2—4 месяцев следует ожидать появления первых признаков реиннервации и приступать к произвольным сокращениям, которые под воздействием тренировок должны достичь максимальной экскурсии между 6 и 12 месяцами. Сила может нарастать на протяжении 2 лет после операции. Значение ранних упражнений для профилактики сращений мышцы велико, но необходимость в тенолизе возникает все же нередко.

Рис. 16.1. Внутриствольная анатомия нерва

Рис. 16.

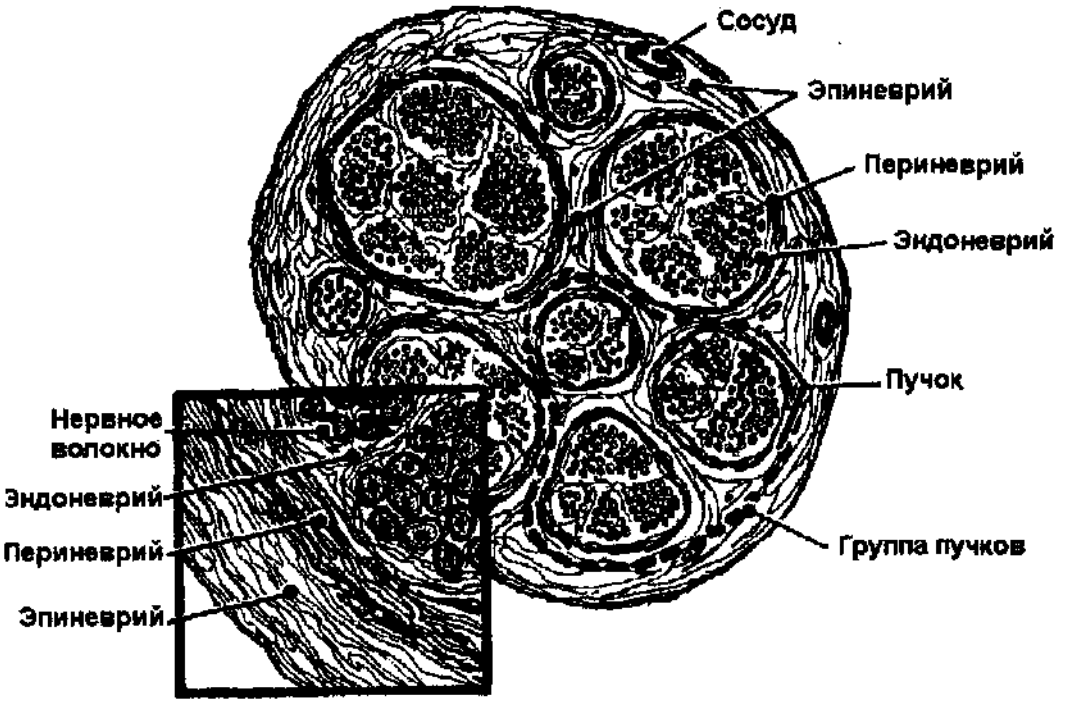
Сосуд
Эпиневрий
Периневрий
Эндоневрий
Пучок
Группа пучков
Нервное волокно
Эндоневрий
Периневрий
Эпиневрий

Рис. 16.2. Этапы наложения эпиневрального шва

Рис. 16.2.

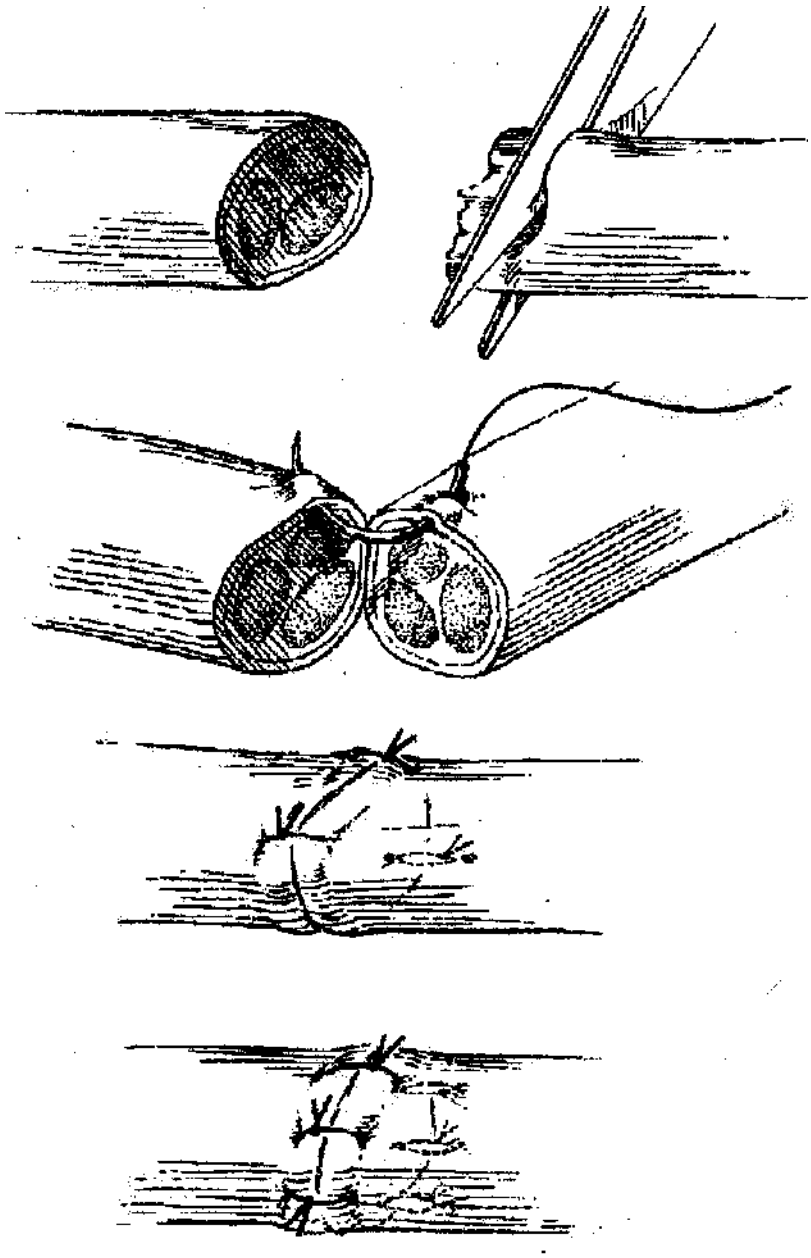

Рис. 16.3. Шов групп пучков (А) и пучков (Б)

Рис. 16.3.

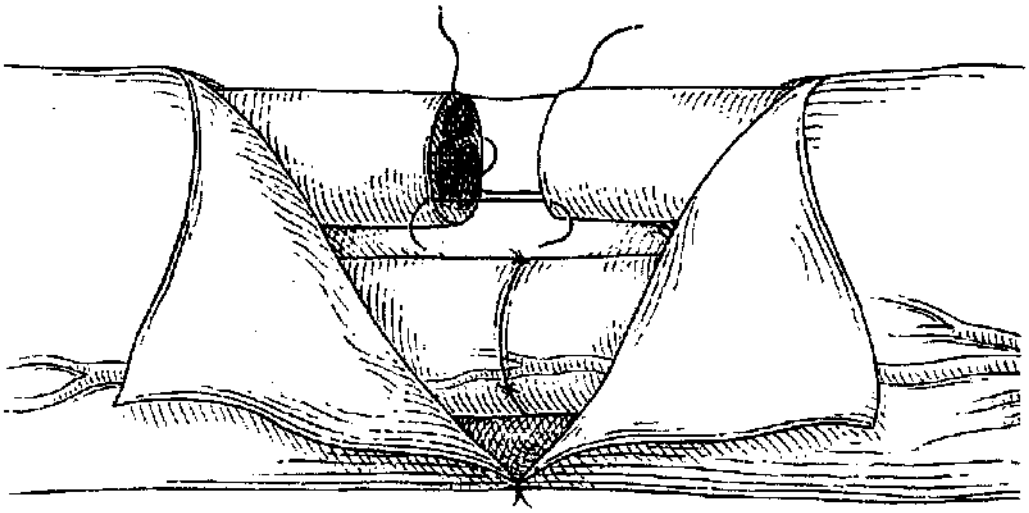

А

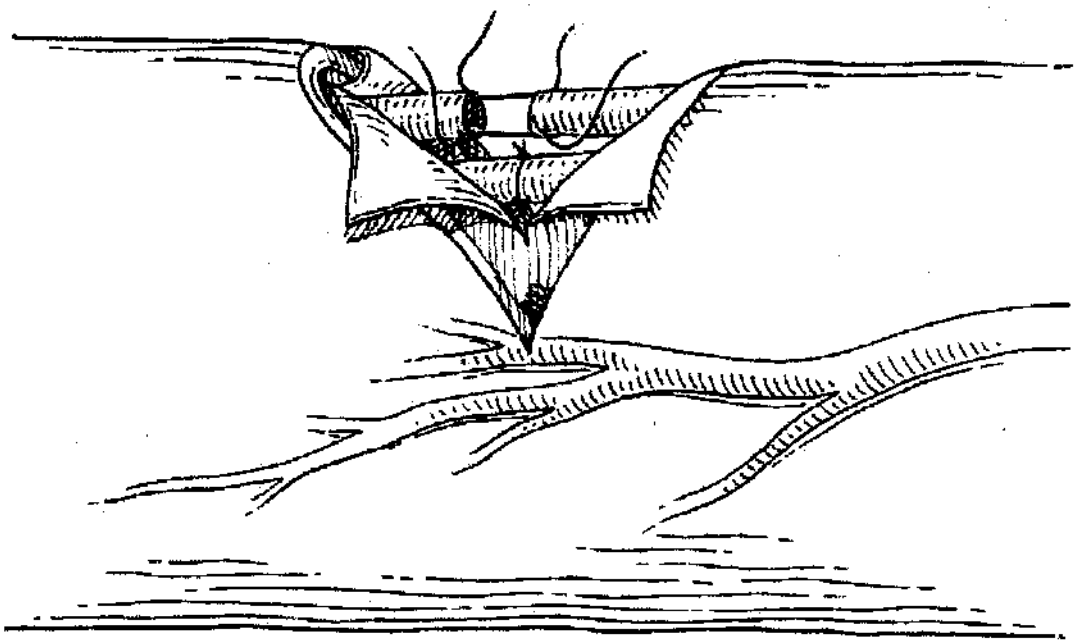

Б

Рис. 16.4. Пластика нервов

Рис. 16.4.

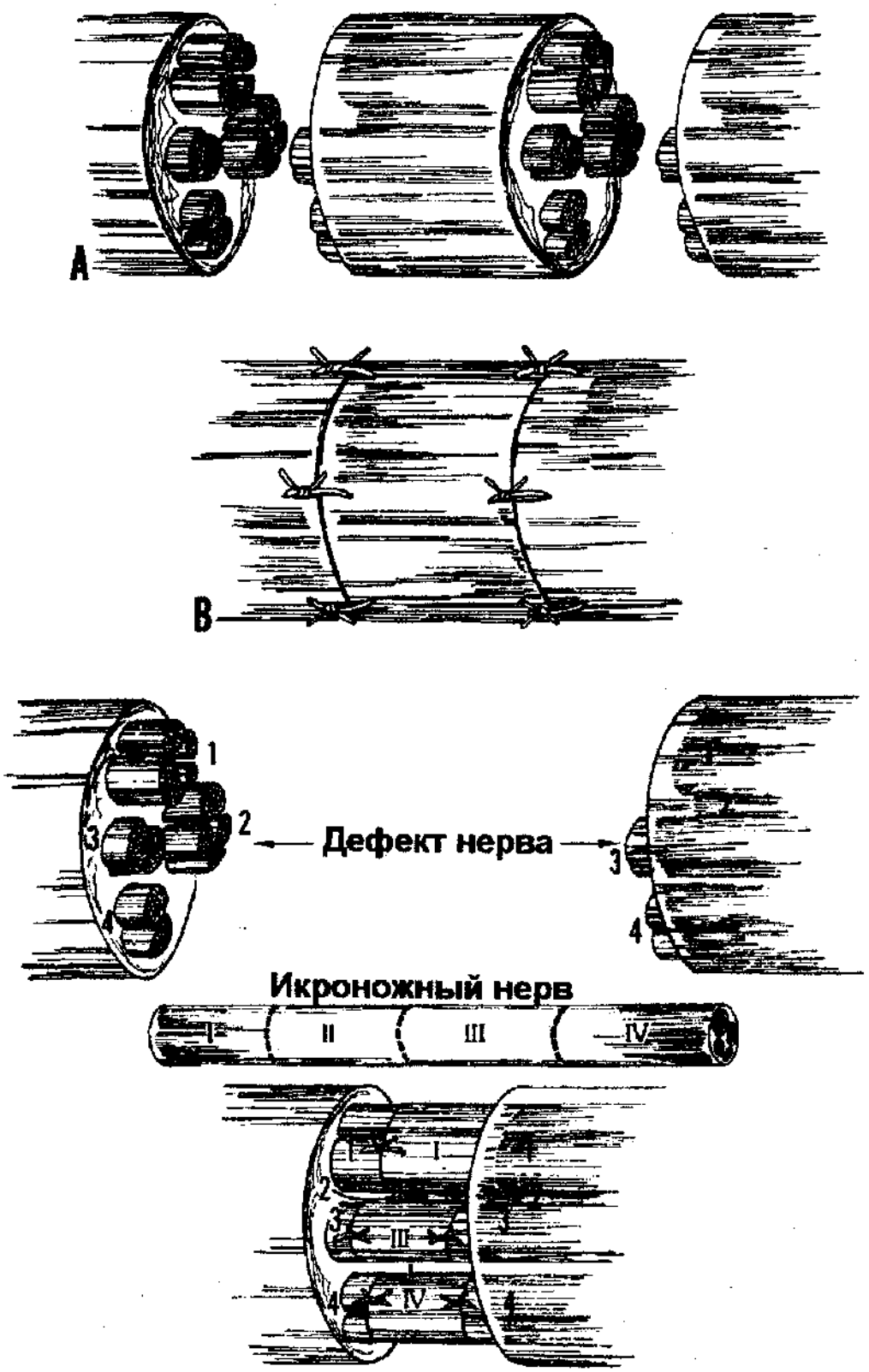

Рис. 16.5. Карта внутрисуставной топографии нервов предплечья

Рис. 16.6. Перемещение сухожилий по стандартной (FCU) методике при повреждении лучевого нерва

Рис. 16.5.

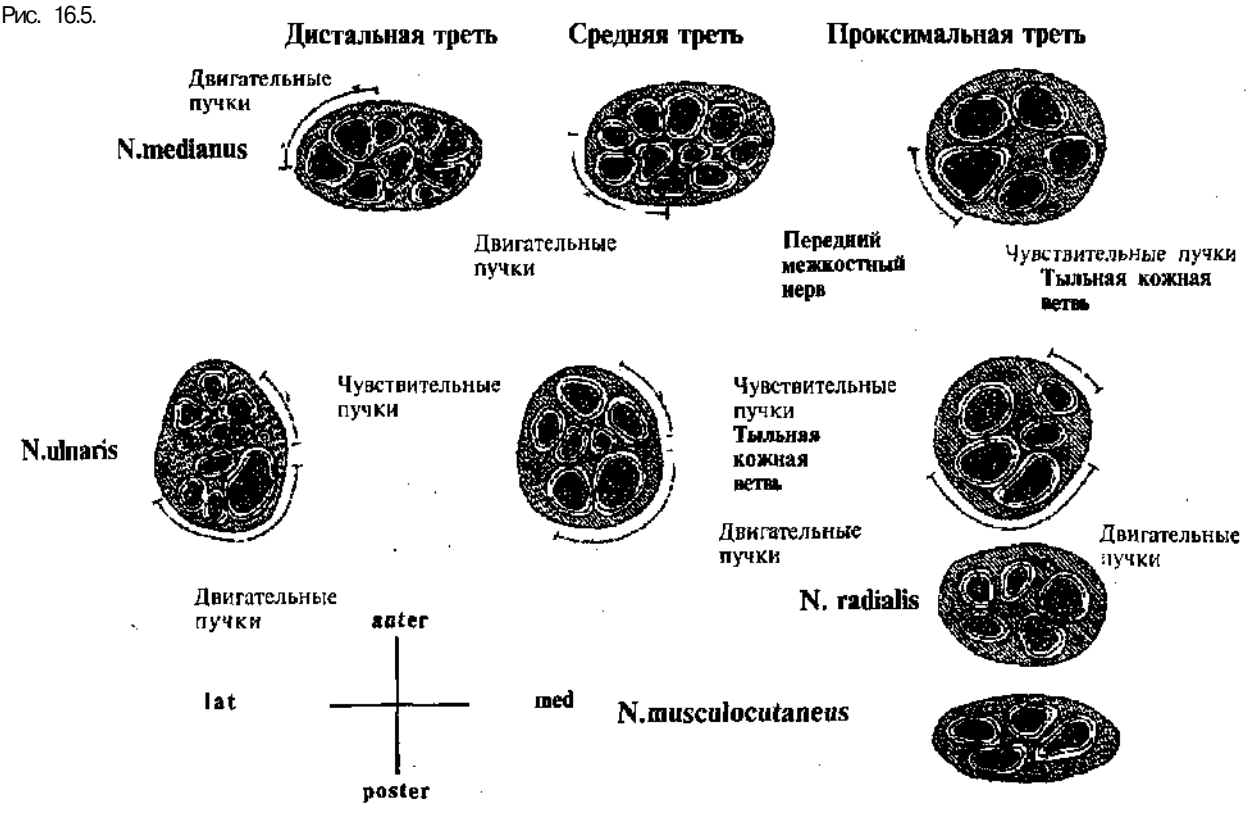
Дистальная треть
Средняя треть
Проксимальная треть
Двигательные пучки
N.medianus
Двигательные пучки
Передний межкостный нерв
Чувствительные пучки
Тыльная кожная ветвь
N.ulnaris
Чувствительные пучки
Чувствительные пучки
Тыльная кожная ветвь
Двигательные пучки
Двигательные пучки
Двигательные пучки
N. radialis
ater
lat
med
N.musculocutaneus
poster

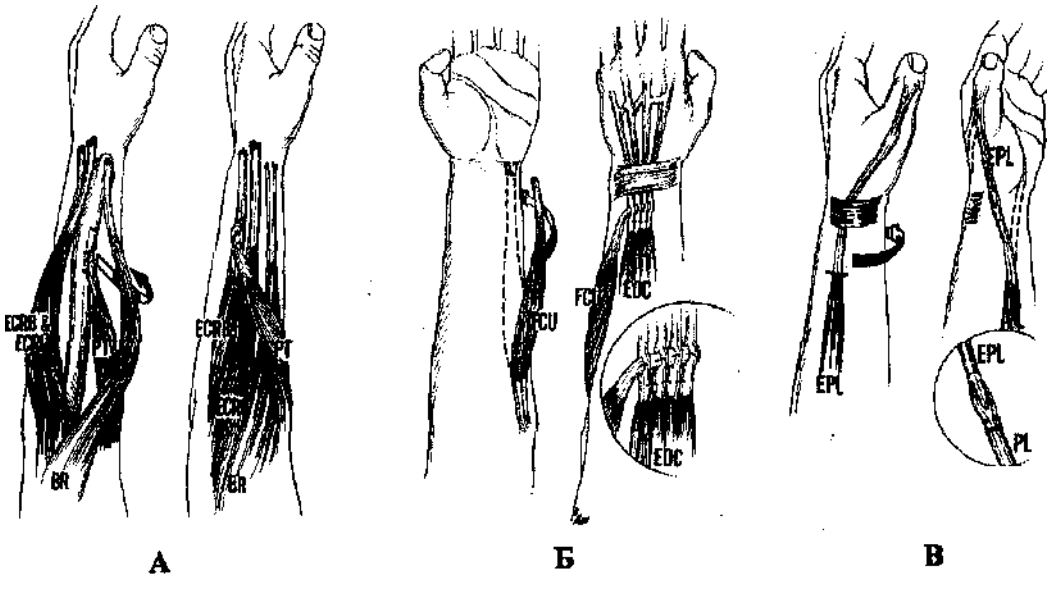
ECRB
ECRL
PT
BR
ECRL
PT
ECR
BR
FCU
FCU
EDC
EDC
EPL
EPL
EPL
PL

А Б В

Рис. 16.7, Схема оппонентопластики по Bunnel

Рис. 16.7.

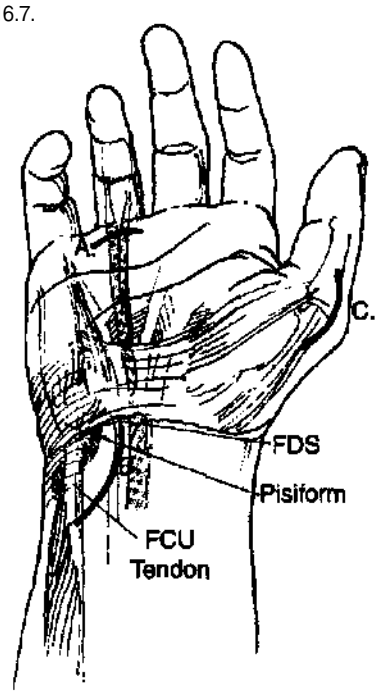
C.
FDS
Pisiform
FCU
Tendon

А

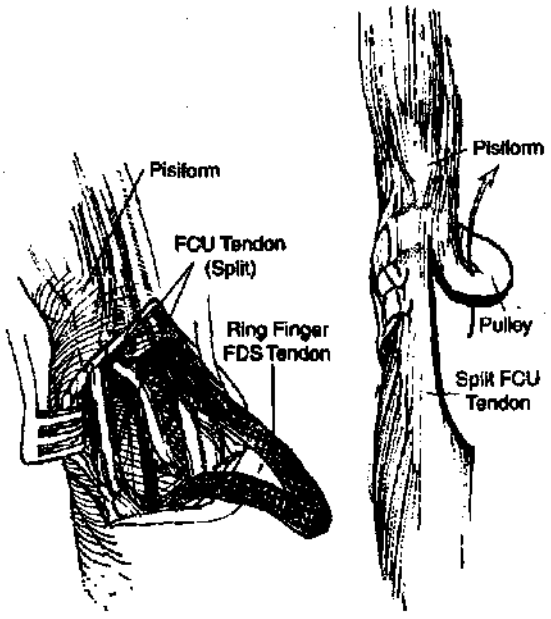
Pisiform
FCU Tendon
(Split)
Ring Finger
FDS Tendon
Pisiform
Pulley
Split FCU
Tendon

Б

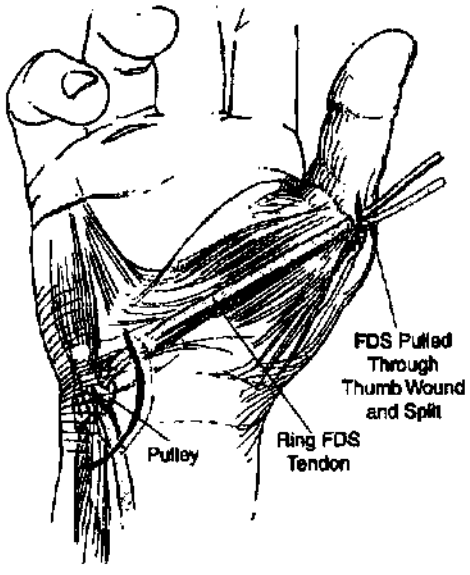
FDS Pulled
Through
Thumb Wound
and Split
Ring FDS
Tendon
Pulley

В

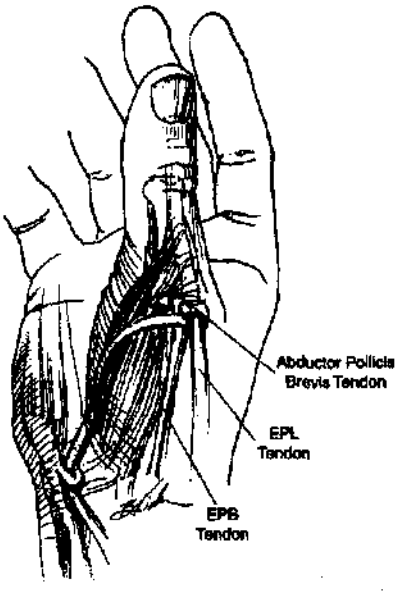
Abductor Pollicis
Brevis Tendon
EPL
Tendon
EPB
Tendon

Г

Глава 17. ВЫВИХИ В ТАЗОБЕДРЕННОМ СУСТАВЕ. ПЕРЕЛОМЫ КОСТЕЙ ТАЗА

Вывихи в тазобедренном суставе

Вывихи в тазобедренном суставе чаще бывают у молодых людей при автомобильных авариях. Они могут быть передними (ацетабулярными) — головка вывихивается из сустава кпереди и остается у запирательного отверстия, и могут быть задними — головка вывихивается кзади от вертлужной впадины. Редко бывают верхние вывихи, их еще называют подвздошные — головка вывихивается вверх и устанавливается возле крыла подвздошной кости.

Задние вывихи бедра могут сочетаться с переломом заднего и верхнего края вертлужной впадины. Когда осколок небольшой, то после вправления рецидива вывиха не наступает, и лечение такого пострадавшего после вправления, так же как и обычного вывиха, проводится консервативно вытяжением. Но если осколок заднего края впадины большой, то после вправления очень легко наступает рецидив вывиха. Тогда показано оперативное лечение больного в ортопедо-травматологическом центре.

При ударе по вертелу головка может ломать вертлужную впадину и смещаться в сторону таза. Это так называемые центральные вывихи бедра. Причем смещение может быть небольшим — 1 степени, до половины головки — 2 степени и смещение 3 степени, когда вся головка погружается в малый таз.

Вывихи в тазобедренном суставе всегда сопровождаются значительными разрушениями капсулы и связок сустава. Непременно рвется круглая связка с артерией, проходящей в ней и принимающей участие в кровоснабжении головки. Поэтому после вывиха значительно страдает кровоснабжение головки. Это требует педантичного соблюдения режима разгрузки сустава (месяц скелетным вытяжением и еще три месяца ходьба с костылями без нагрузки на ногу) и последующего наблюдения у ортопеда с выполнением рентгеновских снимков сустава в течение двух лет — не развивается ли асептический некроз головки и смещение ее под действием обычных нагрузок. Асептический некроз головки может быть обусловлен и внутри головчаты ми переломами трабекул. Эти переломы видны лишь при компьютерной томографии.

Диагностика вывиха в тазобеденном суставе обычно несложна. При самом частом заднем вывихе характерно положение ноги — она чуть согнута в коленном суставе и ротирована кнутри.

Обязательно определяется пружинящая фиксация — ногу невозможно отвести. Сгибание ее сохраняется, но при свежем вывихе оно очень болезненно.

Сместившаяся кзади головка может давить на седалищный нерв, поэтому может быть жжение по всей голени и стопе.

Характерная ротация кнутри и сгибание в коленном суставе могут быть небольшими, а головка смешаться строго кзади за сустав. Поэтому при выполнении рентгеновского снимка сустава контуры головки могут наложиться на контуры сустава и о вывихе может говорить лишь непараллельность контуров головки контурам вертлужной впадины. Неопытные хирург и рентгенологи могут в этом случае диагноз вывиха и не по-

ставить. Боли у больного постепенно стихнут, он начнет сгибать ногу при полностью вывихнутой кзади головке. Остаются лишь неполное разгибание в коленном суставе в положении лежа на постели и небольшая внутренняя ротация колена. Но при этом четко определяется небольшое укорочение ноги — надколенник и пятка стоят выше, чем на здоровой конечности на 1,5—2 см. Очень важный симптом, подтверждающий вывих, — смещение верхушки большого вертела на 3—4 см вверх с линии Розен-Нелятона — линии, соединяющей седалищный бугор и переднюю верхнюю подвздошную ость (spina iliace anterior superior).

Следует заметить, что и боковой рентгеновский снимок может не прояснить ситуации, так как и в этой позиции тень головки накладывается на вертлужную впадину.

Нужно сделать рентгеновский снимок всего таза так, чтобы оба сустава были видны на одной пленке. Тогда головка на стороне вывиха будет явно меньше, чем головка бедра на здоровой стороне. Причина разной величины головки в том, что на стороне заднего вывиха головка к пленке расположена ближе (если больной лежит на кассете), поэтому и тень от нее меньше.

Я специально так подробно остановился на этом простом рентгенологическом симптоме заднего вывиха в тазобедренном суставе, поскольку на своем опыте видел много недиагностированных своевременно задних вывихов в тазобедренном суставе.

Последний раз я видел такую ошибку в Терновском районе Воронежской области. Я навестил там родственников. Они показали соседа, 28-летнего шофера, которому дали инвалидность 2 группы по поводу заболевания колена — боль и невозможность полного разгибания его. Мужчина получил удар твердым предметом по тазобедренному суставу сзади при падении на спину. Жаловался на боли в коленном суставе и жжение всей голени и стопы. Его лечили в районной больнице по поводу травмы коленного сустава. Не было полного разгибания его. Жжение в стопе постепенно прошло. Снимка тазобедренного сустава не делали. Через 6 месяцев его перевели на инвалидность и перестали им интересоваться.

Когда я увидел этого мужчину, идущего ко мне с опорой на палочку, слегка наклонившегося кпереди из-за согнутой в колене ноги, то сразу подумал о тазобедренном суставе. Явно определялось укорочение бедра. Сгибание в тазобедренном суставе было ограничено, отведение ноги болезненно и очень ограничено. Верхушка большого вертела располагалась выше линии Розен-Нелятона на 3 см, под левой ягодицей пальпировалась головка бедренной кости. Коленный сустав внешне был не изменен, выпота не было, разгибание слегка ограничено, сгибание полное. На снимках кости, образующие коленный сустав, были не изменены.

Диагноз для меня был ясен без сников — вывих бедра кзади. Я порекомендовал сделать прямой снимок обоих тазобедренных суставов. И оказался прав.

При редком переднем вывихе (рис. 17.2) положение ноги совершенно другое — значительно отведена, согнута немного в колене и ротирована кнаружи. Бедро удлинено — надколенник на стороне вывиха ниже, чем на здоровой стороне.

Очень важно знать фельдшеру и хирургу, что вывихнутая кпереди головка придавливает сзади бедренную артерию. Могут наступить тромбоз ее и необратимая ишемия. Одно подобное наблюдение было в нашей области, когда дело закончилось ампутацией у молодого мужчины. Его с вывихом бедра из небольшой сельской больницы (с хирургическим отделением) после неудачной попытки вправления отправили в Ярославль поездом. Это примерно 110 км. Пока он ждал поезда, пока ехал, наступила ишемия стопы и голени — холодная и неподвижная из-за контрактуры стопа, боли в ней, напряженные мышцы голени и отсутствие пульса на бедренной, подколенной артериях и артериях стопы. Вывих был вправлен под наркозом, и выполнена ампутация на уровне средней трети бедра с удалением тромба из бедренной и наружной подвздошной артерий.

При оказании первой медицинской помощи больному с вывихом в тазобедренном суставе фельдшер должен сделать инъекцию анальгетиков, убедиться в сохранности пульса на магистральных артериях и отправить больного на носилках с небольшим валиком под коленом санитарным транспортом.

Вывих должен быть непременно вправлен в районной больнице. Вправить вывих в тазобедренном суставе можно после рентгенологического обследования и обязательно под общим обезболиванием и с хорошей релаксацией мышц.

При вправлении заднего вывиха больного следует положить на пол (на жестких носилках с каталки). После введения в наркоз и релаксации помощник двумя руками фиксирует таз больного, а хирург, согнув ногу в тазобедренном и коленном суставах под 90°, подводит под колено петлю из простыни, которую завязывают двумя узлами на шее хирурга. Хирург, выпрямляясь, тянет петлей бедро вверх (кпереди), усиливая это вытяжение сгибанием ноги в колене.

При вправлении переднего вывиха положение больного то же, нога так же согнута в тазобедренном и коленном суставах под 90°. Хирург стоит на противоположной стороне, петлей из простыни осуществляет вытяжение вверх и на себя, но дополнительной петлей из простыни следует создать вытяжение за верхнюю треть бедра в наружную сторону. Бедро при этом надо, вытягивая, привести и даже несколько уложить на здоровую сторону.

После вправления вывиха обязательно накладывается скелетное вытяжение за бугристость большеберцовой кости грузом 3—4 кг на 4 недели.

Вытяжение осуществляется без шины. Нога уложена на постели с небольшим валиком под коленом. Отведение ее необязательно.

После снятия вытяжения больного выписывают домой с рекомендацией полной разгрузки ноги (ходьба с костылем) на 3 месяца. Через 3 месяца выполняются контрольные снимки. Разрешается ходьба с палочкой. На работу больного выписывают через 5—6 месяцев после травмы. Через 6—12—24 месяца после травмы делают контрольные снимки, на которых определяют состояние головки бедренной кости — нет ли асептического некроза и импрессионного перелома. Рентгенологическими признаками этого будут появление более плотного участка в головке на фоне остеопороза и расширение суставной щели с западением участка суставной поверхности головки (рис. 17.3).

Переломы вертлужной впадины. Центральные переломо-вывихи бедра

Переломы вертлужной впадины со смещением отломков часто не поддаются полной репозиции при консервативном лечении, а поэтому заканчиваются тяжелым посттравматическим артрозом тазобедренного сустава. В России оперативное лечение этих переломов значительно отстает от оперативного лечения переломов длинных костей конечностей и даже от оперативного лечения переломов позвоночника. Неэффективное консервативное лечение заканчивается обычно тяжелыми функциональными нарушениями и стойкой нетрудоспособностью больного.

КЛАССИФИКАЦИЯ ПЕРЕЛОМОВ ВЕРТЛУЖНОЙ ВПАДИНЫ (по АО — РИС. 17.4)

Тип А Повреждена лишь одна колонна вертлужной впадины, другая колонна интактна.

А1 Перелом задней стенки и его разновидности.

А2 Перелом задней колонны и его разновидности.

А3 Перелом передней стенки и передней колонны.

Тип В Характеризуется поперечным переломом, когда часть крыши остается прикрепленной к интактной подвздошной кости.

81 Поперечный перелом суставной поверхности с переломом или без перелома задней стенки.

82 Т-образный перелом и его разновидности.

83 Перелом передней стенки или колонны и задний полупоперечный перелом.

Тип С Переломы обеих колонн; характеризуется линиями переломов, проходящих через переднюю и заднюю колонны, однако отличается от переломов типа

В тем, что все суставные сегменты, включая крышу, отделены от оставшегося сегмента интактной подвздошной кости.

С1 Перелом передней колонны, распространяющийся до Christa iliaca.

С2 Перелом передней колонны, распространяющийся до передней границы подвздошной кости.

С3 Переломы распространяются до крестцово-подвздошного сочленения.

Диагностика переломов вертлужной впадины

Сложна. Обычное клиническое обследование больного позволяет выявить незначительное (1—2 см) укорочение конечности, наружную или внутреннюю ротацию плеча, боли в тазобедренном суставе при попытке пассивных движений в нем, активные движения невозможны.

Доминирующее значение в постановке диагноза имеют обычное рентгенологическое исследование и компьютерная томография.

На рис. 17.5.1 показана передняя и задняя колонки вертлужной впадины и рентгенологическое изображение неповрежденной вертлужной впадины в прямой (рис. 17.5.2), косой (запирательной) проекции (рис. 17.5, в) и косой (подвздошной) проекции.

Лечение переломов вертлужной впадины и центральных переломо-вывихов в тазобедренном суставе

При переломе дна вертлужной впадины и незначительном смещении головки (1 степень) больного можно лечить в хирургическом отделении районной больницы скелетным вытяжением за бугристость большеберцовой кости без отведения ноги (!) грузом 4—5 кг. Следует подчеркнуть, что отводить ногу на вытяжении, как это делается при переломе шейки и вертельной области, не следует, поскольку отведение бедра увеличивает давление головки на вертлужную впадину.

Вытяжение проводится не на шине, а просто на жесткой постели, под колено подкладывается небольшой валик.

Вытяжение продолжается 6 недель, затем больной ходит на костылях, разгружая полностью ногу, 3—3,5 месяца. Трудоспособность восстанавливается через 6—7 месяцев после травмы. Больной нуждается в наблюдении оротопеда для своевременного выявления могущего быть асептического некроза головки.

Центральные переломо-вывихи в тазобедренном суставе 2—3 степени (головка до половины и более проваливается в таз) следует лечить в ортопедо-травматологическом центре, поскольку они часто требуют чаще оперативного лечения. Транспортировать в центр этих больных надо на 5—6 день после выведения из шока. Первичной лечебной иммобилизацией для таких больных должно быть скелетное вытяжение за бугристость большеберцовой кости грузом 7—10 кг без отведения (!) ноги.

В России при лечении центральных вывихов бедра широкое распространение полу-

чило скелетное вытяжение с двойной системой тяг — продольной по оси бедра и боковой по оси шейки (С. И. Лиходей, 1957; Н. П. Новаченко, Ф. Е. Эльяшберг, 1972; А.Н.Новицкий, 1969; И.Н.Лавров и М. Г. Горянов, 1977; Persson, 1969). Удобно вытяжение за большой вертел осуществлять не спицей, проведенной спереди назади натянутой в большой дуге, и не за скобу (скоба Коржа-Алтухова, 1956), а за штопор Новицкого (рис. 17.6).

Штопор вводится под наркозом через разрез мягких тканей в области ската большого вертела. Отверстие и канал для штопора удобно сделать толстым шилом. Сила вытяжения до 14 кг, срок вытяжения 6 недель. Нагрузка на ногу разрешается через 4–6 месяцев.

Однако введение винта-штопора уподобляется большой операции. Это не всегда возможно в первые дни после травмы, особенно при наличии большой гематомы в области тазобедренного сустава и наружной поверхности бедра.

Нами (В. В. Ключевский, 1973) предложен простой прием постоянного скелетного вытяжения при центральном переломо-вывихе бедра (рис. 17.7). Одна тяга осуществляется, как обычно, за бугристость большеберцовой кости или за спицу, проведенную в подвертельной области бедра. Результирующая этих двух сил направлена по оси шейки бедра и обеспечивает репозицию сломанной вертлужной впадины и вправление центрально вывиха.

При сочетании центрального вывиха бедра с переломом диафиза его Н. К. Митюнин (1966) осуществлял вытяжение за верхний конец стержня после остеосинтеза перелома (рис. 17.8).

При сочетании заднего вывиха головки бедренной кости с переломом края вертлужной впадины после вправления трудно удержать головку в суставе, так как она вместе с отломком заднего края легко смещается кзади. В этом случае показано лечение в ортопедическом центре — кровавая репозиция и фиксация губчатыми шурупами заднего края вертлужной впадины.

Оперативное лечение переломов вертлужной впадины должно осуществляться в ортопедо-травматологи чес ком центре. Больной после обследования и проведения противошоковой терапии через 5—7 дней на щите должен быть привезен в специализированное отделение.

Хирургические доступы

Ни один из хирургических доступов не является идеальным для всех переломов вертлужной впадины. Однако в большинстве случаев через один доступ можно и репонировать, и фиксировать перелом. Хирург должен быть знаком с несколькими доступами и выбрать из них тот, который лучше отвечает индивидуальным особенностям конкретного перелома. Существуют четыре хирургических доступа:

— доступ по Kocher-Langenbeck (пациент на животе или на боку);
— подвздошный паховый доступ (пациент на спине);
— прямой боковой доступ (пациент на боку);
— расширенный подвздошно-бедренный доступ (пациент на боку).

Доступ Кохера-Лангенбека обеспечивает, в первую очередь, подход к задней колонне. Тем не менее он может быть также очень полезен в качестве ограниченного доступа к передней колонне через большую седалищную вырезку (рис. 17.9).

Подвздошно-паховый доступ позволяет, в первую очередь, выделить переднюю колонну и внутреннюю поверхность подвздошной кости. Задней колонны можно достичь также по ее внутренней стенке по Linea terminalis (рис. 17.10).

Расширенный подвздошно-бедренный доступ позволяет, прежде всего, обнажить

наружную поверхность подвздошной кости и Fossa iliaca и одновременно выделить переднюю и заднюю колонны. Подход к передней колонне, в отличие от подвздошно-пахового доступа, не столь удобен. Однако после отделения мышц от Fossa iliaca можно осмотреть спереди и сзади всю подвздошную кость. Расширенный подвздошно-бедренный доступ с широким выделением костей таза часто является необходимым в случаях, когда нужно резецировать мощную костную мозоль или выполнить корригирующую остеотомию (рис. 17.11).

Прямой латеральный доступ позволяет выделить заднюю колонну, всю крышу и половину крыла подвздошной кости, а также предоставляет ограниченный подход к передней колонне (рис. 17.12).

Выбор времени операции и предоперационное планирование

Обычно лучше отложить выполнение операции на несколько (от 2 до 10) дней после травмы, так как локальная кровоточивость значительно снижается, а состояние больного стабилизируется. Спустя три недели после травмы образуется костная мозоль, что значительно усложняет репозицию.

Предоперационное вытяжение имеет минимальные преимущества и его ни в коем случае не следует накладывать за проксимальный отдел бедренной кости.

Вывих головки бедренной кости кзади следует устранять немедленно. Нерепонируемое или нестабильное смещение кзади является показанием к экстренной операции.

Антибиотики должны быть назначены в ближайшем пред- и послеоперационном периоде (24—48 часов).

Для различных типов переломов (см. рис. 17.4) целесообразны следующие хирургические доступы:

A1 Доступ Кохера-Лангенбека.

A2 Доступ Кохера-Лангенбека или прямой боковой.

A3 Подвздошно-паховый доступ.

81 При этих переломах в подавляющем большинстве случаев могут быть эффективно использованы доступы Кохера-Лангенбека или прямой боковой. Расширенный подвздошно-бедренный доступ полезен для изолированных поперечных переломов крыши вертлужной впадины (B1.2) и тяжелых сочетанных переломов с вовлечением задних отделов крыши и обеих колонн (B1.3).

82 Эти переломы можно, как правило, оперировать из доступа Кохера-Лангенбека. При необходимости следует использовать сочетанный подвздошно-паховый доступ в случае, если передняя колонна не репонирована. В качестве альтернативы может быть применен прямой боковой доступ, однако, если значительные сложности вызывают у хирурга сомнения, лучше использовать сначала расширенный подвздошно-бедренный доступ.

83 Подвздошно-паховый доступ.

C1 Эти переломы можно оперировать из подвздошно-пахового' доступа. Однако если они сочетаются с повреждением задней стенки, то должен быть использован расширенный подвздошно-бедренный доступ.

C2 Оперативное лечение этих переломов возможно либо из доступа Кохера-Лангенбека, либо через прямой боковой доступ. Однако необходимо учитывать, что лучший обзор области перелома достигается при использовании подвздошно-пахового и расширенного подвздош но-бедренного доступа.

C3 Расширенный подвздошно-бедренный доступ.

Репозиция и методика фиксации

Наиболее полезными инструментами для хирургии вертлужной впадины являются газовый репозиционный зажим, репозиционный зажим Фарабефа и различных размеров заостренные репозиционные зажимы. Для предотвращения ротации задней колонны используют введенные в Os ichii винты Шанца с рукояткой или имеющей резьбу экстрактор головки бедренной кости. Тазовый репозиционный зажим и зажим Фарабефа фиксируют 4,5 мм кортикальными шурупами к различным костным фрагментам. Остроконечные репозиционные зажимы могут быть приложены непосредственно к кости, к просверленным углублениям в кортикальном слое кости или же к пластмассовым кольцам или крючкам. Репозицию перелома вертлужной впадины часто приходится выполнять поэтапно: сначала сопоставление и фиксацию единичных фрагментов, а затем добавление других фрагментов к уже соединенным частям. Для реконструкции рекомендуется использовать все Внесуставные фрагменты. Иногда их находят вдоль Linea arcuata или Inzisura ischiadica. Использование этих фрагментов может значительно облегчить возможность репозиции и улучшить качество стабилизации. Качество репозиции суставной поверхности лучше всего проверить визуально. В случаях, когда для этого требуется нежелательное рассечение мягких тканей и капсулы сустава, качество репозиции можно проверить по точности сопоставления кортикального слоя безымянной кости. Вывих в крестцово-подвздошном сочленении или перелом крестца со смещением необходимо, как правило, репонировать и фиксировать еще до сопоставления перелома вертлужной впадины. Первичная фиксация стягивающими шурупами (3,5 мм, 4,5 мм или 6,5 мм) обычно позволяет удалить репозиционные инструменты так, что при необходимости могут быть наложены пластины. Наиболее подходящими для этих целей являются прямая 3,5 мм реконструкционная пластина и изогнутая 3,5 мм тазовая пластина. Обязательным является точное моделирование пластин.

Пластины, как правило, накладывают по задней поверхности вертлужной впадины из разреза Кохера-Лангенбека. Эту же методику применяют и при использовании расширенного подвздошно-бедренного и прямого бокового доступов, когда пластины также накладывают на крыло подвздошной кости. При использовании подвздош но-пахового доступа пластины чаще всего располагают по верхнему краю входа в таз. Иногда перелом удается стабилизировать лишь стягивающими шурупами, однако в большинстве случаев фиксация шурупами должна быть дополнена наложением одной или нескольких пластин. Длинные стягивающие шурупы чрезвычайно эффективны в случаях, если они расположены между внутренним и наружным кортикальными слоями подвздошной кости либо вдоль длинной оси передней и задней колонны (рис. 17.13, 17.14, 17.15, 17.16, 17.17).

Послеоперационное ведение

После тщательного восстановления мягкотканного покрова и закрытия раны обычно оставляют вакуумные дренажи на 24—48 часов. Пассивную мобилизацию тазобедренного сустава можно начать через несколько дней. Когда пациент почувствует себя достаточно комфортно, обычно через 5—10 дней после операции, начинают тренировки с активной мобилизации тазобедренного сустава и частичной нагрузкой (15 кг) массой тела на поврежденную конечность. В обычных условиях полная нагрузка может быть разрешена через 8 недель после внутренней фиксации.

Переломы костей таза

Переломы костей таза — это, пожалуй, самая малоизученная глава отечественной травматологии. При, казалось бы, неплохих результатах лечения краевых переломов тазо-

вого кольца и переломов, не сопровождающихся нарушением его целости, результаты лечения более серьезных переломов (с нарушением целости тазового кольца и смещением отломков или переломов, идущих через вертлужную впадину) в большинстве своем неудовлетворительные. Причиной тому — тяжелый шок и большая кровопотеря, сопутствующие повреждения, откладывающие, в нашем понимании, на второй план лечение переломов тазовых костей, а потом (через 3—5 недель) восстановление анатомии тазового кольца становится нереальной задачей. И, наконец, еще одна причина неоправданного консерватизма — отсутствие отечественных индустриальных конструкций для фиксации таких переломов.

Для понимания возможных повреждений тазового кольца следует схематично представить взаимоотношение его костных и связочных структур (рис. 17.18).

Стабильность тазового кольца зависит от взаимодействия заднего, несущего массу тела крестцово-подвздошного комплекса, включающего в себя крестцово-подвздошное сочленение и крестцово-подвздошные, крестцово-бугорные, крестцово-остистые связки, а также мышцы и фасции тазового дна.

Главными силами, действующими на таз, являются ротация кнаружи, ротация кнутри и вертикальные сдвигающие силы. Каждая из этих сил приводит к различным типам переломов таза (рис. 17.19).

Классификация переломов костей таза (по Tile, 1998)

Переломы таза подразделяются на 3 типа. Тип А переломы — сгибательные, с минимальным смещением и без нарушения целости тазового кольца. Выявленные клинически разрывы проявляются либо в виде ротационной нестабильности (тип В), либо в ее сочетании с вертикальной нестабильностью (тип С). Смещение половины таза кпереди и кверху в вертикальной плоскости возможно лишь в том случае, если разорван задний крестцово-подвздошный комплекс и повреждена диафрагма тазового дна. Поэтому повреждения, которые стабильны в вертикальном направлении (тип А или В), не могут быть вертикально смещенными.

Переломы типа А— стабильные, с минимальным смещением (рис. 17.20). При этом типе перелома тазовое кольцо стабильно и смещение незначительно. При переломе типа А1 тазовое кольцо не вовлечено. Могут возникать отрывы Spina iliaca anterior superior или inferior и/или Tuber ischiadicum. При переломе типа А2 крылья подвздошной кости могут быть сломаны без вовлечения тазового кольца, или же наблюдается перелом тазового кольца без смещения. Бывает также одно- и двухсторонний перелом ветвей лонной кости («седельный перелом»). Часто лишь при помощи сканирования может быть выявлено сочетанное повреждение заднего комплекса, при котором, однако, смещение отсутствует и тазовое кольцо стабильно.

Переломы типа А3 являются поперечными переломами крестца и копчика без вовлечения тазового кольца. Выделяют несмещенные поперечные переломы крестца, смещенные поперечные переломы крестца и переломы копчика.

Переломы типа В — ротационного нестабильные, вертикально стабильные (рис. 17.21). При этом особом типе травмы задние связки таза и тазового дна остаются интактными, что предохраняет от вертикальной нестабильности, однако имеется ротационная нестабильность.

Тип В1 — перелом типа «открытой книги», ротация кнаружи. Это повреждение вызвано силой, вращающей кнаружи, что приводит к разрыву лонного сочленения и возникновению похожего на раскрытую книгу состояния костей таза. Половины таза нестабильны в положении наружной ротации; критическая точка достигнута тогда, ког-

да Spina iliaca posterior упирается в крестец. При таком типе травмы задние связочные структуры остаются интактными, так что сохраняется вертикальная стабильность. Возможно одно- и двустороннее повреждение. Если лонное сочленение открыто менее чем на 2—2,5 см, то разорван лишь симфиз, а Ug.sacrospinosus и **Lig.**sacroiliacalis anterior сохранены. Если симфиз открыт более чем на 2,5 см, то имеет место разрыв и обеих указанных связок.

Тип B2 — латеральная компрессионная травма, ротация кнутри.

Тип B2.1 — латеральная компрессионная травма, односторонний тип. Латеральная компрессионная сила, приложенная к гемипельвису, обычно через Trochanter major, разрушает крестцово-подвздошныи комплекс и вызывает вентральное повреждение с этой же стороны. Оно может выражаться в переломе обеих ветвей Os pubis, верхней и нижней, перерастянутом, ослабленном симфизе или косом переломе верхней ветви, проходящем наклонно через симфиз — так называемом «наклонном переломе» («Tilt fracture»). Заднее повреждение представляет собой компрессионный перелом передней части крестца. И вновь интактные связки таза, как и интактная диафрагма тазового дна, не позволяют возникнуть вертикальному смещению при этом типе перелома: поэтому он имеет внутреннюю ротационную нестабильность, однако стабилен в вертикальном направлении.

Тип B2.2 — латеральное компрессионное повреждение, контрлатеральный тип («рукоятка корзины»). Боковая сдавливающая сила, приложенная к подвздошной кости, может привести к разрушению крестцово-подвздошного комплекса с одной стороны, смещению переднего гемипельвиса в противоположную сторону. Поврежденная половина таза поворачивается кнутри вплоть до 40°, а также кпереди, что напоминает рукоятку корзины. Эта особая форма повреждения приводит не только к ротационной деформации гемипельвиса, но и к нарушению соответствия длины нижних конечностей вследствие смещения бедренного сустава. Заднее повреждение обычно представляет собой компрессионный перелом крестца с вовлечением передней порции крестцово-подвздошного сочленения, сравнимый с компрессионным переломом позвонка. Гемипельвис смещен кнутри, однако от вертикального смещения предохраняют интактные связки тазового дна (Lig.sacrospinosns, sacrotuberosus). Переднее вентральное повреждение может включать в себя перелом лишь одной, контрлатеральной, лонной дуги, всех четырех дуг или двух контрлатеральных ветвей и разрыв симфиза. При репозиции более важным является устранение ротационного смещения гемипельвиса, нежели вытяжение по длине.

Тип B3 — двусторонний перелом типа **B.**

Переломы типа C — ротационно и вертикально нестабильные (вертикальный сдвиг} (рис. 17.22). Это повреждение характеризуется разрывом всего тазового дна, вовлечением заднего крестцово-подвздошного комплекса, а также Lig.sacrospinosa el sacrotuberosa. Травма может носить односторонний характер (тип C1) или двусторонний — типы C2 и C3. Бесспорными свидетельствами вертикальной нестабильности являются: смещение гемипельвиса кзади более чем на 1 см; отрыв поперечного отростка пятого поясничного позвонка; нарушение прикрепления кости крестцово-остистых связок либо от крестца, либо от гребня седалищной кости. Диагностику вертикальной нестабильности лучше всего проводить клинически и при помощи компьютерной томографии (КТ). При всех травмах типа C переднее повреждение может представлять собой разрыв симфиза, перелом нижней и верхней ветвей лонной кости, перелом всех четырех ветвей или перелом двух ветвей и разрыв симфиза. При односторонней травме (тип C1) заднее повреждение может представлять собой перелом подвздошной кости (C1.1), вывих или переломо-вывих в крестцово-подвздошном сочленении (C1.2) или перелом крестца (C1.3).

При полном двустороннем типе C3 задние повреждения могут быть представлены

также переломами крестца, переломами со смещением крестцово-подвздошного сочленения или переломами подвздошной кости.

Разрывы тазового кольца, сочетающиеся с переломами вертлужной впадины, также всегда относят к повреждениям типа С3, поскольку прогноз зависит более от перелома вертлужной впадины, нежели от разрыва тазового кольца.

Оказание первой медицинской помощи пострадавшим с переломами костей таза

Переломы костей таза бывают в результате автомобильных аварий, падений с высоты. Они сопровождаются часто большой кровопотерей (при переломах заднего полукольца таза кровопотеря бывает до 3 л), сочетанными повреждениями органов живота и таза, поэтому эта категория пострадавших часто находится в тяжелом состоянии. Помощь им должна быть срочной, но неторопливой.

Население и санпостовцы должны знать симптомы переломов костей таза — боли при пальпации переломов подвздошных костей и лобковых костей, боли при пальпации крестцово-подвздошных сочленений, опухания мошонки, промежности, паховых областей из-за больших кровоизлияний. Невозможность помочиться или выделение крови из наружного отверстия мочеиспускательного канала говорят о сопутствующем повреждении мочевого пузыря или уретры; выделение крови из прямой кишки — о ее повреждении.

Оказывающие помощь должны знать, что транспортировать таких пострадавших на ФАП или в районную больницу лучше не на случайном транспорте, а в санитарной машине.

Для транспортировки пострадавшего с переломами костей таза целесообразно использовать жесткий щит или пневматические носилки. Необходимо, чтобы щит или надувной матрац (вместо щита) имелись как средство транспортной иммобилизации на санитарных постах, в медпунктах предприятий и фельдшерско-акушерских пунктах. Ноги больного должны быть полусогнуты, для этого под колено подкладывается какой-либо мягкий предмет — подушка, свернутое в несколько раз одеяло, пальто и т. п.

Когда помощь пострадавшему оказывает фельдшер, то он должен после осмотра больного очень бережно уложить его на твердый щит, внести в помещение, уложить на этом щите на стулья. Аккуратно снять одежду (поднять белье, освободив живот, спустить брюки и трусы, чтобы осмотреть таз), фельдшер осматривает живот больного — нет ли признаков повреждения полых органов: напряжение брюшной стенки, сухой язык, отсутствие почечной тупости, перистальтики кишечника, боль при пальпации и резком отнятии кисти (симптом Щеткина); нет ли признаков кровотечения в живот: бледность кожи и слизистых, частый пульс, низкое артериальное давление, укорочение перкуторного звука в отлогих местах живота.

При переломах костей таза может быть большая забрюшинная и внутритазовая гематома, поэтому у пострадавшего могут быть признаки кровопотери и определяется укорочение перкуторного звука в подвздошных ямах.

После этого фельдшер пальпирует кости таза — крылья подвздошных костей, крестцово-подвздошное сочленение, лобковые кости. Наличие опухоли за счет кровоизлияния, боли при пальцпации и попытке развести подвздошные гребни говорят о переломах тазового кольца.

Надо предложить больному помочиться, если он мочится сам. Если моча прозрачная и не окрашена кровью, то мочевой пузырь и уретра целы. Выделение крови из мочеиспускательного канала, невозможность помочиться говорят о повреждении уретры или повреждении мочевого пузыря. Фельдшер должен проперкутировать мочевой пузырь и пропальпировать его. Если пузырь наполнен мочой, то перед транспортиров-

кой пострадавшего в районную больницу мочу надо вывести мягким катетером. Если катетер входит в пузырь легко, то уретра цела. Окрашивание мочи кровью говорит о возможном повреждении мочевого пузыря или почек.

Если мягкий катетер не проходит в мочевбй пузырь, то вероятна возможность повреждения промежностей части уретры. Пытаться катетеризировать пузырь металлическим катетером недопустимо из-за очень большой вероятности формирования ложного хода.

После осмотра пострадавшего фельдшер составляет представление о тяжести состояния пострадавшего, ставит свой диагноз и по телефону согласует дальнейшие действия с хирургом районной больницы. Транспортировать пострадавшего надо санитарным транспортом в сопровождении медицинского работника. До прибытия машины скорой помощи фельдшер, если помощь оказывает на ФАПе, осуществляет инфузионную терапию шока — вливает внутривенно 1200—1500 мл кровозамещающих растворов.

Если состояние пострадавшего тяжелое, имеется симптом повреждения мочевого пузыря или уретры, то целесообразна транспортировка сразу на этап специализированной помощи — в областной ортопедо-травматологический центр или межрайонное травматологическое отделение, где имеется круглосуточная анестезиологическая, хирургическая и травматологическая помощь. В этом случае вопрос о направлении транспортировки решает хирург ЦРБ или дежурный врач ортопедо-травматологического центра.

Помощь пострадавшему с переломом костей таза в районной больнице

Пострадавшего в приемном покое районной больницы, если он не в тяжелом состоянии, перекладывают на жесткий шит, покрытый матрацем и простыней. Под коленом помещают небольшой валик. Во время осмотра хирург находит признаки перелома костей таза (боль при ощупывании доступных пальпации костных выступов, боль при пальпации горизонтальных ветвей лобковых костей, боль при пальпации симфиза, крестцово-подвздошных сочленений, невозможность оторвать пятку от постели). Обязательно надо выполнить пальцевое исследование прямой кишки. Наличие крови на пальце говорит о повреждении ее. Выводят мочу, если сам больной не может помочиться. Если мочи очень мало и она кровавая, то надо заподозрить внебрюшинное повреждение мочевого пузыря. Кровавая моча может быть при повреждении почек и мочевого пузыря. Тяжелобольному цистографию делать не следует, пока не удастся поднять артериальное давление. Можно как диагностический тест использовать пробу с наполнением — вводят 400—500 мл раствора (например, фурацилина) и смотрят, сколько его вытекло обратно. Если объемы равны, значит, мочевой пузырь цел.

Рентгенологические снимки таза пострадавшему делают после подъема артериального давления. Сразу при госпитализации этого делать нельзя из-за необходимости перекладывать больного. Снимки можно сделать, если больной лежит на щите и для подкладывания кассеты его поднимать не надо. Нецелесообразно по этой же причине сразу после госпитализации накладывать скелетное вытяжение, делать цистостому.

Исключение составляют тяжелые переломы заднего полукольца таза с большой нарастающей внутритазовой гематомой, когда для остановки кровотечения приходится прибегать или к перевязке обеих внутренних подвздошных артерий, или к введению в артерию бедра и далее за бифуркацию аорты баллонного внутрисосудистого зонда с перекрытием магистрального артериального кровотока на 40—50 минут. За это время поврежденные тазовые вены и артерии тромбируются, и после возобновления кровотока кровотечение из них может не повториться.

К сожалению, эти два приема остановки кровотечения не могут быть использованы хирургом и травматологом в районной больнице.

Однако состояние пострадавшего может быть существенно улучшено стабилизацией таза спицевым или стержневым аппаратом внешней фиксации. О технике их наложения будет рассказано ниже.

Лечение скелетным вытяжением переломов таза

Одним из старых методов лечения переломов костей таза является скелетное вытяжение за нижние конечности с применением гамака при разрыве лонного сочленения. Однако переломо-вывихи в заднем и переднем его отделах (типа Мальгеня) при смещении половины таза трудно поддаются репозиции.

В этих случаях вытяжение необходимо накладывать с обеих сторон (рис. 17.23). Но на стороне смещения половины тазового кольца вытяжение накладывается за 2—3 точки — за нижний метафиз бедра, за бугристость большеберцовой кости и гребень ее (или пяточную кость). Сила вытяжения на стороне смещения — до 25 кг. Чтобы больного не стягивало к ножному концу кровати, в подмышечные впадины вставляются опорные штанги.

Обязательно выполняется рентгенологический контроль на 2—3 день. По достижении репозиции (о ней судят по сопоставлению отломков в крестцово-подвздошном сочленении) груз через 3 недели уменьшают до 10 кг, вытяжение продолжается 8—10 недель.

У больного с переломом костей таза очень опасна возможность тромбоза тазовых вен и эмболии, поэтому, начиная с 5—6 дня (раньше нельзя, так как это может увеличить продолжительность кровотечения у костей таза), больному дают аспирин по 0,25 x 3 раза в день. Обязательно больной должен выполнять дыхательную гимнастику — максимальное втягивание и выпячивание живота. Это обеспечивает улучшение оттока из тазовых вен.

По снятии вытяжения больной 2—3 недели занимается лечебной физкультурой, ему выполняют массаж мышц бедра и голени, затем его ставят с костылями и обучают ходьбе без нагрузки на ногу на стороне вывиха. Когда он уже может ходить с костылями, целесообразно лечение в восстановительном центре — ванны, занятия физкультурой в бассейне, разработка движений в суставах на установке «Угуль», массаж.

Трудоспособность такие больные восстанавливают через 6—8 месяцев.

При переломах таза без нарушения целости тазового кольца постельный режим сохраняется лишь до исчезновения болей. Через 8 дней больному разрешают вставать и ходить с палочкой.

Трудоспособность восстанавливается через 5—6 недель.

Лечение переломов костей таза аппаратами внешней фиксации

Применение консервативных и оперативных методов лечения переломов костей таза имеет следующие недостатки: длительность постельного режима, ненадежность фиксации в процессе лечения, неполноценность репозиции костных отломков, ведущая к деформации тазового кольца и биомеханическим нарушениям. Оперативные вмешательства открытого типа травматичны, ведут к большой кровопотере и поэтому целесообразны лишь улиц молодого и среднего возраста.

Все это ориентирует на поиск более эффективных и атравматичных способов лечения переломов костей таза с возможностью упраачяемой репозиции и надежной фиксации костных отломков, обеспечивающей раннюю активизацию пострадавших. К подоб-

ным методам относится чрескостный компрессионно-дистракционный остеосинтез аппаратами внешней фиксации многоплоскостного действия. В настоящее время известно множество всевозможных конструкций аппаратов. По виду внешней опоры все аппараты разделяют на стержневые и спицевые, а по THgy соединения стержней или винтов с опорой — на простые стержневые и модульные. В первых стержни и винты могут устанавливаться на опорах под различным углом и на различном расстоянии друг от друга, что позволяет разнообразить фиксацию, во вторых — варианты фиксации ограничены.

На рис. 17.24 и 17.25 показаны простейшие конструкции спицевых и стержневых аппаратов внешней фиксации переломов костей таза (по К. П. Минееву, С. М. Кулепову и К. *К.* Стельмаху).

Стержневой аппарат (см. рис. 17.25) может быть использован в районной больнице как средство первичной лечебной иммобилизации при выведении пострадавшего из шока.

Оперативное лечение переломов костей таза по АО

Вертикально стабильные переломы типов А и В редко требуют применения внутренней или наружной фиксации. В частности, переломы типа А обычно лечат консервативно.

Переломы типа В являются ротационно нестабильными, однако они стабильны в вертикальной плоскости. В случае переломов типа В1 («перелом открытой книги», «open book fracture»), если донные кости расходятся более чем на 2,5 см, стабилизации можно достичь либо использованием простого наружного скелетного вытяжения, либо путем наложения пластины с двумя отверстиями по верхней поверхности Symphysis pubis.

Латеральные компрессионные переломы типа В2.1 лечат, как правило, консервативно. Ни наружная, ни внутренняя фиксация не требуются. Оперативная фиксация показана иногда лишь у пациентов с политравмой, когда стабилизация перелома значительно облегчает уход. Переломы типа В3 также являются вертикально стабильными, однако могут приводить к появлению разницы в длине нижних конечностей. Если эта деформация неприемлема для пациента, то с целью ротации половины таза кнаружи и восстановления длины ноги хирург может использовать штифты наружного фиксатора. После достижения приемлемой репозиции завершают создание наружной рамы. Показания к внутренней фиксации ставят редко.

В то же время при вертикально нестабильных С1 и С2 переломах внутренняя фиксация показана почти всегда. Могут быть использованы наружная фиксация, внутренняя фиксация по передней и/или задней поверхности или же сочетание обоих методов. Стабилизация переломов типа С3 будет зависеть от вида перелома вертлужной впадины и разрыва тазового кольца.

Доступы

Передние отделы таза (рис. 17.26)

Доступ к симфизу обычно осуществляют через поперечный разрез по Pfannenstiel. Иногда, если стабилизацию симфиза выполняют одновременно с лапаротомией, используют параректальный или срединный абдоминальный доступ. Изолированные переломы ветвей лонной кости редко требуют хирургического вмешательства. Тем не менее, если остеосинтез их сочтен необходимым, то может быть использован описанный выше доступ. При латеральной локализации перелома следует использовать доступ через подвздошно-паховый разрез. Необходимо соблюдать осторожность, чтобы имплантированные шурупы не попали в тазобедренный сустав.

Задние отделы таза

Доступ к крестцово- подвздош ному комплексу может быть осуществлен спереди или сзади.

Передний доступ. Для доступа к передней части крестцово-подвздошного сочленения или подвздошной кости может быть использована половина подвздошно-пахового разреза после отделения M. iliacus от внутренней стенки подвздошной кости. Необходимо соблюдать в любом случае осторожность, чтобы избежать повреждения нервного корешка L5, который проходит медиальнее сустава.

Задний доступ. Доступ к переломам крестца, переломо-вывихам крестцово-подвздошного сочленения и переломам подвздошной кости может быть осуществлен сзади. Необходимо соблюдать осторожность, в особенности у пациентов со сдавлениями в тазовой области, когда ткани имеют тенденцию к некротизации, при использовании задних доступов. Кровоснабжение этой зоны всегда хуже, чем спереди. При переломах подвздошной кости разрез необходимо выполнять в вертикальном направлении в одном сантиметре латеральнее Spina iliaca posterior superior, избегая места прилегания края кости к коже.

Даже при наличии хорошего хирургического доступа репозиция отломков бывает сложной. Разрывы симфиза могут быть репонированы, а результаты репозиции фиксированы костодержателем Фарабефа. Тазовые репозиционные зажимы также полезны при переднем доступе к крестцово-подвздошному сочленению. При всех видах доступов для оценки точности репозиции необходимо идентифицировать большую седалищную вырезку.

Методы внутренней фиксации

Симфиз (рис. 17.26)

Если разрыв лобкового симфиза является частью стабильного перелома типа «открытой книги» (B1), то будет достаточным использование 4,5 или 3,5 мм динамической компрессионной пластины (DCP) с двумя или тремя отверстиями или реконструкционной пластины. При этом пластины должны быть расположены по верхней поверхности симфза и фиксированы спонгиозными шурупами с длинной резьбой. Если разрыв симфиза является составной частью вертикального нестабильного перелома типа С и заднее повреждение не может быть стабилизировано, то в этом случае рекомендуется фиксировать симфиз двумя пластинами — сверху и спереди. Вентрально необходимо использовать 3,5 мм или 4,5 мм тазовую реконструкционную пластину, которой придана оптимальная форма, и фиксировать ее соответствующими спонгиозными шурупами с длинной резьбой.

Переломы крестца

В случае вертикального нестабильного (тип С) перелома, наиболее безопасным методом стабилизации перелома крестца является использование крестцовых стяжек. Эти стяжки проходят от одного из гребней подвздошной кости к другому, что делает необязательным использование непосредственной фиксации перелома стягивающими шурупами. Для предотвращения ротации используют две крестцовые стяжки (рис. 17.27). Стягивающие стержни должны быть расположены кзади от крестца для предупреждения проникновения в спинномозговой канал. Нервы, выходящие Foramina sacralia dorsalia, можно контролировать визуально и избежать их повреждения. Расположение вентральных точек выхода нервов определяют при помощи пальца, введенного вдоль Inzusura ischadica в переднем направлении (рис. 17.28).

В качестве альтернативы, особенно при псевдоартрозах, можно использовать стягивающие шурупы, введенные в крестец в поперечном к линии перелома направлении.

Для предупреждения попадания шурупов в спинномозговой канал необходима визуализация заднего Foramina sacralia и задней части подвздошной кости, а также наличие ЭОП (см. рис. 17.28). Шурупы можно ввести и чрескожно под контролем ЭОП. Применение каннюлированных спонгиозных шурупов в значительной степени облегчает операцию.

Вывих в крестцово-подвздошном суставе

При острых вывихах в крестцово-подвздошном сочленении могут быть использованы как передние, так и задние доступы. Выбор доступа зависит от многих факторов, включая состояние кожи и мягких тканей, наличие колостомы и конкретного типа сопутствующего перелома подвздошной кости или крестца.

Передний доступ (рис. 17.29). Передний доступ имеет предпочтение перед задним несмотря на то, что чрескожное введение каннюлированных шурупов сзади стало в последнее время популярным. Стабильной внутренней фиксации достигают путем использования 3,5 мм DCP с двумя или тремя отверстиями. Пластину фиксируют по передней поверхности крестцово-подвздошного сочленения. В крестец можно ввести лишь один шуруп, поскольку слишком медиальное его расположение может повредить нервный корешок L5. Аналогично и в прилежащую подвздошную кость можно ввести лишь один или два шурупа, поскольку кость быстро истончается в латеральном направлении и прочная фиксация шурупов не может быть гарантирована.

Задний доступ (см. рис. 17.28). Смещение в крестцово-подвздошном суставе можно стабильно фиксировать при помощи задних стягивающих шурупов. В этом случае 6,5 мм стягивающие шурупы необходимо ввести в крыло подвздошной кости. Поэтому крестец необходимо выделить для обеспечения прямой пальпации и контроля точности направления введения шурупа. В качестве альтернативы можно использовать чрескожное введение канюлированных спонгиозных шурупов. Риск повреждения нервных структур можно снизить путем использования осциллирующей насадки к дрели.

Переломы подвздошной кости (рис. 17.30)

Переломы подвздошной кости лучше всего стабилизировать по стандартной схеме стабилизации внутренней фиксации с использованием межфрагментарной компрессиии стягивающими шурупами, если возможно, и с применением 3,5 или 4,5 мм тазовых реконструкционных пластин с соответствующими спонгиознгыми шурупами с длинной резьбой для нейтрализации перелома. Пластину необходим расположить рядом с Christa iliaca, поскольку кость ближе к середине таза становится очень тонкой. •

Рис. 17.L. Задний переломо-вывих в правом тазобедренном суставе

Рис. 17.2. Передний (запирательный) вывих в правом тазобедренном суставе

Рис. 17.1.

Рис. 17.2.

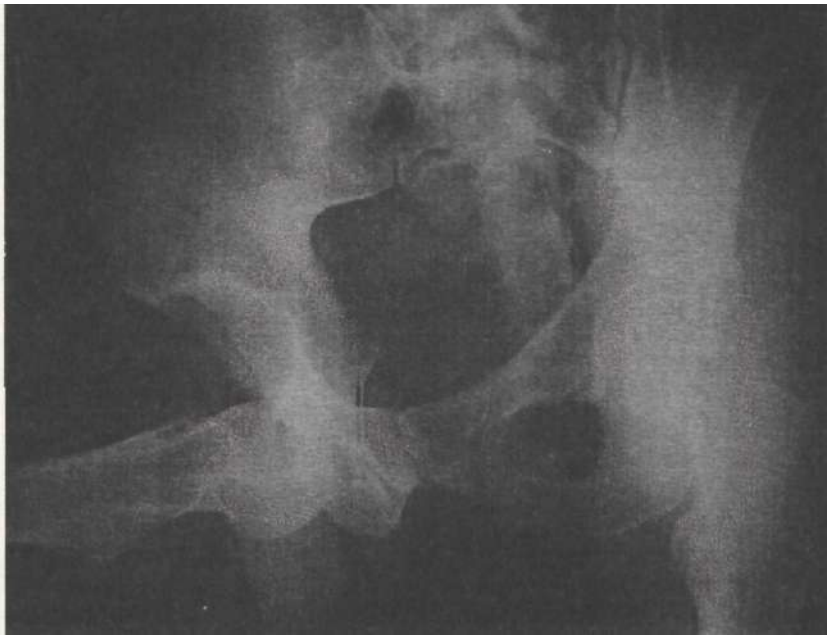

Рис. 17.3. Клиническое наблюдение асептического некроза головки бедренной кости после вывиха в тазобедренном суставе у молодой женщины:

а — после вправления вывиха;

б — асептический некроз головки бедра через год после травмы;

в — межвертельная остеотомия (оперировал Н. И. Кулиш);

г — после удаления конструкций — тяжелый деформирующий артроз;

д — после протезирования

Рис. 17.4. Классификация АО переломов вертлужной впадины:
тип А — переломы с вовлечением лишь одной из колонн вертлужной впадины;
тип В — имеется поперечный перелом, часть крыши остается прикрепленной к интактной подвздошной кости;
тип С — вовлечены передняя и задняя колонны; ни один из фрагментов крыши не прикреплен к интактной подвздошной кости (переломы обеих колонн)

Рис. 17.4.

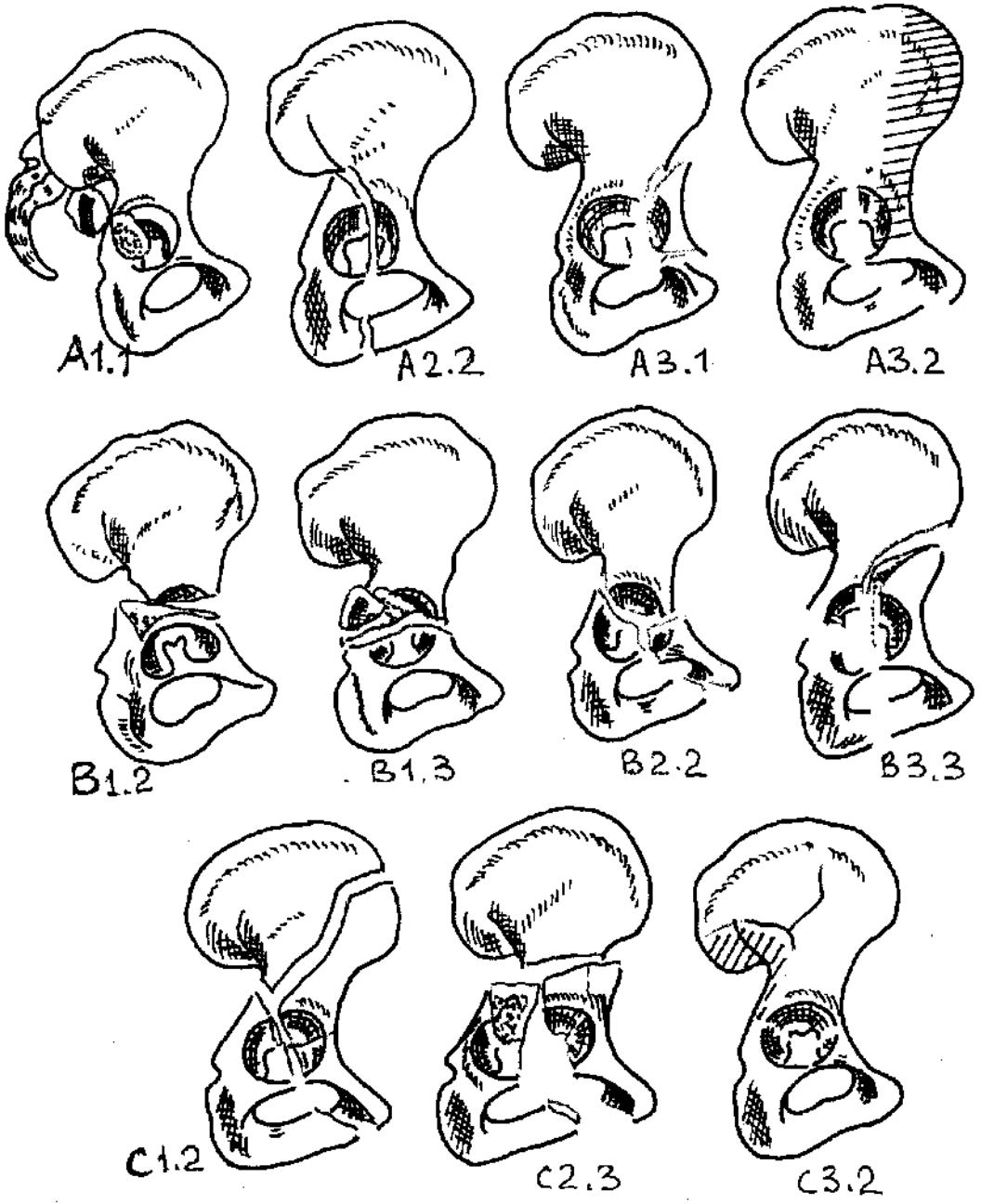

Рис. 17.5.1. Передняя и задняя шейки вертлужной впадины и их границы, проецирование на внутреннюю и наружнюю поверхности подвздошной кости

Рис. 17.5.2. Типичные рентгенологические линии, видимые на рентгенограммах тазобедренного сустава в пряной проекции:
1 — Linea iliopectinea; 2 — Linea ilioschiadica; 3 — рентгенографическая буква "U" ("фигура слезы"); 4 — крыша; 5 — передняя стенка; 6 — задняя стенка

Рис. 17.5.3. Косая (запирательная) проекция таза:
1 — передняя колонна; 2 — задняя колонна

Рис. 17.5.4. Косая подвздошная проекция таза:
1 — задняя колонна; 2 — передняя колонна

Рис. 17.5.1.

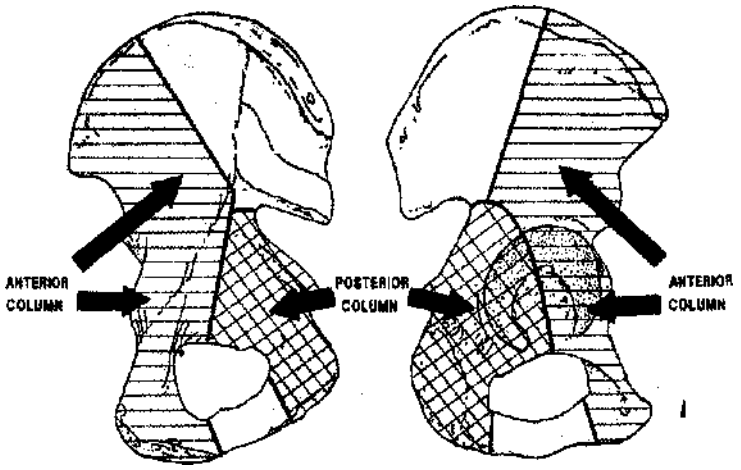

Рис. 17.5.2.

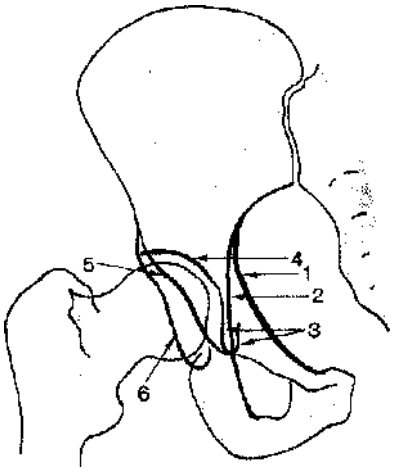

Рис. 17.5.3.

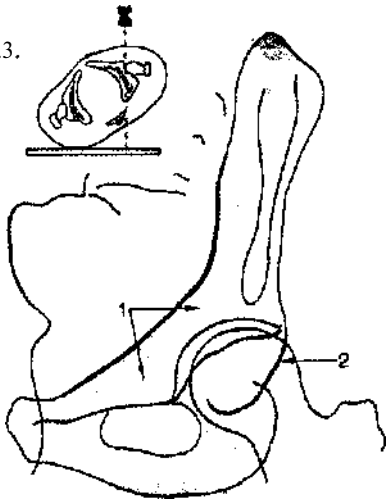

V Рис. 17.5.4.

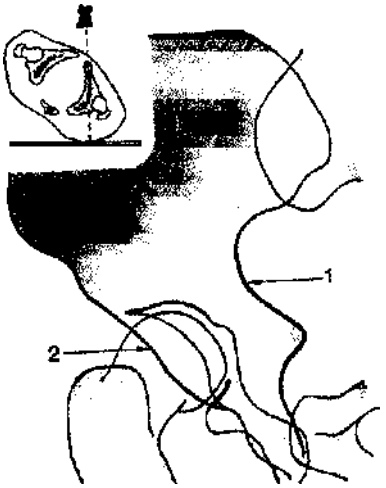

Рис. 17.6. Рентгенограммы больной с центральным переломо-вывихом в левом тазобедренном суставе:
I — при госпитализации; 2 — начало вытяжения за "штопор"; 3 — репозиция; 4 — спустя 9 месяцев после перелома

Рис. 17.7. Скелетное вытяжение ступенеобразноизогнутой спицей при центральном вывихе бедра. Рентгенограммы больной:
1 — при госпитализации; 2 — через 6 дней после начала лечения; 3 — при выписке

Рис. 17.8. Вытяжение по Митюнину за конец стержня после остеосинтеза перелома бедренной кости для репозиции центрального переломо-вывиха этого же бедра

Рис. 17.6.

Рис. 17.7.

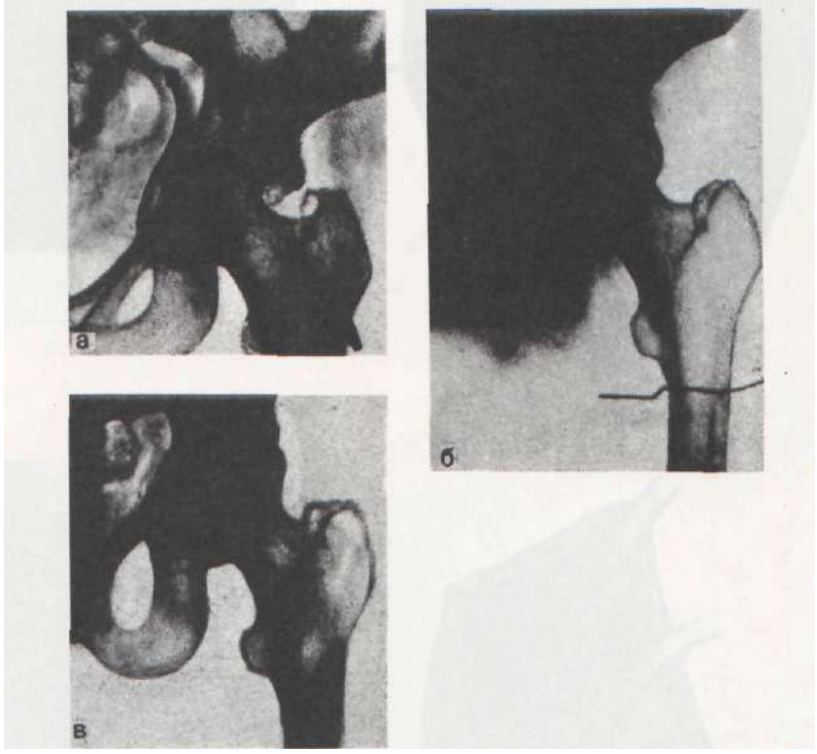

Рис. 17.8.

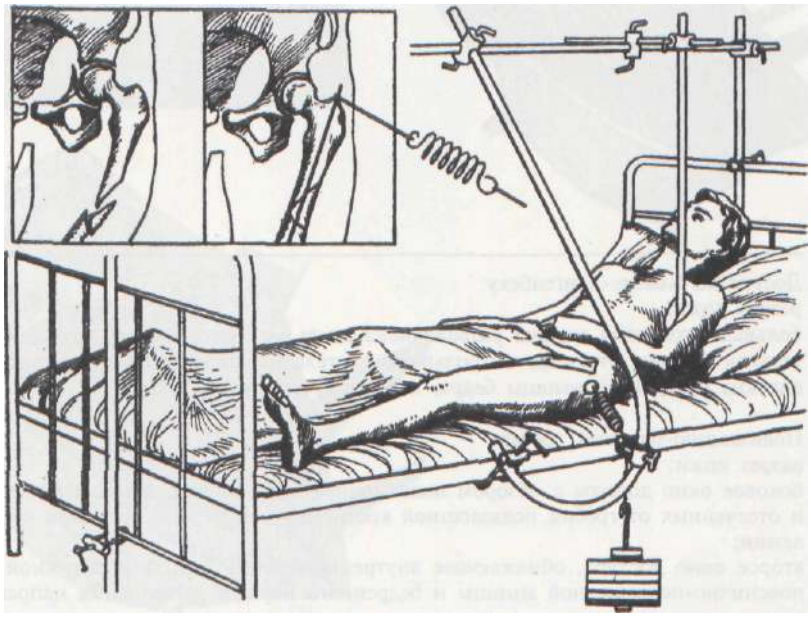

Рис. 17.9. Доступ по Кохеру-Лангенбеку:

a — разрез кожи;

b — большая ягодичная мышца разволокнена вдоль кожного разреза, грушевидная и внутренняя запирательная мышцы отсечены от большого вертела и отведены кзади; в нижнем углу раны поперечные волокна квадратной мышцы бедра; капсула сустава рассечена

Рис. 17.10. Подвздошно-паховый доступ:

a — разрез кожи;

b — боковое окно доступа с обзором подвздошной ямы после отведения пояснично-подвздошной мышцы и отсеченных от гребня подвздошной кости мышц передней брюшной стенки в медиальном направлении;

c — второе окно доступа, обнажающее внутреннюю часть крыши вертлужной впадины после отведения пояснично-подвздошной мышцы и бедренного нерва в латеральном направлении и подвздошных сосудов — в медиальном

Рис. [7.9.

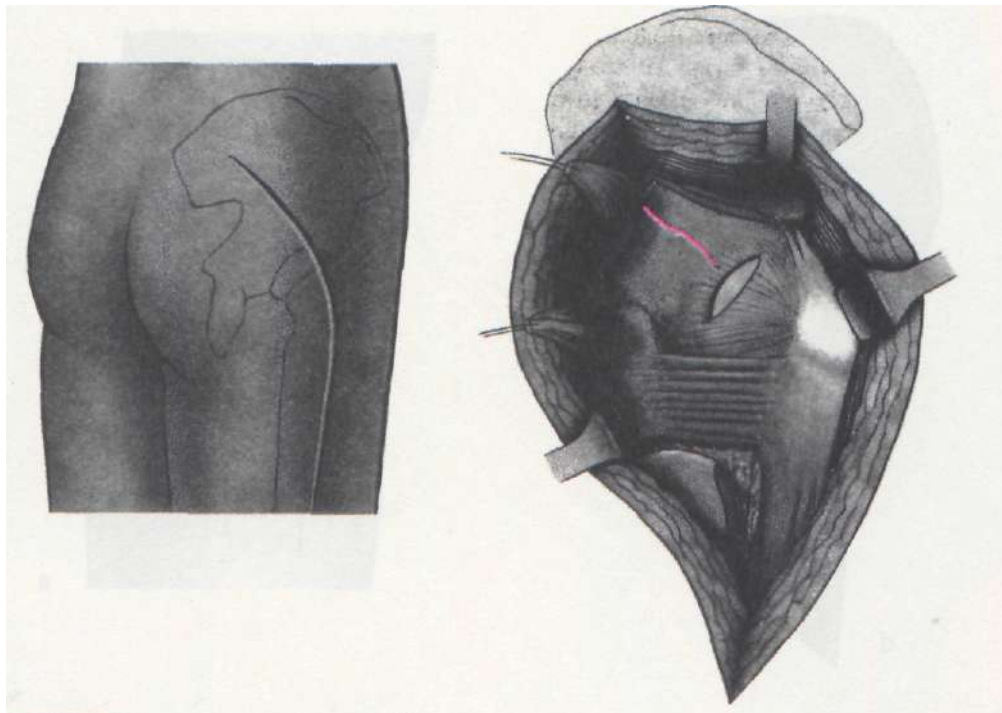

Рис. 17.10.

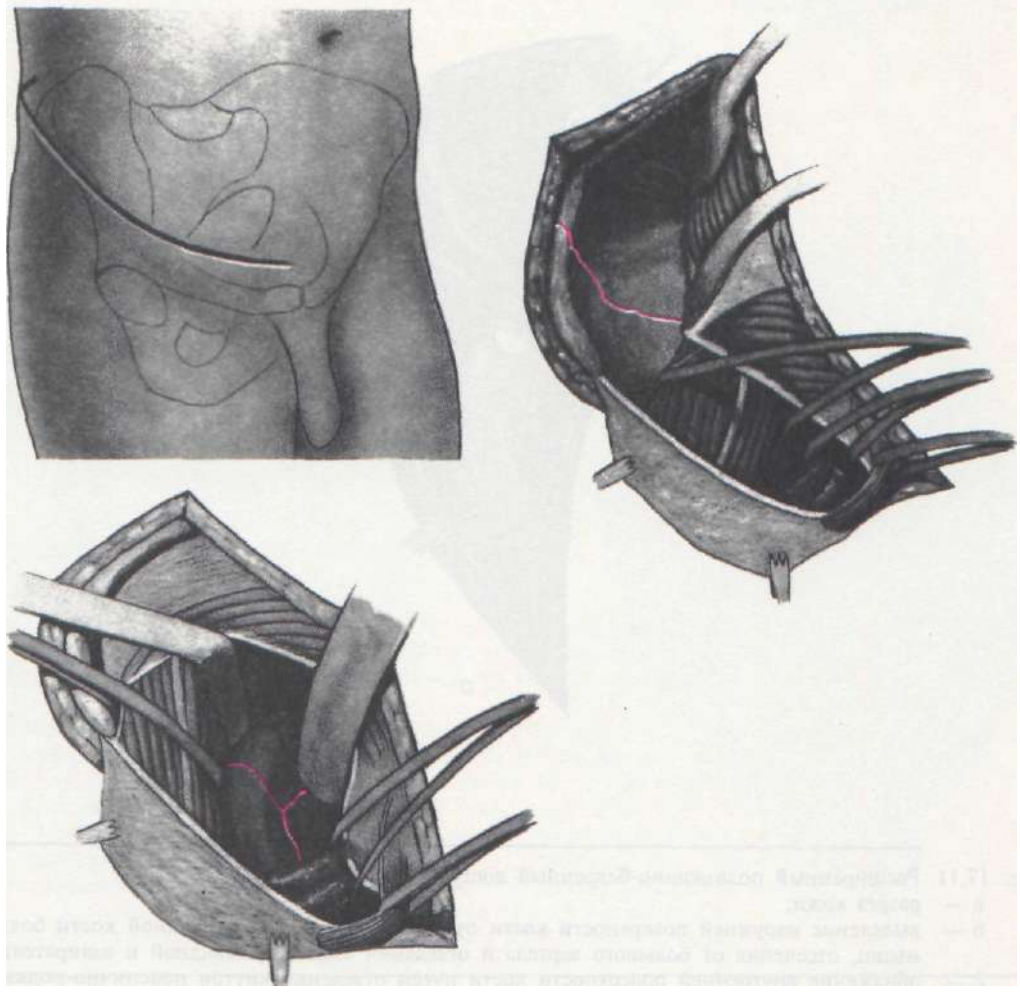

Рис. 17.11. Расширенный подвздошно-бедренныи доступ:

a — разрез кожи;

b — выделение наружней поверхности кости путем отслойки от подвздошной кости больших ягодичных мыши, отсечения от большого вертела и отведения кзади грушевидной и запирательной мышц;

c — обнажение внутренней поверхности кости путем отведения кнутри пояснично-подвздошной мышцы и мышц брюшной стенки

Рис. 17.11.

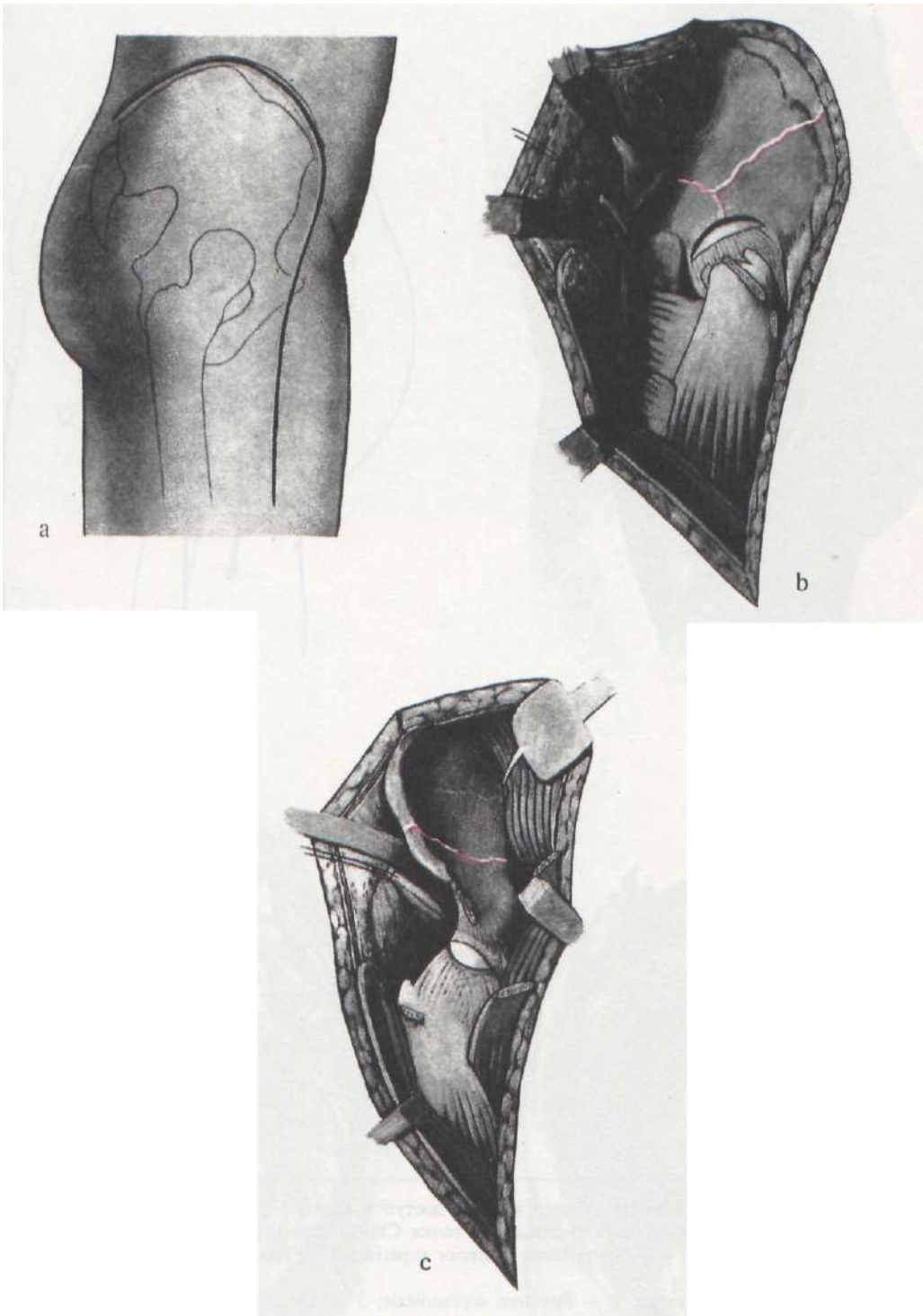

Рис. 17.12. Прямой боковой доступ. Разрез кожи и доступ к кости:

a — 1 — Punktum suprakristale (наивысшая точка Clirista iliaca); 2 — Tuberculum gluteum; 3 — Spina iliaca anterior superior; 4 — Spina iliaca posterior superior; 5 — Trochanter major; 6 — N. ischiadicus; 7 — N. gluteus superior;

b — 1 — Trochanter major; 2 — Punctum supracristale; 3 — Tractus iliotibialis; 4 — M. tensor fasciae latae;

c — 1 — Tractus iliotibialis; 2 — M. gluteus medius; 3 — Vasa glutea superiora (rainus superficialis); 4 — M. piriformis; 5 — N. ischiadicus; 6 — N. gluteus inferior et Vasa glutea inferiora; 7 — M. gluteus maximus; 8 — M. vastus lateralis; 9 — M. "triceps coxae" (Mm. gemelli et obtiiratorius intermus); 10 — M. quadratus femoris; 11 — M. gluteus maximus (сухожилие);

d — 1 — M. rectus femoris, Caput reflexum; 2 — N. tensor fasciae latae (N. gluteus superior): 3 — Mm. gluteus medius et minimus (отвернута кверху); 4 — Trochanter major (выполнена остеотомия); 5 — M. piriformis (пересечена); 6 — N. ischadicus; 7 — N. gluteus superior et Vasa glutea superior; *8* — начало M. gluteus minimus; 9 — N. gluteus inferoir et vasa glutea inferiora; 10 — M. triceps coxae (пересечена); 11 — M. quadratus femoris; 12 — M. hutus lateralis; 13 — M. tensor fasciae latae

Рис. 17.12.

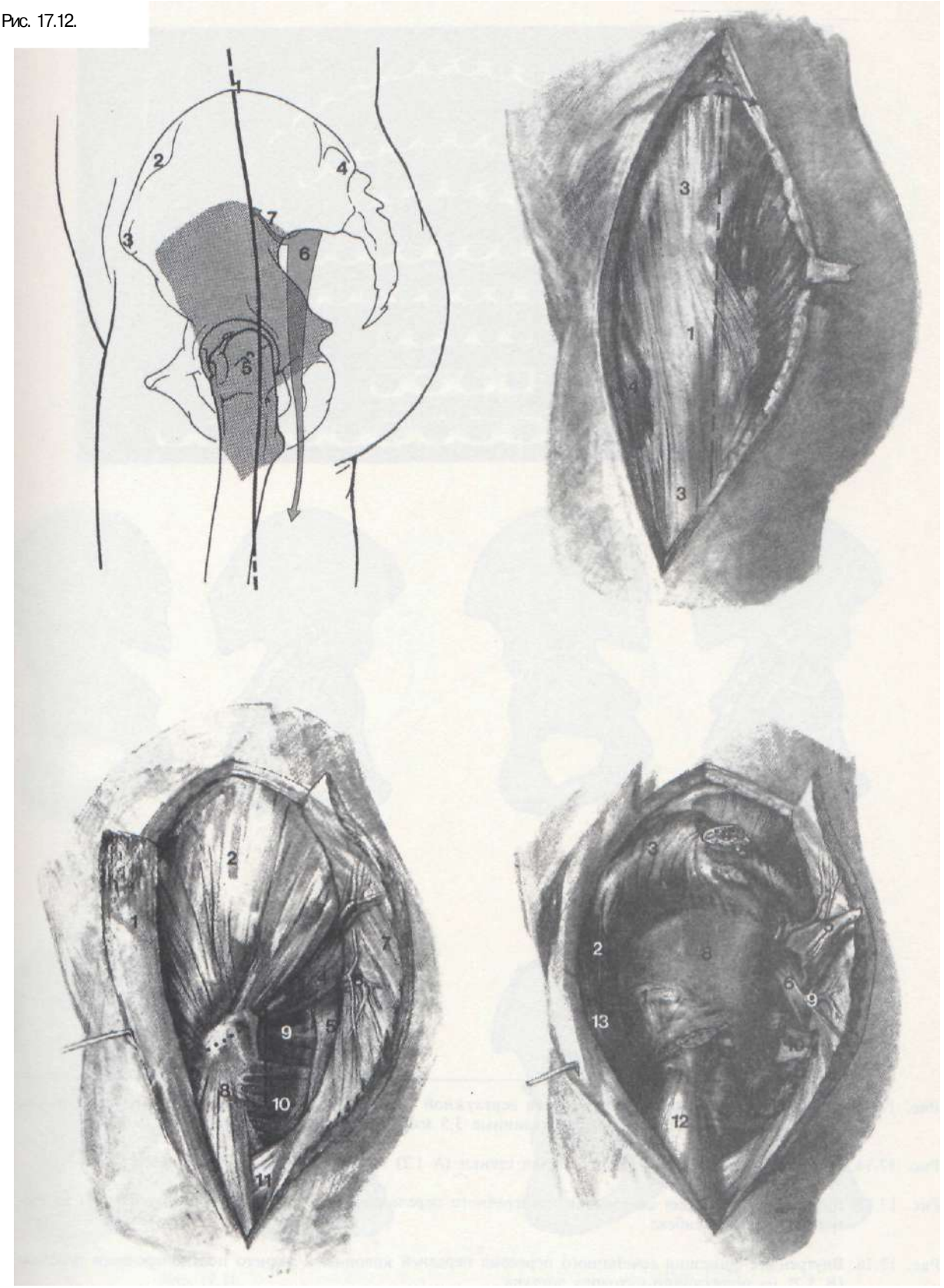

Рис. 17.13. Имплантаты для фиксации переломов вертлужной впадины, 3,5 мм и 4,5 мм изогнутые и прямые реконструкиионные пластины, сиерхдлинные 3,5 мм, 4,5 мм и 6,5 мм шурупы

Рис. 17.14. Внутренняя фиксация перелома задней стенки (А 1.2) из доступа Кохера-Лангенбека

Рис. 17.15. Внутренняя фиксация сочетанного поперечного перелома и перелома задней стенки (В 1.3) из доступа Кохера-Лангенбека

Рис. 17.16. Внутренняя фиксация сочетанного перелома передней колонны и заднего полупоперечного перелома (В 3.2) из подвздошно-пахового доступа

Рис. 17.17. Внутренняя фиксация перелома обеих колонн (С 1.3) из расширенного подвздошно-бедренного доступа

Рис. 17.13.



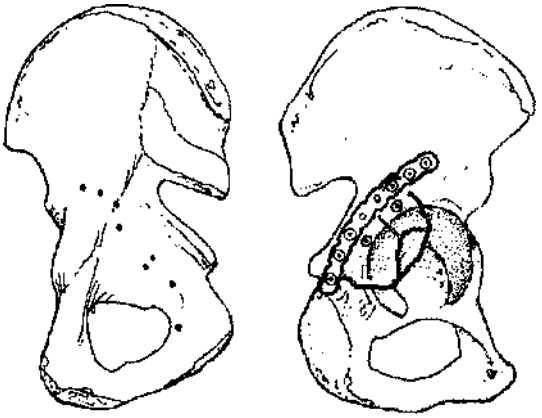

Рис. 17.14.

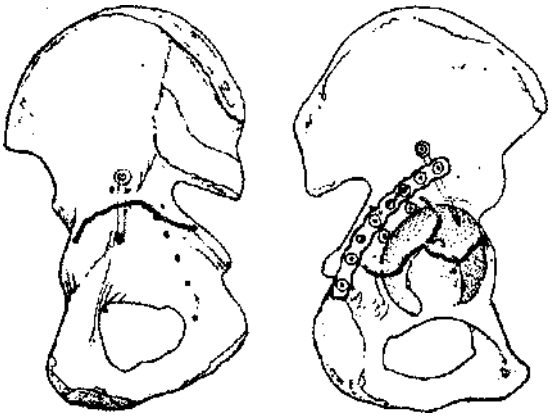

Рис. 17.15.

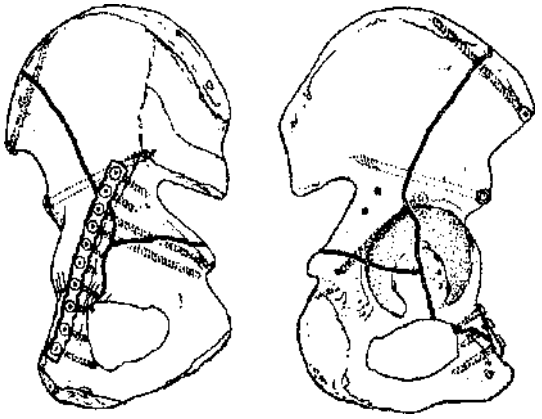

Рис. 17.16.

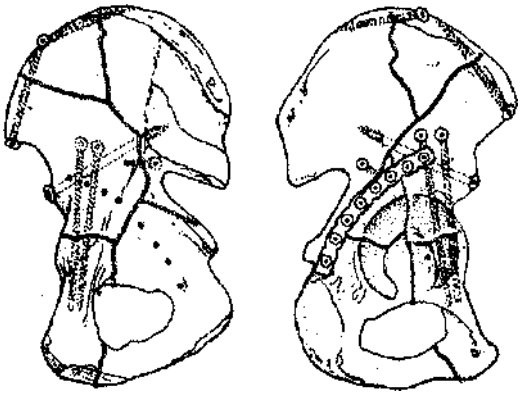

Рис. 17.17.

Рис. 17.IS. a, b — костно-связочные структуры, необходимые для стабильности таза (из Tile, 1984)

Рис. 17.19. Силы, действующие на тазовое дно, в особенности на Lig. sacrospinosa и Lig. sacrotuberosa

Рис. 17.18.

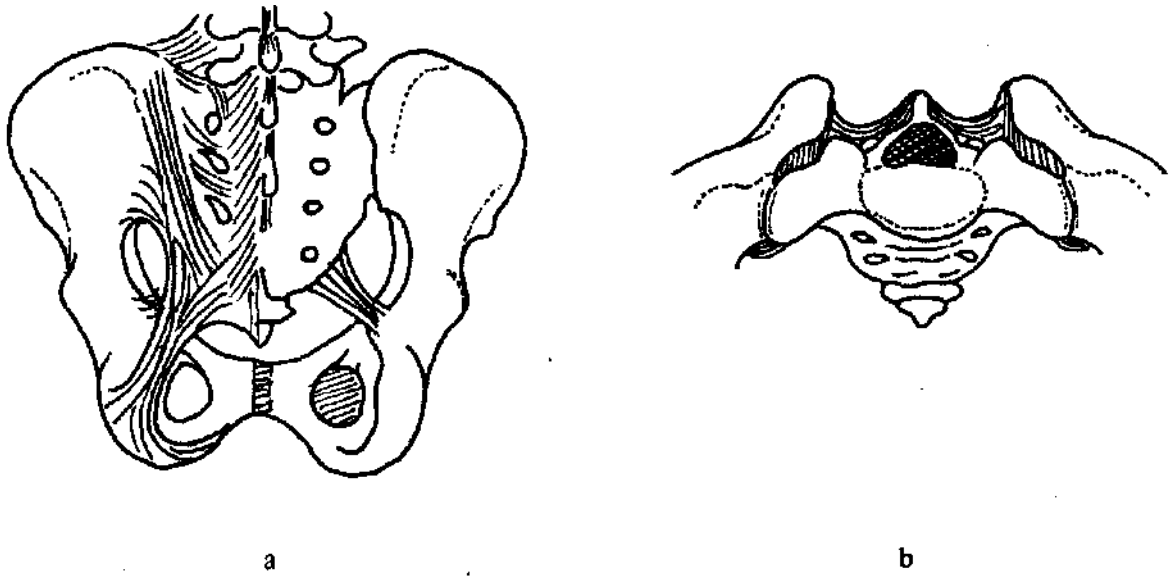

Рис. 17.19.

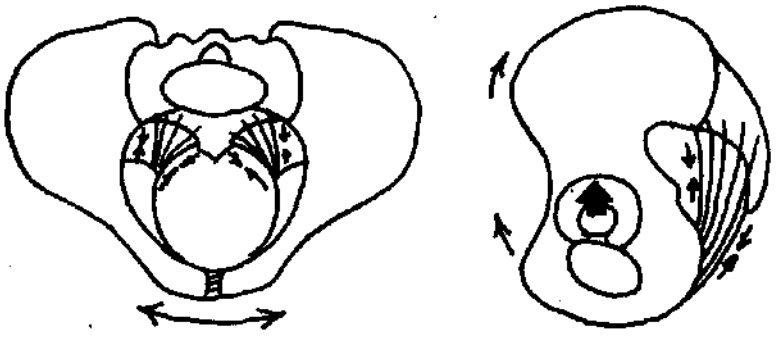

Рис. 17.20. Классификация переломов таза (объяснение в тексте)

Рис. 17.20.

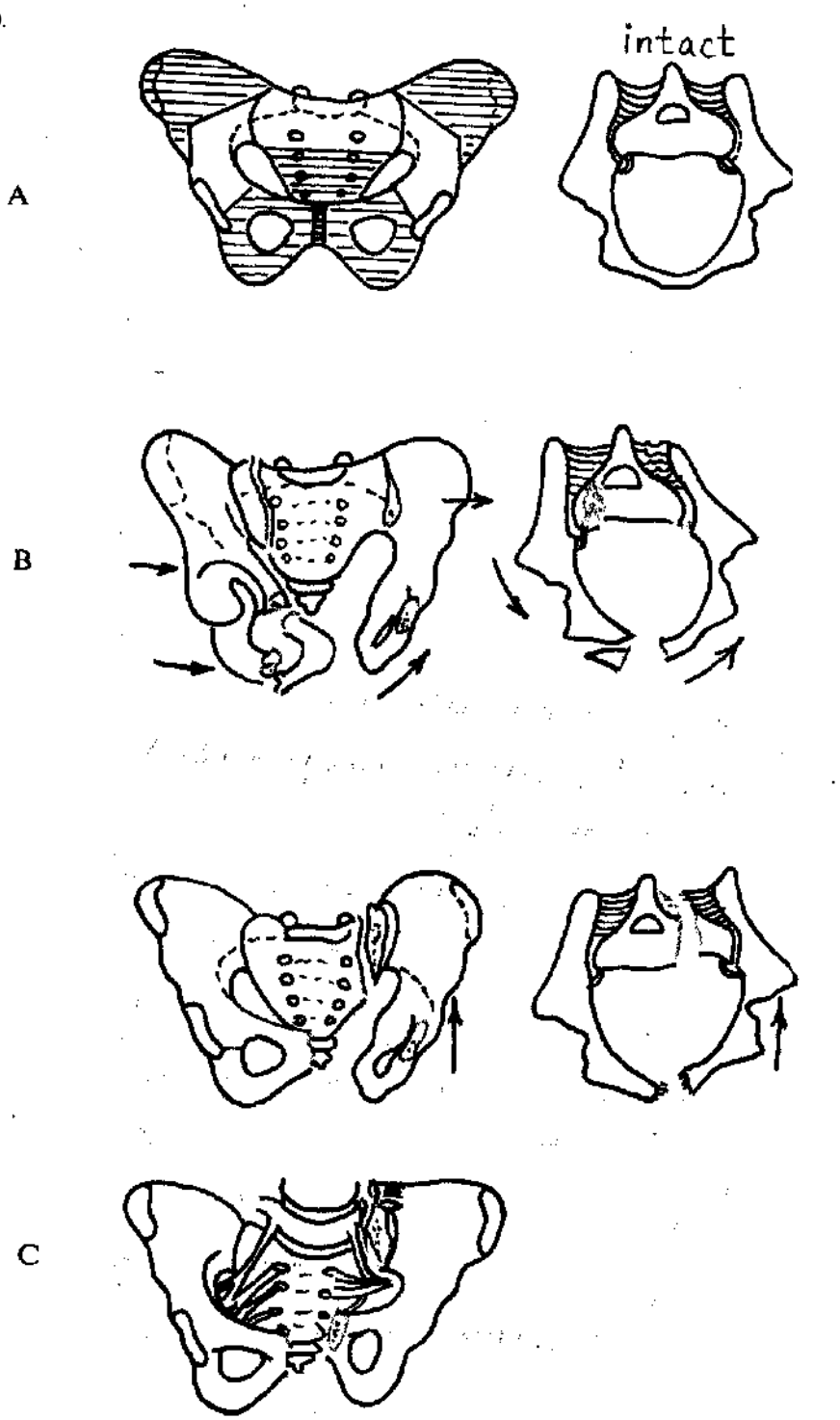

Рис. 17.21- Разрыв симфиза типа B1, так называемые повреждения типа "открытой книги". Латеральные компрессионные переломы типа B 2.1 и B 2.2

Рис. 17.22. Перелом подвздошной кости (C 1.1). Разрыв крестцово-подвздошного сочленения (C 1.2). Перелом крестца (C 1.3)

Рис. 17.23. Скелетное вытяжение большим грузом при переломе костей таза

Рис. 17.21.

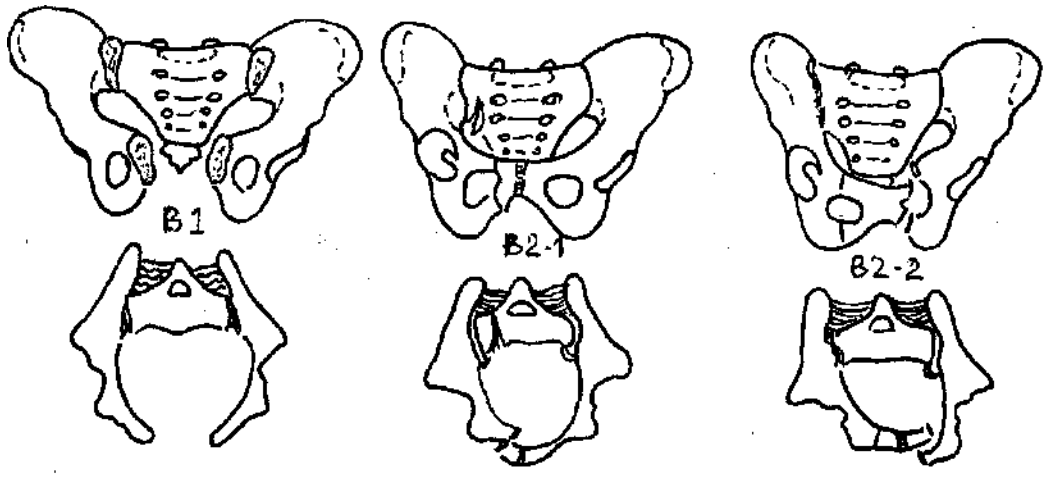

Рис. 17.22

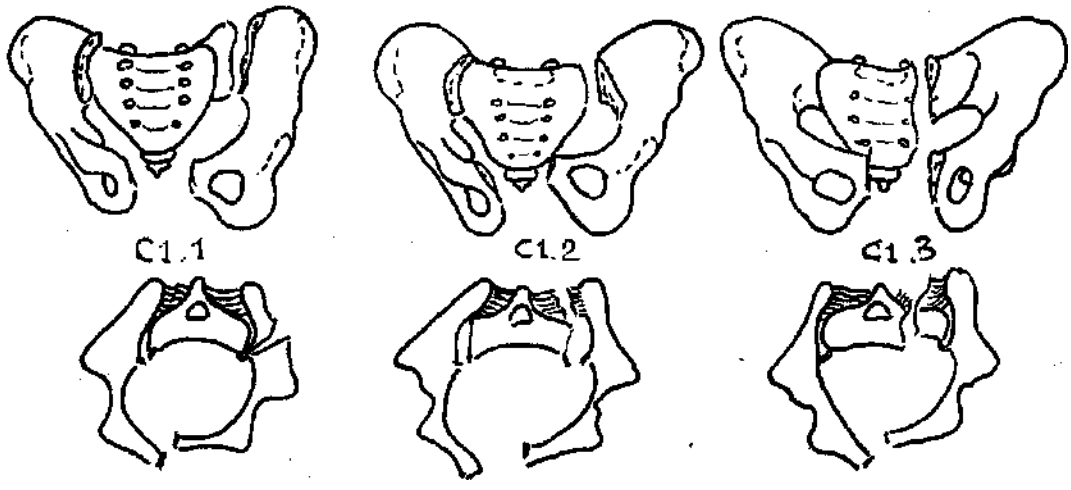

Рис. 17.23.

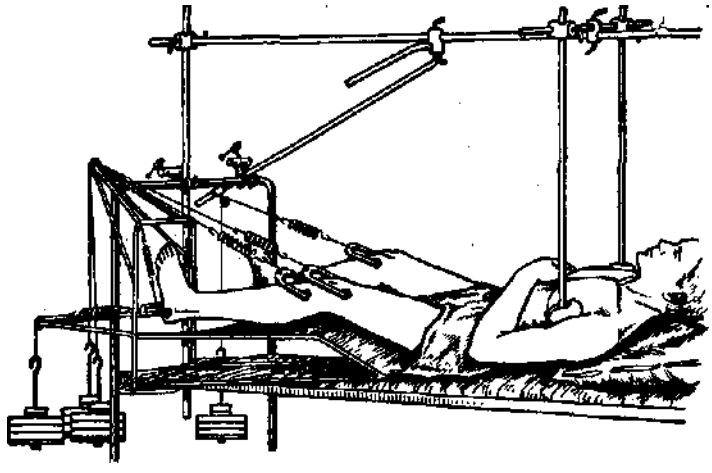

Рис. 17.24. Общий вид компрессионно-дистракционного аппарата для лечения повреждений тазового кольца (а), вид сверху (Ь)

Рис. 17.24.

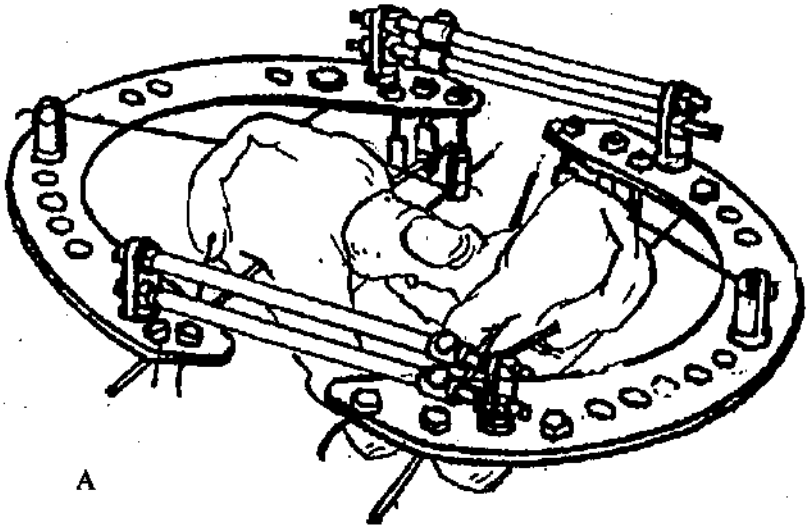

А



Б

Рис. 17.25. Простейший стержневой аппарат внешней фиксации для лечения переломов таза

Рис. 17.26. Доступы и фиксация передних отделов таза:

a — поперечный надлонный доступ;

b — репозиция перелома типа "открытой книги";

c — полутрубчатая пластина с двумя отверстиями или DCP, фиксированные к обеим дугам лонной кости большими спонгиозными костными шурупами с длинной резьбой. Эта фиксация адекватна для переломов типа "открытой книги" без задней нестабильности, при этом возможна немедленная мобилизация;

d — использование двух пластин в случае, когда задняя стабилизация переломов типа С не может быть выполнена немедленно. По передней поверхности наложена реконструкиионная 3,5 мм пластина;

c — реконструкционная пластина использована для стабилизации перелома ветви лонной кости

Рис. 17.25.

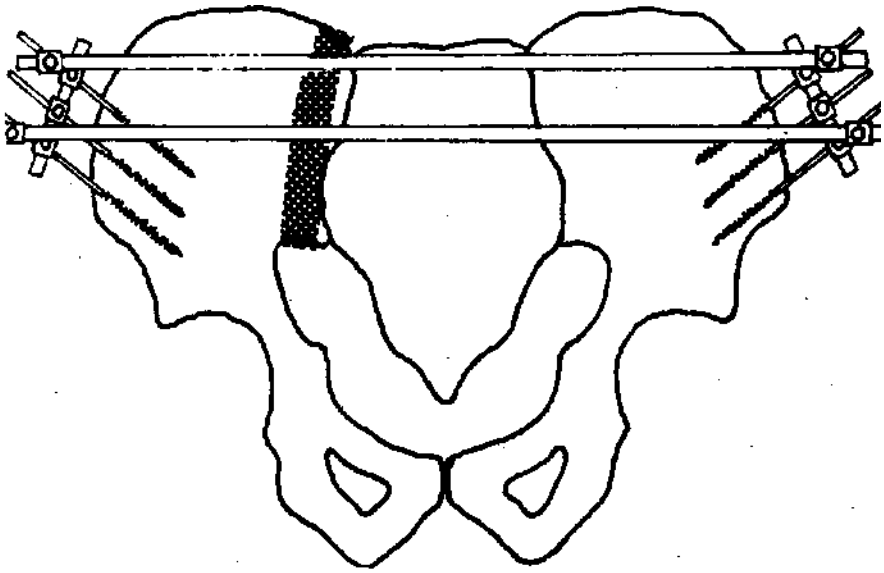

Рис. 17.26.

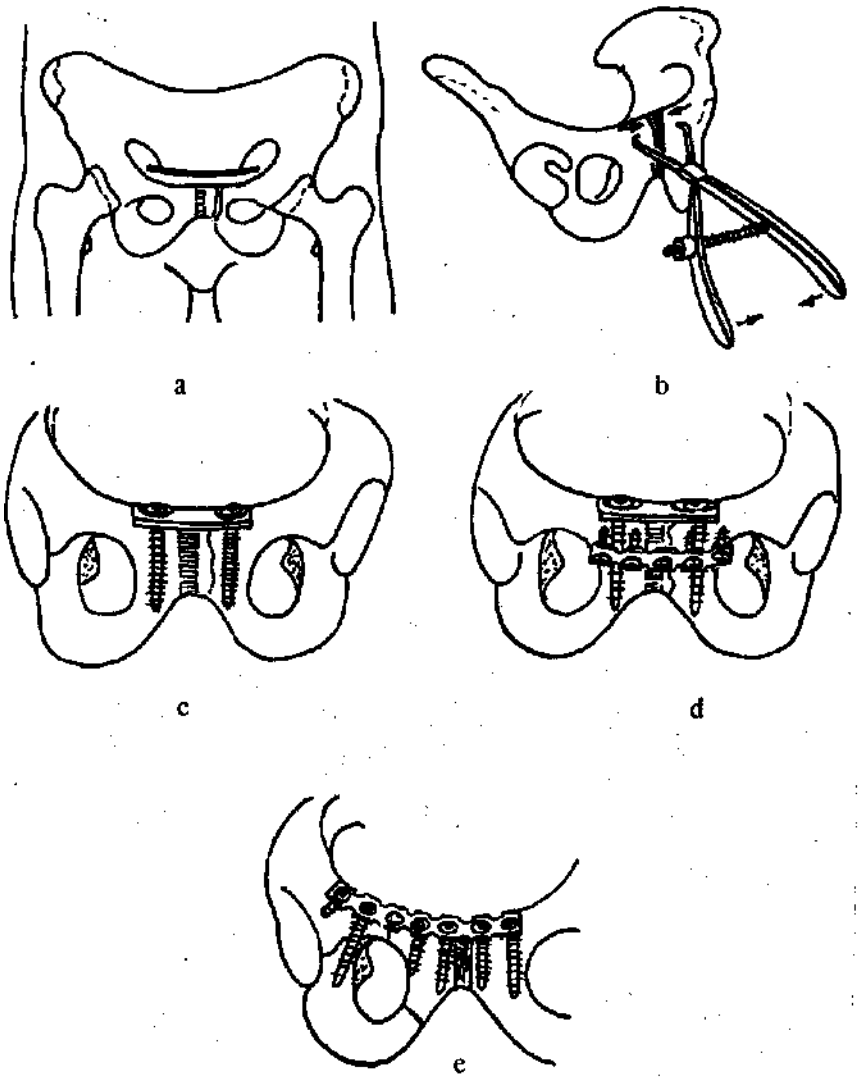

Рис. 17.27. Наиболее безопасный метод стабилизации перелома крестца при помощи крестцовых стяжек; две стяжки идут от задних отделов одного подвздошного гребня к другому для предупреждения ротации

Рис. 17.27.

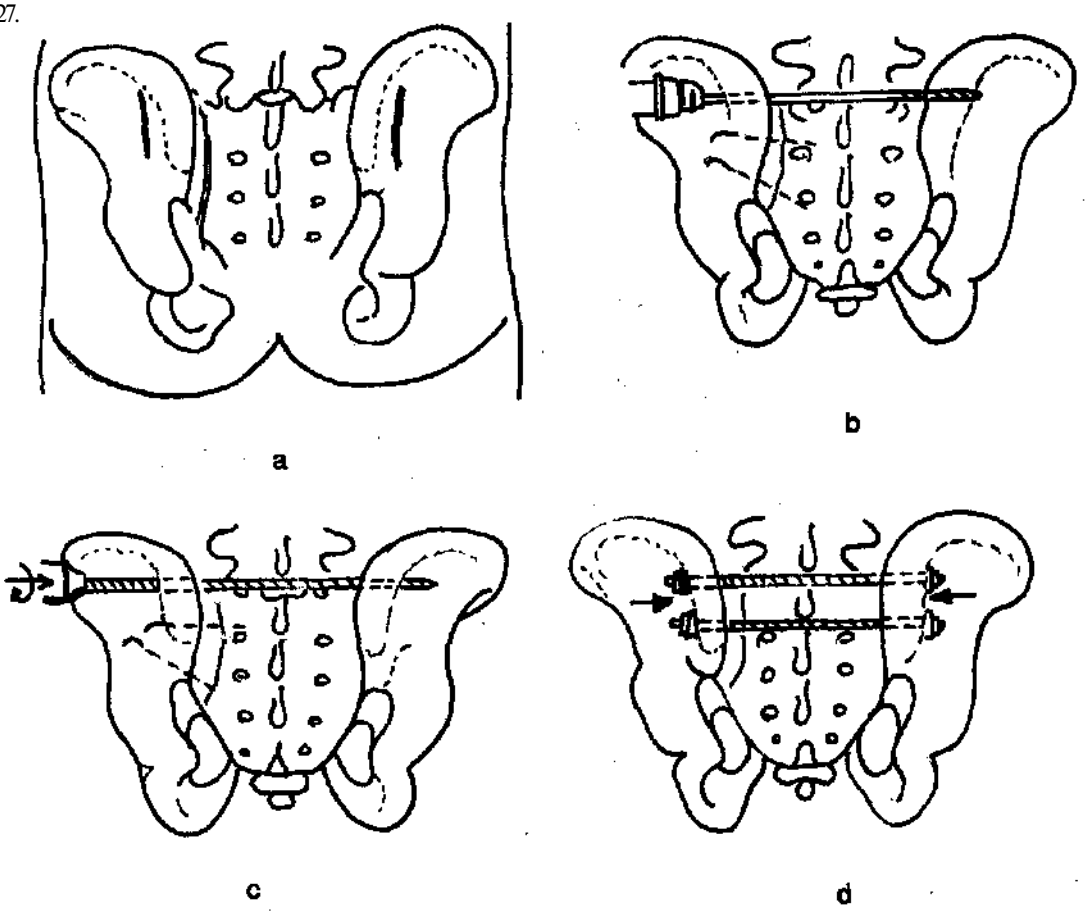

Рис. 17.28. Фиксация вывиха в крестцово-подвздошном сочленении 6,5 мм спонгиозными шурупами (по Matta):
a — точка введения спонгиозных шурупов;
b — введение указательного пальца через Incisura ischiadica помогает придать правильное направление сверху;
c — рентгенологический контроль положения шурупа;
d, c — правильное расположение спонгиозных шурупов;
f — направления сверления, которых необходимо избегать (Foamina sacralia, спинномозговой канал, крупные сосуды)

Рис. 17.28.

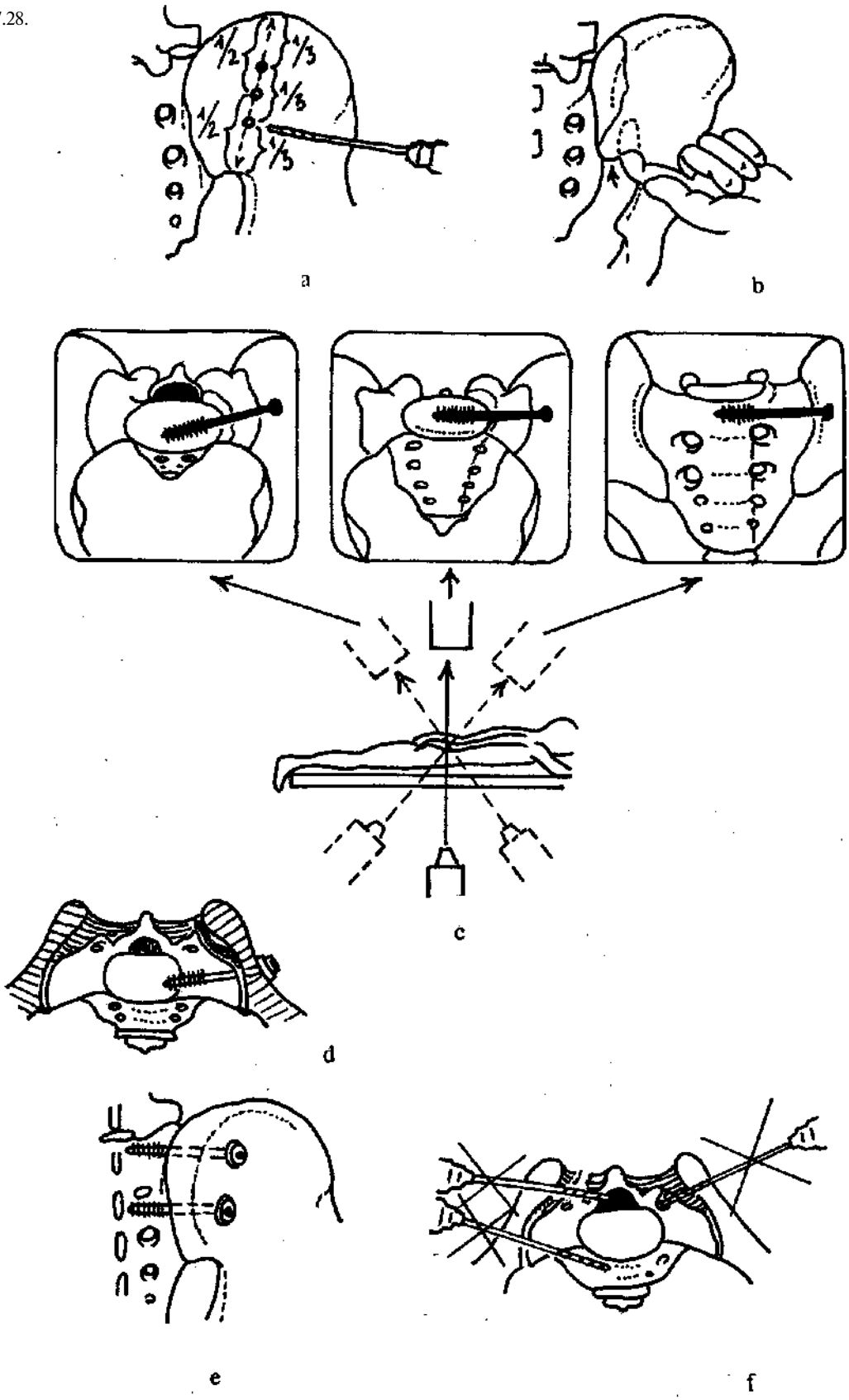

Рис. 17.29.

a — разрез при переднем доступе к крестцово-подвздошному сочленению;

b — отделение ni. iliacas от внутреннем поверхности подвздошной кости открывает крестцово-подвздошное сочленение, которое затем фиксируют, как минимум, диумя короткими DCP. Только один шуруп можно ввести в крестец, не повреждая нервный корешок L_5

Рис. 17.30. Переломы подвздошной кости фиксированы спонгиозными шурупами в положении стягивания (а), пластинами DCP (Ь) и реконструкионной пластиной (с)

Рис. 17.29.

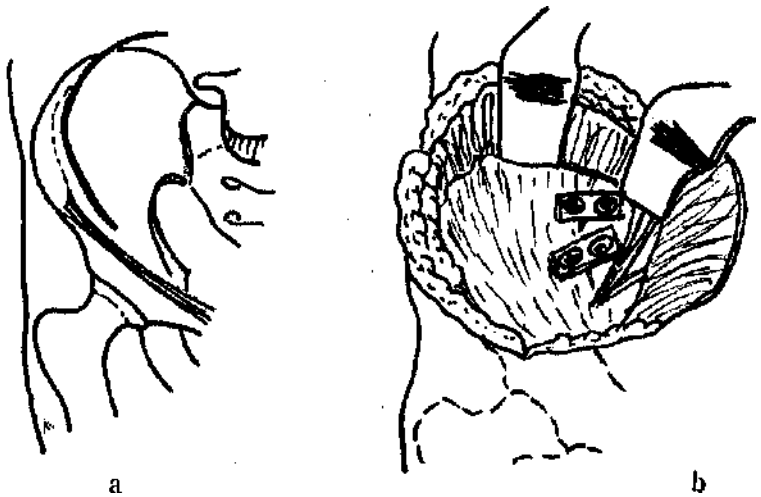

Рис. 17.30.

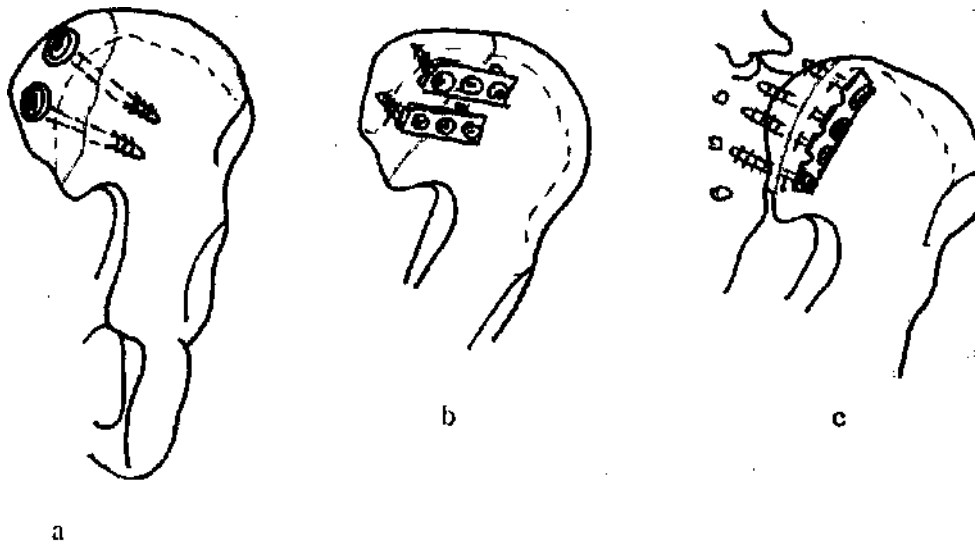

Глава 18. ТРАВМЫ ПОЗВОНОЧНИКА

Повреждения позвоночника составляют от 2 до 12% (по сведениям разных авторов) среди всех травм опорно-двигательной системы. Они относятся к «высокоэнергетической травме», так как возникают под воздействием механических сил большой величины.

Обстоятельства травм:

— падение с высоты, ныряние;

— форсированное сгибание и большая вертикальная нагрузка, например, при обрушивании «кровли» в шахтах, потолочных перекрытий в зданиях, придавливание грузом и т. п.;

— автоаварии и дорожно-транспортные происшествия.

Поэтому при оказании первой помощи таким пострадавшим, их транспортировке и обследовании следует помнить о возможности указанных повреждений и соблюдать осторожность.

Лечение травм позвоночника отличается трудоемкостью и длительностью, требует участия специалистов многих профилей. Не случайно в передовых странах подобные больные концентрируются в специализированных отделениях — центрах хирургии позвоночника, а в последние два десятилетия появилась новая отрасль хирургии — вертебрология. В 50% исходом травм позвоночника является инвалидность. При повреждениях спинного мозга выход на инвалидность достигает 90%, а летальность составляет от 10 до 40% в зависимости от локализации и тяжести травм.

Краткие анатомические сведения

Позвоночник человека включает в себя 4 отдела: шейный (7 позвонков), грудной (12 позвонков), поясничный (5 позвонков), крестцовый, где слившиеся позвонки образуют единую кость — крестец, копчиковый, являющийся рудиментом хвоста у животных.

Позвонок состоит из тела, дужки, остистого отростка, двух поперечных и четырех суставных отростков. Тело позвонка построено из упругой костной губки, заключенной в прочную кортикальную оболочку. Между телами позвонков располагаются эластичные межпозвонковые диски. Они состоят из прочного фиброзного кольца, внутри которого содержится полужидкое пульпозное ядро. Его функции: 1) амортизирует нагрузки, обеспечивает физиологическую подвижность позвонков, 2) стабилизирует позвонки, удерживая их в составе единой конструкции — позвоночника.

Межпозвонковый диск лишен кровеносных сосудов. Питательные вещества и кислород поступают в диск с тканевой жидкостью путем диффузии через замыкательные пластинки смежных позвонков. Репаративные процессы в диске протекают медленнее, чем в хорошо кровоснабжаемых мышцах, связках и костях. Поэтому микроповреждения, возникающие в дисках даже от обычных нагрузок, не устраняются полностью во время отдыха. Постепенно, с возрастом, диски дегенерируют, развивается межпозвонковый остеохондроз.

Кроме дисков позвонки соединяются между собой связками: передней и задней

продольными, междужковыми («желтыми»), меж- и надостистыми. Сочленяющиеся между собой в позвоночном сегменте суставные отростки окружены суставными сумками. Связки, как и диски, стабилизируют позвоночник, одновременно допуская движения между позвонками небольшой амплитуды.

Двигательной единицей позвоночника является позвоночный сегмент, который включает в себя два смежных позвонка, межпозвонковый диск и связки.

Дужки и тела позвонков образуют позвоночный канал, внутри которого помещается спинной мозг, окруженный оболочками, а также отходящие от него, корешки. Между стенками позвоночного канала и спинным мозгом с его оболочками имеется резервное пространство. Поэтому при естественных движениях и небольших по амплитуде травматических смещениях позвонков спинной мозг не повреждается. При аномалии развития позвоночника — «индивидуальной узости позвоночного канала» — резервные пространства почти отсутствуют, что приводит к спинальным расстройствам даже при небольших травматических деформациях позвоночника.

Два верхнешейных позвонка (С, и C_2) отличаются от других по своему строению. С, позвонок (атлант) имеет форму кольца, которое разделено пополам поперечной связкой (см. рис. 18.1). Пространство между этой связкой и задней дугой (рис. 18.1) является продолжением позвоночного канала и вмещает спинной мозг. В пространстве между передней дугой атланта и поперечной связкой располагается зубовидный отросток C_2 (рис. 18.2) позвонка (аксиса). На верхней поверхности атланта в боковых его частях имеется пара суставных площадок (см. рис. 18.1), которые сочленяются с мыщелками затылочной кости. Атлант вместе с головой вращаются вокруг зубовидного отростка, что обеспечивает 70% объема движений при поворотах головы в стороны.

Поперечные отростки C_2, C_3, C_4, C_5, и C_6 позвонков имеют отверстия (см. рис. 18.2) округлой формы, которые вместе образуют два канала — правый и левый. В них проходят позвоночные артерии с сопровождающими венами и симпатическими нервами. Артерии берут начало от подключичных артерий, входят в канал поперечных отростков на уровне $C_ь$ позвонка, поднимаются вверх до *С^* позвонка, где покидают канал, огибают боковые массы атланта и входят в полость черепа. Здесь обе позвоночные артерии сливаются, образуя основную артерию, ветви которой кровоснабжают ствол мозга.

Кровоснабжение позвонков обеспечивают сегментарные артерии — ветви аорты и позвоночных артерий. Венозный отток происходит по сегментарным венам в нижнюю и верхнюю полые вены, а также в венозное сплетение позвоночного канала.

Кровоснабжение спинного мозга (рис. 18.3)

Собственная сосудистая сеть спинного мозга включает в себя одну переднюю и две задние мозговые артерии {см. рис. 18.3), которые посылают мелкие ветви и в глубину мозга. Передняя и обе задние мозговые артерии являются «анастомотическими цепочками», которые местами прерываются. Эту сеть подпитывают корешковые артерии (рис. 18.4), сопровождающие корешки спинного мозга. Корешковые артерии вариабильны и на некоторых уровнях отсутствуют. Напротив, на других уровнях артерии имеют более крупный калибр («доминантные артерии»), кровоснабжая сразу несколько смежных сегментов спинного мозга. Поэтому в спинном мозге есть области, кровоснабжение которых зависит от одного или двух артериальных притоков (например, доминантных корешковых артерий), что имеет большое практическое значение. При переломах и вывихах позвонков возможны травматические окклюзии этих артерий: перегибы, сдавления, перерастяжения с разрывом интимы и последующим тромбозом.

Установлено, что при осложненных травмах позвоночника спинальные расстройства не всегда связаны с механической травмой спинного мозга, а нередко обусловлены сопутствующими нарушениями спинального кровообращения. Доля участия травматического и сосудистого компонентов спинальных расстройств вариабельна, индивидуальна. Однако считают, что максимально быстрое устранение всех травматических деформаций позвоночника улучшает кровоснабжение спинного мозга и результаты лечения.

Шейное утолщение спинного мозга включает в себя сегменты C_4-C_5-C_6-C,-C_s, иннервирует верхние конечности. Поясничное утолщение включает в себя сегменты Ц-L_3-L_4-L_5, иннервирует нижние конечности. Критически важным является C_4 сегмент, из которого берет начало диафрагмальный нерв. Повреждения спинного мозга на этом уровне и выше приводят к выключению реберного и диафрагмального дыхания одновременно, гибели пострадавших. Спасительной для них является искусственная вентиляция легких. Травмы нижерасположенных шейных сегментов спинного мозга менее опасны, так как сохраняется диафрагмальное дыхание при выключении реберного. Но паралич межреберных мышц делает невозможным «форсированное дыхание» и откашливание, что затрудняет туалет бронхов, приводит к трахеобронхиальным обструкциям, ателектазам, пневмонии.

При повреждениях спинного мозга на всех уровнях возникает паралич тазовых органов в виде задержки мочи и стула, а также не и роди строфические расстройства, приводящие к быстрому развитию пролежней.

Спинной мозг заканчивается на уровне Ц позвонка. Ниже в позвоночном канале располагается «конский хвост». Для его повреждений, кроме двигательных, чувствительных и тазовых расстройств, характерны сильные боли в ногах и промежности.

Переломы нижнегрудных и поясничных позвонков

В зависимости от направления действия травмирующей силы различают травмы:

— от сгибания позвоночника кпереди (флексионные);

— от продольного (вертикального) сжатия (компрессионные);

— от скручивания (ротационные);

— от разгибания (экстензионные);

— от комбинации этих воздействий (например, компрессионно-флексионные, самые частые!).

В зависимости от величины разрушающей силы повреждения могут захватывать:

— тело позвонка;

— тело позвонка + смежный (чаще верхний) межпозвонковый диск;

— тело позвонка + диск + суставные, остистые или поперечные отростки;

— тело позвонка + диск + отростки + межпозвонковые связки.

При переломо-вывихах перелом позвонка сочетается с разрывом диска, связок и смещением вышерасположенного позвонка кпереди (чаще !) или в сторону, много реже — кзади.

Понятие о нестабильности позвоночного сегмента

Нестабильность — неустойчивость поврежденного сегмента против внешних нагрузок: изгибающих, сдвиговых (горизонтальных), ротационных, сжимающих (вертикальных). Она проявляется в запредельных, превышающих физиологическую норму деформациях:

— в избыточном кифозировании при разрывах заднего связочного комплекса (меж- и надостистых связок);

— в смещениях позвонка кпереди, кзади, в стороны или в избыточной ротации при разрывах фиброзных колец дисков, межпозвонковых связок, переломах суставных отростков.

Клинико-тактическая классификация компрессионно-флексионных травм нижнегрудных и поясничных позвонков

Эти травмы являются самыми частыми (до 70%) и поэтому наиболее значимыми в кли-

нической практике. Известные классификации сложны и неудобны в использовании, не учитывают закономерности разрушения позвоночного сегмента, не ориентируют врача на конкретную лечебную тактику. Разработанная в клинике травматологии, ортопедии и ВПХ ЯГМА классификация лишена этих недостатков.

1. Клиновидные переломы (рис. 18.5)

Это первый этап в разрушении позвоночного сегмента. Возникает горизонтальный перелом кортикальной оболочки тела позвонка на уровне «талии», сминание и фрагментация губчатой стромы. Тело позвонка приобретает клиновидную форму. Потеря высоты позвонка в переднем отделе невелика — не более 30%. Межпозвонковые диски и связки целы. Кифоз не превышает 5—7°. Нестабильность (Н) нулевая или 1 степени. Лечение консервативное, «функциональное».

2. Клиновидно-оскольчатые переломы (рис. 18.6)

Это второй этап разрушения позвоночного сегмента. Возникают под воздействием больших по величине сил. Кроме указанных выше повреждений возникают переломы верхней замыкательнои пластины в виде вертикальных трещин, проникающих в глубину тела позвонка. В зависимости от количества таких трещин и их ориентации в пространстве верхняя замыкательная пластина деформируется углообразно, ступенеобразно или принимает вид вогнутой линзы (блюдца, ладьи). Они могут располагаться в средней, передней или задней трети позвонка. Так, при локализации трещин в передней трети происходит «отрыв» передне-верхнего края тела позвонка со смещением кпереди. Если трещины располагаются в задней трети тела позвонка, то фрагмент задне-верхнего края тела позвонка может сместиться кзади, в просвет позвоночного канала, угрожая спинному мозгу. Увеличивается клиновидная деформация тела позвонка: дефицит высоты в переднем отделе достигает 30—50%. Одновременно разрываются меж- и надостистые связки, соединяющие сломанный позвонок с вышерасположенным. Кифоз достигает 10—15°. Нестабильность (Н) 2 степени. Позвоночник теряет устойчивость против изгибающих и вертикальных сжимающих нагрузок. Проникновение трещин верхней замыкательнои пластины в ложе пульпозного ядра приводит к его повреждениям, потере тургора межпозвонкового диска и его стабилизирующих свойств, разболтанности позвоночного сегмента, посттравматическому остеохондрозу, спондилоартрозу.

Лечение должно быть репозиционным: имеет целью устранение травматических деформаций, восстановление опорности и стабильности позвоночника. Это может быть достигнуто как консервативным, так и оперативным путем.

3. Переломо-вьшихи (рис. *18.7)*

Они соответствуют третьему этапу разрушения позвоночного сегмента.

К указанным выше повреждениям добавляются: разрывы всех других межпозвонковых связок, фиброзного кольца межпозвонкового диска, капсул дугоотросчатых суставов; дополнительная компрессия тела позвонка с дефицитом высоты в переднем отделе 50% и более; смещение вышерасположенного позвонка кпереди с деформацией позвоночного канала и нередко повреждением спинного мозга. Кифоз более 15°, нестабильность (Н) 3 степени. Лечение оперативное.

Компрессионные переломы («вертикальные») (рис. 18.8)

Вертикальная трещина пересекает тело позвонка от верхней до нижней замыкательной пластины включительно, проникая в оба смежных межпозвонковых диска. Тело позвонка оказывается разделенным на два крупных фрагмента — передний и задний. Трещина может располагаться в средней трети (чаще), передней или задней трети. Передний отломок нередко смещается кпереди за пределы переднего контура тел позвонков и перестает участвовать в восприятии вертикальных нагрузок. Это приводит к кифозированию позвоночника, растягиванию связок заднего связочного комплекса, коллабирова-

нию и клиновидной деформации заднего фрагмента тела позвонка. Сместившийся кпереди передний фрагмент может лишиться кровоснабжения, подвергнуться некрозу и рассасыванию.

Лечение подобных переломов может быть консервативным (репозиционным) или оперативным.

При комбинации флексии, компрессии и ротации в дополнение к указанным выше повреждениям возникают циркулярные разрывы фиброзного кольца межпозвонкового диска, передней продольной связки и переломы суставных отростков. Репозиция таких переломов закрытым путем невозможна, так как не происходит передачи репонирующего усилия на отломки («нерепонируемые переломы»). Их диагностируют после неудачных попыток закрытой репозиции или по компьютерным томограммам, так как обычные рентгенограммы недостаточно информативны. Лечение таких переломов оперативное.

Лечение травм позвоночника

1. Первая помощь на месте травмы

Не сажать пострадавшего! Не транспортировать в сидячем положении. Переносить вниз лицом, чтобы исключить сгибание позвоночника кпереди и повреждение спинного мозга, так как при наиболее частых компрессионно-флексионных травмах грудных и поясничных позвоночных сегментов происходят разрывы заднего связочного комплекса, что делает позвоночник неустойчивым против изгибающих нагрузок. Следует уложить пострадавшего на щит, жесткие носилки и транспортировать в лежачем положении.

При травмах шейного отдела позвоночника необходимо дополнительно иммобилизировать область повреждения: валиком из одежды, скаткой, импровизированным картонно-ватно-марлевым воротником, ватно-марлевым воротником по Шанцу, отмоделированной лестничной шиной (рис. 18.9), шиной ЦИТО, полимерным воротником-головодержателем и т. п.

При утоплении («травма ныряльщика») следует уложить пациента наклонно вниз головой, освободить дыхательные пути от воды, песка, водорослей, рвотных масс. При отсутствии самостоятельного дыхания проводить искусственную вентиляцию легких путем ритмичного сдавливания грудной клетки, «рот-в-рот» и т. д. до прибытия бригады скорой помощи. При остановке сердца выполнять непрямой массаж сердца.

2. Первая медицинская помощь (фельдшер ФАП, здравпункта, СП):

— восстановить проходимость дыхательных путей;

— проводить ИВЛ «гармошкой», вручную, дыхательными аппаратами;

— непрямой массаж сердца;

— транспортная иммобилизация табельными средствами (жесткие носилки, щит, шина ЦИТО, полимерный воротник-головодержатель, ватно-марлевый воротник по Шанцу);

— выведение мочи катетером при переполнении мочевого пузыря;

— дыхательные и сердечные стимуляторы внутримышечно;

— эвакуация щадящими видами транспорта в лежачем положении. При нарушениях витальных функций следует сопровождать пострадавшего до ближайшей больницы, где возможны ИВЛ и другие реанимационные пособия.

3. Первая врачебная помощь (участковая больница, скорая помощь)

При осложненных травмах шейного отдела позвоночника, сопровождающихся витальными расстройствами:

— реанимация;

— поддержание жизненно важных функций до прибытия бригады специализированной скорой медпомощи, оснащенной средствами реанимации и жизнеобеспечения;

— вызов на себя специалистов — нейрохирурга, вертебролога, анестезиолога-реаниматолога. Решаются вопросы: неотложная операция на месте? транспортировка в специализированный центр? продолжение реанимационных мероприятий?

При неосложненных травмах шейного отдела позвоночника, а также осложненных и неосложненных травмах грудного и поясничного отделов позвоночника проводят:

— противошоковую терапию;

— рентгеновские снимки;

— транспортную иммобилизацию табельными средствами;

— транспортировку щадящими видами транспорта в центр хирургии позвоночника.

4. Квалифицированная врачебная помощь (ЦРБ, городская больница):

— реанимация;

— противошоковая терапия, стабилизация гемодинамики и дыхания;

— диагностика с участием хирурга, невропатолога, терапевта с целью выявления или исключения признаков компрессии спинного мозга.

Признаки компрессии спинного мозга:

— стойкие и нарастающие неврологические расстройства;

— деформация позвоночника, видимая на глаз или определяемая пальпаторно;

— рентгенологические признаки деформации позвоночного канала. При подозрении на травму нижнешейных позвоночных сегментов для их «выведения» (визуализации) на рентгенограммах в боковой проекции используют петлю Глиссона или шину ЦИТО;

— «ликворный блок» при люмбальной пункции с ликвородинамическими пробами.

При тяжелых травмах позвоночника следует вызвать на себя специалиста из вертебрологического центра. По его усмотрению выполняется экстренная операция на месте, направленная на декомпрессию спинного мозга, стабилизацию позвоночника. При отсутствии показаний к экстренной операции больного транспортируют в специализированный вертебрологический центр.

При неосложненных травмах позвоночника тактика определяется их тяжестью:

— клиновидные переломы (см. классификацию) можно лечить на месте;

— клиновидно-оскольчатые переломы и переломо-вывихи с выраженной нестабильностью (Н 2 или 3) требуют репозиционного консервативного или реконструктивного оперативного лечения. Поэтому таких больных следует эвакуировать в специализированный центр.

Функциональное лечение переломов позвоночника

Методика не является репозиционной и не предусматривает устранения всех травматических деформаций. Ее цель — восстановить функциональные свойства поврежденного позвоночника.

При госпитализации уложить пострадавшего на щит с двумя матрацами.

Клинические признаки перелома:

— локальные боли, усиливающиеся при движениях;

— выстояние остистого отростка сломанного позвонка, его болезненность, перифокальный отек, проявляющийся сглаженностью поясничного желоба (при повреждении поясничных позвонков);

— расширение вышерасположенного межостистого промежутка, локальная болезненность (например, при разрывах меж- и надостистых связок);

— слабость и боли в конечностях, расстройства чувствительности, нарушения внешнего дыхания (например, «паралич реберного дыхания» при сохранении диафрагмального при травмах средненижнешейных позвонков), задержка мочи при осложненных травмах.

Рентгенограммы позвоночника выполняют в двух стандартных проекциях с центрацией луча на уровень повреждения, для чего врач авторучкой или зеленкой помечает

уровень предполагаемого перелома. И. С. Мазо (1984) при выполнении боковых рентгенограмм нижнегрудных и поясничного отделов позвоночника рекомендовал положить больного на просвинцованную резину и пластину этой резины положить на грудь и живот. Это позволяет сконцентрировать рентгеновские лучи получить хорошую боковую рентгенограмму. Рентгенологические признаки перелома:

— клиновидная (реже — ладьевидная) деформация тела позвонка или его фрагментирование;

— углообразная деформация позвоночника с вершиной на уровне перелома (например, при компрсссионно-флексионных травмах);

— расширение межостистого промежутка между сломанным позвонком и вышерасположенным;

— передне-задние или боковые смещения позвонков (например, при переломовывихах).

Степень компрессии тела позвонка высчитывается как разница между должной высотой сломанного позвонка и высотой фактической. Должная высота равна полусумме высот двух смежных позвонков. При дефиците высоты до 30% — I степень компрессии, 30—50% — **II** степень, более 50% — **III** степень.

Назначают строгий постельный режим в положении на спине с мягким валиком под поясницей (при переломах нижнегрудных или поясничных позвонков). Более удобна пневматическая подушка, высоту которой можно регулировать. Через 2—4 суток, после уменьшения болей, назначают ЛФК по схеме «экстензионный мышечный корсет»: лежа на животе, пациент напряжением мышц спины и поясницы поднимает голову, верхнюю часть туловища и голени (положение «ласточка»). Это положение следует сохранять максимально долго, засекая время по часам. Упражнения повторяют 20—30 раз в день, чередуя их с кратковременным отдыхом, в продолжение 3—4 недель, стремясь увеличить время в 3—5 раз в сравнении с начальным. У людей с хорошим и средним физическим развитием к концу указанного срока экстензионный мышечный корсет оказывается сформированным, зафиксирована разгибательная осанка туловища. Этим достигаются разгрузка сломанного позвонка, заживление перелома. Трудоспособность восстанавливается через *А*—5 месяцев. Формирование экстензионного мышечного корсета можно существенно ускорить, применяя электростимуляцию мышц — разгибателей туловища. Для лиц с ослабленной мускулатурой и сопутствующими соматическими заболеваниями, не позволяющими заниматься ЛФК в интенсивном режиме, изготавливают съемный полужесткий ортопедический корсет. Постельный режим им следует отменить по мере стихания сильных болей — 10—12 день после травмы.

Репозиционные методики

Показаны при компрессионно-флексионных травмах тяжелой степени, например, при клиновидно-оскольчатых переломах (см. классификацию). Целью лечения является устранение травматических деформаций, расправление компремированных позвонков, заживление переломов и сращение разорванных связок, восстановление опорности и стабильности позвоночника. Лечение таких переломов требует применения специальных репонирующих устройств и должно проводиться в специализированном отделении.

А. Одномоментная форсированная репозиция по Уотсон-Джосу и Л. Белеру

Пациента укладывают вниз лицом на две опоры: одну — под плечевой пояс, вторую — под таз и нижние конечности (рис. 18.17). Туловище должно провисать между опорами, что приводит к разгибанию позвоночника, растягиванию передней продольной связки и фиброзных колец межпозвонковых дисков, расправлению компремированных позвонков. Манипуляцию выполняют под местной новокаиновой анестезией по Шнеку. Репетирующее усилие можно увеличить, надавливая руками на область перелома. Репозицию завершают наложением экстензионного гипсового корсета на срок 3—

4 месяца. Методика противопоказана при травмах позвоночника с нестабильностью 3 степени (см. классификацию).

Б. Постепенная репозиция на парусовидном гамаке и наклонном щите (методика разработана В. В. Ключевским и Е. В. Зверевым (1977) в клинике травматологии, ортопедии и ВПХ ЯГМА)

Пациента укладывают на наклонный щит с двумя матрацами (угол наклона щита 5—10°). Под поясницу помещают полотняный гамак парусовидной формы, подвешенный к надкроватным рамам на пружинах (рис. 18.10). Таз пациента не должен опираться о щит. При этом возникает комбинация разгибающих и растягивающих усилий в позвоночнике, что приводит к постепенному расправлению сломанного позвонка, а затем — к заживлению перелома. Использование пружин в качестве демпферов обеспечивает постоянство репонирующего усилия, комфортность методики. Продолжительность стационарного этапа лечения составляет 2—3 месяца. Перед выпиской назначают ЛФК по схеме «экстензионный мышечный корсет», изготавливают съемный полужесткий корсет.

В. Пневмореклиниация (устройство и методика разработаны в клинике травматологии, ортопедии и ВПХ ЯГМА)

Репонирующим устройством является пневмореклинатор-корсет (рис. 18.11). Он состоит из 3 пневмоподушек, двух жестких штанг и фиксирующих ремней. Первым этапом лечения является одномоментная форсированная репозиция, которую выполняют под коротким внутривенным наркозом (например, сомбревин, каллипсол). При заполнении задней и обеих передних пневмоподушек происходит форсированное разгибание позвоночника, что приводит к расправлению сломанного позвонка. Второй этап — сохранение достигнутой коррекции и продолжение репозиции в течение последующих 5—7 суток. Этому способствуют упругость пневмоподушек и постепенное расслабление мышц туловища, препятствующих репозиции. Третий этап — иммобилизация позвоночника экстензионным гипсовым корсетом в течение 3 месяцев. Этот третий этап является амбулаторным: больной находится дома, периодически навещая лечащего врача для контроля гипсового корсета, его ремонта, замены ватно-марлевых прокладок. По нашим данным (более 500 наблюдений), полное расправление компремированных позвонков достигается в 52%, частичное — в 35%, что превосходит все известные методики по эффективности в 2—3 раза. При этом стационарный этап занимает всего 2—3 недели, а общая продолжительность лечения — 6—7 месяцев.

При неуспехе консервативного лечения переходят к оперативному.

Лечение переломо-вывихов грудных и поясничных позвонков (в том числе — осложненных)

Консервативное лечение состоит в закрытом устранении деформаций и последующей внешней иммобилизации позвоночника. Недостатками такого лечения являются: 1) невозможность полной репозиции; 2) неполная декомпрессия спинного мозга и корешков; 3) сохраняющаяся нестабильность в поврежденных позвоночных сегментах, несмотря на длительную внешнюю иммобилизацию; 4) недостаточная защита спинного мозга от вторичной компрессии при рецидивах деформаций.

Поэтому в настоящее время предпочтение отдается оперативному лечению. Такое лечение должно проводиться в специализированном хирургическом отделении. Оно включает в себя:

— открытое, под контролем глаза вправление вывиха, устранение кифоза, расправление сломанного позвонка или его резекцию с пластическим замещением дефекта;

— полную открытую декомпрессию спинного мозга и корешков;

— стабилизацию разрушенного позвоночного сегмента погружными фиксаторами (металлическими, костными, полимерными, керамическими и т. п.).

Операции выполняют из заднего (ламинэктомия), заднебокового (гемиламинтрасверзэктомия), переднего (трансторакального, внебрюшинного) доступов (рис. 18.20).

Сроки постельного режима и госпитального этапа зависят от качества фиксаторов и достигаемой прочности стабилизации.

Костно-пластическая стабилизация не является первично прочной и требует длительной внешней иммобилизации позвоночника (от 1,5 до 5 месяцев) до завершения костного блокирования позвонков. Напротив, металлические фиксаторы позволяют получить первично прочную стабилизацию позюночника и рано активизировать больных. Наиболее часто в нашей стране используют фиксаторы ЦИТО, ХНИИОТ. За рубежом распространены фиксаторы Рой-Камилла, Костюка, Бабешко. В последние годы наиболее перспективными считают транспедикулярные винтовые системы Лапрела, Котрель-Дюбоссе.

Вывихи средненижнешейных позвонков

По международной классификации вывихнутым считают вышерасположенный позвонок. Наиболее часто вывихиваются средне- и нижнешейные позвонки: C_4, C:, C_6. Вывихи классифицируются: опрокидывающиеся и скользящие (рис. 18.12). Для первых характерны: кифоз, расширение межостистого промежутка вследствие разрыва меж- и надостистых, междужковых и задней продольной связок. Для вторых характерны: отсутствие кифоза, штыкообразная деформация оси позвоночника, переломы суставных отростков.

Клинические признаки вывиха неспецифичны. Решающую роль в диагностике (например, для дифференцировки от перелома) отводят рентгенограммам позвоночника в двух стандартных проекциях. При вывихах нижнешейных позвонков на рентгеновских снимках в боковой проекции уровень повреждения может быть не виден из-за короткой шеи или высокого стояния плечевого пояса (болевое напряжение мышц шеи и надплечий). Чтобы исключить диагностическую ошибку и «вывести» на рентгеновском снимке нужные позвонки, необходимо использовать специальные приемы: вытяжение петлей Глиссона за голову и противовытяжение за руки (рис. 18.13). С этой же целью можно использовать шину ЦИТО.

Опрокидывающиеся вывихи в зависимости от величины смещения позвонка подразделяются на 3 подвида:

1. Подвывихи (рис. 18.14), когда смещение позвонка невелико, сохраняется контакт суставных поверхностей в дугоотростчатых суставах смещенного и нижерасположенного позвонков. Задний связочный комплекс перерастянут или частично разорван. Подвывихи могут вправляться самопроизвольно, например, при транспортировке, перекладывании пострадавшего или во время сна за счет расслабления мышц шеи.

Лечение консервативное: а) закрытое одномоментное вправление с помощью петли Глиссона по Рише-Гютеру; 2) постепенное вправление вытяжением петлей Глиссона за голову на наклонной плоскости грузами 3—5 кг. Вправление наступает через несколько часов. Пациент может почувствовать «хруст», «щелчок» в шее, исчезают боли и напряжение шейных мышц, движения в шейном отделе позвоночника становятся свободными и безболезненными (имеются в виду повороты головы в стороны в положении лежа на фоне вытяжения). Вправление подтверждают рентгеновскими снимками. После этого накладывают гипсовый экстензионный «воротник» на срок 2—3 месяца.

2. Верховые вывихи. Суставные отростки контактируют верхушками (см. рис. 18.14). Разорваны меж- и надостистые, междужковые связки, капсулы дугоотросчатых суставов. Деформация позвоночного канала более грубая. При аномально узком позвоночном канале возможно повреждение спинного мозга. Положение вывихнутого позвонка неустойчиво. При неосторожной транспортировке и недостаточной иммобилизации возможен переход верхового вывиха в полный сцепившийся.

Лечение верховых вывихов преимущественно оперативное, так как после консервативного лечения (закрытое вправление и внешняя иммобилизация) нередки рецидивы смеще-

ний. Во время операции выполняют открытое вправление позвонка рычагами по Кловарду и стабилизируют позвоночный сегмент погружными конструкциями (аутокостными, металлическими, керамическими и т. п.). В до- и послеоперационном периодах применяют скелетное вытяжение скобой за теменные бугры до заживления операционной раны, а затем накладывают экстензионный гипсовый или полимерный воротник по Шанцу. Необходимость внешней иммобилизации связана с недостаточной первичной прочностью костно-пластического спондилодеза. Прочное костное блокирование позвонков на уровне бывшего вывиха наступает лишь через 2—3 месяца, то есть после интеграции костного трансплантата-фиксатора и сращения разорванных связок. Применение дополнительных металлических фиксаторов (например, пластин с винтами) обеспечивает более прочное соединение позвонков, сокращает или исключает внешнюю иммобилизацию.

Для послеоперационной иммобилизации позвоночника в первые 1,5—2 недели целесообразно использовать скобу Елизарова (рис. 18.18), которая фиксируется на теменных буграх во фрезевых углублениях.

3. Полные сцепившиеся вывихи (см. рис. 18.14). Суставные отростки — в положении полного вывиха, контактируют друг с другом «тыльными» поверхностями. Разорваны все межпозвонковые связки. Нестабильность крайней степени (Н 3 ст.). Самопроизвольное вправление вывиха невозможно. Напротив, велика опасность увеличения смещения вывихнутого позвонка и дополнительной травмы спинного мозга. Консервативное лечение неэффективно: закрытое вправление такого вышиха невозможно или связано с большим риском. Общепризнано оперативное лечение в максимально ранние сроки. Решают две главные задачи: декомпрессируют спинной мозг и стабилизируют позвоночный сегмент. Для этого выполняют: 1) открытое вправление позвонка рычагами по Кловарду из переднего паратрахеального доступа; 2) костно-пластический «межтеловой» спондилодез, который комбинируют в последние годы со стабилизацией позвоночного сегмента металлическим фиксатором.

Ротационные односторонние вывихи

Указанные выше подвиды смещений суставных отростков происходят лишь с одной стороны, в одной из двух пар суставных отростков, что затрудняет их распознание. Рентгеновские снимки в боковой проекции здесь недостаточно информативны. Диагностически значимый признак такого вывиха — «ступенчатая» деформация линии остистых отростков (рис. 18.14) на снимках в прямой проекции.

Вывихи и переломо-вывихи верхнешейных позвонков

1.«Лопающийся» (по Джеферсону) перелом С, позвонка (атланта). Возникает при падении на голову со значительной высоты. Происходит растрескивание передней и задней дуг атланта (рис. 18.15). При значительных первичных смещениях отломков возможны повреждения спинного и продолговатого мозга с гибелью пострадавшего от дыхательных и сердечно-сосудистых расстройств на месте травмы. Обычные рентгенограммы нередко малоинформативны. Высокую диагностическую ценность имеют компьютерные томограммы (КТ).

Лечение: 1) закрытая репозиция отломков и декомпрессия спинного мозга вытяжением скобой за теменные бугры в течение 2—3 месяцев до ситуационно прочного сращения перелома; 2) последующая гипсовая иммобилизация (кранио-торакальная повязка!) на срок 2—3 месяца до функционально прочного сращения отломков; 3) при нарушениях дыхания — искусственная вентиляция, а также длительная инфузионная терапия и зондовое питание; 4) при компрессии спинного мозга отломками задней дуги атланта — ламинэктомия С,, декомпрессия спинного мозга, окципито-спондилодез.

2. Трансдентальный вывих атланта. Обстоятельства травмы: падение на голову, форсированное сгибание головы кпереди. Происходит перелом зубовидного отростка С, позвонка и его смещение кпереди вместе с С, позвонком и головой (рис. 18.16). При большом первичном смещении возможно повреждение спинного и продолговатого мозга с гибелью пострадавшего.

Характерны боли в верхнешейном отделе позвоночника, иррадирующие в затылок, невозможность поворачивать голову, фиксированное ее положение («голова выдвинута кпереди»).

Обязательны рентгенограммы в 2-х проекциях: прямой (через открытый рот) и боковой.

Практическое значение имеет уровень перелома зубовидного отростка. При высоком переломе зуба (тип 1) существует опасность аваскулярного некроза зуба, его рассасывания и последующей нестабильности в сегменте С,—C_2 Консервативное лечение таких переломов бесперспективно.

Напротив, при низких переломах зубовидного отростка (тип 3) кровоснабжение зуба может сохраняться, возможно сращение перелома. Лечение: 1) закрытая.постепенная репозиция путем постоянного скелетного вытяжения скобой за теменные бугры; 2) удержание достигнутой коррекции в течение 2—3 месяцев до появления ситуационно прочного сращения перелома; 3)' кранио-торакальная гипсовая повязка на срок 2—3 месяца до функционально прочного сращения и стабилизации сегмента С,—$C_г$

При промежуточном варианте перелома зубовидного отростка (тип 2) начинают лечение с консервативных мероприятий.

Оперативное лечение включает в себя: 1) открытое вправление переломо-вывиха и декомпрессия спинного мозга; 2) стабилизация сегмента С,—C_2: окципито-спондилодез, междужковый спондилодез С,—C_2 костным трансплантатом и проволокой, чрезеуставной спондилодез сегмента С,—C_2 металлическими винтами (рис. 18.19).

В последнее десятилетие для лечения подобных переломов и переломо-вывихов с успехом используют Гало-аппараты (рис. 18.20), которые позволяют выполнить закрытую репозицию и стабилизировать сегмент С,—C_2 в течение 3—4 месяцев до возникновения прочного костно-фиброзного его блокирования. Система включает в себя гипсовый или полимерный «жакет», металлическое кольцо, фиксируемое к костям черепа винтами, а также четыре металлических штанги регулируемой длины. Исключает постельный режим, возможны самообслуживание, ходьба, езда в транспорте.

Меньшее распространение получили операции через открытый рот (Фанг и Онг, США): стабилизация сегмента С,—С, металлическими пластинами на винтах, соединяющими переднюю дугу атланта и тело аксиса.

Перечисленные операции отличаются высокой сложностью и должны выполняться в условиях специализированного центра хирургии позвоночника.

Рис. IS.1. Рисунок первого шейного позвонка

Рис. !8.2. Рисунок второго шейного позвонка

Рис. 18.3. Сосудистая есть спинного мозга

Рис. 18.4. Участие корешковых артерии в формировании сосудистой сети спинного мозга

Рис. 18.

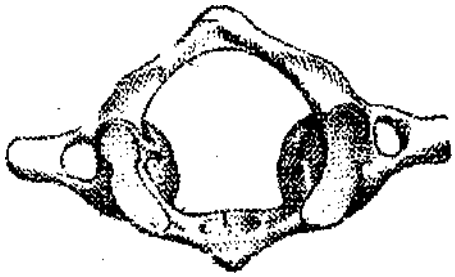

Рис. IS.2.



Рис. 1S.3.

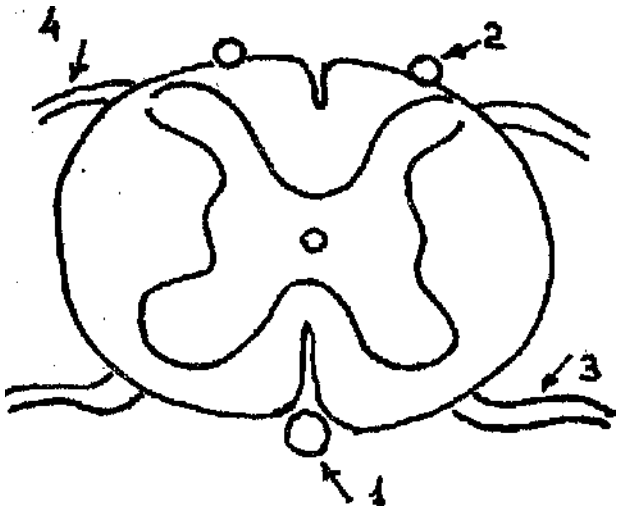

Рис. 18.4.

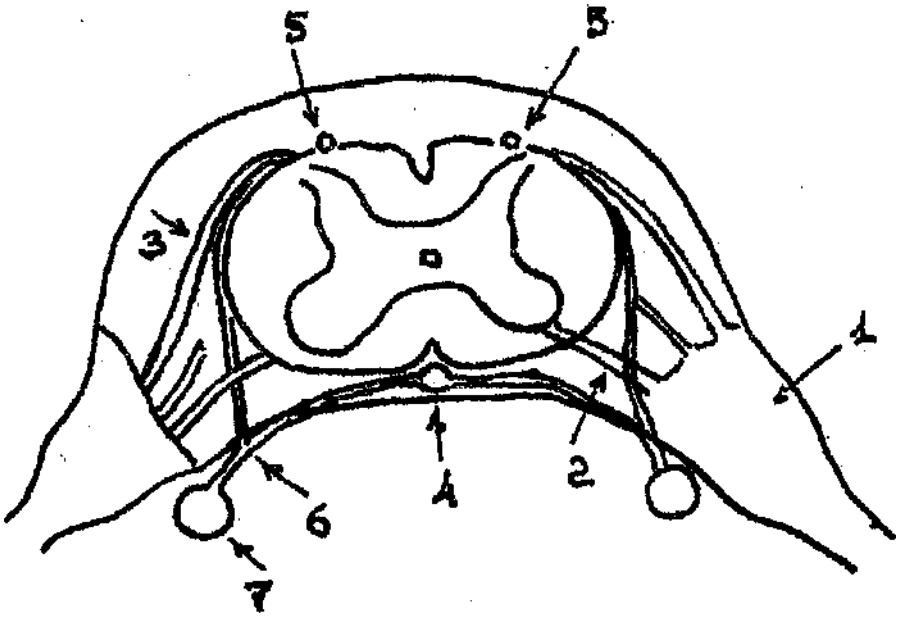

Рис. IS.5. Рентгенограмма клиновидного перелома поясничного позвонка

Рис. 18.6. Рентгенограмма кл и новидно-ос кольчатого переломи поясничного позвонка

Рис. IS.7. Рентгенограмма переломо-вывиха поясничного позвонка

Рис. 18.5.



Рис. 18.6.

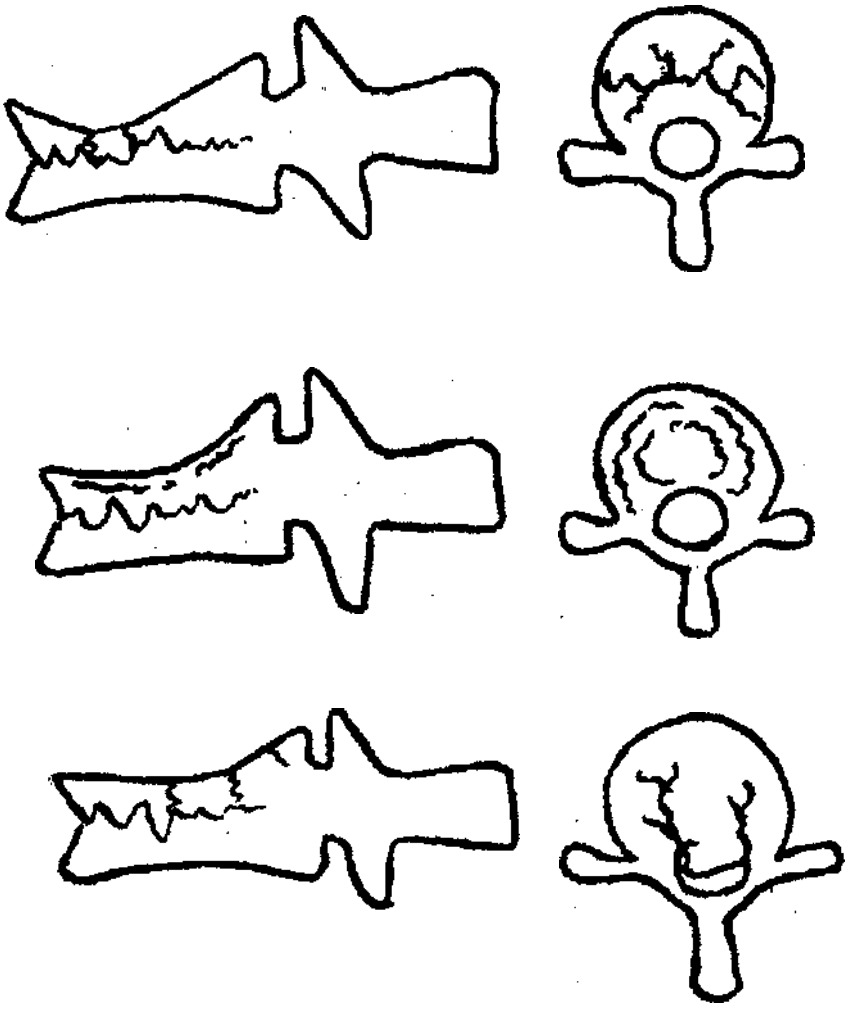

Рис. 18.7.



Рис. 18.8. Рентгенограмма компрессионного (вертикального) перелома поясничного позвонка

Рис. 18.9- Ватно-марлевый воротник Шанса

Рис. 18.10. Постепенная репозиция перелома поясничного позвонка на парусовидном гамаке, на наклонном щите

Рис. 18.8.

Рис. 18.9.

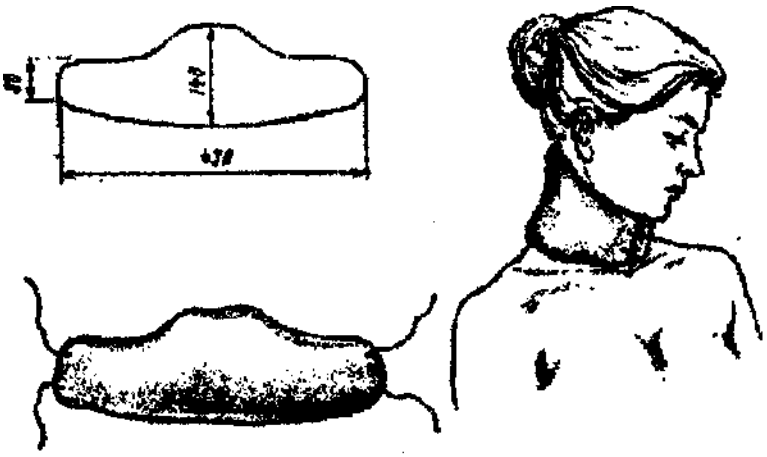

Рис. 18.10.

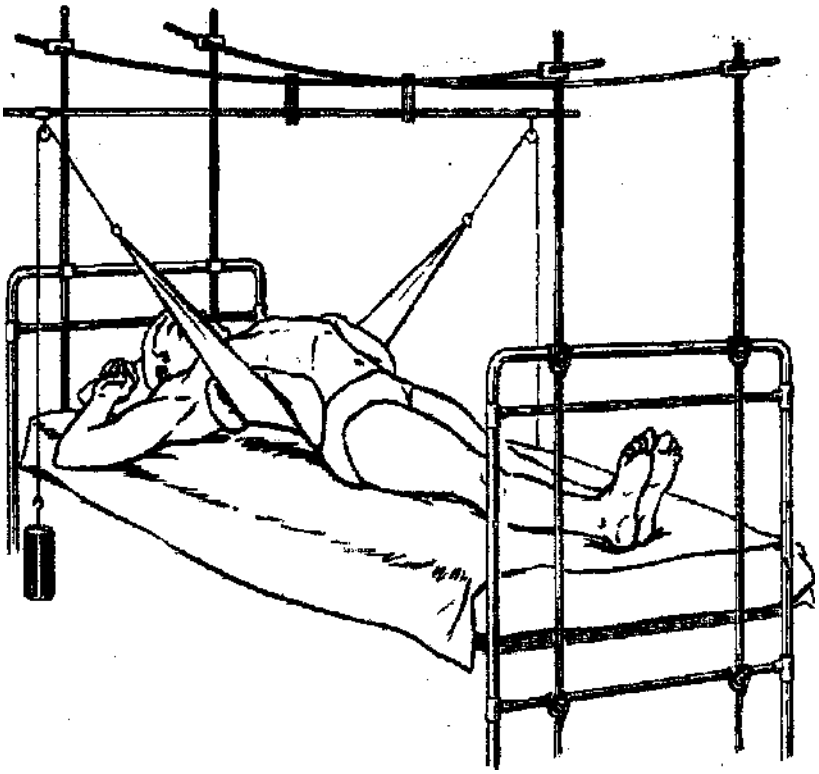

Рис. 18.11. Закрытая репозиция перелома поясничного позвонка с применением пневматического реклинатора-корсета

Рис. 18.12. Опрокидывающийся и скользящий переломо-вывихи в шейном отделе позвоночника

Рис. 18.13. Вытяжение с помощью петли Глиссона

Рис. 18.11

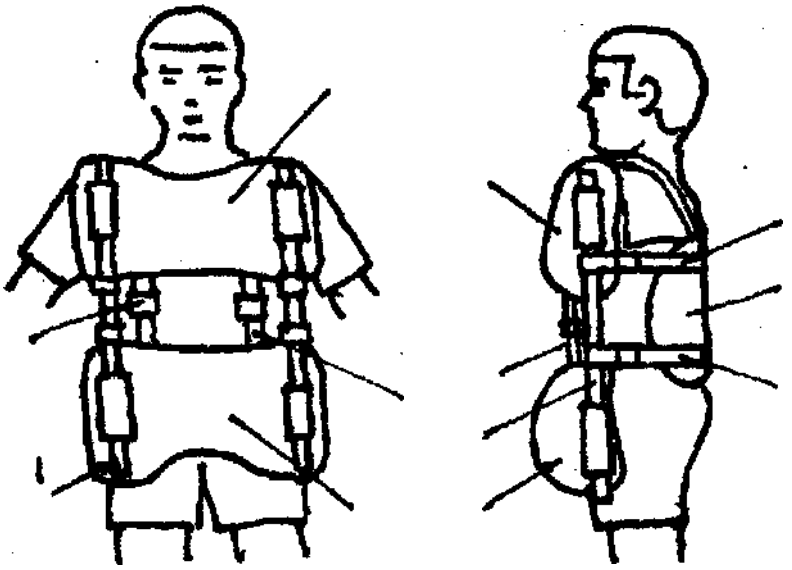

Рис. 18.12.

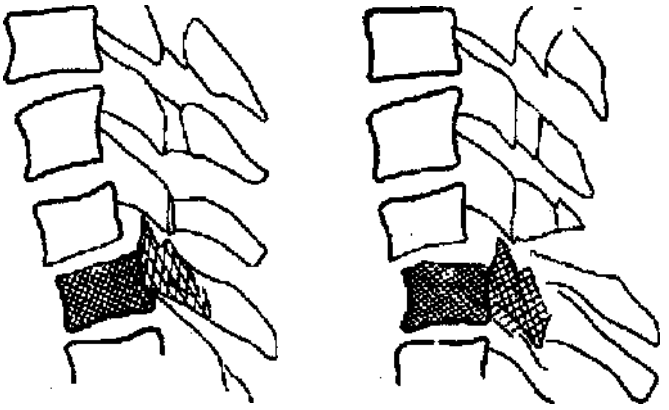

Рис. 18.13.

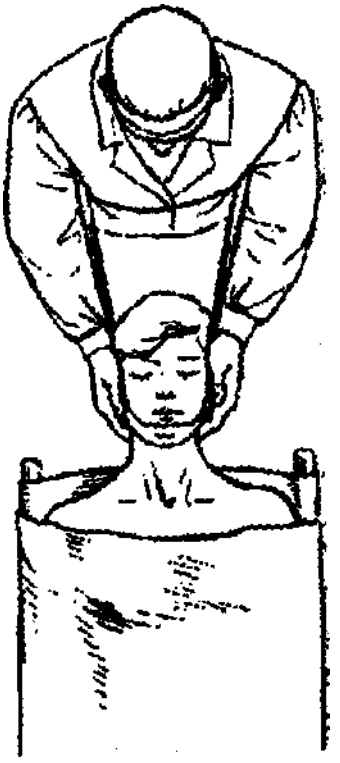

Рис. 18.14. Подвывих, верховой и полный сцепившийся вывихи шейных позвонков

Рис. 18.15. Лопающийся по Джеферсону перелом первого шейного позвонка

Рис. 18.14.

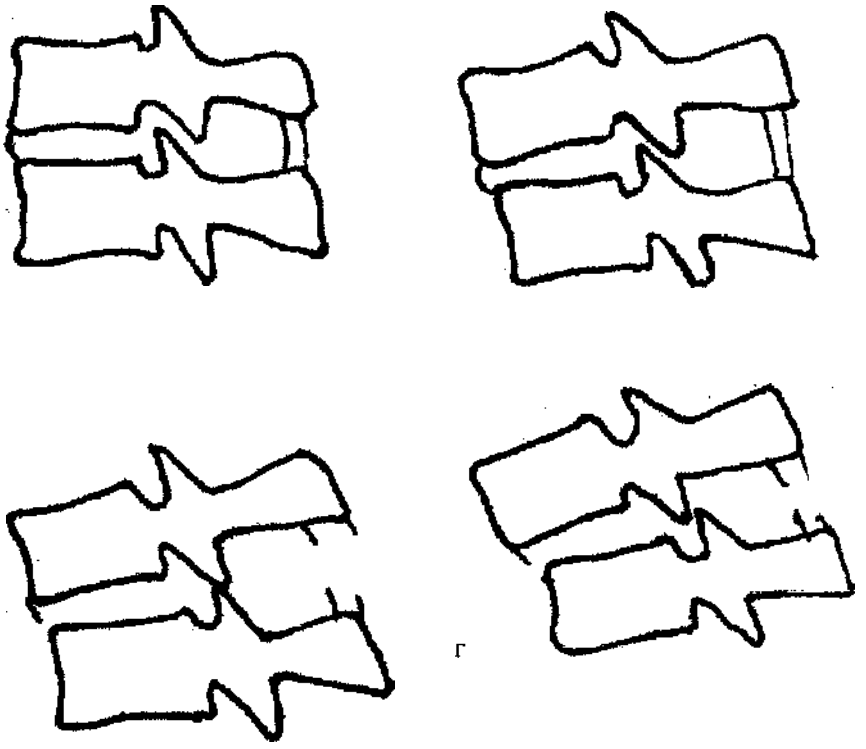

Рис. 18.15.

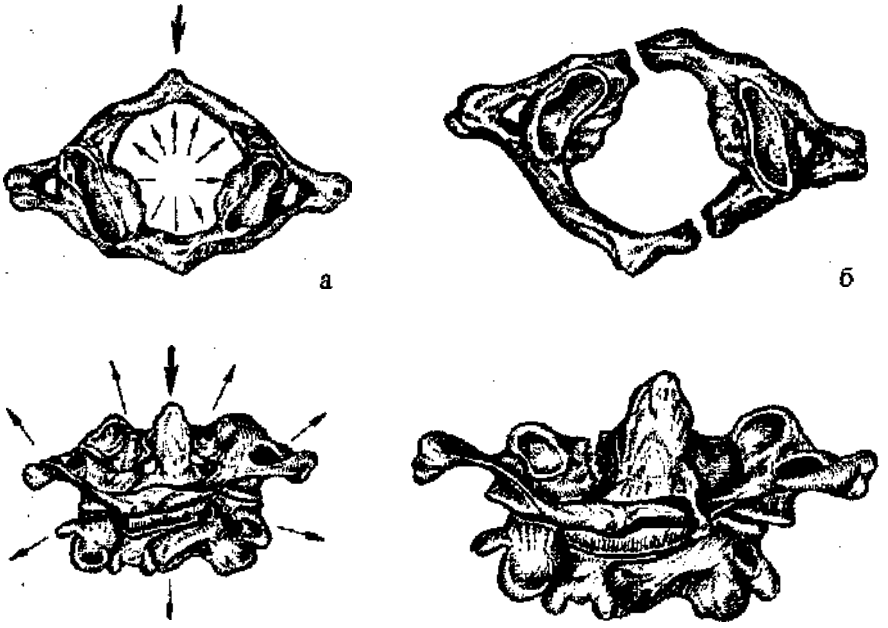

Рис. 18.16. Трансдентальный вывих, перелом через зуб второго шейного позвонка

Рис. 18.17. Закрытая репозиция перелома тела поясничного позвонка по Уотсону-Джонсу и Белеру

Рис. 18.18. Вытяжение скобой за теменные бугры на наклонном щите

Рис. 18.16.

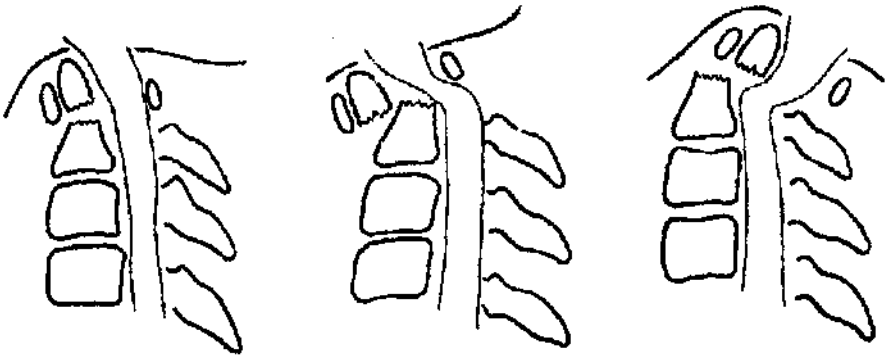

Рис. 18.17.

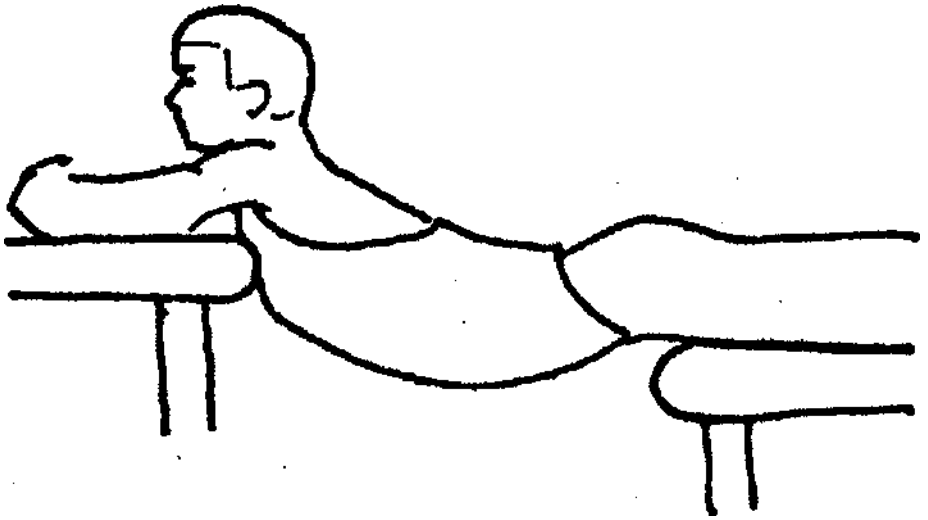

Рис- 18.18.

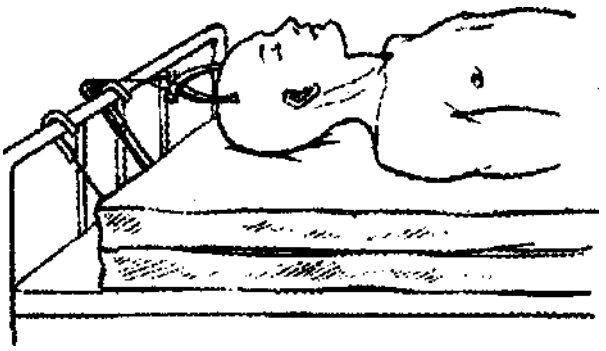

Рис. 18.19. Чрессуставнои спондилодез первого-второго шейных позвонков винтами

Рис. 18.20. Лечение переломо-вывихов в верхнешейном сегменте с использованием Гало-аппарата

Рис. 18.19.

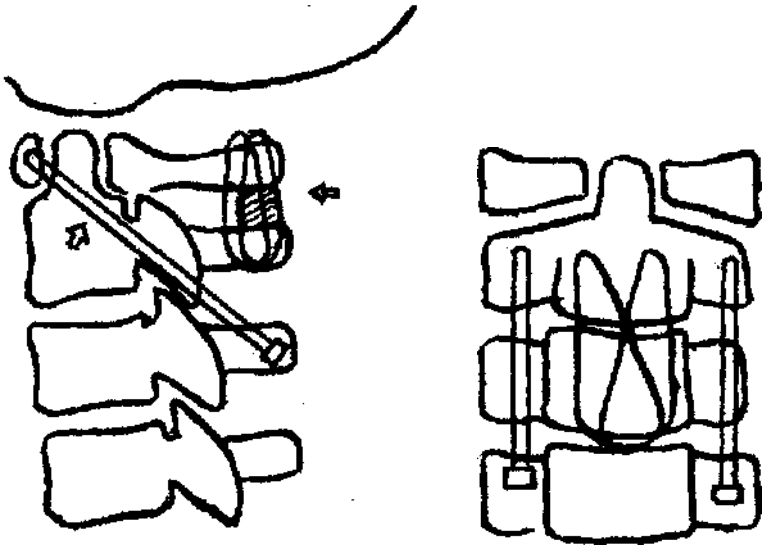

Рис. 18.20.

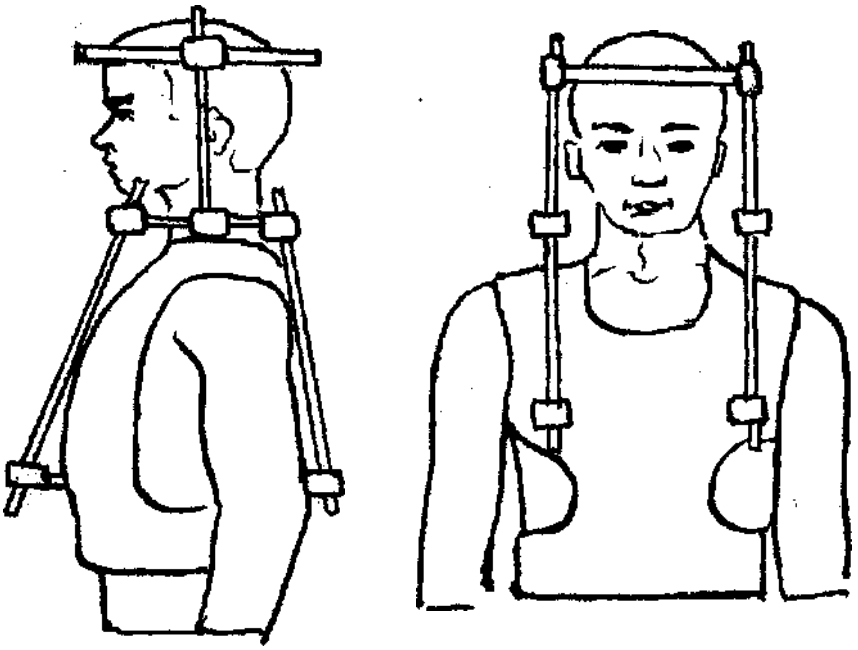

Глава 19. ПОВРЕЖДЕНИЯ ГОЛОВЫ

Ранения мягких покровов головы

Ранения мягких покровов головы являются частыми в практике фельдшера ФАП и врача-хирурга районной больницы. Они часто сопровождаются артериовенозными кровотечениями и значимой кровопотерей, особенно у лиц в состоянии опьянения.

На ФАПе при оказании помощи такому пострадавшему надо побрить волосы на 3—4 см вокруг раны, обработать кожу йодной настойкой и затампонировать рану стерильными салфетками (сухими или смоченными перикисью водорода) на 7—10 минут. Если двух-трехкратное повторение не увенчалось успехом, то надо зашинь рану над тампоном грубыми кожными швами и наложить на голову повязку.

При отрыве скальпа надо непременно найти его, отмыть от грязи проточной водой, завернуть в стерильную салфетку, смоченную раствором любых антибиотиков, положить в целлофановый мешок и направить скальп вместе с больным в ЦРБ. При возможности связаться по телефону с хирургом ЦРБ фельдшер сообщает ему о больном с оторванным скальпом. Хирург может принять решение транспортировать пострадавшего в областное ожоговое отделение или центр пластической хирургии, где ему будет оказана специализированная помощь.

Перед транспортировкой пострадавшему обязательно следует ввести антибиотики (например, один млн. Ед пенициллина), противостолбнячную сыворотку по Безредке или анатоксин и написать направление, в котором указать, когда и при каких обстоятельствах произошла травма, терял пострадавший сознание или не терял во время травмы, отметить сохранность сознания перед отправкой, указать частоту пульса, артериальное давление, частоту дыхания, примерную величину кровопотери (кровопотери нет, кровопотеря малая, кровопотеря большая), способ остановки кровотечения (кровотечение остановлено тугой повязкой, тампонадой раны, тампонадой раны с зашиванием кожи над тампоном). Если пострадавший терял сознание в момент травмы, то выставляется диагноз черепно-мозговой травмы, и тогда необходимо указать в направлении примерную длительность потери сознания (со слов больного или родственников); есть или нет парезы (слабость руки или ноги или руки и ноги на одной стороне); есть или нет разница величины зрачков (записывается так: зрачки $S = d$ или зрачки $S < d$), асимметрия лица (записывается: «Правая носогубная складка сглажена»). Эти минимальные сведения, которые может отметить в направлении фельдшер, будут очень необходимы хирургу. Так, если больной был на ФАПе в сознании, а за время транспортировки потерял сознание (был «светлый промежуток» — характерный признак нарастающей компрессии мозга), тогда сведения фельдшера в направлении будут крайне полезны для установления диагноза внутричерепной гематомы, а сведения об асимметрии мышечной силы, ассиметрии зрачков будут важны для установления локализации гематомы.

Примером может быть следующее клиническое наблюдение.

Мужчина, 48 лет, был избит в состоянии опьянения. Доставлен в сознании на Шопшинский ФАП Гаврилов-Ямского района Ярославской области (15 км от ЦРб и 27 км

от г. Ярославля). Имелась рана на волосистой части головы с незначительным кровотечением. Фельдшер наложила тугую повязку-чепец и отправила больного в районную больницу. В направлении было указано: «В Гаврилов-Ямскую ЦРБ направляется Иванов И. И., 48 лет, тракторист совхоза Шопша. Дигноз: ушибленная рана головы, травма мозга. Травма получена 3 часа тому назад, был избит в состоянии опьянения, терял сознание на 20—25 минут. Сознание в момент осмотра сохранено, пульс 82, АД 140 и 80, частота дыханий 24 в минуту. Кровопотеря небольшая, кровотечение остановлено давящей повязкой. Имеется парез правой руки и правой ноги, зрачки одинаковые, сглажена правая носогубная складка. Больному введено 500 тыс. Ед. пенициллина и 0,5 мл столбнячного анатоксина. Отправлен в сопровождении брата».

При госпитализации через час в районную больницу хирург констатировал утрату сознания на уровне сопора, гемиплегию справа, левый зрачок был шире правого, была сглажена правая носогубная складка, сухожильные рефлексы справа были выше, чем слева, поверхностные (брюшные и кремастерные) отсутствовали с обеих сторон; был положительным патологический симптом Маринеску-Радовича справа (подергивание подбородочной мышцы при царапании иголкой возвышения большого пальца), и справа же был положительный патологический симптом Бабинского. Пульс 54 (брадикардия!): число дыханий — 26, ритмичное, АД 160 и 90 мм рт. ст.

Хирург выставил диагноз нарастающей внутричерепной компрессии мозга, вызвал нейрохирурга по санитарной авиации, который выполнил декомпрессивную трепанацию слева и удалил субдуральную гематому объемом 80 мл. Больной выздоровел.

При госпитализации в районную больницу больного с раной на голове выполняются две обзорные рентгенограммы черепа — в прямой и боковой проекциях (для обнаружения возможного перелома свода черепа). На обзорной рентгенограмме может быть найден вдавленный перелом в зоне раны.

Если на рентгенограммах черепа обнаружен вдавленный перелом свода черепа, совпадающий по локализации с раной мягких тканей головы, то тактика обработки раны будет зависеть от особенностей клиники данной травмы. Экстренное устранение вдавления показано в следующих случаях:

1) ликворея из раны;
2) выделение мозгового детрита из раны;
3) выраженная очаговая неврологическая симптоматика или другие признаки компрессии мозга.

Дополнительным показанием может служить значительное загрязнение костной раны, когда ее туалет невозможен без удаления вдавленных отломков.

При отсутствии выраженных витальных нарушений от операции лучше воздержаться до приезда нейрохирурга. При значительной компрессии мозга и симптомах его дислокации и вклинения хирург ЦРБ должен сам выполнить первичную хирургическую обработку черепно-мозговой раны и устранить вдавление и сдавление мозга. В остальных случаях (если нет признаков сдавления мозга, выделения ликвора и детрита из раны) хирург ЦРБ выполняет первичную хирургическую обработку раны, зашивает ее, а через 12—14 дней после заживления раны отправляет больного в нейрохирургическое отделение, где устранение вдавления производится в плановом порядке.

Техника первичной хирургической обработки раны свода черепа

Место выполнения операции — экстренная операционная или чистая перевязочная.

Состав бригады — хирург, операционная сестра и санитарка (ее может заменить палатная медицинская сестра).

В предоперационной больному моется голова и сбриваются волосы вокруг раны на 4—5 см.

Закрытый простыней больной на каталке подается в операционную, укладывается кверху лицом на операционный стол. Если рана расположена над теменным бугром или над ушной раковиной и больной в сознании, то он укладывается на бок, голова лежит на невысокой клеенчатой подушке, покрытой простыней. Если рана на затылке, то больного укладывают лицом вниз на валик или на скрещенные кисти.

Если пациент пьян, а кровотечения из раны нет или оно остановлено, то больной оставляется до вытрезвления в приемном покое, но обязательно под наблюдением персонала. Внутримышечно вводятся антибиотики. Операция начинается после вытрезвления больного.

Хирург и операционная сестра моются и одеваются так же, как на плановую операцию. Перчатки хирург надевает лишь после того, как обработает операционное поле и закроет больного стерильным бельем.

Хирург марлевой салфеткой, зажатой в корцанге, отмывает кожу вокруг раны и рану перекисью водорода до полной чистоты, потом отмывает рану любым антисептиком, осушает и обрабатывает кожу вокруг раны принятым в больнице способом (например, йодонатом).

Закрывают рану стерильным бельем. Вначале под голову укладывается стерильная клеенка, потом в четыре раза сложенная стерильная простыня, другой простыней хирург отгораживает операционное поле от непобритой кожи. Эту простыню в 6—8 точках хирург подшивает к коже шелковыми нитями, сделав предварительно местную анестезию в точках проведения нитей. Если этого не сделать, то во время операции простыня будет наползать на рану или раскрываются недобритые и необработанные участки кожи. После этого хирург надевает перчатки. Края раны инфильтруются раствором новокаина (для уменьшения кровопотери на 500 мл 0,25% раствора новокаина целесообразно добавить 0,1 мл 0,1% раствора адреналина).

Выполнив анестезию, хирург снова отмывает рану раствором перекиси водорода и раствором антисептика. После осушения раны хирург снова осматривает ее. Если она отмыта недостаточно, то отмывание повторяется.

При осмотре раны хирург обращает внимание на то, поврежден или не поврежден апоневроз. Если апоневроз поврежден, то ЧМТ считается открытой. Хирург обязательно осматривает подлежащую кость — нет ли трещины, нет ли вдавленного перелома.

Если есть вдавленный перелом, не обнаруженный на рентгенограммах, то хирург должен прекратить операцию, затампонировать рану салфеткой с перекисью водорода, и вызвать на операцию нейрохирурга.

Если нейрохирурга в больнице нет, необходимо руководствоваться указанной выше тактикой обработки вдавленных переломов свода черепа.

В случае, когда вдавление не устранялось, больной нуждается в особом наблюдении: не будет ли нарастать компрессия мозга.

При обнаружении на операции вдавленного перелома, если состояние больного позволяет, выполняется касательная (а при необходимости и контрактная) рентгенограмма зоны перелома для уточнения его глубины и протяженности.

При отсутствии вдавления (после осмотра раны и кости) хирург завершает первичную хирургическую обработку раны. Он экономно ножницами Купера (а не скальпелем!) иссекает размозженные края раны. Мы сознательно рекомендуем иссекать края раны в конце операции, так как только после неоднократного отмывания раны по ходу операции становятся четко видны нежизнеспособные участки краев раны. И еще, края раны надо иссекать именно ножницами, так как скальпелем это экономно не сделать. Причем при иссечении краев раны скальпелем, как это часто рекомендуют в учебни-

ках общей хирургии, вновь возникает обильное кровотечение из раны, она больше расходится, и края ее трудно свести швами в конце операции (присоединяется еще и отек раны).

Перед зашиванием дренировать рану полоской резиновой перчатки. Рана до дренажа зашивается грубыми шелковыми швами. Вкол и выкол делают на 1 см от края раны. Швы туго затягивают. Этим останавливается кровотечение. Некроза краев раны из-за хорошего их кровоснабжения обычно не бывает.

После зашивания раны она заклеивается клеолом и закрывается стерильной салфеткой. Снимается с головы стерильное белье, кожа и волосы, испачканные кровью, отмываются. Накладывается повязка.

Если имеется вдавление (вдавленный перелом), имеются симптомы компрессии мозга, состояние больного тяжелое, а быстрая помощь нейрохирурга невозможна (например, нелетная погода), то хирург районной больницы должен сам выполнить операцию первичной хирургической обработки раны с устранением вдавления.

Техника операции первичной хирургической обработки открытого перелома свода черепа

На операции должны быть общехирургические и следующие нейрохирургические инструменты: трепан с копьевидной и конической фрезами, костные кусачки (Янсена, Егорова), мозговые шпатели различной ширины, костный элеватор.

Хорошо иметь диатермию для остановки кровотечения из мягких тканей и сосудов твердой мозговой оболочки (ТМО). Необходим также медицинский воск для остановки кровотечения из кости. В его состав входят:

Cera flava 350,0;

Ac. caibolici Liguifacti 50,0;

OL. Hyoscyami 100,0.

Объем хирургического вмешательства зависит от характера перелома (линейный, оскольчатый, вдавленный) и его локализации (в проекции синуса, лобной пазухи).

У больных с линейными переломами свода черепа лечебная тактика определяется прежде всего степенью повреждения мозга, наличием или отсутствием внутричерепной гематомы, а отнюдь не самим переломом. Если линия перелома проходит через сосудистую борозду или находится в проекции венозного синуса, то это всегда должно настораживать врача в отношении возможной внутричерепной гематомы. Такие больные после операции первичной хирургической обработки раны свода черепа нуждаются в почасовом наблюдении на протяжении первых 2—3 суток с момента госпитализации. Если подозрение на внутричерепную гематому возникает до или во время хирургической обработки раны, целесообразно наложить одно или несколько поисковых фрезевых отверстий, в том числе и по линии линейного перелома свода черепа.

При массивном загрязнении самого линейного перелома и затруднении при этом туалета раны возможно расширение перелома узкими кусачками (после наложения трепанационного отверстия) с удалением волос, земли и т. п.

Если хирург обнаружит вдавленный перелом и сочтет необходимым экстренно его устранить, тактика хирургического вмешательства должна быть следующей. Традиционная резекционная трепанация с удалением костных отломков и заведомым образованием дефекта черепа не соответствует современным требованиям и должна применяться только в особых ситуациях (при крайне тяжелом состоянии пострадавшего, выраженном отеке головного мозга, нагноении раны).

Техника резекционной трепанации при вдавленных переломах свода черепа

Под наркозом производится туалет раны мягких тканей. При необходимости (большая площадь вдавленного перелома) рана расширяется дополнительными разрезами. После этого хирург теплым раствором антисептика отмывает костную рану, удаляя пинцетом свободно лежащие костные отломки. Затем с осторожностью, чтобы не повредить твердую мозговую оболочку, удаляются осколки, связанные с надкостницей {последнюю необхоимо сохранить!). Если осколки удалить трудно, когда они заходят друг под друга, рядом с краем вдавленного перелома накладывается трепанационное отверстие, из которого поднимаются (при помощи элеватора) или выкусываются (при помощи кусачек) вдавленные отломки. После удаления отломков хирург кусачками подравнивает края костного дефекта, удаляя неровности, острые выступы. Затем осматриваются эпидуральное пространство и твердая мозговая оболочка ТМО (на предмет ее повреждения),

При наличии чистой раны ТМО рассекается на небольшом протяжении (до 1 см) для ревизии субдурального пространства (при наличии разрыва ТМО ревизию провести через него). Если субдуральной гематомы нет, накладываются шелковые швы на ТМО (желательно использование автравматичной нити) наглухо; рана мягких тканей зашивается наглухо (в углу ее на 1—2 дня оставляется резиновый выпускник).

При сильном загрязнении костной раны и отсутствии разрывов ТМО последняя может не вскрываться (во избежание инфицирования субдурального пространства), если сохранены ее пульсация и цвет. При напряжении ТМО (определяется пальпаторно и на глаз), отсутствии ее пульсации и изменения цвета (синюшность при острых гематомах и зеленоватый оттенок — при хронических) необходимо вскрытие оболочки на небольшом участке, как указано выше.

При обнаружении субдурально гематомы, мозгового детрита, инородных тел разрез ТМО расширяется (крестообразно, Т-образно или подковообразно), и они удаляются отмыванием струей теплого физраствора (фурацилина) и отсосом с последующим тщательным гемостазом, зашиванием ТМО и раны мягких тканей.

Первичная аутопластика при вдавленном переломе черепа

Реконструктивная операция включает в себя наряду с послойной обработкой оболочечно-мозговой раны восстановление целости поврежденной кости путем репозиции и реплантации костных отломков. Показаниями к проведению такой операции являются:

а) оскольчатый прелом свода черепа со смешением отломков интракраниально, в том числе монофрагментные переломы с мелкими осколками, не связанными с надкостницей;

б) оскольчатый перелом свода черепа с экстракраниальным смещением отломков;

в) «вогнутый» перелом свода черепа у детей;

г) многооскольчатый перелом костей свода черепа без смещения отломков, но сопровождающийся повреждением мозга и его оболочек, образованием внутричерепной гематомы.

При закрытой ЧМТ используется подковообразный разрез мягких тканей, окаймляющий всю зону вдавления. При наличии над зоной перелома раны разрез приходится делать с учетом расположения — линейный или S-образный. После отслойки кожно-апоневротического лоскута осматривается зона перелома. В случаях нетяжелой травмы мозга при отсутствии подозрения на внутричерепную гематому возможно простое поднятие вдавленных отломков. Для этого на границе неповрежденной кости и перелома накладываются 1—2 фрезевых отверстия (через них осматривается эпидуральное, а при

необходимости — и субдуральное пространство). Убедившись в отсутствии оболочечных гематом, хирург вводит во фрезевые отверстия костные элеваторы, подводя их под вдавленные отломки, и ими, как рычагами, поднимает отломки до уровня неповрежденных костей свода черепа.

В ряде случаев (значительное смещение вдавленных отломков, их захождение под неповрежденную кость) описанный прием неэффективен. Тогда приходится (полностью или частично) удалять отломки кусачками. При этом нужно стремиться к тому, чтобы как можно меньше отломков потеряло связь с надкостницей. После обнажения ТМО она осматривается на предмет ее разрывов. Линейные разрывы ТМО могут просто зашиваться отдельными швами, при наличии же дефекта оболочки необходима ее пластика. Последняя может производиться с использованием фибринной пленки, консервированной трупной ТМО, или собственной фасции (например, широкой фасции бедра).

Трансплантат отдельными швами вшивается в дефект ТМО по всему его периметру. Поверх ТМО укладываются костные отломки (мелкие осколки, потерявшие связь с надкостницей, удаляются). При небольших по площади переломах отломки можно не фиксировать. При обширных переломах отломки фиксируются костными швами или путем склеивания циакриновым клеем (МК-6, МК-7 или СО-9). Клеевое соединение предпочтительнее: оно технически проще, осуществляется быстрее, обеспечивает герметичность и оптимальную конгруэнтность отломков. Кроме того, только клеевой «шов» позволяет воедино собрать отломки любых размеров и любой конфигурации.

При небольших по площади и многооскольчатых вдавленных переломах у детей возможно замещение костного дефекта «костной щебенкой»: отломки измельчают кусачками, смешивают с антибиотиком и засыпают в костный дефект поверх ТМО.

Если по какой-либо причине невозможно замещение дефекта свода черепа отломками, пластику можно выполнить трансплантатом из быстротвердеющей пластмассы — протакрила.

Завершается реконструктивная операция наложением глухих швов на рану с резиновыми (перчаточными) выпускниками в углах ее.

При наличии обширного по площади перелома свода черепа (более 50 см^2) для предотвращения повторного смещения костных отломков сразу же после операции изготавливается протектор из полевика или быстротвердеющей пластмассы. Его выкраивают с таким расчетом, чтобы диаметр его был на 2—3 см больше диаметра зоны перелома. Протектор прибинтовывают к повязке на голове, а после снятия повязки фиксируют над местом операции сетчатым бинтом в течение месяца. После операции делают рентгенограмму, повторный снимок — перед выпиской больного из стационара.

Реконструктивная операция по описанной методике, выполняемая-непосредственно во время первичной хирургической обработки оскольчатого перелома, предотвращает образование калечащего костного дефекта черепа, сокращает сроки лечения, улучшает его исходы. Костные отломки в последующем перестраиваются в полноценную кость, что в случае отсутствия существенного неврологического дефицита позволяет вернуть пострадавшего к труду через 1,5—2 месяца.

Особенности первичной хирургической обработки ран лица

Операции часто проводятся под местной анестезией из-за неудобства выполнения наркоза. Техника операции та же самая, что при обработке волосистой части головы, но края кожной раны почти не иссекаются. Швы накладываются тонким кетгутом на подкожную клетчатку так, чтобы при завязывании шва края кожной раны сходились и не требовалось бы наложения кожных швов. Для этого вкол и выкол иглой надо делать

рядом с собственно кожей и, завязывая первый узел, нити тянуть вдоль (!) раны, а не поперек, как это принято.

Травмы черепа и мозга (ЧМТ)

Черепно-мозговые травмы составляют примерно 50% общего числа травм. Страдают преимущественно люди молодого возраста. Черепно-мозговая травма относится к тяжелым повреждениям организма и дает общую летальность до 4 до 9%, а тяжелая — 68—70%. Больные с черепно-мозговой травмой составляют четвертую часть инвалидов среди всех травмированных.

Актуальность этой главы нашего руководства состоит еще и в том, что большинство пострадавших с ЧМТ госпитализируются в общехирургические отделения районных и городских больниц, так как специализированных нейрохирургических отделений мало. И, что греха таить, студент и молодой врач, готовя себя к хирургии, больше уделяет внимания острым заболеваниям живота, плановым операциям на желудке и кишечнике, но никак не лечению больных с ЧМТ. Поэтому часто описание нервного статуса в истории болезни при нетяжелой ЧМТ укладывается в одну строчку: «Черепно-мозговые нервы без особенностей». Вот почему так важно фельдшеру и хирургу центральной районной больницы хорошо знать черепно-мозговую травму. Это позволит своевременно диагностировать переломы основания черепа и антибактериальной терапией предупреждать гнойный менингит, своевременно диагностировать внутричерепную гематому, уметь поставить диагноз ушиба головного мозга при отсутствии очаговых симптомов его поражения.

Классификация черепно-мозговой травмы

Диагноз у пострадавшего с черепно-мозговой травмой есть концентрированное выражение сущности патологии и поэтому в самом сжатом виде должен отражать все основные слагаемые повреждений, содержать обоснование тактики лечения и необходимых профилактических действий, а также прогноз.

Полная развернутая формулировка диагноза ЧМТ состоит из двух частей: 1) общей нозологической характеристики и 2) конкретного раскрытия всех анатомических и ведущих функциональных слагаемых травмы.

Рассмотрим сначала спектр общих оценок ЧМТ.

ЧМТ у одного и того же субъекта может наблюдаться впервые и повторно. Слово «повторная» стоит первым в диагнозе (если травма получена впервые, то слово «первая» опускается).

По тяжести ЧМТ делится на три степени: легкую, средней тяжести и тяжелую. К легкой ЧМТ относятся сотрясение головного мозга и ушиб головного мозга легкой степени, к среднетяжелой ЧМТ относятся ушиб головного мозга средней степени тяжести, к тяжелой ЧМТ — ушиб головного мозга тяжелый и сдавление мозга.

По опасности инфицирования внутричерепного содержимого ЧМТ делится на закрытую и открытую. К закрытой ЧМТ относят повреждения, при которых отсутствует нарушение целости покровов головы (сюда же относят и переломы свода черепа без повреждения апоневроза). К открытой ЧМТ относят повреждения, при которых имеется перелом костей свода с ранением прилежащих тканей либо перелом основания черепа, сопровождающийся кровотечением и ликвореей (из носа или уха), а также раны мягких покровов головы с повреждением апоневроза.

При целости твердой мозговой оболочки открытые черепно-мозговые повреждения относят к непроникающим, а при нарушении ее целости — к проникающим.

ЧМТ делится на изолированную (повреждение только черепа и мозга), сочетанную (механическая энергия одновременно вызывает и повреждения костей скелета и внутренних органов) и комбинированную (при одновременном воздействии различных видов энергии — механической и одновременно термической, или лучевой, или химической). Определение «изолированная» можно из диагноза выпускать, но слова «сочетанная» и «комбинированная» обязательно вносятся в диагноз.

Вторая часть диагноза содержит его детальные анатомические и ведущие функциональные компоненты, конкретизирующие общие характеристики ЧМТ.

Используются принятые в единой классификации 7 клинических форм ЧМТ: 1) сотрясение мозга, 2) ушиб мозга легкой степени, 3) ушиб мозга средней степени, 4) ушиб мозга тяжелой степени, 5) сдавление мозга на фоне его ушиба, 6) сдавление мозга без сопутствующего его ушиба; 7) диффузное аксональное повреждение головного мозга. Если имеется травматическое сдавление мозга, указывается фактор или факторы, которые его обусловливают (гематома эпидуральная, субдуральная, внутримозговая; вдавленный перелом черепа; очаг размозжения мозга с отеком; субдуральная гидрома, пневмоцефалия). При очаговых симптомах ушиба обязательно приводят их сторонность (правая, левая, двусторонняя), долевую локализацию (лобная, височная, теменная, затылочная доли, мозжечок), а также отношение к поверхности полушарий мозга и глубинным структурам (корковое, подкорковое, паравентрикулярное).

Затем вносят данные о наличии и степени выраженности субарахноидального кровоизлияния.

Следующее место в формулировке диагноза занимают повреждения костей черепа с указанием характера и локализации переломов свода и основания. Здесь отмечают и ликворею (носовую, ушную), если она имеется.

Завершают анатомический диагноз слова о поврежденных мягких тканях головы.

Для того чтобы не упустить в диагнозе ни одного из слагаемых черепно-мозговой травмы, необходимо держать в голове его «поэтажную схему»: диагноз строится как бы изнутри (от мозга) кнаружи (к кожным покровам). После формулировки «открытая **ЧМТ»** или «закрытая ЧМТ» по порядку описываются:

1) степень травмы мозга (сотрясение, ушиб);

2) состояние оболочечных пространств (наличие гематомы, гидромы, субарахноидального кровоизлияния);

3) состояние костей черепа (тот или иной вид перелома свода и (или) основания);

4) состояние мягких тканей головы (наличие, локализация и характер ран).

В случае сочетанной ЧМТ в диагнозе должны фигурировать анатомические слагаемые внечерпных повреждений (переломы конечностей, таза, ребер, позвоночника, ушибы и разрывы внутренних органов и т. д.).

Функциональный компонент диагноза должен быть представлен ведущими неврологическими и психопатологическими синдромами. Указывается степень нарушения сознания:

— **Оглушение I,** умеренное — частичная дезориентировка, умеренная сонливость, выполнение всех команд;

— **Оглушение II,** глубокое — дезориентировка, глубокая сонливость, выполнение лишь простых команд;

— **Сопор** — сознание отсутствует, но больной открывает глаза на боль, резкий окрик, локализует боль;

— **Кома I** — сознание утрачено, глаза не открывает, в ответ на болевые раздражения отвечает некоординированными защитными движениями без локализации боли;

— **Кома II,** глубокая — сознание утрачено, отсутствует реакция на боль; отсутствуют спонтанные движения;

— **Кома III,** запредельная — сознание утрачено, двусторонний мидриаз, арефлексия, мышечная атония, катастрофическое состояние витальных функций.

Указываются также наличие и выраженность дислокационного стволового синдрома; главные неврологические очаговые синдромы (пирамидный, афатический, эпилептический и др.); характер и выраженность нарушений психики.

В диагнозе также могут отмечаться тяжелые патологические реакции в ответ на травму: шок, отек мозга. Если травма произошла на фоне алкогольной интоксикации, то в диагноз вносится указание на это отягчающее обстоятельство.

После изложения первичных травматических компонентов диагноза отмечается: «Состояние после операции...» (ее название), если таковая была.

Затем указываются осложнения — внутричерепные (менингит, менингознцефалит, вентрикулит, абсцесс, субдуральная эмпиема, инфаркт мозга и др.) и внечерепные (пневмония, полостное кровотечение, жировая эмболия, инфаркт миокарда, тромбофлебит, язва желудка, гепатит, пролежни, сепсис, кахексия и др.).

Далее в диагнозе отмечаются сопутствующие заболевания, которыми страдал больной до травмы (гипертоническая болезнь, сахарный диабет, хронический алкоголизм и др.).

Приведем формулировки диагноза в остром периоде ЧМТ.

«Легкая закрытая ЧМТ, сотрясение головного мозга, ушибленная рана затылочной области; умеренное оглушение».

«Среднетяжелая открытая проникающая ЧМТ; ушиб мозга средней степени тяжести, преимущественно базальных отделов лобной области справа; умеренное субарахноидальное кровоизлияние, линейный перелом лобной кости, переходящий на дно передней черепной ямки; носовая ликворея; выраженный «лобный синдром»; умеренный левосторонний гемипарез».

Сотрясение головного мозга

Сотрясение головного мозга (СГМ) относится к легкой черепно-мозговой травме и на степени не делится. Клиническая картина СГМ вызывается пестрой картиной сосудистой дисфункции полушарий и базальных отделов головного мозга.

Первым и наиболее ярким симптомом СГМ является потеря сознания. Она длится мгновения или минуты. У 8% больных СГМ бывает и без потери сознания. В этом случае на короткое время наступает оглушение. Надо отметить, что потеря сознания бывает на столь короткое время, что больной иногда не фиксирует эту потерю сознания, если не рассказывают о ней очевидцы травмы.

Следующим частым признаком травмы мозга являются рвота и головная боль.

При внимательном осмотре у пострадавшего можно найти горизонтальный нистагм, снижение фотореакции зрачков на свет, снижение корнеальных рефлексов, парез конвергенции, сглаженность носогубной складки, отклонение языка, рассеянную, не укладывающуюся в один очаг разницу сухожильных рефлексов, снижение брюшных, кремастерных и подошвенных рефлексов. Все перечисленные симптомы одновременно не встречаются. Обычно присутствуют лишь некоторые из них. Эти симптомы нестабильны, то есть могут исчезнуть через один-два дня, но могут появиться на столь же непродолжительное время другие. К 7—8 дню обычно все «очаговые» симптомы исчезают. Лишь дольше других держатся сниженными кожные рефлексы, надолго остаются парез конвергенции и нистагм. Именно эта лабильность и рассеянность симптомов, их быстрый регресс и подтверждают диагноз сотрясения мозга.

На фоне скудных общемозговых и «локальных» симптомов отчетливо выявляются признаки вегетативной дисфункции: нарушение ночного сна, тошнота и плохой аппе-

тит, потливость, лабильность пульса, повышенная чувствительность к яркому свету, шуму, быстрая утомляемость при чтении, общая слабость.

Если больной поступил спустя несколько дней после травмы, то у него можно выявить и нарушение координации, что проявляется шаткостью походки, неустойчивостью в позе Ромберга, легкими нарушениями в пробах на координацию.

Из дополнительных методов исследования необходимо сделать обзорную краниографию в прямой и боковой проекциях и осмотреть глазное дно. При СГМ эти исследования не выявляют патологии. Однако если на рентгеновских снимках будет найден перелом (трещина) или при люмбальной пункции будет обнаружена кровь в ликворе, то непременно выставляется диагноз ушиба головного мозга.

Люмбальная пункция при сотрясении головного мозга выполняется:

1) при подозрении на более тяжелую степень ЧМТ и наличие субарахноидального кровоизлияния;

2) при подозрении на инфекционные осложнения ЧМТ (менингит, энцефалит);

3) в комплексе лечебных мероприятий при наличии ликворной гипертензии.

Лечение больных с сотрясением головного мозга. Эти больные лечатся в хирургическом отделении районной больницы. Целесообразно для них выделить специальную палату, поскольку они нуждаются в охранительном режиме — строгий постельный режим не менее 10 дней, запрещение чтения, слушания радиоприемника, просмотр телевизионных передач. Пострадавшему нужен максимальный отдых, продленный сон. Этому способствует назначение половины обычной дозы фенобарбитала (0,05) и димедрола в средней дозе (0,05). Эти же медикаменты применяются и в детской практике, лишь дозы меняются в зависимости от возраста ребенка. Утром и в обед лекарства даются после приема пищи, а третья доза — вечером перед сном. Известно, что фенобарбитал угнетает активизирующее влияние мезенцефалической ретикулярной формации, чем снижает возбудимость коры. Димедрол же уменьшает проницаемость капилляров, имеет слабое противорвотное действие. Применяемые совместно, эти препараты дают снотворный эффект. Фенобарбитал можно заменить двумя таблетками глюферала. Учитывая, что ЧМТ любой степени тяжести приводит к спазму сосудов головного мозга, следует назначить какой-нибудь сосудорасширяющий препарат (кавинтон 0,005, или трентал 0,1, или циннаризин 0,025, или ксантинолникотинат 0,15, или любой другой).

Кроме медикаментов пациентам необходимы полноценное питание и витамины в виде натуральных продуктов. В стационаре больные лечатся 15 дней. Амбулаторное лечение 15—16 дней под наблюдением невропатолога. Общая нетрудоспособность при сотрясении головного мозга — не менее 30 суток.

Ушиб головного мозга

Под ушибом головного мозга подразумевают повреждение его вещества. Очаги поражения отличаются своей глубиной, площадью и количеством. Так, при ушибе легкой степени они единичные и скорее напоминают гнезда петехиальных кровоизлияний. При более тяжелом повреждении — это уже сливные очаги по типу имбибиции мозга кровью, поражаются несколько извилин, порой целая доля, но не видно разрушения вещества мозга. При тяжелых ушибах в очаге поражения мозг разрушен — очаг первичного некроза представляет собой детрит (кашицу), вытекает свободно, так как разрушена мягкая мозговая оболочка. На разрезе мозга контузионный очаг имеет вид конуса с основанием на поверхности коры и вершиной, обращенной в глубину вещества. Очаги ушиба мозга могут быть как в месте приложения силы (удара), так ив противоположном месте — по типу противоудара. Причем последние очаги могут быть даже крупнее тех, которые расположены в месте приложения силы.

Как и при любой травме мозга, при его ушибе клиническая картина складывается из совокупности общемозговых, очаговых и менингиальных симптомов.

При ушибе мозга **легкой степени** минимальные морфологические изменения проявляются соответственно скудной неврологической симптоматикой.

Общемозговые симптомы при ушибе мозга те же, что и при сотрясении, но выражены более ярко и держатся дольше. Сознание теряется на короткое время — минуты, хотя ушиб мозга легкой степени может быть и без потери сознания. Наблюдается также нистагм, парез конвенгенции, снижение фотореакции зрачков и корнеальных рефлексов, мышечная гипотония. Наблюдают те же, что и при сотрясении, вегетативные расстройства — изменение пульса, нарушение сна, потливость. Очаговые симптомы скудно выражены и быстро регрессируют. Локальные изменения мышечного тонуса, парезы, так же как и афазия, при ушибе легкой степени встречаются редко. Обычно в неврологическом статусе имеется анизорефлексия по гемитипу в сочетании с центральным парезом лицевого **(VII)** и подъязычного **(XII)** нервов. В люмбальном ликворе кровь — спутник повреждения вещества мозга. Кровь и особенно продукты ее распада — билирубин ведут к асептическому воспалению в оболочках мозга. В клинике это появляется менингиальными симптомами — ригидность затылочных мышц, которая измеряется шириной пальца (пишут — «ригидность затылочных мышц 2 поперечных пальца»); симптом Кернига — тоническое напряжение мышц-сгибателей тазобедренных и коленных суставов. Для проверки симптома Кернига у лежащего на спине больного сгибают ногу в тазобедренном и коленном суставах под прямым углом. Затем следует попытаться разогнуть ногу в коленном суставе, что при наличии симптома Кернига не удается или удается частично, в зависимости от выраженности признака.

Краниография при ушибах головного мозга может не выявлять повреждений костей черепа. При обнаружении перелома черепа диагноз ушиба головного мозга становится несомненным. (Необходимо только помнить, что переломы свода черепа видны на рентгенограммах многие годы после травмы. Поэтому следует узнать у больного или родственников, не было ли у него подобных повреждений ранее. «Свежие» переломы свода черепа (при закрытых ЧМТ) нередко сопровождаются подкожной или подапоневротической гематомой или болезненностью при перкуссии черепа. Последнюю целесообразно проверять для сравнения в симметричных точках головы.)

В люмбальном ликворе кровь — спутник повреждения вещества мозга. В 1 $мм^3$ ликвора до 10 тысяч эритроцитов. Давление ликвора обычно нормальное или несколько повышено. Головная боль умеренная, но держится дольше, чем при сотрясении мозга. Вся симптоматика быстро и полностью регрессирует. Состояние больного все время остается удовлетворительным. Нормальный анализ ликвора не исключает ушиба головного мозга.

Нередко в первые дни после травмы бывает трудно провести черту между сотрясением и легким ушибом мозга в тех случаях, когда отсутствуют абсолютные симптомы ушиба (перелом свода или основания черепа и кровь в ликворе). Поэтому в приемном покое возможна такая формулировка диагноза: «легкая черепно-мозговая травма», которая в последующие дни подлежит уточнению с учетом динамики состояния больного. Этот прием позволяет врачу отделения избежать «гипноза» диагноза приемного покоя и самому конкретизировать диагноз.

Гипотензивный синдром развивается у ряда больных с легкой черепно-мозговой травмой. Чаще он бывает у лиц, госпитализированных лишь через несколько дней после травмы. Понижается секреция ликвора, ликворное давление снижается до 80—60 мм водного столба и ниже. Лежа в постели, эти больные чувствуют себя хорошо, но если они сядут или встанут на ноги, у них появляются и все нарастают головная боль вплоть до тошноты и рвоты, обморочные состояния. В горизонтальном положении,

особенно с приподнятым ножным концом постели, боли быстро стихают. При новом вставании все повторяется снова.

Более тяжелой бывает картина при ушибе мозга **средней степени тяжести.** Состояние пострадавшего остается несколько дней средней тяжести. Стволовые и вегетативные симптомы те же, но более грубо выражены и пролдожительные. Потеря сознания на десятки минут, часы, многократная рвота. По возвращении сознания больные еще долго (не одни сутки) находятся в состоянии оглушения. Пульс учашен. При базальном ушибе возможна анизокория. Головная боль весьма интенсивна и требует применения анальгетиков.

Очаговые симптомы более отчетливы и держатся дольше. Они, разумеется, зависят от локализации очага. Наиболее четко и часто выявляются двигательные и речевые нарушения. Чем ближе очаг поражения к передней центральной извилине, тем отчетливее парез в противоположных конечностях. Он сопровождается повышением сухожильных рефлексов, патологическими рефлексами и повышением мышечного тонуса на стороне, противоположной ушибу. Возможны параличи, речевые расстройства. Брюшные рефлексы и кремастерные рефлексы на стороне, противоположной ушибу, значительно ослабевают или (чаще) исчезают вовсе.

Перифокальный отек множественных очагов ушиба сливается в общий, что подтверждается признаками застоя на глазном дне (расширение вен, нечеткость контуров дисков зрительных нервов) и ликворной гипертензией — давление ликвора 200 мл водного столба и выше, ликвор красный, так как в одном кубическом мм его от 10 до 100 тысяч эритроцитов, увеличено содержание белка. Здесь суммируется белок крови, попавший в ликвор с белком из очага разрушения мозга, к ним добавляется белок, вышедший из русла в силу повышения проницаемости гематоэнцефалического барьера. Существует прямая зависимость степени тяжести травмы от количества белка в ликворе.

При ушибе **тяжелой степени** очагов разрушения несколько и они глубокие. Состояние больного тяжелое, так как обязательно сопутствует повреждение ствола мозга. Сознание утрачено глубоко (сопор или кома) и нередко — на часы, сутки, многие сутки. Снижен мышечный тонус. Зрачки расширены или сужены, возможно асимметрично. Нередко бывает расхождение глазных осей по горизонтали или вертикали, возможны маятникообразные движения глазных яблок. Нет реакции зрачков на свет. Все это свидетельствует о поражении верхнего отдела ствола мозга. Одновременно можно отметить нарушение глотания, расстройство дыхания, тахи- или брадипное, снижение артериального давления и температуры. Это свидетельствует о поражении нижнего отдела ствола мозга. Больные не реагируют на боль и на вдыхание паров нашатырного спирта. Нет спонтанных движений, и нередка арефлексия или диссоциация рефлексов по оси тела, когда имеются, например, рефлексы на руках и отсутствуют на ногах. Ввиду быстро присоединяющегося отека головного мозга, который возникает путем слияния перифокальных зон отека и гипоксического отека из-за дыхательной недостаточности, наступает дислокация мозга. Состояние больного быстро становится критическим. Люмбальная пункция в этих случаях становится опасной! Однако, если она была предпринята, то получают ликвор красного цвета. В 1 мм^3 свыше 100 тысяч эритроцитов, резко повышен белок — в 2 раза и более граммов на литр. Ликворное давление может быть высоким, но в случае дислокации мозга — низким и не отражать истинного давления в полости черепа.

По мере выхода больного из тяжелого состояния появляется реакция зрачков на свет, нормализуются состояние глазных яблок, сознание, глотание. Но зато теперь появляются нистагм, парез конвергенции, вегетативные расстройства, головная боль.

Что касается очаговых симптомов, то в первое время, пока больной находится в коме, они практически не выявляются, так как глубокое торможение в стволе мозга не позволяет обнаружить очаги поражения выше — в полушариях мозга. Лишь по мере

выхода из комы и восстановления функции ствола мозга появляются очаговые симптомы. При тяжелом ушибе они множественные, так как имеются несколько очагов поражения с обеих сторон. Судьба их зависит от локализации и глубины поражения. Если они в двигательной зоне или вблизи ее, то неврологический дефицит (парез или паралич) сохраняется надолго, а может быть, и навсегда.

Менингиальные симптомы ввиду низкого мышечного тонуса вначале выражены слабо или даже отсутствуют. Позднее в связи с повышением мышечного тонуса они выражены отчетливо.

К этому времени в ликворе часть эритроцитов погибла, и продукт их распада — билирубин — вызвал асептическое воспаление в оболочках.

Восстановление при ушибе тяжелой степени идет медленно, часто неполное. В дальнейшем к неврологическому дефициту часто присоединяются расстройства (психопатия, психастения и т. п.), нередко снижение интеллекта.

Встречаются две разновидности тяжелого ушиба головного мозга: диэнцефальный и мезенцефалобульбарный. При диэнцефальной форме страдает промежуточный мозг {зрительные бугры, сосочковые тела, серый бугор, воронка гипофиза и другие структуры). В клинике это проявляется утратой сознания, гипертермией до 39—40 °С и выше, тахикардией, тахпиное, повышением артериального давления. Обменные процессы протекают по типу катаболизма, отчего в крови значительно повышено содержание остаточного азота, глюкозы.

Мезенцефалобульбарная форма наблюдается реже. Она является результатом страдания стволовых структур — среднего и продолговатого мозга. Клиническая же картина противоположна предыдущей форме. Глубокая утрата сознания, нормальная или пониженная температура, брадикардия, брадипное, снижение артериального давления.

Диффузное аксональное повреждение головного мозга (ДАП-синдром)

Эта форма ЧМТ выделена из тяжелых ушибов головного мозга в последние годы. Она встречается у пострадавших детского и юношеского возраста. Другая особенность данного повреждения — оно является следствием высокоэнергетической травмы ускорения (как правило, автотравма или кататравма). Отдельных очагов ушиба и размозжения мозга при ДАП-синдроме не наблюдается. Основные разрушения локализуются в белом веществе полушарий — происходит разрыв аксонов в результате смещения друг относительно друга различных «слоев» мозгового вещества.

Для ДАП-синдрома характерно изначальное и длительное коматозное состояние, сопровождающееся децеребрацией или декортикацией. Ярко выражены вегетативные нарушения — гипертермия, гипергидроз, гиперсаливация.

Характерен переход комы в вегетативное состояние, о наступлении которого свидетельствует открывание глаз (без фиксации взора и признаков слежения). Это состояние может продолжаться до нескольких лет.

По мере выхода из вегетативного состояния выявляются множественные парезы, экстрапирамидные расстройства (скованность, брадикинезия, олигофазия, малые гиперкинезы), выражены психические расстройства в виде абулии, аспонтанности, резкой истощаемости.

Среди дополнительных методов исследования в диагностике ДАП-синдрома ведущая роль принадлежит компьютерной томографии (КТ), которая в первые дни после травмы выявляет признаки увеличения объема мозга (сужение желудочковой системы и субарахноидальных пространств). В динамике эта картина сменяется прогрессирующей атрофией мозга.

Лечение ДАП-синдрома только консервативное и существенно не отличается от лечения тяжелых ушибов мозга.

Лечение ушиба головного мозга

При ушибе головного мозга легкой степени постельный режим до 14 дней, пребывание в стационаре — 21 день. Медикаментозное лечение то же, что и при сотрясении головного мозга (фенобарбитал 0,05; димедрол 0,05; кавинтон 0,0005 или трентал 0,1). Оно лишь усиливается назначением витаминов В, и B_6 в средних дозах (0,05), чередуя их прием через день. Спустя несколько дней, при окончательной нормализации самочувствия у больного, дополнительно назначается один из биологических стимуляторов (стекловидное тело, алоэ или ФИБС), ноотропы (аминолон, ноотропил). Это лечение должно продолжаться в течение месяца, заканчивается амбулаторно. При ушибах головного мозга даже легкой степени следует проводить повторные люмбальные пункции с целью полной санации ликвора. Санация ускоряется, если одновременно проводится введение воздуха в субарахноидальное пространство спинного мозга. Делается это так. При нормальном ликворном давлении выводится кровавый ликвор и столько же вводится воздуха. При повышенном ликворном давлении воздуха вводится меньше, чем выведено ликвора, при пониженном — больше. Воздух вводится медленно. Процедура вызывает головную боль.

Анальгетики при легкой черепно-мозговой травме обычно не требуются, так как головная боль носит умеренный характер и легко стихает при соблюдении пострадавшим постельного режима.

Гипотензию — пониженное давление ликвора — начинают лечить положением в постели: убрать подушку, приподнять ножной конец кровати. Рекомендуется обильное питье. Если этого недостаточно, назначают внутривенные вливания 5% раствора глюкозы или физиологического раствора поваренной соли. Хороший эффект приносят внутривенные инъекции бидистиллированной воды по 20 мл ежедневно. Целесообразно назначение препаратов, усиливающих ликворопродукцию, — эфедрин, кофеин, папаверин.

Лечение тяжелой черепно-мозговой травмы начинается на догоспитальном этапе. Фельдшер ФАП или скорой помощи должен прежде всего оценить тяжесть состояния больного и уровень нарушения сознания, выявить и устранить нарушения дыхания и сердечной деятельности, кратко, но системно осмотреть пострадавшего и, наконец, сам доставить его в стационар.

Тяжелая черепно-мозговая травма всегда протекает в условиях гипоксии головного мозга, поэтому первым же мероприятием в борьбе с ней является устранение дыхательных расстройств (устранение вентиляционной гипоксии). Необходимо приподнять голову и туловище больного, освободить верхние дыхательные пути от крови, слизи и рвотных масс. Для предотвращения повторения обтурации дыхательных путей больного укладывают на бок или поворачивают голову набок. При западении языка необходимо ввести воздуховод за корень языка.

При падении сердечной деятельности необходимо введение дигитоксина, корглюкона или строфантина, кофеина, кортикостероидов.

Если у пострадавшего политравма, то в условиях стационара необходимо восполнение объема циркулирующей крови путем внутривенного введения компонентов крови (лучше эритроцитной массы), коллоидных и кристаллоидных растворов. Для улучшения реологических свойств крови требуется систематическое введение реополиглюкина, трентала, гепарина в малых дозах (до 20 тыс. единиц на сутки). Хороший эффект дает глюкозо-новокаиновая смесь.

Тяжелая ЧМТ сопровождается выраженным дефицитом калия и задержкой натрия. Это ведет к скоплению жидкости в межклеточном пространстве и клетках мозгах — отеку мозга. Введение препаратов калия препятствует развитию этих процессов — смесь Лабори (10% раствор глюкозы — 500 мл, 4% раствор хлористого калия — 50 мл, простой инсулин — 12 Ед.) два раза в сутки через равные промежутки времени. С этой же целью можно вводить раствор панангина. Концентрированный раствор глюкозы обеспечивает энергетические потребности мозга и предотвращает распад белков.

Для выведения избытков жидкости из мозга применяются лазикс и урегит. Но надо помнить, что при этом необходимо адекватное восполнение выведенной жидкости внутривенными вливаниями. Только так можно избежать эксикоза — недостатка воды, который усугубляет тяжелое состояние больного. Этому помогает измерение диуреза, уровня электролитов крови, и в первую очередь — калия и натрия.

Витамин Е (токоферол), вводимый *в* больших дозах, укрепляет мембраны гематоэнцефалического барьера и препятствует патологическому перемещению через них электролитов, а с ними и воды. Аналогичным образом действуют кортикостероиды. С этой же целью применяют ноотропил (пирацетам), который помимо уплотнения мембран улучшает метаболизм клеток, поэтому его применяют с первых дней после тяжелой ЧМТ.

С целью улучшения мозгового кровотока вводят вазоактивные препараты. С этой целью применяют эуфиллин, кавинтон, сермион и др. Витамины группы В ($В_1$—$В_6$) улучшают условия углеводного и белкового обменов. Вводят их поочередно, чередуя через день. С этой же целью уже в остром периоде применяют в больших дозах церебролизин (в/в до 40 мл/сутки).

Экстренных мер требует гипертермия при диэнцефальном синдроме — проводится нейровегетативная блокада коктейлем нейроплегика с антигистаминным препаратом (например, 2,5% раствор аминазина 2 мл и 1% раствор димедрола 2 мл). Если спустя 30—40 минут температура не снижается, больного обкладывают пузырями (кладут на область крупных сосудов) со льдом или накрывают мокрой простыней и включают вентилятор. Каждые 30 минут измеряют температуру в прямой кишке, доводя ее до 37 °С и чуть выше. Затем, манипулируя пузырями со льдом и повторными инъекциями коктейля (но не чаще чем каждые 4 часа), поддерживают достигнутую температуру 2—3 дня. Преждевременное снятие блокады чревато углублением диэнцефальнои патологии с менее успешной повторной ее коррекцией.

Для профилактики легочных осложнений проводят систематическую санацию верхних дыхательных путей вплоть до наложения микротрахеостомы (но отсутствие рефлекса с трахеи является противопоказанием к ее наложению), применяют вибрационный массаж грудной клетки, горчичники, банки, назначают антибиотики.

Спустя 2—3 дня после травмы при неадекватном сознании больного или отсутствии сознания начинают кормление по зонду. Сначала вводят небольшие порции по 200—300 мл из-за опасения рвоты и аспирации рвотных масс или регургитатции. При отсутствии этих явлений дозу увеличивают. В сутки нужно обеспечить 2,5—3 тысячи калорий.

После выхода пострадавшего из тяжелого состояния необходимо проведение восстановительного лечения:

— антиконвульсанты (фенобарбитал по 50 мг/сутки),
— инъекции витаминов $В_1$—$В_6$,
— ноотропы (ноотропил, ацефен, аминалон),
— сосудорасширяющие препараты (кавинтон, сермион, эуфиллин),
— биогенные стимуляторы (алоэ, ФИБС или стекловидное тело),
— глютаминовая кислота,
— антихолистеразные препараты (глантамин, оксазил, прозерин, стефаглабин) при наличии двигательных расстройств,
— лечебная физкультура и массаж,

— занятия с логопедом при моторной афазии.

Спустя 4 месяца после тяжелой и средней степени тяжести ЧМТ больного, как правило, переводят на инвалидность. Санаторно-курортное лечение при травме головного мозга не предусмотрено. Больной один-два года после тяжелой ЧМТ не должен менять климатическую зону, особенно нежелательны поездки на юг.

После выписки из стационара больные с травмой черепа должны находиться под диспансерном наблюдением и периодически лечиться у невропатолога. Повторные курсы восстановительного лечения на первом году проводят 2—3 раза.

Перелом основания черепа

Считаем целесообразным выделить в особый раздел перелом основания черепа не столько из-за возможного массивного ушиба мозга, сколько из-за частых гнойных внутричерепных повреждений. Действительно, в результате разрыва мозговых оболочек такие повреждения часто сопровождаются ликвореей. В этих случаях их надо рассматривать как открытые проникающие черепно-мозговые повреждения даже при отсутствии признаков нарушения покровов черепа. В связи с возникновением травматического сообщения полости черепа с параназальными синусами или средним ухом всегда существует реальная опасность развития гнойных внутричерепных осложнений. Об этом надо всегда помнить. И поэтому если фельдшер или врач ставит диагноз перелома основания черепа, то антибиотики надо начинать вводить сразу же, не откладывая это до госпитализации пострадавшего в хирургическое отделение и осмотра больного хирургом. И еще надо всегда помнить, что перелом основания черепа — это диагноз не рентгенологический, а часто клинический, мы бы сказали, что это даже «уличный» диагноз — настолько симптомы основания бросаются в глаза при беглом осмотре пострадавшего.

Примером тяжелого осложнения, когда диагноз перелома основания черепа не был поставлен и больной не получал антибиотики, может быть следующее клиническое наблюдение.

Машинист электровоза во время ремонтных работ получил удар по лицу тяжелым предметом. Он был один в кабине электровоза, сам выполз из него, поэтому длительность потери сознания не известна. Доставлен в Ярославскую железнодорожную больницу. Дежурный травматолог, имеющий специализацию по нейрохирургии, госпитализировал больного с диагнозом врача скорой помощи — перелом правой орбиты, ретробульбарная гематома, экзофтальм, ушиб головного мозга. Диагноз перелома основания черепа не был поставлен, и не были назначены антибиотики. Этот диагноз и не прозвучал на утренней клинической конференции, не был поставлен консультантами окулистом и невропатологом, не был поставлен и заведующим отделением (лечащим врачом был тот же дежурный врач — травматолог с нейрохирургическим уклоном). Состояние больного, судя по истории болезни, улучшалось день ото дня — к 8 дню значительно опал отек лица, хотя сохранялись экзофтальм и субфебрильная температура. На 9 день лечащий врач сделал больному люмбальную пункцию, после чего состояние резко ухудшилось — поднялась температура до 39 °С, стало утрачиваться, а потом и вовсе исчезло сознание. Была заподозрена внутричерепная гематома (все эти дни после госпитализации были расценены как светлый промежуток). С обеих сторон были наложены поисковые фрезевые отверстия, гематомы не найдено. Больной умер к концу вторых суток после появления признаков осложнения. На вскрытии был найден тяжелый менингит, особенно выраженный на основании черепа.

Несомненно, одной из причин возникшего тяжелого гнойного осложнения было то, что больному не был поставлен диагноз открытой проникающей черепно-мозговой трав-

мы за счет перелома основания черепа. Поэтому не были назначены антибиотики, поэтому нагноилась ретробульбарная гематома и возник тяжелейший базальный менингит.

По локализации переломы основания черепа целесообразно делить на три группы.

Первая — больные с передними или фронтобазальными повреждениями (около 70% пострадавших), включающими в себя переломы основания передней черепной ямки и стенок параназальных синусов, часто сопровождающиеся назальной ликвореей.

Вторая — больные со средними или латеробазальными повреждениями, захватывающими основание средней черепной ямки, пирамиду височной кости или ее сосцевидный отросток и нередко осложняющимися ушной ликвореей.

Третья — больные с переломами задней черепной ямки — перелом затылочной кости. Они чаще всего относятся к закрытой ЧМТ в отличие от первых двух, поэтому опасность развития менингита при этих переломах не столь высока.

Диагноз перелома основания черепа несложен. К типичным симптомам относят следующие:

— нарастающие кровоизлияния вокруг глаз — «симптом очков» (об этом симптоме перелома основания черепа через переднюю черепную ямку почему-то знают все). Для переломов основания черепа через переднюю черепную ямку более характерны возникновение «симптома очков» через 6—12—24 часа после травмы и большая выраженность кровоизлияний на верхних веках. В отличие от этого «очки», возникающие при переломах носа, ушибе глазницы, появляются почти сразу и нередко более выражены на нижних веках;

— нарастающие кровоизлияния за ушами над сосцевидным отростком (об этом достоверном симптоме перелома височной кости, то есть перелома основания черепа через среднюю черепную ямку, почему-то фельдшера и хирурги знают мало);

— кровотечение из носа (продолжается несколько часов или даже суток) и кровотечение из уха;

— истечение ликвора из ушей или носа. Если больной лежит на стороне, противоположной перелому, то в ухе скапливается «озерцо» светлой жидкости, она может быть окрашена кровью — «симптом озерца»; если больной лежит на стороне перелома, то на подушке под ухом возникает двойное сырое пято — центр его красный (кровь), а периферия желтая (ликвор). Это так называемый симптом «двойного пятна». Назогемоликворею диагностировать трудно, когда больной заглатывает ликвор или он вытекает вместе с кровью и слизью из носа. О том, что вытекает кровь с ликвором, говорят длительность истечения отделяемого из носа (2—3 дня и более), постоянное проглатывание больным «чего-то текущего из носа» и симптом «мягкого платка» — если платок после высыхания остается мягким, то из носа течет кровь с ликвором, если же. после высыхания платок становится жестким, то из носа течет слизь. При незначительной назоликворее, которая может иногда длиться недели и месяцы после травмы, выявить ее помогает «симптом чайника»: больному предлагается сесть с опущенной между ног головой, держа у носа платок или марлю. В этой «провоцирующей» позе ликвор вытекает интенсивнее. Если же у врача при этом сохраняется сомнение в характере выделений из носа (слизь или ликвор), необходимо собрать несколько капель отделяемого в чистую пробирку и сделать анализ этой жидкости на сахар. Слизистое отделяемое из носа, в отличие от ликвора, не содержит сахара(!);

— периферическое поражение черепно-мозговых нервов. Они выходят через естественные отверстия основания черепа, поэтому когда линия перелома проходит через естественное отверстие основания черепа, то повреждается проходящий через это отверстие нерв. Возникают симптомы выпадения функции соответствующего черепно-мозгового нерва. Это исчезновение обояния, когда сломана решетчатая кость, исчезнование зрения на один глаз, когда перелом проходит через отверстие зрительного нерва. Характерным для перелома основания черепа через среднюю черепную ямку явля-

ется повреждение слухового нерва, которое проявляется снижением или полной потерей слуха. Иногда ему сопутствует повреждение лицевого нерва в канале пирамидки височной кости, результатом которого является парез или паралич мышц соответствующей половины лица, включая верхнемимическую мускулатуру;

— пневмоцефалия, видимая на рентгеновских снимках черепа (рис. 19.1);

— дурашливость, озлобление больного при переломе костей носа (говорит об ушибе лобных долей). Этот симптом хорошо знают отоларингологи.

Есть косвенные признаки перелома основания черепа. Так, по данным радиоизотопного исследования (В. В. Лебедев с соавт., 1982), основание черепа сломано у 70% больных с переломом костей носа (кости носа упираются в решетчатую кость, поэтому она легко ломается, если ломаются кости носа), у 50% больных с переломами скуловой кости и у 30% больных с переломами верхней челюсти.

Как видно из изложенного, симптомы перелома основания черепа могут быть распознаны фельдшером или врачом при беглом осмотре больного даже на улице. Очень важно быть всегда нацеленным на возможность перелома основания черепа у каждого больного с **ЧМТ,** так как такому пострадавшему с первых часов после травмы надо начать антибактериальную терапию.

Примером может быть следующее клиническое наблюдение.

Молодой учитель, будучи в состоянии опьянения, опрокинулся на стоящую машину «Жигули». Хозяин ее ударил пьяного кулаком по голове. Проходившая мимо медицинская сестра сказала водителю и его другу, чтобы они везли учителя в больницу, так как у него сломано основание черепа (она заметила у него кровотечение из уха!). Они так и сделали —отвезли пострадавшего в больницу, посадили его на стул возле кабинета хирурга, оказавшегося их знакомым. Хирург позвонил жене учителя и сказал, что ее муж пьян и его надо взять домой, иначе им займется милиция. Жена так и сделала. А через несколько дней учитель умер от менингита. Во всей этой Истории для меня интересен факт, что медицинская сестра на улице по одному признаку — кровотечение из уха — поставила диагноз перелома основания черепа, а хирург не смог этого сделать. Если бы он госпитализировал больного и сразу же начал антибактериальную терапию, то, возможно, больной бы остался жив.

У больного с переломом основания черепа необходимо уделить особое внимание профилактике внутричерепных гнойных осложнений — введение антибиотиков широкого спектра действия, санация носоглотки и среднего уха путем закапывания в них антибиотиков. Больного непременно должен осмотреть оториноларинголог, невропатолог, окулист.

Консервативное лечение показано при относительно нетяжелых повреждениях основания черепа, параназальных синусов и среднего уха, когда можно рассчитывать на ликвидацию ликвора бескровным путем. **Лечение начинают со строго постельного режима, придания голове больного возвышенного положения.** Это способствует уменьшению ликвореи. В лечебный комплекс входят также дегидратационная терапия, повторяемые через 1—2 дня люмбальные пункции с выведением 20—30 мл ликвора, а также субарахноидальная инсуфляция 15—30 мл кислорода или воздуха. Препаратом выбора среди диуретиков при лечении ликвореи является диакарб, назначаемый в дозе 0,25—0,75 (1—3 таблетки) в сутки, так как он снижает ликворопродукцию. При его отсутствии можно использовать лазикс и другие диуретики.

Особое значение имеют профилактика и лечение гнойных внутричерепных осложнений. Сюда входят санация полости рта и наружных слуховых проходов, применение антибиотиков широкого спектра действия. Эти мероприятия дополняют эндолюмбальные введения канамицина по 30—50 тысяч Ед через 1—2 дня по ликвидации ликвореи.

При лечении уже развившихся гнойных осложнений внутримышечное (внутривен-

ное) введение антибиотиков можно сочетать с эндолюмбальным (люмбальные пункции делаются через день или ежедневно). После измерения ликворного давления и взятия ликвора на анализ антибиотик, разведенный физраствором (не новокаином!!!), вводится медленно (предварительно его раствор перемешивается с ликвором путем осторожного насасывания последнего из пункционной иглы в шприц). Для эндолюмбального введения применяются следующие антибиотики: канамицин (эндолюмбальная доза 50-100 мг), левомицетин сукцинат натрия (50—100 мг), мономицин (50—75 мг), полимиксин М (50—100 тысяч Ед). Профилактические их дозы в 2 раза ниже. Оптимальным является подбор антибиотика путем посева на флору ликвора или мазка со слизистой носа.

Показания к хирургическому лечению ликвореи возникают при многооскольчатых переломах переднего отдела свода черепа, основания передней черепной ямки и стенок параназальных синусов; вдавленных проникающих переломах переднего и бокового парабазального отдела свода черепа, распространяющихся на стенки парабазальных синусов и латеральные отделы пирамиды височной кости; сдавлении головного мозга нарастающей пневмоцефалией; не поддающейся консервативному лечению назальной ликворее и рецидивах гнойных внутричерепных осложнений в резидуальном периоде травмы. Конечно, показания к оперативному лечению в этих случаях и саму операцию должен сформулировать и выполнить высококвалифицированный нейрохирург, который должен быть вызван к больному из областного нейрохирургического центра.

Сдавление головного мозга

Причиной его при травме чаше всего бывает внутричерепная гематома. Возможно сдавление головного мозга отломками костей черепа и отеком мозга, субдуральной гидромой.

Гематомы подразделяются на эпи-, субдуральные, внутримозговые и внутрижелудочковые. Первые обычно возникают при повреждении ствола и ветвей средней оболочечной артерии, а субдуральные, как правило, из-за обрыва вен, впадающих в верхний сагиттальный синус. Внутримозговые гематомы — сателлиты тяжелого ушиба мозга с размозжением его вещества. Возможно сочетание гематомы на разных этажах с одной стороны или с обеих сторон. Частота гематом колеблется от 2 до 8% от общего числа больных с травмой головного мозга. Нередко гематомы бывают двусторонними (до 16% от общего их числа). Эти случаи особенно трудны для диагностики.

Клиническая картина гематомы зависит от ее локализации и объема. Но наиболее отчетливую клиническую картину дают эпидуральные гематомы.

Так как почти всегда гематомы возникают на фоне ушиба головного мозга, то в момент травмы пострадавший теряет сознание вследствие ушиба мозга. Затем сознание восстанавливается, но накопившаяся гематома вызывает сдавление мозга, его смещение и ущемление ствола (дислокацию), что приводит к постепенному угасанию сознания вновь. Оно проходит фазы оглушения, сопора, развивается и усугубляется кома. Этот период прояснения сознания называется «светлым промежутком» и в данном случае развернутым, так как сознание восстанавливается до ясного. Однако при ушибе мозга средней и тяжелой степени больной утрачивает сознание надолго в силу ушиба, и поэтому за короткий период накопления эпидуральной гематомы (кровотечение артериальное!) оно полностью восстановиться не успевает. Наступает дислокация, и поэтому сознание угнетается вновь. Оно успело восстановиться лишь до сопора или оглушения. Такой «светлый промежуток» называется стертым.

СХЕМА, ИЛЛЮСТРИРУЮЩАЯ ДИНАМИКУ УРОВНЯ РАССТРОЙСТВ СОЗНАНИЯ ПРИ РАЗВЕРНУТОМ И СТЕРТОМ «СВЕТЛОМ ПРОМЕЖУТКЕ»

— развернутый «светлый промежуток»
II — стертый «светлый промежуток»

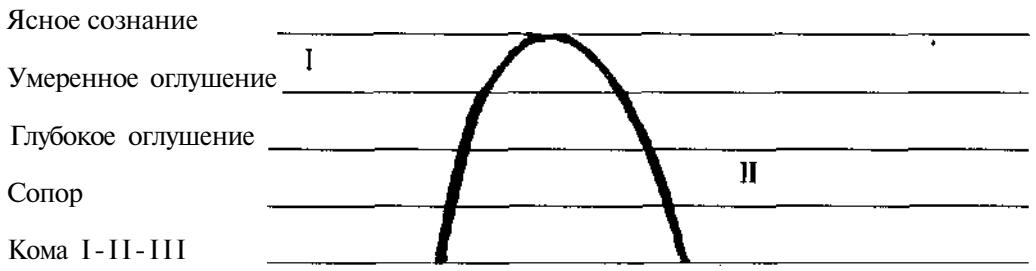

Если в «светлом промежутке» сознание восстанавливается полностью, то по мере скопления крови в эпидуральном пространстве у больного нарастает головная боль. Вновь появляется рвота. Постепенно замедляется пульс, отчетливой становится анизокория. Зрачок, как правило, расширяется на стороне гематомы. Снижается, а потом исчезает реакция зрачка на свет.

Вследствие локального сдавления мозга (обычно выпуклой его поверхности) появляются и все нарастают очаговые симптомы, очень характерные для эпидуральной гематомы. Сначала появляется парез нижнемимической мускулатуры (7 пара), возможны речевые расстройства, анизорефлексия с преобладанием рефлексов на противоположной гематоме стороне. Затем симптоматика усугубляется до гемипареза, одновременно повышается мышечный тонус, появляются патологические рефлексы. До паралича дело дойти обычно не успевает.

На фоне прогрессирующего угнетения сознания (оглушением—сопор—кома) у пострадавшего периодически возникают приступы психомоторного возбуждения. Он либо мечется в постели, либо встает и стремится куда-то. Больной в такой момент может встать на подоконник и выпасть из окна. Поэтому необходимо постоянное наблюдение за ним, а при необходимости — фиксация в постели.

Субдуральная гематома накапливается медленнее — венозный источник. Беспрепятственно распространяясь между паутинной и твердой мозговой оболочками, она мягко покрывает все (или почти все) полушарие головного мозга. Эта гематома не имеет отчетливых границ, а поэтому в отличие от эпидуральных гематом дает скудные очаговые симптомы. Обычно они заключаются в парезе нижнемимической мускулатуры, умеренном гемипарезе на стороне, противоположной гематоме, и повышении сухожильных и появлении патологических рефлексов также на стороне, противоположной гематоме. Доминируют же при субдуральной гематоме общемозговые симптомы: головная боль с тошнотой и рвотой, оглушенность, застойные явления на глазном дне.

Субдуральные гематомы могут быть острыми, когда критическое состояние наступает в первые трое суток после травмы. Они бывают при ранении крупных вен или артерий и напоминают тогда эпидуральные гематомы. Однако нередко кровотечение даже из крупной вены быстро останавливается из-за выравнивания венозного давления с давлением в полости гематомы. В таких случаях гематомы не столь массивны, клиническая картина на некоторое время стабилизируется. Тогда светлый промежуток растягивается на многие дни и недели. Потому выявляемая в сроки от 4 до 14 дня гематома называется подострой, а спустя 14 дней — хронической.

Внутримозговые гематомы, как уже упоминалось выше, — спутники разрушения моз-

га. Они накапливаются быстро, но, возникнув из разорванных вен (артерии более прочны и меньше травмируются), остаются ограниченными. Динамика процесса здесь обусловлена прогрессирующим перифокальным отеком мозга в общий, который и приводит к дислокации.

Дополнительные методы исследования в диагностике черепно-мозговой травмы

Первым дополнительным методом исследования ЧМТ является обзорная краниография. На ней выявляется целостность костей черепа. Переломы делятся на переломы свода и основания черепа.

Переломы свода черепа бывают линейными рис. (19.2) и оскольчатыми. Последние могут носить характер вдавленных (импрессионных) (рис. 19.3).

Переломы основания черепа на обзорных (не прицельных) краниограммах диагностируются косвенно, когда, опускаясь вниз, линия перелома теряется в тени основания черепа. У рентгенологов существует правило: если линия перелома свода доходит до основания черепа, значит, она переходит на основание черепа. Такими могут быть переломы лобной, височной и затылочной костей. В первом случае они клинически нередко сопровождаются массивными кровоподтеками сначала верхних, а потом и нижних век, которые затем превращаются в известные всем «очки».

Если линия перелома переходит на решетчатую кость, то это сопровождается носовым кровотечением, на краниограммах видна в виде затемнения кровь в придаточных пазухах носа.

В случае перелома пирамиды височной кости возможны кровотечение и ликворея из уха, кровоподтек в области сосцевидного отростка. Оториноларинголог при отоскопии видит либо разрыв барабанной перепонки, либо гемотимпанум. При этом может пострадать лицевой нерв, что будет сопровождаться его параличом (периферический тип), нередко страдает слуховой нерв.

Перелом затылочной кости обычно бывает продольным и лучше выявляется специальной укладкой.

Следующим неотъемлемым методом исследования должна быть люмбальная пункция. Противопоказанием для нее служит лишь тяжелое состояние пострадавшего с нарушением витальных функций (дислокация мозга). При пункции обязательно измеряется ликворное давление в мм водного столба (а не частотою капель!), сразу оцениваются цвет и прозрачность ликвора. Затем в лаборатории исследуют белок, лейкоциты (цитоз) и эритроциты в 1 мм^3.

Техника люмбальной пункции

Больной лежит на боку, помощник хирурга фиксирует его, стоя со стороны лица и прижимая к себе голову и бедра больного. Спина больного при этом становится выгнутой кзади — расширяются межостистые промежутки, что облегчает проведение иглы между ними.

Обрабатывается кожа спины дважды — йодом и спиртом. Намечается точка пункции — место пересечения линии остистых отростков и горизонтальной линии, соединяющей верхние края гребней подвздошных костей. Эта точка соответствует межостистому промежутку L_3-L_4. При необходимости пункция может выполняться на один промежуток выше (L_2-L_3) или на один-два промежутка ниже (L_4—L_5 или L_3—S,). На столе за спиной больного раскладывается стерильная пеленка с завернутым в нее инструментом для пункции — шприц с иглой для выполнения местной анестезии, игла для люм-

бальной пункции с мандреном, стерильная пробирка, Г-образная стеклянная трубка с одним коротким коленом, соединенным короткой резиновой трубочкой с павильоном иглы, который можно насадить на иглу для пункции, и с длинным коленом (не менее 300 мм) для измерения спинномозгового давления. В пеленку должны быть завернуты также 4—5 стерильных марлевых шариков и пинцет или лучше кровоостанавливающий зажим Кохера для захватывания шариков.

В точке пункции делается местная анестезия кожи и межостистого промежутка 1% раствором новокаина до 10 мл.

Скос мандрена должен точно соответствовать скосу иглы. Если мандрен выстоит из просвета иглы хоть немного, то проводить с таким мандреном иглу очень трудно. Если кончик мандрена хоть чуть погружен в просвет иглы, то есть опасность занесения в люмбальный канал при пункции кусочка эпителия и имплантации его там с последующим ростом эпителиальной опухоли. Перпендикулярно поверхности кожи прокалывают мягкие ткани между остистыми отростками до ощущения проваливания кончика иглы через более плотное препятствие (это ощущение возникает при прохождении твердой мозговой оболочки). Обычно при пункции хирург ощущает два «провала» — первый при прохождении иглы через желтую связку и второй при прохождении через твердую мозговую оболочку. Мандрен извлекается. Начинающая вытекать каплями из иглы прозрачная (нет крови) или кровавая (есть кровь) жидкость говорит о том, что кончик иглы находится в субарахноидальном пространстве и вытекает ликвор. К павильону иглы присоединяется стеклянная трубка коротким коленом. Жидкость из люмбального пространства начинает заполнять стеклянную трубку, поэтому подъем ее останавливается и лимб уровня начинает колыхаться в ритм с дыханием. Металлической линейкой, лучше стерильной, измеряется в мм давление спинномозговой жидкости. В норме оно равно 100—200 мм водного столба. После измерения давления стеклянная трубка отсоединяется от иглы и ликвор собирается на анализ в стерильную пробирку. После набора нужного количества (обычно 2—5 мл) повторно измеряв.*ся* ликворное давление (резидуальное). В норме выведение 1 мл ликвора снижает исходное давление примерно на 10 мм водного столба. При отсутствии особых показаний не следует снижать исходное давление более чем на $^1/_3$ (то есть при исходном давлении 150 мм водного столба выводят до 5 мл ликвора). Резкое падение ликворного давления после люмбальной пункции может быть следствием возникшей в результате пункции дислокации мозга (в этих случаях больной отметит усиление головной боли, ухудшается общее состояние, возможно углубление расстройства сознания в первые минуты или часы после пункции). В случае резкого падения ликворного давления целесообразно эндолюмбальное введение нескольких мл воздуха или физраствора. После измерения резидуального давленияигла извлекается, место пункции обрабатывается йодонатом, делается стерильная наклейка. После пункции больной должен не менее суток не вставать с постели.

В истории болезни делается запись:

Люмбальная пункция № 1 (2, 3 и т. д.).

Под м/а Sol. Novocaini 1%—5,0 в Ц—L_4 (L_4—L_3) промежутке сделана LP. Ликвор бесцветный (розовый, кровянистый, кровавый, ксантохромный и т.д.), прозрачный (мутный, опалесцирующий). Давление ... мм водного столба. Выведено на анализ ... мл ликвора. Резидуальное давление ... мм водного столба.

Подпись врача.

Если во время пункции эндолюмбально вводились воздух, антибиотики или другие лекарственные препараты, это также указывается в протоколе.

Третьим обязательным методом исследования для всех пострадавших с черепно-мозговой травмой является **исследование глазного дна окулистом.** Если при легкой **ЧМТ** глазное дно и его сосуды остаются неизменными, то при тяжелом ушибе мозга, ведущем к его отеку или сдавлению мозга гематомой, появляются признаки затруднения

оттока из вен глазного дна. Они расширяются, становятся извитыми, появляется отек диска зрительного нерва. Однако для этих изменений требуется определенный срок, и поэтому в первые часы после травмы, несмотря на выраженную внутри мозговую гипертензию в связи с отеком мозга или гематомой, изменения на глазном дне практически отсутствуют.

Если у больного подразумевается внутричерепная гематома, то ему непременно выполняется эхолокация мозга. Смещение срединных структур мозга, к которым относятся узкий третий желудочек мозга и эпифиз, на 3 мм и более от срединной линии свидетельствует о превалировании размеров одного полушария над другим, что при травме указывает на наличие гематомы. Метод прост, безопасен и информативен. В настоящее время он доступен для любой районной больницы.

При подозрении на внутричерепную гематому в условиях районной больницы может быть выполнена каротидная ангиография. На ангиограммах в передне-задней проекции отчетливо видно отклонение передней мозговой артерии от средней линии, а ветви средней мозговой артерии оттесняются от внутренней костной пластинки, и тогда выявляется бессосудистая зона, что свидетельствует об эпи- или субдуральной гематоме. Метод непрост, не безопасен, требует известных навыков.

Безусловно, одним из лучших диагностических методов, позволяющих выявить и внутричерепные гематомы, и зоны разрушения мозга (контузионные очаги), является компьютерная томография. Она стала доступна для крупных городских и районных больниц (рис. 19.4, 19.5, 19.6),

Наложение поисковых фрезевых отверстий — последнее мероприятие, подтверждающее или отвергающее диагноз внутричерепной гематомы. Эта операция проводится в операционой, подготовленной для трепанации черепа. На стороне подозреваемой гематомы накладываются 2—3 отверстия (рис. 19.7). Первые два — ближе к основанию черепа, где чаше и встречаются гематомы, в лобно-височной и теменно-височной областях. Если первые два отверстия не выявили гематомы, то третье отверстие целесообразно наложить в парасагиттальной области. При выраженной внутричерепной гипертензии и наличии на рентгенограммах перелома затылочной кости следует наложить поисковое фрезевое отверстие на линии перелома. С помощью поисковых фрезевых отверстий диагностируют гематому при отсутствии компьютерной томографии, эхолокации и ангиографии мозга.

При обнаружении во время диагностической трефинации внутричерепной гематомы хирург должен сделать трепанацию черепа. Поэтому уже во время выполнения трефинации следует планировать разрез мягких тканей, чтобы потом его продлить в разрез для трепанации.

В условиях экстренной медицины хирург чаще всего не имеет возможности определить точную локализацию гематомы (что позволяет компьютерная томография) и ее распространенность. Обычно можно судить только о стороне расположения гематомы — справа или слева. Поэтому следует стремиться к более широкому операционному доступу (по типу гемикраниотомии). В большинстве случаев предпочтительнее костно-пластическая трепанация, так как она всегда при необходимости может быть переведена в декомпрессивную путем удаления костного лоскута. Резекционная же трепанация заведомо обрекает больного на послеоперационный дефект черепа, хотя хирург еще не знает степени повреждения мозга и выраженности его отека и, следовательно, не может a priori судить о необходимости декомпрессии.

Техника костно-пластической трепанации черепа

Эндотрахеальный наркоз. Предпочтительнее положение больного на боку, противоположном стороне трепанации. Голова располагается на подголовнике. Обрабатывается

операционное поле (во избежание ожога кожи после йодоната следует обработка спиртом). Зеленкой на голову наносятся схема Кренлейна и линия разреза (рис. 19.8). •

Мы не рекомендуем использовать косой разрез Кушинга (рис. 19.9) в височно-теменной области, так как он обеспечивает менее широкий операционный доступ и — что самое главное — в случае выполнения декомпрессивной трепанации этот разрез располагается над дефектом костей свода черепа с последующим образованием грубого кожно-оболочеч но -мозгового рубца. Последний нередко создает серьезные трудности при последующей пластике дефекта черепа. Предпочтение мы отдаем широкому подковообразному разрезу в лобно-теменно-височной области (рис. 19.10).

После разметки по всей площади лоскута под апоневроз вводится 0,25% раствор новокаина (можно с адреналином) или физраствор — так называемая гидравлическая препаровка, облегчающая отделение кожно-ап о невротического лоскута. Разрез мягких тканей (кожи, подкожной клетчатки и апоневроза) проводится не сразу по всей длине, а за несколько приемов для уменьшения кровопотери. При этом хирург и ассистент с обеих сторон разреза прижимают кожу 2—5-м пальцами, одновременно оттягивая края разреза. Последовательно поднимая пальцы, обнаруживают кровотечение из мягких тканей, которое останавливают зажимами Адсона и коагуляцией. В линию разреза укладываются расправленные марлевые шарики с перекисью водорода. После завершения всего разреза ассистент собирает в руку все зажимы, находящиеся на образовавшемся лоскуте, и подтягивает их кверху. Хирург при этом производит отделение кожно-ап о невротического лоскута от надкостницы (после гидравлической препаровки это происходит очень легко). Лоскут откидывается к уху и фиксируется (под его основание подкладываются 1—2 свернутые салфетки во избежание перегиба его сосудов во время операции). После гемостаза внутренняя поверхность лоскута накрывается салфеткой.

Скальпелем, а затем распатором хирург отмечает на надкостнице места наложения фрезевых отверстий. Для образования широкого костного «окна» их должно быть не менее 6: 2 у основания черепа, 2 — парасагитгально и 2 — между ними, как показано на рисунке. (При слишком больших расстояниях между соседними отверстиями их количество может быть увеличено.) Наложение отверстий начинается копьевидной фрезой, заканчивается конической. Смена фрез производится, как только копьевидная фреза пройдет всю толщину кости (при этом ее кончик теряет костную опору, и трепан в руках хирурга начинает слегка «гулять» или «стучать»). В наложенные отверстия укладываются шарики с перекисью водорода.

От одного отверстия к другому под костью проводится проводник Поленова, ассистент помогает вывести его в соседнее отверстие, подцепив ложкой Фолькмана. После этого на проводнике укрепляется пилка Оливекрона и протаскивается с проводником. Концы пилки берутся на специальные ручки или зажимы, и производится пропил между 2 фрезевыми отверстиями (проводник Поленова удаляется только после пропила, так как защищает ТМО от пилки). Линию пропила следует делать наклонной кнаружи, чтобы площадь костного лоскута по наружной костной пластинке была больше, чем по внутренней (тогда костный лоскут после операции никогда не сместится в полость черепа). Так делаются пропилы между всеми отверстиями, кроме тех, которые находятся в основании лоскута. Между ними делается неполный пропил, чтобы не повредить мышечную ножку костного лоскута. Не удаляя пилку и проводник, хирург вводит в два верхних отверстия костные элеваторы и резким движением отламывает кости лоскута (при этом ассистент надавливает большим пальцем на линию надпила для того, чтобы линия перелома наружной пластинки была более ровной).

Образовавшийся костный лоскут окутывают салфеткой и также оттягивают вниз. Острые края кости по линии излома выравнивают кусачками. Кровотечение из .сосудов кости останавливают промазыванием воском, кровотечение из сосудов твердой мозговой оболочки — коагуляцией и перекисью водорода. Хирурги обрабатывают перчатки. Если имеется эпидуральная гематома, она удаляется отмыванием и отсосом. Оцениваются цвет, на-

пряжение и пульсация ТМО. Очень аккуратно делается небольшой ее разрез (для этого лучше использовать глазной скальпель). Если имеется субдуральная гидрома, они при этом вытекает под давлением. При необходимости (субдуральная, внутри мозговая гематома, очаг размозжения мозга) разрез ТМО продолается при помощи специальных ножниц. Обычно используется подковообразный разрез с основанием книзу, отступя 5—7 мм от краев костного окна. При необходимости он может быть дополнен радиарными разрезами к фрезевым отверстиям. (Можно использовать лоскут с основанием кверху или крестообразный разрез ТМО). Во всех случаях следует минимально пересекать оболочечные сосуды. Лоскут (лоскуты) отводится в сторону. Делать это следует осторожно, так как могут быть спайки между ТМО и мягкими мозговыми оболочками или сосуды, переходящие с коры мозга на ТМО (последние в этой зоне очень редки). Их следует коагулировать или клипироватьдо пересечения. После этого осматривается субдуральное пространство и видимая поверхность мозга. Субдуральная гематома удаляется отмыванием и отсосом. Большие свертки захватываются окончатым пинцетом. Для удаления свертков, находящихся за пределами «костного окна», вещество мозга очень аккуратно отводится широким мозговым шпателем от кости. После удаления гематомы хирург стремится найти ее источник. Это не всегда возможно, так как на момент операции кровотечение может стойко прекратиться. Видимое кровотечение из корковых сосудов останавливается аккуратной коагуляцией или (при достаточно большом диаметре сосуда) копированием. Незначительное кровотечение может быть остановлено наложением на кору «Ватника» с перекисью водорода на 3—5—7 минут. При наличии очага размозжения мозговой детрит отмывается струей физраствора. Дополнительное отсасывание очага размозжения после отмывания детрита мы не рекомендуем, так как оно травматично для вещества мозга. Если имеется кровотечение, источник которого не виден, так как находится за пределами «костного окна», оно может быть остановлено временной аппликацией «ватника» с перекисью водорода (процедура может быть повторена многократно или (и) гемостатической губкой. После тщательного гемостаза необходимо решить вопрос о зашивании твердой мозговой оболочки. Если повреждение вещества мозга не грубое и его отек не выражен, ТМО зашивается наглухо. Если это невозможно из-за выраженной протрузии мозга, желательно закрыть образовавшийся после возвращения лоскута ТМО на место дефект при помощи консервативной ТМО или фибринной пленки. Подобным же образом решается вопрос о сохранении костного лоскута. Если лоскут решено сохранить, он помещается на место, фиксируется кетгутовыми надкостничными швами. При удалении костного лоскута он аккуратно отделяется от надкостницы, лоскут которой также расправляется поверх ТМО и фиксируется. Последним подшивается кожно-апоневротический лоскут. Швы, на него обязательно должны проходить через апоневроз. Отличным с косметической точки зрения является шов, накладываемый только на апоневроз и погружаемый под кожу (края ее только сопоставляются). Обычно на один-два дня оставляются дренажи под кожей и эпидурально. Субдуральных дренажей по возможности надо избегать, так как они наносят дополнительную травму мозгу и нередко служат причиной ликвореи из раны после операции.

Резекционная трепанация черепа отличается от вышеописанной только на «костном» этапе, когда после наложения одного трефинационного отверстия из него кусачками формируется круглое или овальное «костное окно» необходимого размера. К резекционной трепанации следует прибегать только при очень тяжелом состоянии больного с выраженным дислокационным синдромом.

Дифференциальный диагноз черепно-мозговой травмы

Дифференциальная диагностика различных видов ЧМТ чрезвычайно важна для определения сроков стационарного и амбулаторного лечения, времени утраты трудоспособное-

ти, прогнозирования исходов каждой конкретной травмы, профилактики поздних последствий ЧМТ и выделения группы больных, нуждающихся в хирургическом лечении.

С учетом того, что подавляющее большинство травматических гематом образуется на фоне ушиба головного мозга, основным правилом дифференциальной диагностики различных видов ЧМТ должно быть следующее: каждый раз, выставляя диагноз сотрясения головного мозга, надо исключить его ушиб, и каждый раз, диагностируя ушиб мозга, надо исключить внутричерепную гематому.

Таблица 19.1

ДИФФЕРЕНЦИАЛЬНАЯ ДИАГНОСТИКА РАЗЛИЧНЫХ ВИДОВ ЧЕРЕПНО-МОЗГОВОЙ ТРАВМЫ

Признаки	Сотрясение головного мозга	Ушиб головного мозга	Внутричерепная гематома
Потеря сознания	Минуты, мгновения, без потери	Минуты, часы, многие сутки	Двухэтапное, светлый промежуток
Обще мозговые симптомы	Доминируют, но выражены легко	Выражены значительно и продолжительны	Выражены значительно
Пульс	Лабилен или нормален	Нормален, тахи- или брадикардия	Нарастающая брадикардия
Рвота	Однократна, может не быть	Повторная или многократная	Многократная с перерывом в «светлом промежутке»
Менингиальные симптомы	Отсутствуют	Имеются и нарастают в первые сутки	Имеются и сочетаются с парезом взора вверх
Регресс симптомов	Полный	В зависимости от выраженности в остром периоде	Возможен полный регресс
Переломы черепа	Отсутствуют	Бывают	Бывают довольно часто
Люмбальная пункция	Давление и состав ликвора нормальные	Давление повышено или нормальное, может быть кровь в ликворе	Давление обычно повышено, обычно кровь в ликворе
Глазное дно	Без патологии	Могут быть застойные явления	Могут быть застойные явления
Эхолокация мозга	Нет смещения срединного ЭХО	Нет смещения срединного ЭХО	Смещения срединного ЭХО
Компьютерная томография	Нецелесообразна, не выявляет патологии	Целесообразна, выявляет очаги ушиба мозга	Очень целесообразна, выявляет признаки гемато-

мы

Почему в каждом случае сотрясения головного мозга надо исключить возможность ушиба? Если мы не выставим диагноз ушиба головного мозга, а он есть, то мы не в полном объеме проведем лечение этого ушиба (так, постельный режим при сотрясении мозга 10 дней, а при ушибе легкой степени — 14; время стационарного лечения соответственно 14 и 21, время амбулаторного лечения у невропатолога соответствуенно 16 и 30 дней), и больной потом может страдать посттравматической энцефалопатией. Надо признать, что мы часто недооцениваем тяжесть повреждения коры и не ставим диагноз ушиба головного мозга, когда нет очаговых симптомов.

Диагноз ушиба головного мозга при отсутствии очаговых сиптомов поражения коры надо ставить всякий раз, когда потеря сознания была длительной, значительно выражены и продолжительны общемозговые симптомы, имеется многократная рвота, амнезия, менингиальные симптомы, на рентгеновском снимке виден перелом свода черепа, при люмбальной пункции в ликворе кровь. Кровь в ликворе и наличие перелома черепа являются несомненными симптомами ушиба мозга. Вот почему рентгенограмму черепа в двух проекциях надо делать каждому больному и люмбальную пункцию непременно делать при малейшем подозрении на ушиб мозга.

Очень важно в каждом случае ушиба головного мозга исключить возможность сдавления головного мозга внутричерепной гематомой. Для гематомы характерны «светлый промежуток» (двухэтапная потеря сознания), нарастающая брадикардия, расширение зрачка на стороне гематомы, повышенное давление и кровь в ликворе, застойные явления на глазном дне. Следует заметить, что «светлый промежуток», урежение пульса и расширение зрачка на стороне гематомы (классическая триада кушинга внутричерепной гематомы) бывают совокупно лишь у 15% больных с внутричерепными гематомами. Поэтому, если даже есть хоть один из этих симптомов, то необходимо самым тщательным образом обследовать больного, прибегая и к специальным методам, чтобы исключить возможность сдавления головного мозга. Но даже если нет ни одного из этих трех классических симптомов гематомы, нет очаговых симптомов поражения коры, но есть данные за ушиб мозга, то все равно в каждом таком случае надо предполагать возможность внутричерепной гематомы. Потому при госпитализации больного с ушибом головного мозга надо после формулировки диагноза ушиба написать с новой строчки слова: «Данных за внутричерепную гематому в настоящее время нет». И непременно в назначениях следует написать: «Почасовое измерение пульса, регистрация сознания». Дежурная медицинская сестра отделения, куда госпитализирован больной, должна знать, что ухудшение или исчезновение сознания («светлый промежуток») и нарастающая брадикардия являются характерными симптомами сдавления мозга гематомой. Она должна вклеить в историю болезни отдельный листок наблюдения за пульсом и сохранностью сознания и отмечать каждый час или каждые два часа в этом листе сохранность сознания и частоту пульса. При ухудшении сознания и урежении пульса она должна вызвать дежурного врача к больному, не дожидаясь утреннего обхода.

И конечно, в крупных больницах, где есть компьютерная томография, каждому больному с ушибом головного мозга надо делать эхолокацию мозга (эхолокаторы есть сейчас в каждой районной больнице) и компьютерную томографию.

Показания к оперативному лечению

Показанием служит установленный диагноз гематомы или подозрение на гематому (в последнем случае операция начинается с наложения поисковых фрезевых отверстий). Не подлежат удалению оболочечные гематомы объемом менее 30 мл и внутри мозговые

гематомы, наибольший размер которых не более 4 см, если они не сопровождаются признаками дислокации мозга (объем и размер гематом возможно до операции определить лишь с помощью компьютерной томографии).

Если состояние больного относительно удовлетворительное и стабильное, отсутствуют нарушения витальных функций (дыхание и гемодинамика), отсутствуют признаки дислокации и вклинения головного мозга, операция может быть отсрочена до приезда нейрохирурга санавиации.

При тяжелом состоянии больного, неэффективности собственного дыхания, падении гемодинамических показателей, признаках вклинения мозга, а также при быстром профессирующем ухудшении состояния больного (в первую очередь проявляется углублением расстройств сознания) операция должна быть выполнена немедленно хирургом ЦРБ.

Транспортабельность больных с ЧМТ

Всех больных с ЧМТ следует считать нетранспортабельными. Они должны лечиться там, где получили травму. Конечно же, транспортировка больных с легкой ЧМТ безопасна, однако, и на них в первые 14 суток после травмы она сказывается отрицательно, что, в первую очередь, проявляется усилением общемозговых симптомов. Больных с тяжелой ЧМТ и после операций на головном мозге также крайне нежелательно транспортировать в первые 2—3 недели. Показанием к транспортировке может служить абсолютная невозможность организации лечения больного на месте. Больные в коме с выраженными стволовыми нарушениями абсолютно нетранспортабельны. Возможна транспортировка «от себя» (в специализированное нейрохирургическое отделение) больных, нуждающихся в операции по поводу подострой или хронической внутричерепной гематомы, если больные находятся в удовлетворительном состоянии (клиническая компенсация или субкомпенсация). Транспортировка должна производиться в сопровождении медработника.

Послеоперационное ведение

Больной после операции должен находиться в постели с приподнятым головным концом («25°). С первых часов необходимо уделить внимание профилактике легочных осложнений: повороты в постели, вибрационный массаж груди, отсасывание мокроты, санирующие фиброброхоскопии, антибиотики.

Медикаментозная терапия ЧМТ определяется прежде всего тяжестью ушиба мозга, выраженностью его отека и степенью дислокационного синдрома.

Основными ее пунктами являются:

1) антибиотикотерапия;

2) терапия отека мозга:

— маннитол (1 — 1,5 г/кг массы тела в сутки) в/в;

— глицерин в той же дозе в желудочный зонд или в ректальных клизмах;

— лазикс, диакарб;

3) сосудистая терапия (кавинтон, сермион, трентал, реополиглюкин);

4) препараты, влияющие на обмен веществ в головном мозге: ноотропы, церебролизин (до 40 мл в сутки), эссенциале, актовегин, ингибиторы протеаз);

5) витаминотерапия (В,, B_6, B_{12}, Е);

6) рассасывающие средства (алоэ, стекловидное тело) назначаются после санации ликвора;

7) анальгетики (исключая наркотические!).

Опасным послеоперационным осложнением является ликворея из раны. В этих случаях усиливается дегидратация, делаются люмбальные пункции с выведением ликвора (20 мл и более в зависимости от состояния больного). Образовавшийся ликворный свищ заклеивается в несколько слоев клеольно-ватной повязкой или накладываются дополнительные кожные швы. Усиливается антибактериальная терапия.

В случаях психомоторного возбуждения показаны такие препараты, как ГОМК, реланиум.

Швы с головы снимают обычно не 10 сутки, при образовании пролапса мозга или ликвореи — позже.

Срок постельного режима определяется тяжестью ушиба головного мозга, но, как правило, бывает не менее 3 недель. При наличии парезов в конечностях не следует дожидаться вставания больного, а назначить ЛФК и массаж как можно раньше.

Консервативное лечение ЧМТ должно проводиться в тесном контакте с невропатологом, окулистом, врачом ЛФК.

Рис. 19.1. Пневмоцефалия при переломе основания черепа

Рис. 19-2. Линейный перелом свода черепа справа

Рис. 19.3. Вдавленный перелом теменной кости слева

Рис. 19.4. Острая эпидуральная гематома в правой теменной области. Линейный перелом свода черепа справа

Рис. 19.1.

Рис. 19.2.

Рис. 19.3.

Рис. 19.4.

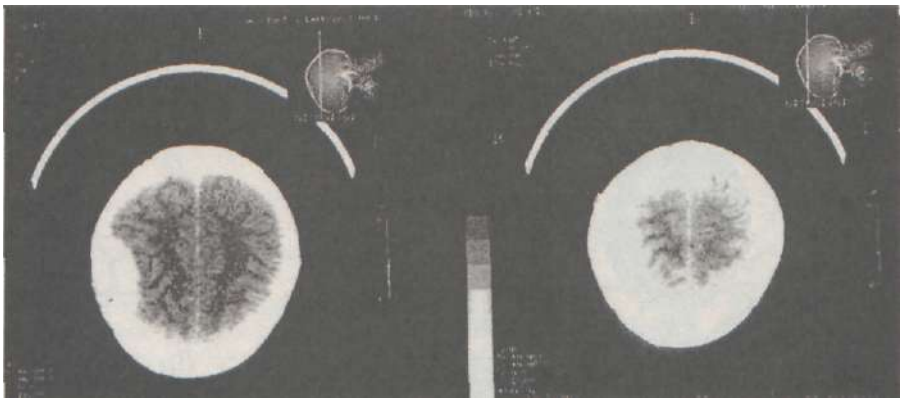

Рис. 19.5.

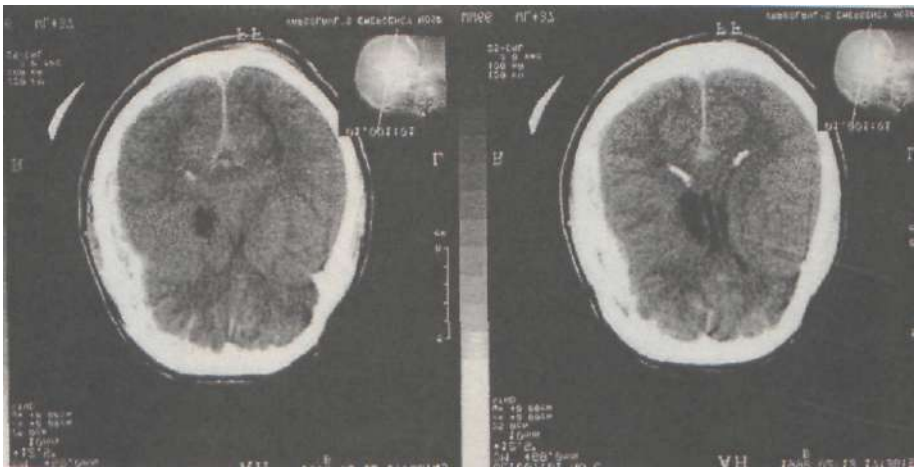

Рис. 19-6.

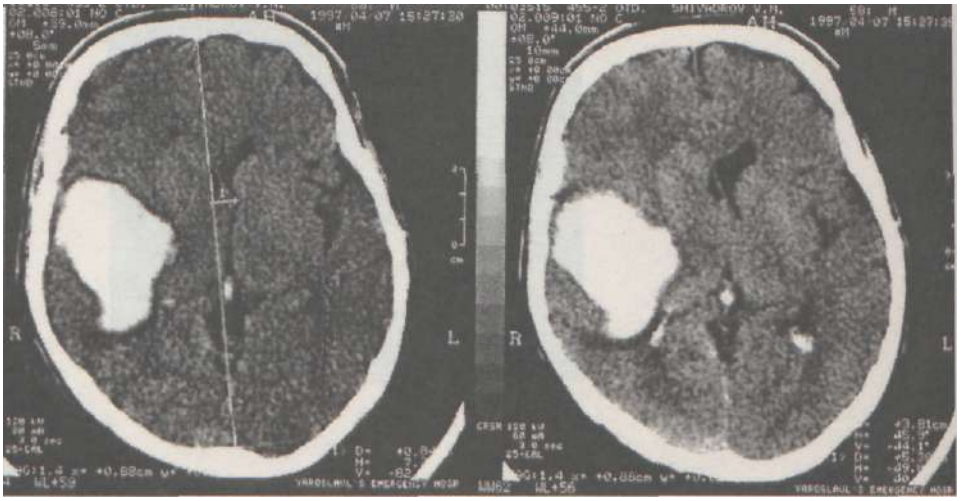

Рис. 19.7.



Рис. 19.8.

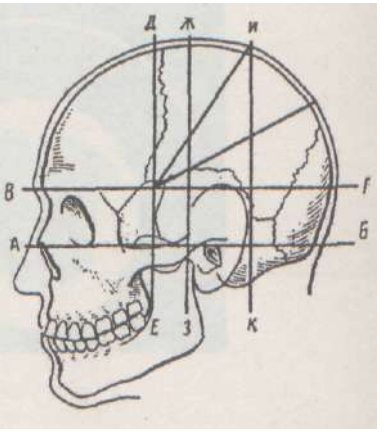

Рис. 19.5. Острая субдуральная гематома в правой теменно-височной области. Справа паравентрикулярно-ишемическая киста

Рис. 19.6. Острая внутри мозговая гематома в правой теменно-височной области

Рис. 19.7. Типичные места наложения поисковых фрезевых отверстий

Рис. 19.8. Схема краниоиеребральной топографии Кренлейна:

А—Б — нижняя горизонталь, проходящая по нижнему краю глазницы и верхнему краю наружного слухового прохода;

В—Г — верхняя горизонталь, проходящая параллельно А—Б на уровне верхнего края глазницы;

Д—Е — передняя вертикаль перпендикулярна горизонталям, проходит через середину скуловой дуги;

Ж—3 — средняя вертикаль параллельна Д—Е, проходит через сустав нижней челюсти;

И—К — задняя вертикаль параллельна Ж—3, проходит по заднему краю основания сосцевидного отростка

Ромтдова борозда — от точки пересечения И—К и срединно-сагиттальной линии (точка И) до точки пересечения Д—Е с В—Г.

Сильвиева борозда — проецируется на биссектрису угла между В—Г и проекцией роландовой борозды. Проекция передней ветви средней оболочечной артерии — пересечение В—Г и Д—Е, а задней ветви средней оболочечной артерии — пересечение В—Г и И —К

Рис 19-9. Разрез Кушинга

Рис. 19.10. Подковообразный разрез в лобно-теменно-височной области

Рис. 19.9.

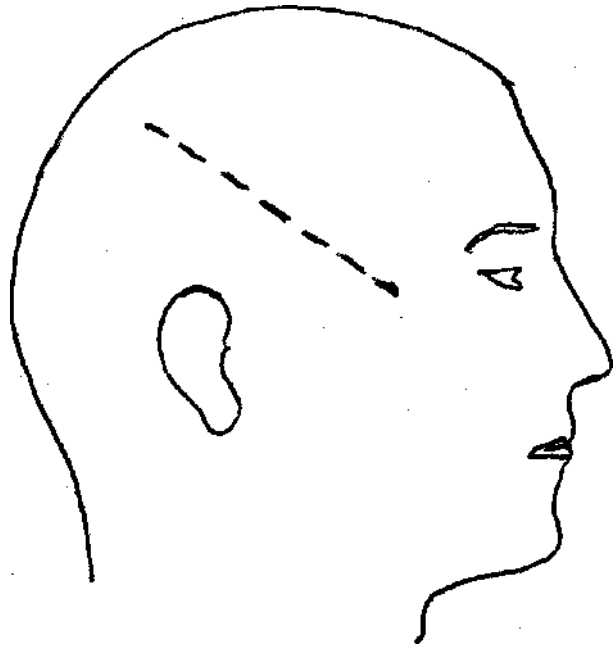

Рис. 19.10.

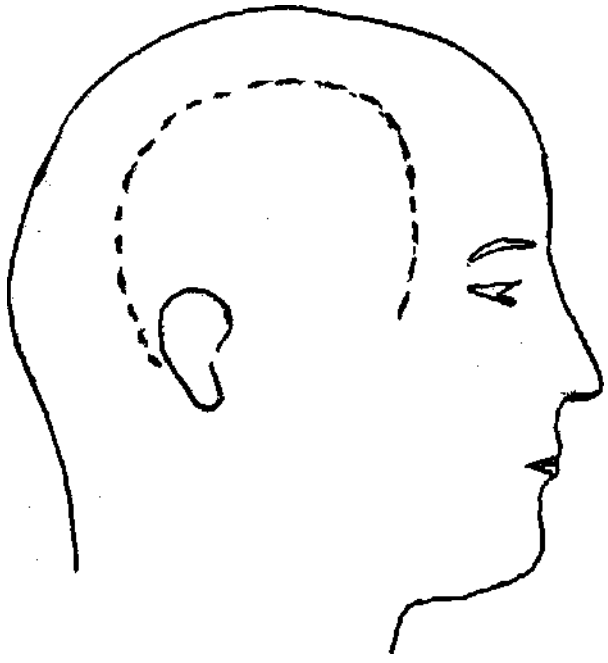

Глава 20. ПОВРЕЖДЕНИЯ ЧЕЛЮСТНО-ЛИЦЕВОЙ ОБЛАСТИ

Повреждения головы и лица, по материалам различных авторов, составляют от 6 до 16% всех травм мирного времени. В последнее время отмечается увеличение удельного веса тяжелой травмы челюстно-лицевой области, требующей экстренных мер и выполнения хирургических вмешательств в большом объеме (дорожно-транспортные происшествия, уличная и производственная травма, огнестрельные ранения).

Первым звеном медицинской помощи в сельской местности является фельдшерско-акушерский пункт, где оказывается доврачебная помощь средним медицинским персоналом.

Она заключается в правильной постановке диагноза, проведении мероприятий по остановке кровотечений, профилактике асфиксии и травматического шока. Кровотечения из ран лица останавливаются тугой тампонадой или наложением давящей повязки, которая не должна вызывать дополнительного смещения отломков или способствовать ухудшению проходимости дыхательных путей. Для предупреждения асфиксии следует освободить полость рта от кровяных сгустков, рвотных масс и инородных тел, уложить пострадавшего на бок или живот, подложив что-нибудь под лоб и грудную клетку. Можно прошить язык шелковой лигатурой, концы которой завязываются вокруг шеи (рис. 20.1). Для профилактики травматического шока вводятся обезболивающие препараты, сердечно-сосудистые средства, дается теплое питье, больной согревается. Необходима временная иммобилизация отломков с помощью круговой повязки или теменно-подбородочной пращи для транспортировки пострадавшего в лечебное учреждение.

Следующим этапом оказания медицинской помощи, как правило, являются районные больницы. Стоматологи, хирурги, травматологи и другие специалисты должны уточнить диагноз, оценить тяжесть повреждения и состояния больного, решить вопрос о возможности оказания помощи на месте или о транспортировке больного в специализированное лечебное учреждение.

Большинство пациентов с ранениями мягких тканей лица, свежими переломами костей носа, переломами челюстей без значительного смещения отломков или в пределах зубного ряда могут получить достаточно квалифицированное лечение в условиях ЦРБ при отсутствии гнойно-воспалительных осложнений. Врачи-стоматологи могут использовать ортопедические, а при наличии достаточной подготовки и хирургические методы лечения переломов лицевого скелета.

Несмотря на то, что большинство районных больниц имеют стоматологические койки, хирурги-стоматологи зачастую ограничивают свою работу удалением зубов, направляя таких пациентов в областные лечебные учреждения, даже если это не обосновано. После хирургической обработки ран, фиксации отломков челюстей и проведения курса противовоспалительной терапии эти больные выписываются на амбулаторное лечение по месту жительства. Врач ЦРБ должен определить сроки дальнейшей иммобилизации челюстей, контролировать ее эффективность, продолжать комплекс лечебных мероприятий, направленных на скорейшее выздоровление пациента, проводить экспертизу нетрудоспособности.

При отсутствии хирурга-стоматолога в районном центре лечение больных с травмами лицевого скелета должно проводиться в условиях стационарного стоматологи-

ческого отделения или в кабинетах реабилитации, организованных при областных или городских стоматологических поликлиниках. Если тяжесть общего состояния или наличие других противопоказаний не позволяют осуществить транспортировку пострадавшего в другое лечебное учреждение, необходимо решить вопрос о вызове квалифицированного специалиста по санитарной авиации.

С целью улучшения организации и качества лечения больных с травмами лица и челюстей глава «Повреждения челюстно-лицевой области» включена в настоящее руководство.

Классификация повреждений челюстно-лицевой области

Наибольшее распространение среди челюстно-лицевых хирургов нашей страны получила классификация повреждений лица и челюстей, разработанная сотрудниками кафедры челюстно-лицевой хирургии и стоматологии. Военно-медицинской академии. Согласно этой классификации механические повреждения челюстно-лицевой области подразделяются на следующие группы.

1. По локализации.
   А. Травмы мягких тканей лица с повреждением:
      а) языка,
      б) слюнных желез,
      в) крупных нервов,
      г) крупных сосудов.
   Б. Травмы костей:
      а) нижней челюсти,
      б) верхней челюсти,
      в) скуловых костей,
      г) костей носа,
      д) двух костей и более.
2. По характеру ранения: сквозные, слепые, касательные;
проникающие в полость рта, не проникающие в полость рта;
проникающие в верхнечелюстные пазухи и полость носа.
3. По механизму повреждения.
   А. Не огнестрельные: *открытые, закрытые.*
   S. Огнестрельные; пулевые, осколочные, шариковые, стреловидными элементами.

Раны мягких тканей лица

Раны — повреждения мягких тканей с нарушением целостности кожных покровов или слизистой оболочки полости рта. В зависимости от вида ранящего предмета и силы его воздействия различают раны ушибленные, рвано-ушибленные, резаные, колотые, рубленые, укушенные. По глубине раневого канала различают поверхностные (в пределах кожи и подкожной клетчатки) и глубокие (с повреждением мышц, крупных сосудов и нервных стволов, железистой ткани). По отношению к полости рта, носа, придаточным пазухам, слуховому проходу повреждения мягких тканей могут быть проникающими и непроникающими. Края раны под действием мимических мышц расходятся, вызывая зияние раны и создавая впечатление наличия дефекта тканей. При ударе, нанесенном в области губ и щек, нередко образуются раны на их внутренней поверхности в результате повреждения слизистой оболочки зубами.

Клиническая картина. Клиническое течение процесса во многом определяется локализацией и анатомо-физиологическими особенностями зоны повреждения.

При ранении верхней и нижней губ с рассечением круговой мышцы рта отмечаются значительное расхождение краев раны, выраженный отек тканей, раздражение окружающей кожи постоянно вытекающей слюной. Речь нарушена, прием пиши затруднен.

Для ран боковых отделов лица характерно наличие глубоких карманов и обширных подкожных кровоизлияний. В ряде случаев отмечается повреждение околоушной слюнной железы с формированием слюнных свищей, крупных сосудов, ветвей лицевого нерва, сопровождающееся парезом мимических мышц лица. Разрывы жевательной мышцы могут привести к развитию Рубцовых контрактур с ограничением открывания рта.

Глубокие повреждения мягких тканей поднижнечелюстной области опасны вследствие возможности повреждения лицевых артерии и вены, поднижнечелюстной слюнной железы, а при обширных повреждениях — сосудов шеи, тканей дна полости рта, гортани и трахеи. Во множестве глубоких раневых карманов могут развиться разлитые гнойные воспалительные процессы.

Особенностью ран носа является выраженная кровоточивость, быстро нарастающий отек- мягких тканей. При образовании дефекта кончика или крыльев носа лицо обезображивается, что угнетающе действует на пострадавшего.

Ранения языка сопровождаются выраженным кровотечением, быстрым увеличением его в размерах за счет отека, что может привести к асфиксии.

При всех повреждениях мягких тканей лица, за исключением ссадин и кровоизлияний, происходит нарушение черт лица. Даже относительно небольшие раны на поверхности лица вызывают более тяжелые переживания, чем аналогичные и более обширные повреждения других локализаций. Грубые рубцы, нарушение анатомической формы носа, губ, век, несогласованность сокращений мимической мускулатуры приводят к обезображиванию лица. В связи с этим при первичной хирургической обработке ран лица наряду с устранением функциональных нарушений необходимо восстановить индивидуальные черты лица и предотвратить развитие деформаций после заживления раны.

Принципы первичной хирургической обработки мягких тканей лица

Несмотря на многообразие и особенности ран лица, требующих индивидуального подхода в каждом конкретном случае, имеются общие положения, которые надо учитывать при лечении любых повреждений челюстно-лицевой области.

Высокие регенеративные способности тканей лица, обусловленные богатым кровоснабжением и иннервацией, позволяют проводить хирургическую обработку ран в течение первых 48 часов, в отдельных случаях — под прикрытием антибиотиков до 72 часов после травмы. Помощь должна оказываться в максимальном объеме, быть не только ранней, но и, по возможности, окончательной.

После антисептической обработки и остановки кровотечения проводят ревизию раны. Инородные тела следует удалить, однако не стоит предпринимать их поиск, если они расположены в труднодоступных местах в непосредственной близости от крупных сосудов и нервов и это связано с нанесением дополнительной травмы.

При первичной хирургической обработке ран лица не производят «освежение» скальпелем краев раны, иссекают только явно нежизнеспособные ткани, определяя их границу по появлению капиллярного кровотечения из стенок раны. Не стоит стремиться получить линейные рубцы. Зигзагообразный рубец с тщательно сопоставленными краями будет малозаметным.

Раны, проникающие в полость рта, обязательно изолировать от ротовой полости наложением глухих швов кетгутом на слизистую оболочку для предупреждения инфицирования слюной и остатками пищи в послеоперационном периоде. Дальнейшее ушивание раны проводится послойно тонким викрилом 4—0, добиваясь точного сопоставления

разобщенных культей мимических мышц. Вкол и выкол иглы осуществляют так, чтобы при завязывании узел уходил в глубь тканей. Наложение швов только на кожу и подкожную клетчатку приводит к расхождению краев раны в послеоперационном периоде.

Перед наложением кожных швов края раны необходимо мобилизовать во избежание натяжения и для более точного их сопоставления. Небольшие линейные раны можно зашить внутрикожным швом тонким нейлоном или рассасывающимся монокрилом. При непрямолинейных ранах рекомендуется накладывать узловые швы моноволоконными материалами (нейлон, пролин 5-0, 6-0) или тонкой рыболовной леской. Вкол иглы производится отступя 1—2 мм от края раны перпендикулярно к поверхности, захватывая кожу во всю толщу. Этот прием помогает избежать подворачивания краев раны.

На раны век, губ, крыльев носа, ушной раковины первичный шов накладывается независимо от сроков хирургической обработки и состояния раны. Отсрочка этих мероприятий может привести к стойким функциональным нарушениям и трудно исправимым косметическим дефектам. При повреждении мягких тканей нескольких анатомических областей наложение швов начинается с вышеуказанных образований, так как при недостаточном сопоставлении краев раны по всей длине проще закрыть дефект на менее важном в функциональном отношении участке. Чтобы предотвратить последствия ретракции тканей в этих случаях иногда показано производить перемещение небольших встречных треугольных лоскутов по ходу линии швов.

При ушивании глубоких ран на боковой поверхности лица, поднижнечелюстной области и шеи следует оставлять дренаж в виде резиновых полосок на 48 часов.

Если не удается сблизить края раны без натяжения и деформации близлежащих тканей, следует провести первичную пластику лоскутом на ножке, перемещением встречных треугольных лоскутов и т. д.

При обширных сквозных дефектах тканей лица можно применить так называемое «обшивание раны», соединяя швами кожу и слизистую оболочку по краям дефекта (рис. 20.2). Это препятствует грубому рубцеванию и деформации тканей, что создает более благоприятные условия для последующей реконструкции.

При ранах губ сначала накладывают швы на круговую мышцу рта, добиваясь тщательного сопоставления тканей в области лука Купидона; затем на кожу, начиная с линии перехода кожи в красную кайму, и в последнюю очередь — на ротовую слизистую оболочку.

В случаях ранения околоушной слюнной железы рану зашивают послойно: паренхиму железы, капсулу, фасцию и кожу. Если поврежден выводной проток, к его центральному концу подводят резиновый или трубчатый дренаж, который выводят в полость рта и фиксируют к слизистой щеки на 10—14 дней, формируя слюнной свищ. При повреждении лицевого нерва эпиневрально накладываются 2—3 шва нейлоном 9-0 или 10-0, сближая его поврежденные части без натяжения.

При скальпированных ранах носа и лба показана свободная кожная пластика. В случае небольших дефектов можно использовать кожу предушной или заушной области. При больших размерах раневой поверхности кожный трансплантат берется с внутренней поверхности плеча, паховой области и т. д.

Ранения языка часто сопровождаются сильными кровотечениями. Больного просят высунуть язык и, захватив его салфеткой, максимально вытягивают изо рта. При необходимости накладывают сквозные временные швы через всю толщу языка дистальнее зоны повреждения для уменьшения кровотечения. Коагулируют или перевязывают сосуды в ране, сшивают мышцы языка П-образными швами. Накладываются редкие швы толстым кетгутом на слизистую оболочку языка вместе с подлежащими тканями, отступя 4—5 мм от краев раны. Узлы завязываются так, чтобы только сблизить края раны. В противном случае шовный материал прорезается, и рана заживает вторичным натяжением. После этого снимают временные швы, наложенные для остановки кровотечения. При повреждении артерий языка указанные меры оказываются недостаточными и требуется перевязка язычной или наружной сонной артерии.

Если по каким-либо причинам первичная хирургическая обработка не выполнена своевременно, то при отсутствии воспалительных явлений в ране можно наложить первично-отсроченный шов до появления грануляций (4—5 день). При нагноении раневой поверхности проводится противовоспалительная терапия и после ее очищения накладывается вторичный ранний шов или проводится свободная кожная пластика гранулирующей раны.

Вопреки все еще распространенному мнению обработка укушенных ран лица обязательна. Однако имеются определенные особенности этого вида операций: антисептическая обработка раны выполняется кислородсодержащими антисептиками (растворы перекиси водорода, перманганата калия), местная анестезия выполняется только со стороны неповрежденных участков кожи, накладываются редкие швы для сближения краев раны, обязательно оставление резиновых или перфорированных трубчатых дренажей. Проводится обследование животного. При необходимости проводится курс прививок от бешенства по установленной схеме.

Вывихи и переломы зубов

Вывихи и переломы зубов возникают при механической травме, чаще травмируются передние зубы.

Клиническая картина. При вывихе зубов в большинстве случаев отмечается их смещение в небную или язычную сторону, выдвижение из лунки по сравнению с остальными зубами. При вколоченном вывихе корень зуба, наоборот, погружается в губчатую ткань. На внутриротовой рентгенограмме видно расширение периодонтальной щели или свободное пространство между корнем и альвеолой.

Под действием травмирующей силы может произойти перелом коронки или корня зуба. Перелом коронки с обнажением пульпы сопровождается сильными острыми болями. В зависимости от уровня перелома корня отмечается разная степень подвижности. Чем ближе к верхушечной части произошел перелом, тем менее подвижен зуб. Его перкуссия будет болезненна. На внутриротовой рентгенограмме видны линия перелома и ее направление.

Лечение. Под местной анестезией вывихнутый зуб репонируют и укрепляют с помощью проволочной шины, фиксированной к здоровым зубам, или шиной из быстротвердеющей пластмассы. При полном вывихе, когда зуб выпадает из лунки или держится за счет сохранения части волокон круговой связки, возможна реплантация с закреплением аналогичным образом или его удаление. Вколоченные зубы не репонируют, они постепенно выдвигаются на свое место в ряду самопроизвольно или с помощью ортодонтических аппаратов. При разрыве сосудисто-нервного пучка показано депульпирование зуба, а при развитии острого воспалительного процесса он подлежит удалению.

Больные с переломами коронки зуба направляются на лечение к стоматологу-терапевту для восстановления коронки или удаления коронковой и корневой части пульпы с пломбированием корневого канала. При разрушении коронки зуба корень удаляют или используют для изготовления штифтового зуба. В случае перелома корня пульпу удаляют, а отломки скрепляют прочным штифтом, введенным в канал. При переломах верхушки корня в последующем выполняют ее резекцию. Зубы с продольным переломом корня подлежат удалению.

Переломы альвеолярного отростка

Изолированные переломы альвеолярного отростка возникают при действии травмирующей силы на достаточно узкий его участок. Более часто встречается травма альвеолярного отростка верхней челюсти, нередко сопровождающаяся переломами и вывихами зубов.

Клиническая картина. У больных отмечаются нарушение прикуса, разрывы слизистой оболочки по линии перелома, кровоизлияния в области преддверия полости рта, патологическая подвижность и смещение участка альвеолярного отростка вместе с зубами, нарушение жевания и речи. Возможны переломы и вывихи зубов в зоне повреждения. На рентгенограмме (внугриротовой или обзорной) видны линия перелома аркообразной или трапециевидной формы и ее взаимоотношение с корнями зубов.

Лечение. Под проводниковым (реже инфильтрационным) обезболиванем необходимо установить отломок в правильное положение под контролем прикуса и фиксировать с помощью проволочных лигатур к гладкой шине-скобе, которая должна включать в себя не менее 2—3 устойчивых зубов на неповрежденных участках. При отрыве участка атьвеолярного отростка острые костные края сглаживают фрезой, а слизистую оболочку после ее мобилизации над костной раной ушивают наглухо кетгутом. При дефекте мягких тканей рану закрывают тампоном из йодоформной марли, который меняют через 7—8 дней. Если анатомические условия не позволяют использовать шину-скобу, можно фиксировать отломок шиной-каппой из быстротвердеющей пластмассы. В послеоперационном периоде обязателен контроль жизнеспособности пульпы зубов на поврежденном фрагменте. В случае некроза пульпы зубы следует трепанировать с последующей обработкой и пломбировкой каналов. Шину можно снять через 5—7 недель.

Переломы нижней челюсти

Неогнестрельные переломы нижней челюсти составляют около 70% всех переломов костей лица. Такая частота повреждений нижней челюсти обусловлена ее анатомическими особенностями, более выдвинутым положением по отношению к другим костям лицевого скелета. Чаще всего линии переломов проходят в местах наименее прочных участков кости, так называемых «линиях слабости»: шейка мыщелкового отростка, угол челюсти, область клыка, область подбородочного отверстия, средняя линия (рис. 20.3). Различают одиночные, двойные, множественные и оскольчатые переломы. Двойные и множественные переломы могут быть односторонними и двусторонними. Выделяют также полные, проходящие через всю толщу костных тканей, и неполные, когда сохраняется кортикальная пластинка с одной стороны (трещины). Полные, в свою очередь, делятся на переломы без смещения и со смещением отломков. Повреждения челюсти, сопровождающиеся нарушением целостности кожных покровов и слизистой оболочки полости рта, называют открытыми. Все переломы в пределах зубного ряда считаются открытыми, так как в щели перелома расположен корень зуба и через периодонтальную щель имеется сообщение с ротовой полостью. Повреждения в области ветви и мыщелкового отростка челюсти, а также переломы беззубых челюстей без нарушения целостности мягких тканей относятся к закрытым. Следует помнить, что кроме прямых переломов, возникающих в месте приложения действующей силы, может произойти непрямой перелом в наиболее изогнутых участках нижней челюсти на противоположной стороне вследствие возникновения напряжения костной ткани.

Клиническая картина. Наиболее характерными симптомами являются боли при движениях нижней челюсти (приеме пищи, разговоре), разлитая отечность мягких тканей в области перелома, нарушение прикуса, смещение и патологическая подвижность отломков, разрыв слизистой оболочки полости рта и кровоизлияние в мягкие ткани в области перелома. При повреждении сосудисто-нервного пучка в нижнечелюстном канале нарушается болевая и тактильная чувствительность кожи нижней губы и подбородка на стороне перелома.

При пальпации, перемещая пальцы рук по основанию и ветви челюсти по направлению от средней линии к мыщелковому отростку или наоборот, можно определить костный выступ, дефект кости или болезненный участок в области травмированного

повреждения. Пальпируя головку мыщелкового отростка впереди козелка уха, а также введя кончики мизинцев в наружный слуховой проход, можно обнаружить ограничение амплитуды движения головки мыщелкового отростка при открывании и закрывании рта. Патологическая подвижность фрагментов челюсти определяется следующим образом: указательный палец одной руки располагают на зубах одного из предполагаемых отломков, указательный палец другой — на зубах второго отломка. Большими пальцами охватывают тело нижней челюсти снизу. При незначительных движениях в различных направлениях можно установить изменение высоты расположения рядом стоящих зубов, увеличение межзубного промежутка или ширины разрыва слизистой оболочки.

Важное диагностическое значение имеет симптом непрямой нагрузки: при подозрении на перелом в области тела или ветви челюсти врач осторожно надавливает на подбордок больного, что сопровождается появлением болезненных ощущений в зоне перелома. При подозрении на перелом подбородочного отдела можно определить линию перелома, одновременно надавив на угол нижней челюсти с обеих сторон по направлению к средней линии. Легкое давление снизу вверх на нижний край угла челюсти помогает диагностировать травму мыщелкового отростка нижней челюсти. Если наличие перелома не вызывает сомнений, следует отказаться от проверки указанных симптомов, чтобы избежать дополнительной травмы тканей и причинения неоправданной боли пациенту.

Наибольшее практическое значение для диагностики имеют нарушение прикуса и смещение отломков под действием мышечной тяги. Задняя группа мышц, поднимающих нижнюю челюсть (жевательная, височная, медиальная и латеральная крыловидная мышцы), прикрепляется в области симметричных участков угла, венечного и мыщелкового отростков челюсти с обеих сторон. Передняя группа мышц, опускающих нижнюю челюсть, прикрепляется в основном в области внутренней поверхности подбородка. При одностороннем переломе челюсти больший отломок смещается вниз и внутрь, а меньший — внутрь и в сторону перелома. При двусторонних переломах в подбородочном отделе или в области тела нижней челюсти центральный фрагмент смещается внутрь и вниз, что может привести к западению корня языка и создает угрозу асфиксии при положении лежа на спине. Транспортировка таких больных должна осуществляться с повернутой на бок головой или использованием воздуховода.

Диагноз перелома челюсти должен быть подтвержден рентгенологически. Следует сделать две рентгенограммы (в прямой и боковой проекции), что позволяет уточнить диагноз при наложении отломков, величину и направление их смещения, определить врачебную тактику по отношению к зубам в линии перелома. На основании клинико-рентгенологических данных врач ставит диагноз и составляет план лечения.

Лечение. Первая помощь пострадавшему заключается в остановке кровотечения, борьбе с шоком, введении противостолбнячной сыворотки. Временная иммобилизация отломков челюстей осуществляется при помощи круговой головной повязки, плотно прижимающей нижнюю челюсть к верхней, или пращевидной повязки, накладываемой на подбородочную область. Более эффективной является стандартная теменно-подбородочная праща. При отсутствии таковой можно изготовить шапку и подбородочную пращу из нескольких слоев прогипсованного бинта, фиксированных друг к другу при помощи крючков из алюминиевой проволоки и резиновой эластичной тяги (рис. 20.4). Временное закрепление отломков может быть осуществлено лигатурным связыванием. Лигатуру из бронзово-алюминиевой проволоки диаметром 0,4—0,5 мм проводят в межзубные промежутки и охватывают шейки устойчивых зубов в виде восьмерки сначала на одной челюсти, а затем на противостоящих зубах другой челюсти (рис. 20.5). После репозиции отломков под местной анестезией концы лигатур скручивают между собой кровоостанавливающим зажимом. Такое лигатурное связывание 2—4 пар зубов-антагонистов не рекомендуется использовать более 2—3 суток из-за перегрузки пародонта и возможного развития травматического периодонтита.

Специализированная помощь предусматривает консервативные (ортопедические) и

оперативные способы иммобилизации отломков. При консервативных методах наибольшее распространение получили гнутые проволочные алюминиевые шины Тигерштедта, ленточная шина Васильева, которые фиксируются к зубам лигатурной проволокой. Шина должна располагаться в области шеек зубов, касаться каждого зуба, повторяя кривую зубного ряда. Она не должна пружинить, ложиться на десневые сосочки и травмировать их. Ее следует фиксировать к максимально возможному количеству зубов, чтобы равномерно распределить нагрузку на все включенные в шину зубы. При плохих условиях для фиксации шины можно использовать двойную петельную лигатуру (рис. 20.6). Ее преимущество состоит в том, что лигатурные проволоки протягиваются вокруг шины, которая после этого не соскальзывает с клыков и резцов и не оказывает давления на десну. *Гладкая шина-скоба* может быть использована при линейных переломах в пределах зубного ряда без смещения отломков, при наличии 3—5 устойчивых зубов на большем фрагменте и не менее 2—3 на малом (рис. 20.7). При отсутствии нескольких зубов или дефекте костной ткани в области перелома показано использование *шины с распорочным изгибом* для предотвращения схождения отломков. *Шины с зацепными петлями* изготавливаются на обе челюсти и имеют по 5—6 зацепных крючков длиной 3—5 мм на каждой. На нижней челюсти петли обращены вниз, на верхней вверх и составляют угол с осью зуба 40—45°. Если позволяют условия, крючки предпочтительно изгибать в области боковых резцов, первых премоляров и первых моляров. Межчелюстная фиксация челюстей осуществляется при помощи резиновых колец, которые меняются через каждые 3—5 дней. Направление тяги определяется степенью и характером смещения фрагментов челюсти. При открытом прикусе, обусловленном переломами мыщелкового отростка, рекомендуется помещать резиновую прокладку между молярами на стороне поражения.

Ленточные стандартные шины Васильева, штампованные из листовой нержавеющей стали, имеют готовые зацепные петли и более просты в применении, однако при вертикальных нарушениях прикуса (открытый, глубокий) использование таких шин затруднительно.

Зубы, расположенные в линии перелома, удаляют с последующим ушиванием лунки по следующим показаниям: разрушение зуба кариесом или при травме, пародонтит с наличием глубоких патологических зубодесневых карманов, препятствие зуба репозиции отломков, а также в более позднем периоде, если он поддерживает воспалительный процесс в области перелома.

Средняя продолжительность иммобилизации в зависимости от тяжести и локализации перелома составляет 3—5 недель. При возникновении воспалительных осложнений, а также у людей пожилого возраста этот срок возрастает до 6 недель. Следует отметить, что при рентгенологическом исследовании линия перелома определяется в сроки до 2 месяцев после клинического заживления перелома.

Оперативные методы лечения показаны при отсутствии или недостаточном для фиксации количестве зубов, подвижности зубов, переломах за пределами зубного ряда, значительном смещении отломков с интерпозицией мягких тканей, множественных переломах, травмах с дефектами костной ткани. Остеосинтез нижней челюсти целесообразно проводить в наиболее ранние сроки после травмы (в первые 3 суток). Если консервативные методы не дали желаемого результата, хирургическую репозицию и фиксацию отломков можно выполнять и позднее при отсутствии признаков гнойного воспаления.

Наложение костного шва. Через разрез в поднижнечелюстной области, отступя 2 см от нижнего края челюсти, производится разрез мягких тканей, обнажаются концы костных отломков, проводится их репозиция и фиксация проволокой толщиной 0,6—0,8 мм из титана или тантала через отверстия, проделанные на расстоянии 1 — 1,5 см от щели перелома. Накладывается шов в виде петли или цифры 8 (рис. 20.8). Необходимо помнить об опасности повреждения корней зубов и сосудисто-нервного пучка в нижнечелюстном канале. Рана зашивается послойно викрилом или кетгутом. На кожу накладываются швы нейлоном 5-0.

В последние годы вместо проволочного шва предпочтение отдается *титановым мини-пластинам* различных размеров и формы, обеспечивающим прочную фиксацию отломков с помощью титановых шурупов, особенно при крупнооскольчатых переломах, травмах с дефектом костной ткани, переломах мыщелковых отростков {рис. 20.9). При множественных переломах со смещением отломков основной задачей хирурга является восстановление прикуса. Реконструкция анатомической формы нижней челюсти в области ветви и мыщелкового отростка остается на втором плане.

Спицы Киршнера вводят при помощи дрели или бормашины в оба отломка, обнажая их или чрескожно. Для предотвращения ротации костных фрагментов следует закрепить их двумя спицами.

Окружающий шов по Блэку заключается в проведении через иглу Куликовского проволочной петли, крепящей отломки к съемному протезу больного или надесневой шине (рис. 20.10). Накладывают 3—4 таких шва, и отломки оказываются жестко фиксированными к основанию зубного протеза или шины.

Подвешивание нижней челюсти к верхней. При отсутствии зубов на верхней челюсти можно подвесить нижнюю челюсть через небольшие разрезы по переходной складке альвеолярного отростка в преддверии полости рта к передней носовой ости, наружному краю грушевидного отверстия или скулоальвеолярному гребню.

Могут быть также использованы *скобы из никелида титана* с памятью формы, *клеммовые и штифтовые внеротовые аппараты* (Рудько, Ермолаева-Кулагова и др.). *Аппарат для компрессионно-дистракционного остеосинтеза* позволяет восстановить конфигурацию и размеры нижней челюсти при значительных дефектах костной ткани.

Вывих нижней челюсти

Чаще происходит передний вывих, когда при чрезмерном открывании рта во время откусывания большого куска, удаления зуба или зевоте головка мыщелкового отростка нижней челюсти перемещается на суставной бугорок и соскальзывает на его передний скат (рис. 20.11). Вывих может быть одно- или двусторонним.

Клиническая картина. Конфигурация лица изменена за счет удлинения нижней трети лица и смещения подбородка вперед. Рот больного полуоткрыт, и закрыть его невозможно, обильно выделяется слюна, речь нарушена. Жевательные мышцы напряжены, под скуловой костью пальпируются сместившиеся головки мыщелковых отростков. При одностороннем вывихе подбордок смещен в здоровую сторону в отличие от того, что происходит при переломе мыщелкового отростка, когда больший отломок смещается в сторону перелома.

Вправление вывиха. Больного усаживают в кресло или на стул так, чтобы его подбородок находился на уровне локтевых суставов врача, который становится перед ним, кладет большие пальцы на жевательные поверхности нижних моляров, а остальными захватывает нижнюю челюсть снизу. Постепенно усиливают надавливание больших пальцев на челюсть, оттягивают ее вниз и на себя, приподнимая подбородок. После низведения суставной головки на суставной бугорок нижнюю челюсть смещают назад и немного вверх, способствуя ее соскальзыванию в суставную впадину. Челюсти смыкаются с большой силой, поэтому необходимо своевременно сместить пальцы на вестибулярную поверхность альвеолярного отростка или заранее обернуть их несколькими слоями марли. Предварительное введение анестетика в латеральную крыловидную и жевательную мышцы облегчает вправление вывиха. Для предупреждения рецидива вывиха необходимо наложить подбородочную пращу, ограничить открывание рта и рекомендовать мягкую пищу на 7—10 дней.

Крайне редкий задний вывих нижней челюсти происходит при ударе в подбородок. Суставная головка смещается назад и попадает между барабанной частью височной кос-

ти и сосцевидным отростком, что может сопровождаться разрывом капсулы, переломом костной стенки слухового прохода и кровотечением из наружного слухового прохода. При вправлении этого вывиха врач оказывает давление большими пальцами рук в области последнего моляра между вестибулярной поверхностью альвеолярного отростка и косой линией нижней челюсти. Остальными пальцами, захватив тело челюсти, как при вправлении переднего вывиха, он подтягивает ее на себя. После установки головки мыщелкового отростка в правильное положение, накладывают подбородочную пращу на 2—3 недели.

Перелом верхней челюсти

Верхняя челюсть соединяется с другими костями лицевого скелета и основания черепа. При чрезмерном давлении она может сломаться по определенным линиям, установленных Ле Фором. Учитывая противоречивую трактовку этой классификации, следует рассматривать переломы верхней челюсти трех уровней: нижнего, среднего и верхнего (рис. 20.12).

Нижний тип — линия перелома проходит от края грушевидного отверстия над альвеолярным отростком к бугру верхней челюсти и крыловидному отростку клиновидной кости. Происходит отлом альвеолярного отростка верхней челюсти вместе с дном верхнечелюстных пазух и носа. Имеется горизонтальный перелом носовой перегородки.

Средний тип — линия перелома проходит горизонтально через носовые кости и далее по внутренней поверхности глазницы до нижней глазничной щели. Затем идет по нижней стенке глазницы вперед, пересекает нижнеглазничный край, спускаясь по скулочелюстному шву на бугор и крыловидный отросток основной кости. При этом происходит перелом перегородки носа в вертикальном направлении. Происходит челюсти о-лице вое разъединение костей (верхняя челюсть с носовыми костями отделяется от скуловой кости и костей черепа). Часто ломается решетчатая кость с решетчатой пластинкой, т. е. основание черепа.

Верхний тип — линия перелома проходит по носовым костям и внутренней поверхности глазницы до нижнеглазничной щели как при среднем типе. Далее она идет через наружную стенку и наружный край глазницы по лобно-скуловому шву, продолжаясь по большому крылу клиновидной кости до верхнего отдела крыловидной и тела этой кости. При этом происходит перелом височного отростка скуловой кости в области скуловисочного шва и вертикальный перелом перегородки носа. Вместе с верхней челюстью, носовыми костями от костей черепа отрывается скуловая кость (происходит полное черепно-лицевое разъединение, как правило, сопровождающееся переломом основания черепа).

В практике нередко встречаются смешанные переломы, происходящие на разном уровне (по нижнему типу с одной стороны, среднему — с другой и т. д.), а также односторонние переломы с разъединением половин верхней челюсти по средней линии.

Васмундом описаны другие варианты, когда при переломах по среднему и верхнему типу линия перелома начинается не у носолобного соединения, а несколько ниже — от верхнего края грушевидного отверстия, проходя далее типично.

Клиническая картина. Больные предъявляют жалобы на боли при смыкании челюстей, невозможность откусить пищу передними зубами, неправильное смыкание зубов, ощущение инородного тела в глотке за счет смещения мягкого неба. У всех пациентов отмечается носовое кровотечение из-за разрывов слизистой оболочки носа, верхнечелюстных пазух, при среднем и верхнем типе — довольно интенсивное при травме решетчатого лабиринта. Может развиться эмфизема подкожных тканей лица (пальпаторно определяется крепитация). При суборбитальных переломах отмечаются нарушение чувствительности подглазничной области, крыльев носа и верхней губы в связи с по-

вреждением подглазничного нерва, потеря обоняния. В случае челюстно-лицевого, а чаще черепно-лицевого разъединения, при переводе больного в вертикальное положение появляется диплопия.

При осмотре больного выявляется отечность мягких тканей в области перелома: по нижнему типу — сглаженность носогубных складок; по среднему — в подглазничной области и у основания носа, кровоизлияние в нижнее веко; по верхнему — у основания носа, височной области, кровоизлияние в верхнее и нижнее веки (симптом «очков»), проявляющееся сразу после травмы. При изолированных переломах основания черепа этот симптом появляется позже — через 24—48 часов.

Значительное смещение отломков при переломах в области тела верхней челюсти приводит к удлинению нижнего отдела лица (верхней губы), при челюстно-лицевом и черепно-лицевом разъединении — удлинению средней трети лица (носа).

Травмы лицевого скелета и основания черепа сопровождаются ликворееи из носа, наружного слухового прохода, ран слизистой оболочки полости рта.

Признаки, подтверждающие наличие перелома основания черепа:

1) усиление выделения жидкости из носа при наклоне головы вперед;

2) чистый носовой платок, смоченный ликвором, остается мягким, смоченный слизистым отделяемым из носа — более жестким, как бы «накрахмаленным»;

3) на чистую носовую салфетку наносится отделяемое из носа — если в крови есть ликвор, то на салфетке образуется красное пятно от крови со светлым ореолом по периферии от ликвора;

4) кровь в ликворе при спинномозговой пункции.

При переломах среднего и верхнего типа пальпаторно определяется болезненность и подвижность отломков в области основания носа, а также болезненность и неровность контуров соответственно линии перелома: по нижнему краю глазницы при первом и по наружному краю глазницы и скуловой дуги при втором. Прикус нарушен — открытый в переднем отделе (смыкаются только задние зубы). Имеется патологическая подвижность всего альвеолярного отростка верхней челюсти, при среднем и верхнем типе вместе с костями носа. Характерно кровоизлияние в слизистую оболочку преддверия полости рта в пределах всех зубов при нижнем типе перелома, в области малых и больших коренных зубов — при среднем типе и отсутствие такового при верхнем типе. Симптом непрямой нагрузки положителен: при давлении на моляры или область проекции крючков крыловидных отростков больной указывает болезненность в области нижнего края грушевидного отверстия или носолобного соединения.

У пациентов с односторонним переломом верхней челюсти указанные симптомы проявляются с одной стороны, могут иметь место разрывы слизистой оболочки альвеолярного отростка в переднем отделе и по средней линии твердого неба.

На рентгенограмме лицевых костей, произведенной в аксиальной проекции, можно определить локализацию линии перелома и степень смещения отломков, снижение прозрачности верхнечелюстных пазух.

Лечение. Последовательность хирургических, ортопедических и других мероприятий обусловлена общим состоянием и видом перелома верхней челюсти. По экстренным показаниям принимаются меры для остановки кровотечения из ран, носа и ушей: лигирование сосудов в ране, тампонада носа и т. д. Дальнейшая тактика лечения определяется совместно хирургом-стоматологом, нейрохирургом, анестезиологом-реаниматологом, оториноларингологом, окулистом. Хирургическая обработка ран, ревизия пазух, активная репозиция и фиксация отломков больным, находящимся в бессознательном состоянии, не показаны. Временная иммобилизация осуществляется при помощи жесткой подбородочной пращи и головной шапочки или темен но-подбородочной пращи. Необходим контроль за дыханием пациента. При угрозе асфиксии вследствие западения языка его берут на лигатуру. Применять межчелюстное лигатурное связывание запрещается.

Выведя пострадавшего из тяжелого состояния, приступают к постоянной иммобилизации верхней челюсти. Для этого могут быть использованы двучелюстные назубные

шины с зацепными петлями и межчелюстной резиновой тягой, фиксирующие верхнюю челюсть к нижней, в сочетании с пращевидной повязкой.

Можно использовать шину из алюминиевой проволоки или шину-каппу на верхнюю челюсть с внеротовыми стержнями, которые жестко или с помощью резиновой тяги фиксируют к гипсовой шапочке (рис. 20.13).

Описанные способы являются наиболее простыми, но не всегда достаточно эффективны. При необходимости могут быть использованы оперативные методы лечения.

Подвешивание верхней челюсти к орбитальному краю лобной кости по Фальтину-Адамсу (рис. 20.14). На верхнюю челюсть накладывают проволочную шину с двумя зацепными петлями, обращенными вниз. Обнажают неповрежденный участок верхненаружного края орбиты, в котором проделывают отверстие. Через него проводят тонкую проволоку или полиамидную нить. Оба конца лигатуры при помощи длинной иглы проводят через толщу мягких тканей, так чтобы они вышли в преддверие полости рта на уровне первого моляра, и после репозиции отломка в правильное положение фиксируют за крючок назубной шины. Такую операцию проводят с обеих сторон. При необходимости накладываются шина с зацепными петлями на нижнюю челюсть и межчелюстная резиновая тяга или теменно-подбородочная праща.

Лобно-челюстной остеосинтез по Чернятиной-Свистунову показан при переломах верхней челюсти по среднему и верхнему типу. Отломки закрепляются проволочной лигатурой, проходящей через отверстия, проделанные в скуло-альвеолярном гребне и супраорбитальном крае лобной кости. Наложенная проволока закрывается мягкими тканями и не выстоит в полость рта.

Закрепление отломков верхней челюсти спицами Киршнера по Макиенко к неповрежденным участкам лицевого скелета. После репозиции отломков и сопоставления прикуса спицы вводят с двух сторон, начиная со скуловой кости или дуги дистальнее линии перелома и проводя трансмаксиллярно на противоположную сторону.

Непосредственный остеосинтез кости в линии перелома с помощью *проволочного шва* в последнее время уступил место *фиксации титановыми мини-пластинами,* которую следует выполнять через наружные или внутриротовые разрезы, предварительно восстановив правильное смыкание зубных рядов (рис. 20.15).

По показаниям для профилактики травматического гайморита проводится ревизия верхнечелюстной пазухи, накладывается соустье с нижним носовым ходом, проводится закрытие дефекта местными тканями для разобщения полости рта с пазухой.

Общие методы лечения переломов челюстей

Больным с открытыми переломами лицевых костей назначают антибиотики, обладающие способностью накапливаться в костной ткани (линкомицин, олеандомицин, морфоциклин, вибрамицин), или согласно результатам определения чувствительности микрофлоры к другим препаратам. Показано проведение общеукрепляющей терапии (витамины группы В, аскорбиновая кислота, метилурапил, пентоксил). Для улучшения микроциркуляции в области поврежденных тканей назначаются трентал, реополиглюкин. Из физиотерапевтических процедур можно использовать УВЧ и микроволновую терапию, общее УФО по зонам.

Несмотря на затруднения при приеме пищи, больные должны получать полноценное сбалансированное питание. При челюстной диете продукты пропускаются через мясорубку, протирают через сито до сливкообразной консистенции, затем разбавляют бульоном, молоком или другой жидкостью до такого состояния, чтобы пища свободно проходила через резиновую трубку, носик поильника или зонд. Пища может быть приготовлена из свежих продуктов (жидкие каши, бульоны, сметана) и консервированных (энпитов, порошкообразных смесей, пищевых концентратов).

Если пострадавшего не удается накормить с ложечки или из поильника, приходится прибегать к кормлению через назогастральный зонд. Это крайняя мера, и к ней следует

прибегать только в редких случаях. Парэнтеральное питание назначают больным, находящимся длительное время без сознания или дополнительно к энтеральному.

Немаловажное значение имеет уход за полостью рта, особенно после шинирования челюстей. Необходимо проводить ирригации полости рта растворами антисептиков (фурацилина, хлоргекседина, калия перманганата) не реже 6—10 раз в сутки. Для чистки зубов можно использовать зубные щетки с маленькими головками и жесткой щетиной, специальные стоматологические ершики.

Переломы скуловой кости

Переломы скуловой кости и скуловой дуги составляют около 10% всех повреждений костей лицевого скелета. Почти 40% из них сопровождаются повреждением стенок верхнечелюстной пазухи.

Клиническая картина. Характерными признаками перелома скуловой кости являются западение тканей в скуловой области, наличие неровности («ступеньки») в области нижнего или наружного края глазницы, кровоизлияние в ткани нижнего века и сетчатку глаза, кровотечение из соответствующей половины носа, нарушение чувствительности в области зоны иннервации подглазничного нерва, костный выступ в области скулоальвеолярного гребня.

Переломы скуловой дуги диагностируются по следующим признакам: нарушение непрерывности и западение дуги, ограничение открывания рта за счет ущемления венечного отростка нижней челюсти.

Быстро развивающийся отек мягких тканей в зоне повреждения маскирует западение в скуловой области. Для уточнения диагноза следует назначить рентгенограммы верхней челюсти в носоподбородочной и аксиальной проекции.

Лечение. Показаниями к репозиции отломков скуловой кости и дуги являются деформация лица за счет западения тканей в скуловой области, нарушение движений нижней челюсти и потеря чувствительности в зоне иннервации подглазничного и скулового нервов, диплопия.

Операция может осуществляться внутриротовыми и внеротовыми методами (рис. 20.16).

Метод Лимберга. Вправление отломков производится с помощью специального однозубого крючка, подведенного под скуловую кость или дугу через прокол или небольшой кожный разрез по нижнему краю скуловой дуги. Сопоставление фрагментов в правильное положение сопровождается характерным щелчком, восстановлением симметрии лица и исчезновением «ступеньки» по нижнему краю орбиты.

Метод Gillies. Через небольшой разрез в волосистой части височной области после рассечения кожи, подкожной клетчатки и височной фасции подводят элеватор под скуловую кость или дугу, подкладывают под него марлевый тампон и, используя инструмент как рычаг, вправляют отломок в правильное положение.

Внутриротовой способ. Производится разрез по переходной складке альвеолярного отростка, отслаивается слизистонадкостничный лоскут. Репозиция проводится лопаткой Буяльского или ретрактором, подведенным под височный отросток скуловой кости. По показаниям проводится ревизия верхнечелюстной пазухи, из которой удаляются свободно лежащие костные фрагменты, кровяные сгустки, измененная слизистая оболочка. Из пазухи вправляются отломки дна глазницы. Пазуха туго заполняется йодоформным тампоном, удерживающим костные фрагменты в правильном положении в течение 10—14 дней. Конец тампона выводится в нижний носовой ход через предварительно наложенное соустье.

Фиксация скуловой дуги может осуществляться с помощью наружных швов, проведенных под нее толстой изогнутой иглой и фиксирующих ее к пластинке, изготовленной из быстротвердеющей пластмассы, под которую подкладывают два-три слоя йодоформной марли для предупреждения пролежней. Фиксацию снимают на 8—10 день.

В послеоперационном периоде следует не допускать вторичного смещения отломков (спать на неповрежденной стороне лица, принимать мягкую пищу, ограничить открывание рта).

Остеосинтез мини-пластинами в области лобного отростка и нижнего края глазницы (при необходимости и в области скулоальвеолярного гребня) позволяет добиться жесткой фиксации отломков в правильном положении после их репозиции. Если повреждение сопровождается дефектом дна орбиты более 2 см^2, осуществляется пластика костными аутотрансплантатами с небольшой гиперкоррекцией или аллопластическими материалами (титановые сетчатые пластины, силикон, тефлон) (рис. 20.17). Небольшие разрезы по краю брови и нижнему краю орбиты, зашитые нейлоном 6-0, через несколько месяцев практически незаметны.

Переломы костей носа

Переломы костей носа составляют около 10% всех переломов лицевых костей и могут сопровождаться черепно-мозговой травмой.

Клиническая картина. У больных отмечаются обильное носовое кровотечение, деформация наружного носа (западение, искривление), затруднение носового дыхания. При пальпации выявляется подвижность, а при многооскольчатых переломах — крепитация костных отломков. Быстро развивающийся отек мягких тканей может сглаживать смещение костно-хрящевых структур.

Большую помощь в диагностике оказывает рентгенологическое обследование (прямая и боковая проекции).

Лечение. Первая помощь заключается в остановке кровотечения (передняя или задняя тампонада) и репозиции отломков. После удаления сгустков крови и адекватного обезболивания (смазывание слизистой оболочки 2% раствором дикаина и инфильтрационная анестезия мягких тканей области перелома 2% раствором лидокаина или тримекаина) в верхний носовой ход вводят кровоостанавливающий зажим с надетой на щечки резиновой трубкой или специальный элеватор, которым поднимают смешенные кости, формируя наружные контуры спинки носа указательным и большим пальцами левой руки. В нижние носовые ходы вводят трубки, обернутые йодоформной марлей, верхний и средний носовые ходы тампонируются йодоформными туруидами, оставляя их на 6—7 дней. Снаружи накладывают повязку из двух марлевых валиков по обе стороны от спинки носа, которая фиксируется полосками лейкопластыря к щекам больного. Если после уменьшения отека или снятия повязки определяется деформация наружного носа, необходимо провести повторную репозицию костей, добиваясь восстановления правильной анатомической формы носа.

Огнестрельные ранения челюстно-лицевой области

Огнестрельные ранения лица и челюстей в большинстве своем носят тяжелый характер и сопровождаются возникновением обширных дефектов мягких и костной тканей. Создание современных видов оружия привело к тому, что даже при малых размерах входного отверстия разрушения достаточно серьезны, а выходное отверстие в несколько раз превышает входное. При травме кости образуются крупно- и мелкооскольчатыс переломы, от которых расходятся трещины. Эффект внутритканевого взрыва приводит к формированию зоны нежизнеспособных тканей вдоль раневого канала, что требует более радикальной хирургической обработки. При повреждении костей и зубов их осколки, действуя как «вторичные снаряды», разлетаются в разные стороны, образуя слепые карманы в окружающих тканях и инфицируя их. Ранение крупных сосудов может вызвать обильное кровотечение, требующее немедленных мер по его остановке, вплоть до перевязки наружной сонной артерии.

После тщательной антисептической обработки и остановки кровотечения приступают к первичной хирургической обработке ран ротовой полости (языка, дна полости рта, глотки). После осуществления гемостаза, ревизии слепых карманов, удаления инородных тел, раны ушиваются послойно с оставлением резиновых дренажей. Затем приступают к обработке костной раны. В случае, если повреждены несколько костей лицевого черепа, иммобилизацию отломков осуществляют в такой последовательности: скуловые дуги и скуловые кости, верхняя челюсть, кости носа и нижняя челюсть. При ранениях, проникающих в придаточные пазухи носа, проводят их ревизию, удаляя кровяные сгустки, инородные тела и поврежденные участки слизистой оболочки. Накладывают соустье верхнечелюстной пазухи с нижним носовым ходом. Фрезой сглаживают острые костные выступы и удаляют отломки, лишенные связи с периостом и слизистой оболочкой. Все крупные костные фрагменты, сохранившие связь с мягкими тканями, укладываются на место и по возможности фиксируются к неповрежденным участкам кости. При повреждении альвеолярного отростка удаляются разрушенные зубы. Подлежат удалению неповрежденные зубы, расположенные в линии перелома. При зашивании ран слизистой оболочки необходимо добиться разобщения полости носа и полости рта и постараться закрыть все фрагменты костной ткани наложением глухого шва и дополнительных погружных швов. Для закрытия дефектов тканей можно использовать лоскуты со щеки, неба, височную фасцию и т. д. В случаях, когда хирургическими методами закрыть дефект не удается, следует изготовить разобщающую (защитную) пластинку из пластмассы. При ранениях носа после репозиции носовых костей и сшивания хрящей слизистую оболочку укладывают на костные и хрящевые структуры и фиксируют резиновыми трубками, обернутыми йодоформной марлей и введенными в носовые ходы. После заживления ран трубки заменяют на пластмассовые вкладыши, чтобы избежать стеноза носовых отверстий. Травма мягких тканей в области внутреннего угла глаза или назо-этмоидальные повреждения могут сопровождаться формированием телекантуса, разрывом связок круговой мышцы глаза и носослезного канала. После ревизии раны и стабилизации костных фрагментов медиальную связку угла глаза фиксируют тонкой титановой проволокой, проведенной трансназально через два параллельных отверстия к неповрежденным костям ската носа противоположной стороны (рис. 20.18). Выделяются и сближаются поврежденные отделы слезных канальцев или носослезного канала. В их просвет вводится полиэтиленовая нить 3-0 на срок 3—4 недели.

Если травма нижней челюсти сопровождается утратой крупного фрагмента по всей высоте, необходимо фиксировать оставшиеся сегменты реконструктивной титановой пластиной в правильном положении, чтобы избежать смешения отломков и грубой рубцовой деформации окружающих мягких тканей (рис. 20.19).

После фиксации отломков челюстей производится послойное ушивание раны с учетом анатомических особенностей поврежденной зоны. Дренирование ран боковых отделов лица, дна полости рта и шеи обязательно. При больших сквозных дефектах мягких тканей целесообразно провести «обшивание краев раны» с последующей реконструкцией (филатовским стеблем, лоскутами на сосудистой ножке, микрохирургическими трансплантатами).

Рис. 20.1. Закрепление языка при помощи шелковой лигатуры

Рис. 20.2. Схема сшивания слизистой оболочки полости рта и кожи при обширных дефектах мягких тканей лица

Рис. 20.3. Наиболее часто встречающиеся локализации переломов нижней челюсти

Рис. 20.4. Транспортная иммобилизация при переломах челюстей:
а — к гипсовой шапочке;
б — с помощью стандартной теменно-подбородочной праши

Рис. 20.1.

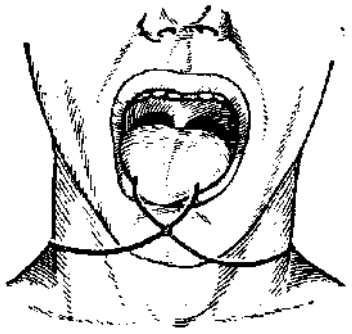

Рис. 20.2.

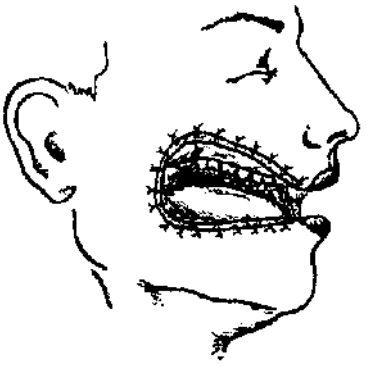

Рис. 20.3.

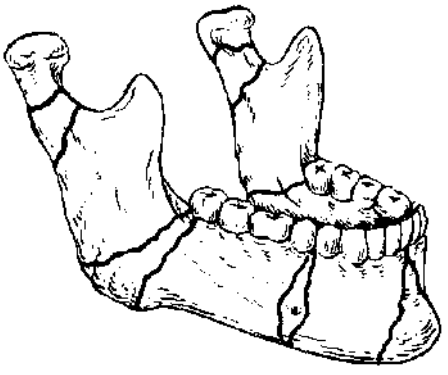

Рис. 20.4.



а б

Рис. 20.5. Межчелюстное лигатурное скрепление челюстей

Рис. 20.6. Изготоиление дополнительной лигатурной петли для лучшей фиксации шины

Рис. 20.5.

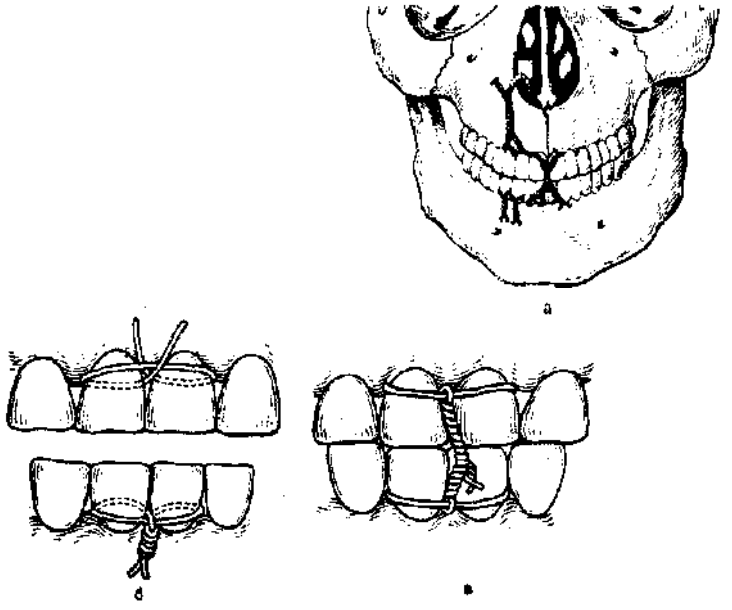

Рис. 20.6.

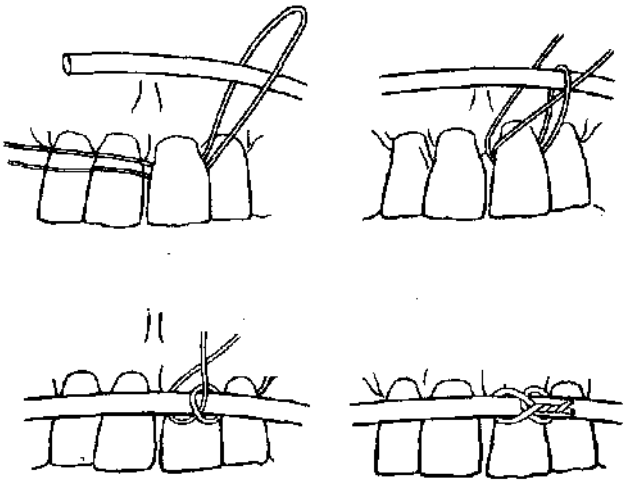

Рис. 20.7. Виды проволочных шин:
а — гладкая скоба;
б — шина с наклонной плоскостью;
в — скоба с распорочным изгибом;
г — шины с зацепными петлями и межчелюстной резиновой тягой

Рис. 20.S. Схема фиксации отломков нижней челюсти проволочным швом:
а — петлеобразный шов;
б, в — этапы наложения 8-образного шва

Рис. 20.7.

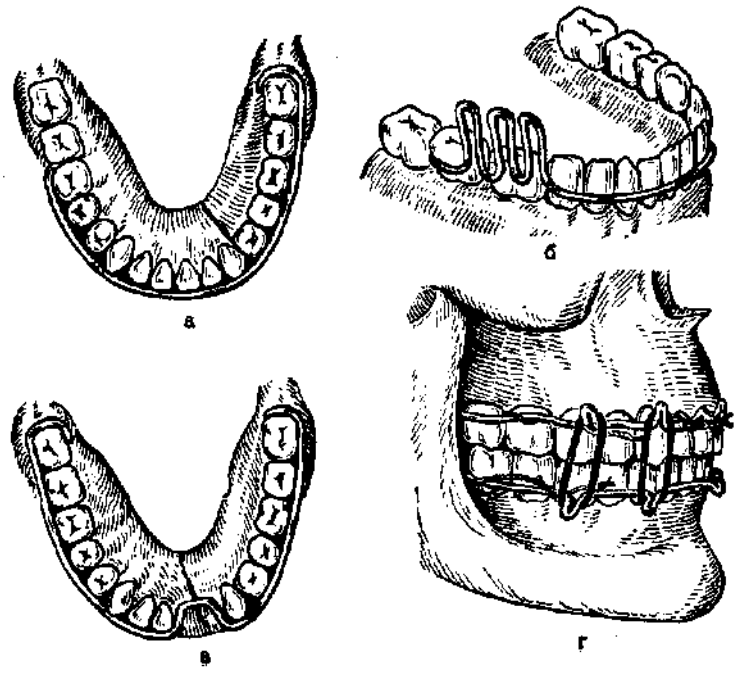

Рис. 20.8.

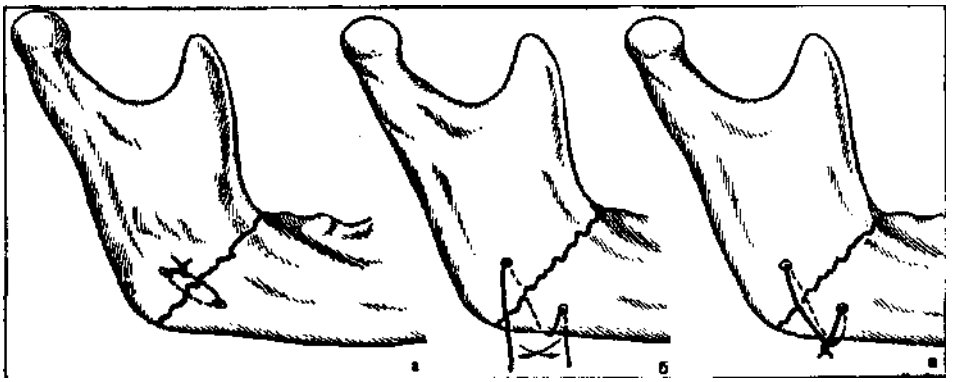

Рис. 20.9. Варианты остеосинтеза нижней челюсти при помощи титановых мини-пластин

Рис. 20.10. Схема наложения окружного шва по Блэку для фиксации отломков нижней челюсти к зубному протезу

Рис. 20.9.

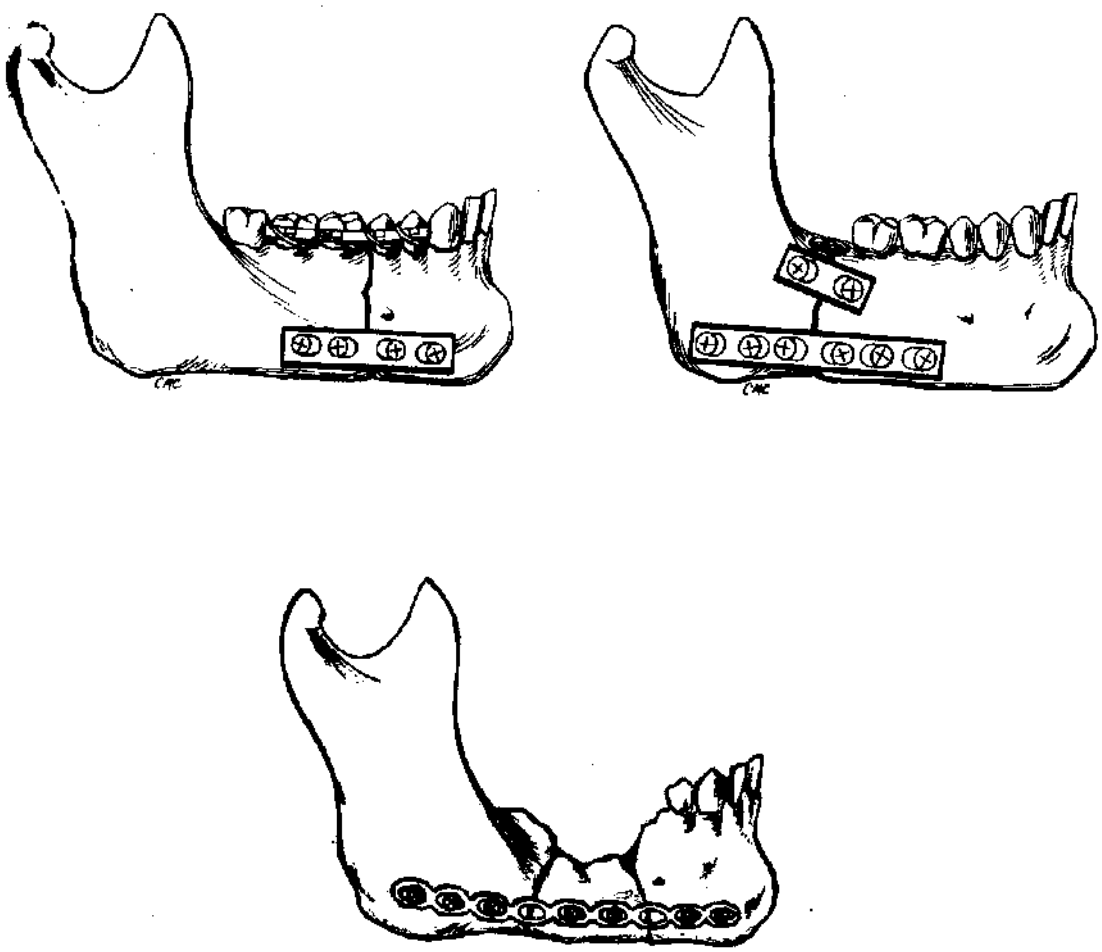

Рис 20 10.

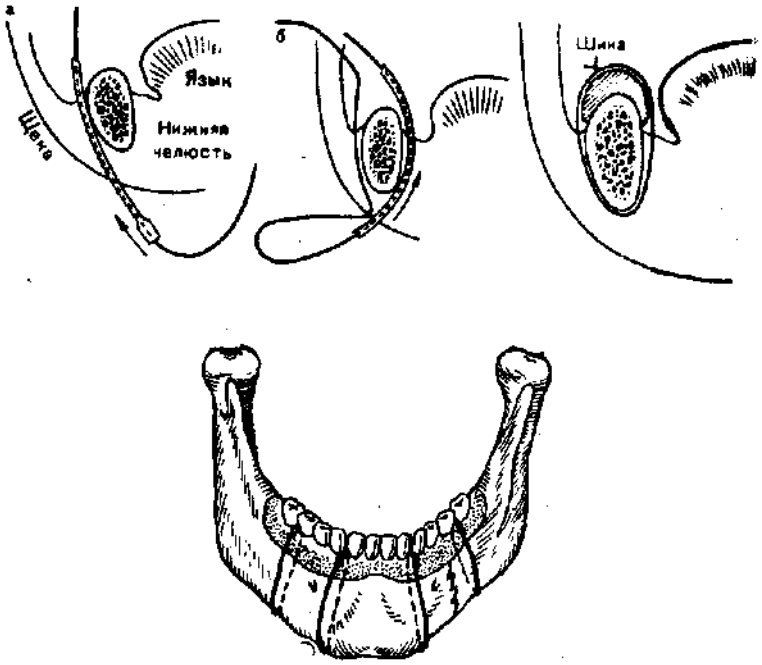

Рис. 20.11. Выгеих височно-нижнечелюстного сустава:
а — передних вывих;
б — задний вывих;
г — вправление переднего вывиха по Гиппократу

Рис. 20.11.

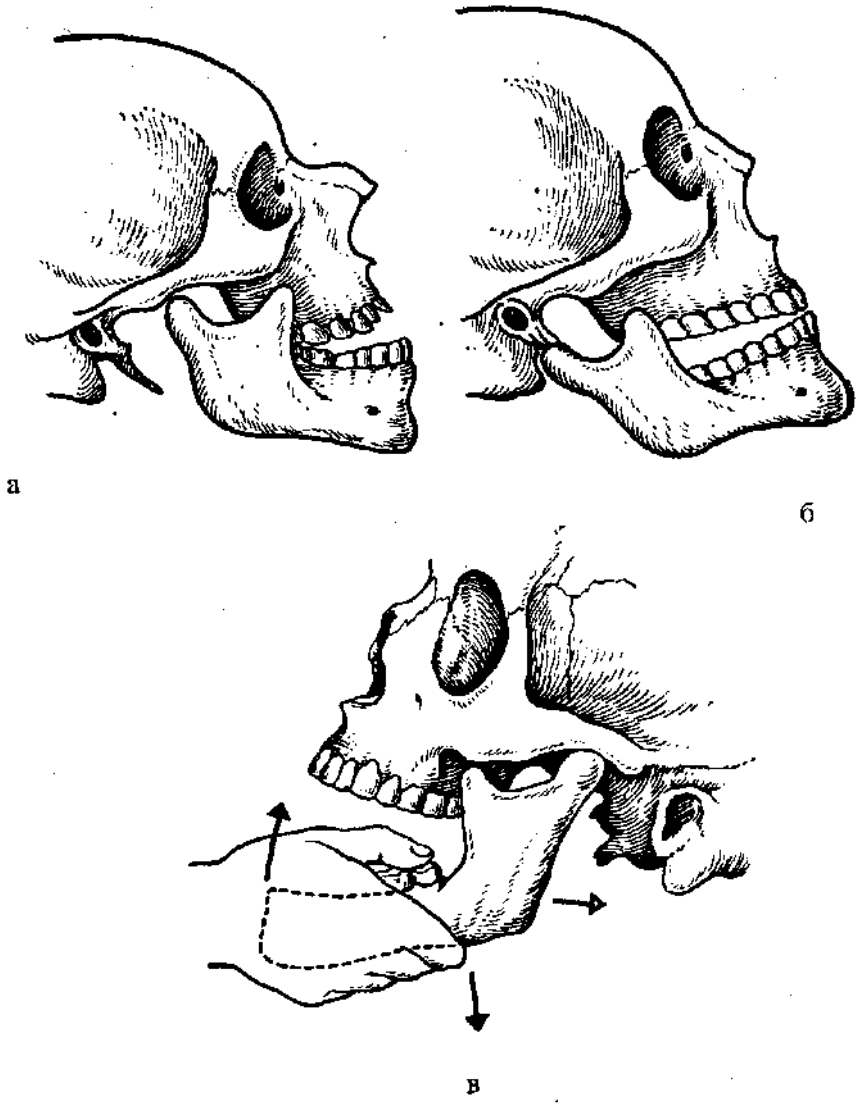

Рис. 20.12- Типы переломов верхней челюсти:
а — нижний;
б — средний;
в — верхний

Рис. 20.13. Этапы изготовления проволочной шины для фиксации отломков при переломах верхней челюсти

Рис. 20.12.

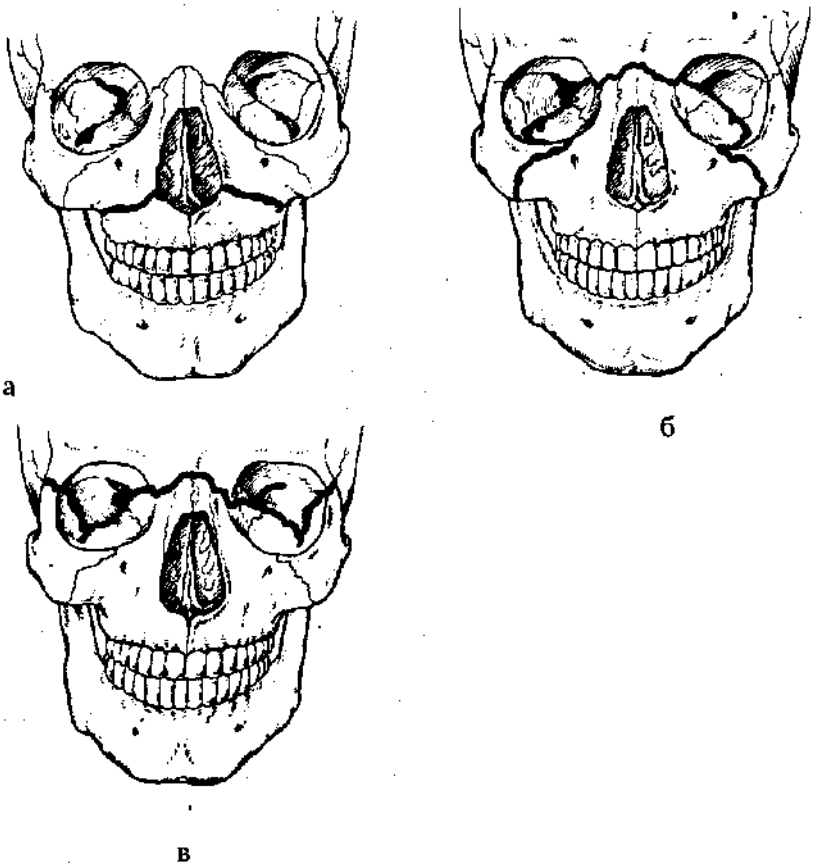

Рис. 20 13.

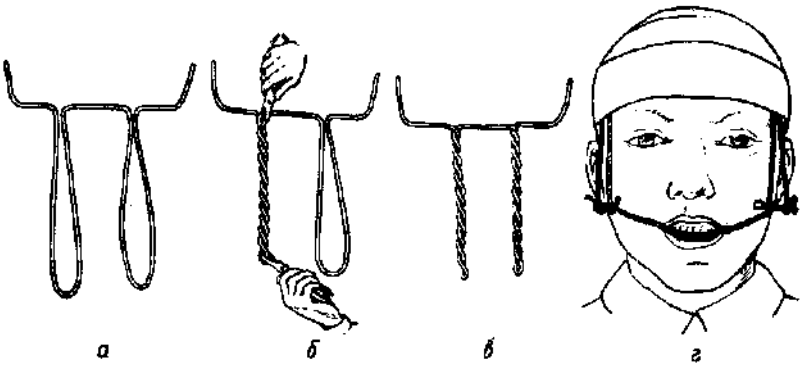

Рис. 20.14. Фиксация отломков верхней челюсти по Адамсу:
а — подвешивание к скуловым дугам при переломах по нижнему и среднему типу;
б — подвешивание к скуловому отростку лобной кости при переломах по верхнему типу

Рис. 20.15. Различные варианты остеосинтеза лицевых костей титановыми мини-пластинами

Рис. 20.14.

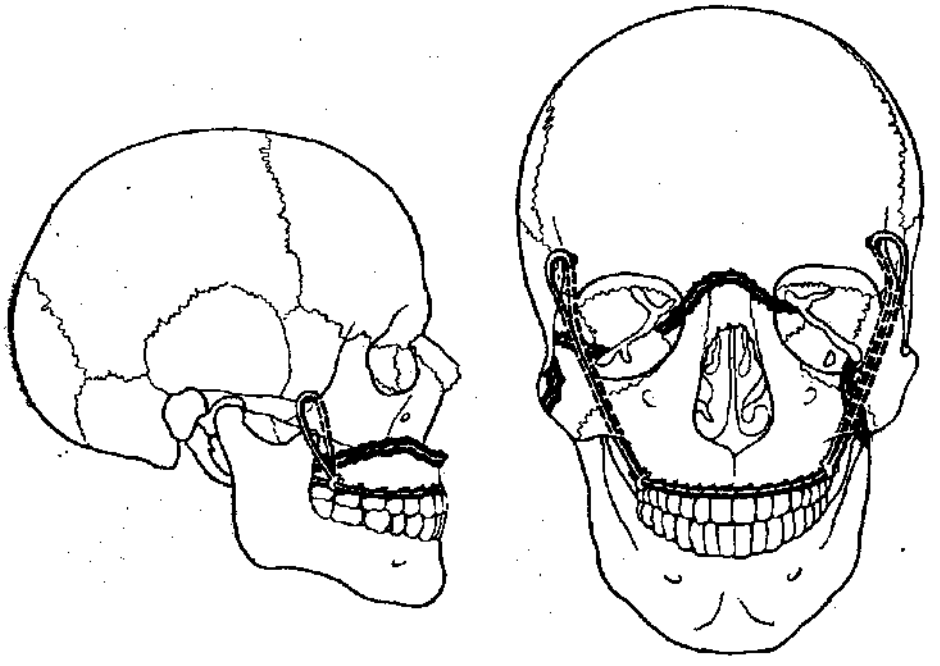

б

а

Рис. 20.15.

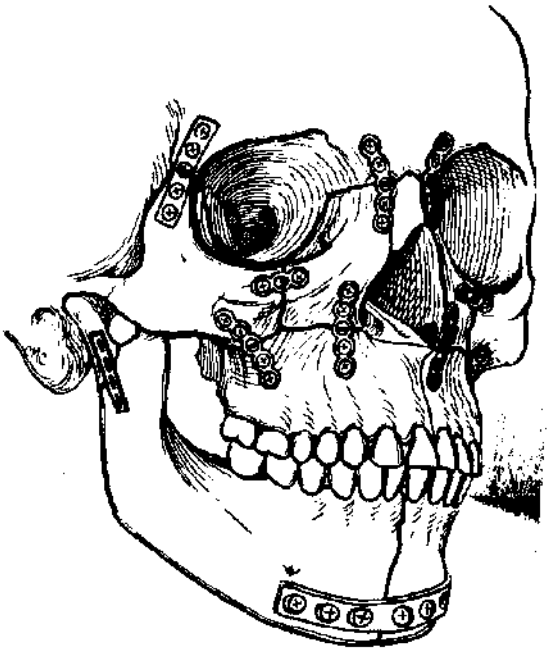

Рис. 20.16. Схемы репозиции скуловой кости:
а — по Лимбергу;
б — по Gillies;
в — внутриротовым способом

Рис. 20.16.

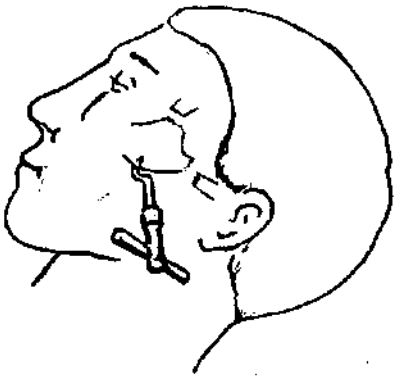

а

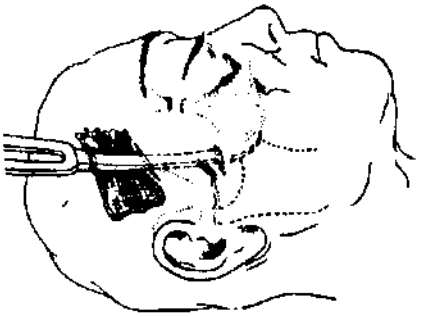

б

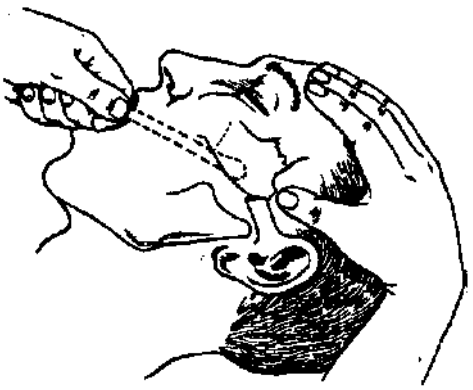

в

Рис. 20.17. Костные дефекты дна орбиты и их устранение костными аутотрансплантатами (слева) и титановой сетчатой пластиной (справа)

Рис. 20.18. Медиальная кантопексия тонкой титановой проволокой, проведенной трансназально

Рис. 20.19. Фиксация фрагментов нижней челюсти реконструктивной титановой пластиной

Рис. 20.17.

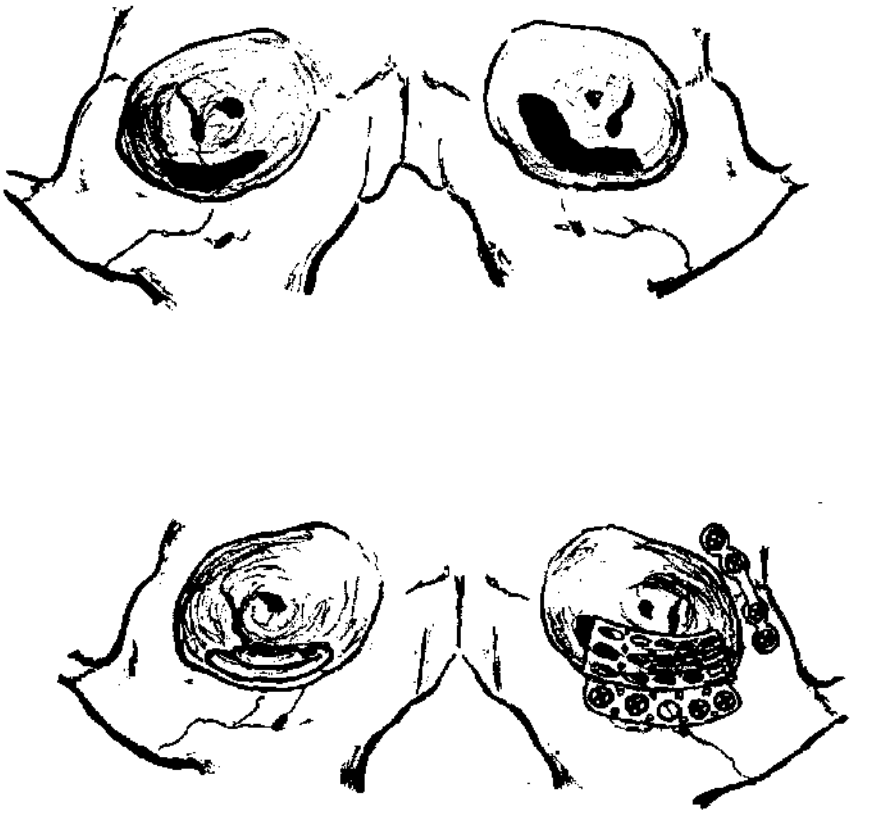

Рис. 20.18.

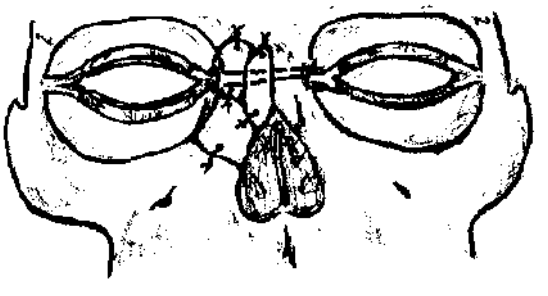

Рис. 20.19.

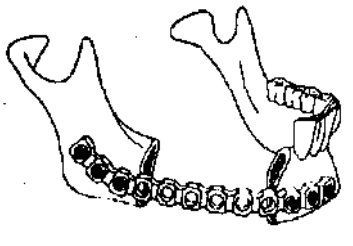

Глава 21. ПОВРЕЖДЕНИЯ ГРУДИ, ЖИВОТА И ОРГАНОВ ТАЗА. ТОРАКОАБДОМИНАЛЬНЫЕ РАНЕНИЯ

Повреждения груди

Повреждение костного каркаса груди («грудной клетки») и органов ее — важная глава общей хирургии и травматологии. При этой травме судьбу пострадавшего решают ближайшие осложнения — напряженный пневмоторакс, открытый пневмоторакс и пневмопульмональный шок, кровотечение в плевральную полость, тампонада сердца. Роль правильной первой медицинской помощи фельдшера ФАПа и хирурга районной больницы очень значима для сохранения жизни больного.

Так, в Мышкинскую районную больницу, где я работал в 1962—1964 годах, морозным осенним днем привезли из Рождественской участковой больницы труп 15-летнего мальчика с ножевым ранением груди. Он катался на коньках по льду пруда в селе Рождествено. Вылезая на берег, упал и ранил себя узким самодельным ножом, который острием вверх находился во внутреннем кармане фуфайки (она была расстегнута, и пола с ножом отклонилась кпереди, а нож уперся ручкой в берег). Врач участковой больницы, куда сверстники принесли мальчика, сразу на машине скорой помощи направил его в районную больницу (25 км плохой дороги). Во время транспортировки наступила смерть.

Я, будучи по совместительству судмедэкспертом, вскрывал умершего. Одежда его не была испачкана кровью, то есть наружного кровотечения не было. На уровне 4 межреберья слева на 5 см кнаружи от края грудины имелась рана длиной 1 см. В левой плевральной полости было около 100 мл крови. Перикард растянут кровью, ранка на нем, соответствующая ране грудной стенки, была закрыта сгустком. В полости перикарда около 150 мл жидкой крови и сгустков. На передней стенке правого желудочка сердца рана длиной 1 см, не проникающая в полость желудочка.

Таким образом, мальчик погиб от тампонады сердца — раннего грозного осложнения ранения сердца. Наверное, мальчика можно было бы спасти, если бы врач Рождественской участковой больницы знал о таком осложнении и выполнил бы мальчику перед транспортировкой пункцию перикарда и удалил кровь из его полости. Это могло быть и единственным лечебным мероприятем, так как рана на миокарде не проникла в правый желудочек и после пункции кровотечения из раны сердца могло и не быть*.

* Мне могут возразить — не всегда и начинающий хирург (а таких много в районных больницах) решится на пункиию перикарда. А я полагаю, что сели врач готовит себя к самостоятельной работе в участковой больнице, то он долджен уметь выполнять и отдельные хирургические манипуляции, устраняющие смертельно-опасные осложнения некоторых повреждений. А почему фельдшер ФАПа не должен уметь поставить диагноз тампонады сердца и в показанных случаях выполнить пункиию перикарда? Мне опять скажут: «Утопия!» Да, пока утопия. Действительно, утопия на современном уровне организации нашей медицины, когда за жизнь больного ни фельдшер, ни врач участковой больницы, ни хируг ЦРБ не несут никакой ответственности — ни моральной, ни материальной. Тем более никак не наказываются и тс, кто должен был научить их принимать правильные решения в случае тяжелых осложеений травм, когда судьбу пострадавшего решают не часы, а минуты, когда транспортировка недопустима, а помощь должна быть оказана немедленно.

К сожалению, этот дефект организации нашего здравоохранения наказывается лишь в случае халатного отношения к больному, и даже материальной ответственности фельдшер нести не может (у него нет средств нести эту ответственность), этот дефект нам еще долго не устранить. И только страховая медицина и высокий материальный уровень жизни врача и фельдшера в каждом случае осложнения или смерти позволят определить меру материальной ответственности медицинского работника, заставит и ответственно готовить для самостоятельной работы врачей и фельдшеров и заставят их правильно и в должном объеме выполнять свои обязанности.

Представленное наблюдение иллюстрирует значимость несложной манипуляции — пункции перикарда для спасения жизни больного с тампонадой сердца.

Классификация повреждений груди

Повреждения груди могут быть закрытые и открытые.

К закрытым относятся ушибы грудной стенки; простые переломы ребер (когда сломано до 6 ребер); множественные переломы ребер (сломано более 6 ребер). Переломы ребер могут быть без повреждения органов груди и с повреждениями: сосудов (тогда возможен гемоторакс), паренхимы легкого и бронхов (тогда возможны пневмоторакс и подкожная эмфизема). Множественные переломы ребер могут сопровождаться **парадоксальными смещениями грудной стенки.** К закрытым повреждениям груди относятся и **ушибы сердца, и синдром сдавления груди, и закрытые повреждения сосудов** (отрывы крупных артериальных стволов от дуги аорты, разрывы аорты), и **разрывы диафрагмы.**

Открытые повреждения груди

Они могут быть **неогнестрельные и огнестрельные; одиночные и множественные; проникающие** (повреждена париетальная плевра, и рана проникает в плевральную полость) и **непроникающие; сквозные, слепые, касательные, опоясывающие** (пуля или осколок не ломает ребро, а скользит по нему, опоясывая грудь, затем может пробить кожу, образовав выходное отверстие — создается впечатление сквозного ранения груди, а оно, на самом деле, и не проникает в плевральную полость).

Открытые ранения груди могут быть без **повреждения и с повреждением внутренних органов груди.** Опасны **сочетанные повреждения груди** — торакоабдоминальные, торакоспинальные.

Поскольку как при закрытых, так и при открытых травмах груди наибольшую опасность представляют непосредственные осложнения — кровотечение (наружное и внутреннее) и пневмоторакс, то целесообразно разобрать их, прежде чем приступить к изложению отдельных повреждений груди. Рассмотрим эти осложнения.

Кровотечение и кровопотеря при закрытых и открытых повреждениях груди

Наружные кровотечения при ранении груди могут быть значительными и быть причиной опасной для жизни кровопотери, если ранена крупная артериальная нетвь. Такая кровопотеря бываеть при ранениях в зоне большой грудной мышцы, широчайшей мышцы спины, при ранениях над лопаткой. Наружные кровотечения могут быть большими **и** при проникающих ранениях, когда повреждены межреберная и внутренняя грудная артерия.

Временную остановку кровотечения из раны груди (для транспортировки с ФАПа в районную больницу) можно выполнить только одним приемом — тампонадой раны груди стерильной марлей с зашиванием над тампоном кожной раны. Наложение просто давящей повязки на рану груди невозможно, так как эта повязка при транспортировке «сползет».

Техника тампонады раны груди на ФАПе: больной лежит на перевязочном столе без одежды. Кожа вокруг раны широко обрабатывается дважды йодной настойкой. Руки фельдшера должны быть обработаны как для операции. Рана разводится крючками и

туго тампонируется стерильными салфетками или стерильным бинтом. На кожу и подкожную клетчатку накладываются грубые (2—3 см от края раны) герметичные швы, а сверху давящая повязка.

Подобную временную остановку наружного кровотечения из раны груди может сделать и дежурный врач районной больницы, и врач скорой помощи до прибытия в больницу хирурга.

Внутреннее кровотечение — кровотечение в плевральную полость. Источником внутреннего кровотечения в плевральную полость бывают сосуды грудной стенки и сосуды паренхимы легкого.

Опасные для жизни кровотечения в плевральную полость бывают в основном при повреждении межреберной или внутренней грудной артерии.

Скопление крови в плевральной полости называется гемотораксом. Если на рентгенограмме кровь обнаруживается только в синусе — то это малый гемоторакс, если граница затемнения доходит до середины лопатки — то это средний гемоторакс, и если до 2—3 ребра (по переднему краю ребра) — гемоторакс большой. Если на рентгеновском снимке затемнена вся плевральная полость, то такой гемоторакс называется тотальным. При этом сердце смещено в противоположную сторону, что определяется перкуссией и на рентгенограмме. При ателектазе над соответствующей половиной груди тоже не выслушивается дыхание, и при перкуссии тупой звук, но средостение смещено в сторону ателектаза (рис. 20.1 и 20.2).

Клиника гемоторакса. Это, во-первых, признаки кровопотери (бледность кожных покровов и слизистых, тахикардия, падение АД); во-вторых, признаки накопления жидкости в плевральной полости — укорочение перкуторного звука над соответствующей половиной груди, отсутствие или ослабление дыхания, смещение средостения в здоровую сторону; на рентгенограмме (снимки желательно делать в вертикальном полжении — стоя или сидя) — горизонтальный уровень, если в плевральной полости есть воздух (гемопневмоторакс).

Очень важно знать хирургу или фельдшеру, что если больной лежит на спине, то кровь скапливается под легким, и оно плавает над кровью, поэтому при выслушивании* груди фонендоскопом дыхание спереди хорошо проводится; хирург полагает, что крови в плевральной полости нет, а она сзади, и ее там может быть много. Поэтому слушать легкие у лежачего надо непременно и со стороны спины.

Я всегда ношу стетоскоп в кармане халата, но в необходимости тщательного выслушивания легких не только спереди, но и сзади убедился не так-то давно.

Я прооперировал девочку 15 лет с юронкообразной деформацией груди — сделал пластику воронки по Н. И. Кондрашину. Операцию мы всегда завершаем наложением на 15—18 дней демпферного скелетного вытяжения за грудину. Больной лежит на спине. Так было и с этой девочкой. Никаких признаков кровотечения в плевру не было, дыхание спереди хорошо проводилось над обеими половинами груди. Но девочка с 8 дня начала лихорадить. На рентгеновском снимке было обнаружено затемнение справа. При пункции крови не получено. Гемоторакс был уже свернувшимся. Пришлось в плевральную полость вводить стептазу, гемоторакс частично «развернулся», но, очевидно, большие наслоения рубцовой ткани (фиброз) были причиной рецидива деформации груди.

И еще одно наблюдение, которое закончилось трагически, — больная погибла, и причиной нераспознанного осложнения было как раз то, что дежурный анестезиолог слушал больную только спереди.

* Фельдшер и хирург всегда должны иметь при себе фонендоскоп (именно в кармане халата, а не в рабочем столе), иначе они привыкают смотреть больного без фонендоскопа, поэтому, не выслушивая пациента, пишут трафаретную фразу: «Дыхание везикулярное, хорошо проводится с обеих сторон*.

Во взрослом ортопедическом отделении клиники, которое расположено в 15 км от основной базы и моего дома, я прооперировал 57-летнюю женщину по поводу тяжелого деформирующего артроза левого тазобедренного сустава. Выполнил артродез пластиной Умярова. Обезболивание было общим, для внутривенных инфузий была катетеризована левая подключичная вена. Операция прошла обычно. В этой клинике не было реанимационного отделения, и, как всегда, больная была помещена в отдельную палату, и возле нее остался дежурить до утра анестезиолог, проводивший наркоз.

Вечером около 22 часов я позвонил в отделение, чтобы узнать о самочувствии больной. Анестезиолог ответил, что она тяжелая из-за присоединившегося осложнения — инфаркта миокарда. Инфаркт был подтвержден электрографически и вызванным из дому заведующим терапевтическим отделением этой больницы (отделение пульмонологическое). Моя личная машина была в ремонте, и я не смог поехать в клинику. С тяжелым сердцем я лег спать, уверенный в том, что помочь больной я ничем не смогу и около нее есть врач-анестезиолог. Утром без предварительного звонка я приехал.в клинику. Женщина умерла за час до моего приезда. На вскрытии в обеих плевральных полостях была обнаружена жидкость — справа 1, 5 л, слева 2,5 л. Жидкость без крови. Она пропитывала и средостение.

Причиной двухстороннего гидроторакса был катетер, введенный до операции в левую подключичную вену. При перекладывании больной с операционного стола или каталки на кровать он перфорировал стенку вены (если бы это произошло до операции, то жидкость в плевральных полостях была бы кровавая, так как на операции больной влили 800 мл крови). Значит, вся последующая инфузионная терапия (а больной было влито чуть больше 4 л растворов) проводилась в средостение, и жидкость «пропотевала» через париетальную плевру средостения в плевральные полости.

Анестезиолог на вскрытии удивился — он прослушивал хорошее дыхание с обеих сторон. Но слушал только спереди, поэтому и не поставил диагноза нарастающего двухстороннего гидроторакса. Если бы он диагностировал его и сделал пункцию, больная, несомненно, осталась бы жива.

Большое значение в диагностике гемоторакса имеет рентгенография. Снимки должны быть сделаны больному в вертикальной позиции (сидя или лежа), что часто невыполнимо у больных с тяжелой травмой, и особенно у больных с сочетанной травмой.

Снимки, выполненные в горизонтальной позиции («лежа), часто бывают малоинформативны — при незначительном затемнении всей половины груди на стороне повреждения или пункции получаем до 1 л крови. Это объясняется тем, что она в горизонтальной позиции груди растекается по всей плевре тонким слоем. Вот почему хирург даже при небольшом затемнении половины груди должен повторить снимки, посадив или поставив больного, а если это невозможно, то пунктировать его в 4—5 межреберье по заднеподмышечной линии.

И еще хочется подчеркнуть большую информативность снимков в боковой позиции, когда больной лежит на стороне предполагаемого гемоторакса, а снимок делается спереди назад. Тогда кровь стекает вниз и хорошо видна на рентгеновском снимке.

Если в плевральной полости есть и воздух (гемопневмоторакс), то затемнение имеет горизонтальный уровень (рис. 21.3).

Хирург и фельдшер должны знать, что небольшой гемоторакс (малый и средний) часто бывает при закрытой и открытой травме груди. Источником кровотечения в этих случаях может быть поврежденное легкое. Такой гемоторакс не требует специального лечения — он устраняется сам через несколько дней после травмы или после одной-двух пункций. Нельзя только, повторяю, оценивать величину гемоторакса по снимку, сделанному спереди назад в положении лежа — тогда и большое количество крови в плевре может быть принято за малый гемоторакс.

Но еще большее значение имеет четкое представление о том, что **большой и тотальный гемоторакс бывает при повреждении магистральных сосудов грудной стенки — межре-**

берной артерии или внутренней грудной артерии (a. toracica int). Большой гемоторакс бывает обычно при открытых повреждениях груди. В этом случае обязательно показана торакотомия с удалением крови и перевязкой поврежденного сосуда.

Конечно, и большой гемоторакс при остановившемся кровотечении может «рассосаться», но на это надеяться нельзя — слишком велика опасность осложнений. Одним из них может быть **свернувшийся гемоторакс.**

Признаки свернувшегося гемоторакса:

— клиника скопления жидкости в плевральной полости (ослабление или отсутствие дыхания, укорочение перкуторного звука при перкуссии, затемнение на рентгенограмме);

— отсутствие крови при пункции, или ее очень мало;

— **в** толстой игле могут быть «червячки» крови.

Свернувшийся гемоторакс или нагнаивается, или рубцово перерождается — фиброз легкого.

Больной со свернувшися гемотораксом нуждается в лечении в условиях специализированного отделения торакальной хирургии. Поэтому если больной транспортабелен, то его надо перевести в торакальное отделение, поставив в известность по телефону торакального хирурга.

Если больной не транспортабелен (сочетанная травма), то надо вызывать консультанта — торакального хирурга и лечить больного в районной больнице.

Лечение свернувшегося гемоторакса — ежедневные пункции толстой иглой с введением в плевральную полость ферментных препаратов, лизирующих свернувшуюся кровь, — стрептаза, стрептокиназа.

При отсутствии эффекта обязательно показано оперативное лечение — переднебоковая торакотомия в 5 или 6 межреберье с удалением сгустков крови, отмыванием плевральной полости раствором анестетика, дренированием ее и зашиванием торакотомной раны после расправления легкого.

Поскольку основными в лечении гемоторакса являются пункция плевральной полости и торакотомия при большом гемотораксе, то в этом разделе главы целесообразно дать и технику этих хирургических манипуляций.

Техника пункции плевральной полости при гемотораксе

Если больной может сидеть, то пункцию следует делать в положении сидя. В перевязочной больной садится на перевязочный стол, поставив ноги на табуретку. Палатная медицинская сестра, встав со стороны лица, поддерживает больного за плечи.

Для пункции необходимы:

— спирт и настойка йода;

— два кровоостанавливающих стерильных зажима типа Кохера (один для обработки кожи, другой — для пережимания во время пункции резиновой трубки, надетой на иглу);

— 0,5—1% раствор новокаина, стерильная 200 мл баночка;

— 10 мл шприц с 50 мм иглой для анестезии мест пункции;

— толстая (с большим просветом) игла длиной не менее 100 мм для пункции плевры (могут быть использованы, если нет такой иглы, и иглы Дюфо для переливания крови). На эту иглу должна быть надета медицинская резиновая трубка, которая герметично завязывается толстой шелковой нитью над павильоном иглы. Для удаления крови пункцию лучше делать 20 мл шприцем, а не шприцем Жане.

Такая резиновая трубка с герметично вставленными в нее с обоих концов переходниками должна быть постоянно готова (стерильная) для пункции, лежать на стерильном столе в чистой перевязочной;

— чистый, лучше стерильный, лоток;

— стерильная большая пеленка или, лучше, простыня.

Если больной нетранспортабелен, то пункция выполняется в палате. Тогда операционная сестра накрывает для пункции передвижной столик.

В положении больного сидя хирург намечает место пункции — 6—7 межреберье по лопаточной или задней подмышечной линии. Когда больной лежит, то рука его на стороне пункции максимально заводится на противоположную сторону. Этим приподнимается вся половина груди на стороне повреждения, чтобы сделать пункцию в максимально низком месте — 6 межреберье по задней подмышечной линии. Обрабатывается кожа; около больного укладывается стерильная пеленка; выполняется местная анестезия межреберья в точке предполагаемой пункции. Иглой с присоединенной к ней резиновой трубкой, герметично пережатой зажимом, пунктируется межреберье по верхнему краю нижележащего ребра. Игла направляется снизу вверх, чтобы не ранить диафрагму. Пальцами левой руки хирург продвигает за павильон иглу в грудную полость, а правой, вытягивая поршень, создает разрежение в шприце. После заполнения шприца резиновая трубка пережимается зажимом, кровь из шприца выливается в лоток.

Если кровь сворачивается (образуется сгусток), то кровотечение в плевральную полость продолжается. Если кровь не сворачивается — то кровотечение остановилось.

При выведении крови из плевральной полости хирург измеряет ее количество. Если после травмы прошло несколько дней и больной лихорадит, то очень возможна вероятность нагноения крови в плевральной полости — гнойный посттравматический плеврит. Необходимо жидкость из плевральной полости направить на бактериологические исследования — определить флору и чувствительность к антибиотикам.

При начавшемся нагноении после отстаивания пунктата или после центрифугирования его — жидкой части значительного больше, чем осадка. При уже текущем нагноении — гнойный плеврит, после отстаивания жидкой части значительно меньше, чем осадка.

В конце пункции, когда кровь уже не поступает в шприц, а трубка между иглой и шприцем спадается при создании разрежения в нем, надо промыть плевральную полость каким-либо раствором антисептика. В нее шприцем вводится **100—150** мл антисептика, и он снова выводится. Так можно повторить 2—3 раза. После этого в плевральную полость вводится 10—15 мл раствора антибиотика, например, 1—2 млн. Ед пенициллина.

Пункцию надо повторить на следующий день или через день. **Она** выполняется до тех пор, пока клинически и рентгенологически в плевральной полости не будет определяться жидкость.

Если гемоторакс малый и при пункции крови не получено, то больному назначается противовоспалительная терапия.

Техника операции торакотомии по поводу большого гемоторакса

Показания — тотальный, большой гемоторакс и накапливающийся после пункции гемоторакс средней величины.

При большом и тотальном гемотораксе операция должна выполняться немедленно после госпитализации больного в районную больницу.

Обезболивание — общая анестезия (наркоз). Положение больного на спине, под лопатку можно подложить плоский валик, чтобы чуть приподнять соответствующую половину груди. Рука на стороне операции должна быть поднята и подвязана к подставке, чтобы подмышечная впадина была открыта. Не закрывая больного простынями, хирург находит 5 межреберье (под ключицей — первое) и зеленкой намечает линию

предполагаемого разреза — по 5 межреберью от точки, отстоящей на 2 см кнутри от края грудины, и до средней подмышечной линии. Это так называемый классический переднебоковой доступ. После этого хирург закрывает простынями больного — одну снизу, не доводя ее на 1 см до линии разреза, другую сверху и две по бокам. Края простынь лучше подшить к коже 10—12 шелковыми швами. После этого хирург еще раз обрабатывает операционное поле. Разрез от точки на 2 см кнутри от края грудины и по межреберью до намеченной точки — средней подмышечной линии. Рассекается кожа с подкожной клетчаткой до собственной фасции. Остановка кровотечения электрокоагуляцией или лигированием сосудов. Рассекается спереди межреберная мышца, сзади лестничная мышца. Спереди вскрывается плевральная полость на протяжении 10—12 см, потом хирург большим пальцем правой руки разрывает внутренние межреберные мышцы кзади до конца кожного разреза и немного ниже и кпереди до края грудины. Это надо делать затем, чтобы не поранить скальпелем межреберную артерию и внутреннюю грудную артерию спереди. Торакотомная рана обкладывается большими марлевыми "салфетками и разводится большим торакальным расширителем, винт его должен быть направлен кнаружи. При ригидной грудной клетке (у пожилых и стариков) рассекаются поперек 5 и 6 ребра по парастернальной линии. При этом надо не повреждать внутреннюю грудную артерию. Как можно широко раскрывается торакотомная рана. 200 мл баночкой или специальным черпачком удаляются из плевральной полости кровь и сгутски. Кровь фильтруется через 6—8 слоев марли и вливается больному без добавления какого-либо консерванта. Если добавляется гепарин, то не более 500 Ед (!!!) на 1 л крови, то есть 0,2 мл из флакона (в каждых 5 мл раствора 25 тыс. Ед гепарина)*.

Нельзя переливать кровь, собранную из отжатых салфеток.

После осушения плевральной полости хирург должен найти источник кровотечения. При большом гемотораксе непременно бывает повреждена или межреберная, или внутренняя грудная артерия или кровит рана возле корня легкого. Никогда причиной большого гемоторакса не бывает рана паренхимы легкого. Поэтому, зашив герметично отдельными узловыми капроновыми или шелковыми швами рану паренхимы легкого, хирург должен найти место повреждения межреберной артерии или внутренней грудной, если рана располагалась вблизи парастернальной линии. Для этого надо рассечь париентальную плевру вдоль по межреберью вблизи раневого канала, выделить межреберную артерию, увидеть место повреждения и перевязать с прошиванием оба (!) конца артерии — периферический и центральный.

Следует отметить, что кровотечение из межреберной артерии самопроизвольно не останавливается. Если она и тромбируется при низком АД (из-за кровопотери), то при поднятии АД во время инфузионной терапии кровотечение возобновляется. Вот почему при открытой плевральной полости во время операции, когда АД низкое, хирург не находит источник кровотечения, осушает плевральную полость и, удовлетворившись наложением швов на рану паренхимы легкого, дренирует и зашивает торакальную рану. После операции, когда АД поднимается проводимой инфузией, кровотечение возобновляется, и плевральная полость вновь наполняется кровью.

Мы не раз сталкивались с подобными случаями. Примером могут быть следующие клинические наблюдения.

Студент педагогического института был доставлен в клинику с проникающим ранением груди. Он пробежал через закрытую стеклянную дверь. Состояние тяжелое. Налицо большая кровопотеря. Рана на передней поверхности левой половины груди, из

* Часто случается такая ошибка — хирург или анестезиолог просят в банку крови добавить гепарина. Анестезистка берет из флакона 2—3 мл гепарина (10—15 тыс. Ед) и получает гепаринизированную кровь. Начинается кровотечение, которое расценивается как кровоточивость вследствие внутрисосудистого свертывани.

нее торчит осколок стекла, наружное кровотечение. Сразу взят в операционную (оперировали доцент В. В. Котанский и ассистент В. Г. Елизаров). Извлечен осколок стекла треугольной формы, основание осколка 7 см, длина 15 см, острая вершина ранила легкое, остановлено наружное кровотечение из мышечных ветвей, сделана передняя торакотомия, обнаружена рана длиной 7 см на нижней доле левого легкого. Она зашита. Плевральная полость зашита и дренирована двумя дренажами.

После операции через 6 часов дежурный хирург констатировал ухудшение состояния из-за нарастающей кровопотери, в плевральной полости на рентгеновском снимке вновь обнаружена жидкость. Торакотомия ночью (врач В. Л. Тихомиров) — в плевральной полости 1,5 л крови и сгустков. 800 мл из них влито больному.

К утру состояние вновь ухудшилось и вновь в плевральной полости определялось большое количество крови. В 12 часов операция (доцент Т. Ф. Петренко — торакальный хирург, доцент В. В. Ключевский) — в плевральной полости около 1,5 л крови. Она осушена. Найдено, что рана легкого сквозная, выходное отверстие на задней поверхности размерами 1x0,5 см, умеренно кровоточит. Оно зашито. Кровь в плевральной полости не накапливается. Рана грудной стенки вновь зашита.

К концу дня в плевральной полости много крови. Состояние юноши крайне тяжелое. Уже 21 студент сдали свою кровь для прямых переливаний. Консилиум двух кафедр — травматологии и факультетской хирургии (ведущей кафедры института по торакальной хирургии). Решено, что, наверное, имеется ранение острием стекла межреберной артерии сзади, напротив выходного отверстия в легком.

Четвертая по счету торакотомия (доцент Т. Ф. Петренко) — найдено ранение грудной стенки 0,5x0,5 см как раз напротив выходной раны легкого в 4 межреберье на 5 см от позвоночника. Рассечена париетальная плевра, найдена поврежденная межреберная артерия, перевязали оба ее конца. Плевральная полость дренирована, торакотомная рана зашита. Выздоровление.

Подобное ранение груди ножом у молодой женщины закончилось летальным исходом на операционном столе.

В клинику была доставлена женщина, которой муж ножом нанес ранение груди сзади. Рана располагалась в 4 межреберье у наружного края лопатки. Она осмотрена, зашита. Поскольку имеются большой гемоторакс и кровопотеря, выполнена торакотомия (хирург — Б. В. Воронин и ассистент В. К. Миначенко).

Плевральная полость осушена, рассечена париетальная плевра в месте раны грудной стенки, прошиты и перевязаны оба конца поврежденной межреберной артерии.

Плевральная полость осушена, кровотечение не возникло. Снят ранорасширитель. Начато зашивание раны. Вновь кровотечение возобновилось. Рана грудной стенки разведена ранорасширителем. Плевральная полость осушена. Источник кровотечения не найден. К операции подключился я. Несколько раз, пока не умерла больная от кровопотери, раскрывали рану груди, искали источник кровотечения — не находили, осушали плевральную полость и пытались закончить операцию. На вскрытии обнаружено, что острие ножа ранило межреберную артерию спереди в 3 межреберье — там была рана 1x0,8x0,5 см. При разведении торакотомной раны расширителем поврежденная межреберная артерия сдавливалась сместившимися ребрами — кровотечение останавливалось, когда снимали ранорасширители, оно возобновлялось.

Представленные наблюдения подчеркивают возможность тяжелых кровопотерь из поврежденных артерий. Причем хирург всегда отыскивает источник кровотечения в близкой к нему входной ране и не помнит о возможном почти сквозном ранении и возможном повреждении межреберной артерии в выходной ране грудной стенки.

Клинические наблюдения отвлекли нас от изложения дальнейшего хода операции торакотомии при большом гемотораксе. Продолжим ее.

Итак, кровотечение остановлено, плевральная полость осушена. Хирург должен обязательно дренировать плевральную полость. Вводятся два дренажа — один толстый (резиновая трубка диаметром 10 мм) — через костно-диафрагмальный синус, другой тонкий (трубка от разовой системы переливания крови) — через 2 межреберье по средней ключичной линии. Этот дренаж нужен для удаления воздуха.

Технически дренирование выполняется так. Хирург при торакотомии слева заводит в плевральную полость кисть правой руки и средним пальцем находит самое низкое межреберье в костно-диафрагмальном синусе. Он выпячивает кнаружи ткани межреберья по задней подмышечной линии и над пальцем делает разрез кожи остороконечным скальпелем (протыкает ее, рана должна быть равна диаметру трубки). Теперь снаружи через рану кожи проводится в синус кривой большой кровоостанавливающий зажим. Им захватывается конец толстой резиновой трубки, она протягивается через сформированный канал в межреберье так, чтобы в плевральной полости остался конец трубки длиной 15 см с боковыми отверстиями на нем. Трубка укладывается по лопаточной линии и подшивается одним кетгутовым швом к плевре грудной стенки.

Кожная рана у места введения трубки герметично зашивается вокруг нее одним-двумя швами, и еще одним швом трубка фиксируется к грудной стенке для предупреждения ее выпадения. Подобное дренирование делается во 2 межреберье тонкой трубкой. В плевральной полости оставляется ее конец длиной 5—7 см. Оба наружных конца трубки через тройник могут быть соединены и далее через одну трубку присоединены к вакуум-системе. Хорошо использовать для этого герметичный вакуум-отсос. Через каждые 15—20 минут он включается, создается разрежение воздуха 0,4 кгс/см^2, отсос выключается. По мере падения разрежения отсос вновь подключается.

Часто хороших электрических отсосов нет. Потому можно на толстую трубку, дренирующую кровь, навязать палец от резиновой перчатки, срезать его кончик, вставить поперек пальца спичку и сформированный канал опустить в сосуд с антисептиком. Подобный дренаж делается и на тонкую трубку для выведения воздуха.

Отрицательным моментом описанного дренирования является то, что больной прикован к постели. Это уже может быть причиной других осложнений.

Поэтому торакальные хирурги последнее время предпочитают пользоваться приемом Института скорой помощи имени Н. В. Склифосовского. Используется клапан, сделанный из фильтра разовой системы переливания крови. Трубку вводят через 4—5 межреберье по передней надмышечной линии.

Дренаж оставляется в плевральной полости на 2—3 дня. Если в ней «сухо» и кровь больше не поступает через дренаж, то он удаляется.

Хирург обрабатывает руки и кожу вокруг трубки. Большим и указательным пальцем левой руки он сжимает валиком кожу вокруг трубки и правой рукой удаляет трубку. Затем под валик кожи, удерживаемый пальцем левой руки, подводится иглой шелковая нить. Она завязывается, герметизируя рану, где была трубка. Может быть при необходимости наложен и второй шов.

Пневмоторакс и подкожная эмфизема

Пневмоторакс и подкожная эмфизема являются частыми осложнениями закрытой и открытой травмы груди.

Подкожная эмфизема — не совсем точное определение, поскольку воздух может быть не только в подкожной клетчатке грудной стенки, но и между мышцами ее. При закрытой травме груди эмфизема грудной **стенки всегда является признаком повреждения паренхимы легкого и обоих плевральных листков** — и покрывающего легкое, и покрывающего грудную стенку. **Поэтому, если при закрытой травме груди есть подкожная эмфи-**

зема, то непременно в диагноз вносятся слова «повреждение легкого». При ранениях груди (огнестрельных и неогнестрельных) небольшая подкожная эмфизема может быть вокруг раневого канала. Это объясняется «подсасыванием» воздуха раной груди во время вдоха.

При закрытой травме груди **пневмоторакс** — скопление воздуха в плевральной полости — тоже является прямым признаком повреждения легочной ткани. Если нет раны в грудной стенке, сообщающей плевральную полость с атмосферой, то такой пневмоторакс называется закрытым. Он может быть небольшим — легкое спадается на $^1/_3$, или большим, если спадается больше. Даже тотальный пневмоторакс, когда легкое спадается полностью, может не проявляться дыхательной недостаточностью. Клинически могут быть коробочный звук при перкуссии груди, ослабление или отсутствие дыхания. На рентгенограмме груди в прямой проекции виден воздух вокруг легкого, виден контур спавшегося легкого. Такой пневмоторакс, когда нет дыхательной недостаточности, не требует специального лечения. Воздух может рассосаться сам. Можно 'сделать плевральную пункцию во 2 межреберье по средней ключичной линии.

Необходимые инструменты для пункции и техника ее — те же самые, что и при пункции по поводу гемоторакса(!). При большом пневмотораксе для удаления воздуха удобнее пользоваться шприцем Жане. Дыхательная недостаточность обычно бывает при так называемом **«клапанном» пневмотораксе,** когда повреждение паренхимы легкого образует своеобразный клапан, пропускающий воздух легкого в плевральную полость. При каждом вдохе порция воздуха поступает через клапан в плевральную полость. Поэтому с каждым вдохом легкое все более и более сжимается. Если плевральная полость запаяна спайками, то легкое может и не спадаться, а воздух из раны паренхимы (из «клапана») поступает через рану париетальной плевры в ткани грудной стенки — нарастает подкожная эмфизема.

Скопившийся воздух может сдавить имеющийся в паренхиме легкого клапан, поступление воздуха прекращается. Но он рассасывается, и клапан вновь начинает функционировать. Это уже перемежающийся **клапанный пневмоторакс.**

Самым тяжелым осложнением повреждений груди является **напряженный клапанный пневмоторакс.** Морфологической основой его является повреждение паренхимы легкого с вовлечением, очевидно, сегментарного бронха, когда при каждом вдохе воздух поступает в плевральную полость, и клапан спадается лишь при значительном давлении воздуха (больше атмосферного) в плевре. При напряженном пневмотораксе средостение значительно смещено в здоровую сторону, воздух из плевральной полости выходит через поврежденную плевру грудной стенки в мягкие ткани ее и по межтканевым щелям распространяется на шею, голову, живот, промежность, бедра. Поэтому одним из показательных признаков напряженного клапанного пневмоторакса является быстро распространяющаяся подкожная эмфизема. Больной как бы надут воздухом. Состояние его становится тяжелым, когда скопившийся в плевральной полости воздух смещает значительно средостение в противоположную сторону.

Итак, основными признаками напряженного клапанного пневмоторакса являются:

— тяжелое состояние пострадавшего, часто не соответствующее тяжести повреждения (сломано несколько ребер, а больной очень тяжелый);

— быстро нарастающая подкожная эмфизема.

Такие признаки, как отсутствие дыхания при аускультации и смещение средостения в противоположную сторону, не определяются из-за большой подкожной эмфиземы над всей грудью.

Диагноз напряженного клапанного пневмоторакса должен уметь поставить каждый врач и каждый фельдшер, так как помощь больному должна быть оказана немедленно. Промедление в несколько часов и даже иногда минут может стоить жизни больному.

Эта помощь заключается в немедленной пункции плевральной полости просто тол-

стой иглой во 2 межреберьи по средней ключичной линии. Часто у тяжелобольного с распространенной на обе половины груди, шею, живот подкожной эмфиземой трудно определить, с какой стороны пневмоторакс — справа или слева. В этом случае следует спунктировать плевральную полость с одной стороны; если не получено струи воздуха из иглы под повышенным давлением, то тогда пунктировать плевральную полость с другой стороны. Надо срочно напряженный клапанный пневмоторакс перевести в открытый.

Примером просмотра напряженного пневмоторакса и запоздалой помощи может быть следующее клиническое наблюдение.

25 лет тому назад в приемный покой клиники сын привел отца — мужчину 56 лет с направлением на госпитализацию. Диагноз — закрытый перелом ребер, подкожная эмфизема. Дежурная медсестра приемного покоя попросила случайного хирурга написать направление в рентгенологический кабинет для выполнения снимка груди. Когда она вела больного в рентгенткабинет, то проходящие мимо главный врач больницы, его заместитель (оба хирурга) и главный хирург города пошутили — «какого здорового мужика привели в больницу» (он был раздут подкожной эмфиземой). Рентгенлаборант, сделав снимок груди, вложил его в историю болезни (врач-рентгенолог снимок не смотрел — ушел уже домой), медсестра приемного покоя повела больного в отделение общей хирургии, положила его на свободную койку палаты, которую курировал заведующий отделением, хирург высшей категории. Он был в операционной, заканчивал операцию резекции желудка. Медсестра приемного покоя заглянула в операционную и сказала заведующему, что положила к нему больного с травмой груди и большой эмфиземой. Он, закончив операцию в 16 часов, не осмотрел больного. Дежурный травматолог не сделал обхода в отделении, удовлетворившись ответом дежурной медсестры, что тяжелобольных в отделении нет. Утром на конференции о нем не доложили, так как история болезни была не заполнена (решили не волновать меня — председателя конференции). Когда после конференции зав. отделением пришел к себе в кабинет, то больные сказали ему, что у них в палате умирает вчера поступивший больной с травмой груди. Он обнаружил раздутого воздухом пожилого мужчину с тяжелой легочной недостаточностью. На рентгеновском снимке, сделанном накануне, не было видно, с какой стороны пневмоторакс, из-за большого количества газа над обеими половинами груди. И здесь опытный хирург, прошедший войну, видевший не раз подобных больных, допустил ошибку — он взял больного в рентген кабинет и вместе с доцентом-рентгенологом попытался на скопии груди определить, с какой стороны находится напряженный пневмоторакс. Конечно, они этого не смогли сделать. Больной на каталке был подан в предоперационную. Во время подготовки к пункции (хирург мыл руки) он упал с каталки, и наступила остановка дыхания и сердца. Реанимация была безуспешной. На вскрытии обнаружен перелом четырех ребер слева и двухсторонний напряженный пневмоторакс.

Много было допущено ошибок во время пребывания больного с напряженным пневмотораксом в клинике:

— во-первых, ему не был поставлен диагноз клапанного пневмоторакса в травмопункте;

— во-вторых, его не осмотрел врач при госпитализации (врач-хирург приемного покоя заболел, а замены не было);

— в-третьих, дежурный хирург дважды (вечером и утром следующего дня) не делал обход палат и не нашел этого тяжелобольного;

— в-четвертых, заведующий отделением неправильно стал определять на скопии сторону напряженного пневмоторакса — надо было делать пункцию толстой иглой вначале одной, а потом другой плевральной полости.

При падении с каталки наступил разрыв медиастальной плевры, и воздух с левой

стороны попал в средостение и правую плевральную полость. Это и было причиной остановки дыхания и сердечной деятельности.

Открытый пневмоторакс — плевральная полость через рану грудной стенки сообщается с внешней средой (при обширных ранах видно спавшееся легкое).

Воздух во время вдоха попадает через рану грудной стенки в плевральную полость, и легкое на стороне поражения спадается, вместо того чтобы расправляться (парадоксальное дыхание). Одновременно возникает смещение средостения в здоровую сторону — баллотирование средостения при дыхании.

Открытому пневмотораксу всегда сопутствует плевропульмональный шок. Он обусловлен болевой афферентной импульсацией, кровопотерей, баллотированием средостения и выключением одного легкого из дыхания («парадоксальное дыхание»).

Открытый пневмоторакс — очень тяжелое осложнение ранении груди. Диагноз открытого пневмоторакса должен ставить каждый медицинский работник и должен уметь оказать правильную первую медицинскую помощь".

Фельдшеру ФАПа нужно так научить своих санпостовцев, чтобы они любую рану груди рассматривали как проникающую в плевральную полость, как возможный открытый пневмоторакс. Поэтому **на любую рану груди** они должны накладывать герметичную повязку.

Для этого после обработки кожи вокруг раны настойкой йода на рану грудной стенки надо наложить стерильную салфетку из стерильного перевязочного пакета, сверху ее наложить целлофан и его плотно прибинтовать круговыми турами бинта.

На ФАПе должна быть наложена более совершенная герметичная повязка — после обработки кожи вокруг раны настойкой йода рана закрывается ватно-марлевой салфеткой с любой мазью, потом накладывается целлофан; салфетки и целлофан прибинтовывают к груди. Если состояние больного тяжелое и фельдшер заподозрил пневмоторакс со сдавлением легкого, то следует выполнить пункцию плевральной полости толстой иглой во 2 межреберье по средней ключичной линии.

В хирургическом отделении районной больницы больной с открытым пневмотораксом должен быть оперирован без промедления.

Операцию лучше выполнять под наркозом с управляемым дыханием. Если это сделать нельзя (нет анестезиолога), то обработка выполняется под местной анестезией 0,25% раствором новокаина.

Операция обязательно выполняется в операционной, операционная сестра должна быть одета как на плановую операцию.

Положение больного на столе зависит от локализации раны. Если рана на передней или боковой поверхности, то больной лежит на спине, если на заднебоковой и задней стороне — то на противоположном боку.

Грудь после отмывания кожи от крови (лучше это сделать перекисью водорода) широко обрабатывается спиртом и настойкой йода, так как по ходу операции может возникнуть потребность в выполнении торакотомии. Больной закрывается простынями с таким расчетом, чтобы можно было выполнить типичную переднебоковую торакотомию.

Если операция выполняется под местной анестезией, то 0,25% раствором новокаина инфильтруются края раны из двух точек, расположенных в 5—6 см от углов раны.

Очень экономно (лучше ножницами Купера) иссекаются края кожной раны, более широко — подкожная клетчатка, мышцы. Останавливается кровотечение или электрокоагуляцией, или отдельными кетгутовыми швами. Если в плевральной полости много крови (большой гемоторакс), то делается торакотомия (можно путем расширения по межреберью раны груди). Осушается плевральная полость, отыскивается источник кровотечения (межреберная артерия в пределах самой раны). Надо всегда помнить, что ранящей предмет мог повредить межреберную артерию в межреберье и сза-

ди, что кровотечения может и не быть из-за низкого артериального давления. В этом случае надо поднять АД инфузией крови и кровезамешающих растворов и проверить вновь гемостаз при поднятом артериальном давлении. Остановив кровотечение из раны грудной стенки, хирург осматривает предлежащее к ране легкое. Рана легкого зашивается герметично отдельными капроновыми швами. Легкое раздувается, проверяется герметичность зашитой раны. Превральная полость осушается и дренируется во втором и шестом межреберьях. Рана грудной стенки зашивается герметично — вначале накладываются кетгутовые швы на межреберные мышцы, потом второй ряд — на подкожную клетчатку, затем третий — на кожу. После зашивания раны отмывается от крови кожа грудной стенки вокруг зашитой раны, на рану накладывается марлевая повязка со спиртом.

Повреждения легкого

Повреждение легочной ткани часто сопутствует закрытым и открытым травмам груди.

Признаками повреждения легкого являются:

— наличие воздуха в мягких тканях грудной стенки. Он определяется и при пальпации груди (крепитация), при перкуссии (коробочный звук), и на рентгеновском снимке (воздух между мышечными волокнами — перистость мышц, воздух тонкой полосой по боковой поверхности груди на прямой рентгенограмме);

— наличие воздуха в плевральной полости, определяемое при перкуссии (коробочный звук), аускультации (ослабленное дыхание) и на рентгеновских снимках;

— кровохарканье.

Очень часто повреждению легкого не сопутствует дыхательная недостаточность, то есть состояние больного остается удовлетворительным, число дыханий не превышает 20—22 в минуту, нет цианоза. Поэтому хирург не пишет в диагнозе слова «повреждение легкого». Это неверно. Надо всякий раз, формулируя диагноз, писать о повреждении легкого, если обнаруживается воздух в тканях грудной стенки, или в плевральной полости, или если у больного имеется кровохарканье.

Например, диагноз должен звучать так — закрытая травма груди: перелом 6—7 ребер по передней подмышечной линии, повреждение легкого, подкожная эмфизема.

Повреждение легкого заставляет фельдшера или врача назначить больному антибиотики для предупреждения воспаления легкого.

Ушибы сердца

Ушибы сердца могут иметь место при закрытых и открытых травмах груди, особенно часто они бывают при падении с высоты (кататравма) и огнестрельных ранениях груди (вследствие действий боковой ударной волны). Морфологические ушибы — это кровоизлияния в миокард. Они обнаруживаются при гистологическом исследовании сердца у погибшего больного. Клинически они проявляются болями за грудиной и нарушениями функции миокарда, определяемыми на электрокардиограмме. Вот почему каждому больному с травмой груди и каждому больному с возможной политравмой надо сделать ЭКГ. При обнаружении ушиба сердца ЭКГ надо повторять. Наличие проходящих изменений ЭКГ как раз и характеризует ушиб сердца.

Наличие ушиба сердца заставляет анестезиолога воздержаться от наркоза и операции, если в ней нет жизненной необходимости, потому что при вводе в наркоз и во время обезболивания может наступить остановка сердца.

Примером может быть следующее клиническое наблюдение.

В клинику 10 лет тому назад был доставлен молодой мужчина из г. Данилова (60 км от Ярослаапя), который выстрелил себе в грудь из охотничьего ружья. При нажатии на курок ствол отклонился кнаружи, и ранение оказалось опоясываюшим — войдя в ткани чуть ниже соска, раневой заряд скользнул по 6 ребру и вышел (выходное отверстие раны) по задней подмышечной линии. Придя в себя и обнаружив неуспех попытки умереть, он подвел ствол под нижнюю челюсть и сделал второй выстрел — заряд выбил часть нижней челюсти с мягкими тканями подбородка и нижней губы. Больной был доставлен в клинику через час. Он был в сознании, но не мог говорить из-за дефекта мягких тканей лица. АД было 120 и 70 мм рт.ст., пульс 76 в минуту, ЧД — 22 в минуту, на рентгеновском снимке груди было видно затемнение в мягких тканях грудной стенки слева (выход раневого канала) и округлой формы затемнение нижней доли левого легкого вблизи тени сердца (пульмонит — кровоизлияние в ткани легкого). Синус был свободен, что говорило об отсутствии крови в плевральной полости. Больной сам перебрался с носилок скорой помощи на каталку. Его сразу положили на операционный стол и под эндотрахеальным наркозом начата первичная хирургическая обработка двумя бригадами (хирургами и стоматологами). При рассечении раны груди внезапно наступила остановка сердца. Реанимация оказалась безуспешной.

На вскрытии найдены обширные кровоизлияния в миокард правого и левого желудочков. До операции ЭКГ больному не была сделана, поэтому ушиб сердца не фигурировал в диагнозе, и анестезиолог не был готов к возможной остановке сердца.

И другое наблюдение, когда ушиб сердца был найден по ЭКГ при госпитализации больного; от, казалось бы, очень нужной (но не жизненеобходимой) операции мы воздержались, и все кончилось благополучно.

Студент 4 курса медицинского института попал в картофелесборочный комбайн. Был доставлен ассистентом-хирургом (руководителем сельхозработ) с хорошей иммобилизацией переломов в приемный покой клиники с диагнозом: закрытый перелом обеих плечевых костей с повреждением лучевых нервов, закрытый перелом костей левого предплечья, осаднения груди, головы, легкий шок. Меня вызвали в клинику.

Состояние больного было средней степени тяжести. Признаков кровопотери, повреждений органов груди и живота не было (была, правда, боль при пальпации эпигастральной области). Терял сознание в момент травмы, была дважды рвота, но неврологических симптомов повреждения мозга не было (только отсутствовали брюшные рефлексы и с обеих сторон был положительным симптом Маринеско-Родовича). Не мог разгибать обе кисти, не было чувствительности в зоне иннервирования лучевых нервов. На рентгеновских снимках — поперечный оскольчатый перелом в средней трети правой плечевой кости, двойной оскольчатый перелом в нижней трети левой плечевой кости, перелом нижнего метафиза левой лучевой кости без смещения отломков. На рентгенограмме груди каких-либо изменений не было.

Возник вопрос о показаниях к срочной операции — ревизии обоих лучевых нервов и остеосинтезе переломов плечевых костей. Настроение наше в сторону срочного оперативного вмешательства подогревалось еще и трудностью первичной лечебной иммобилизации переломов обеих плечевых костей. Стали готовить операцию. Перед ней сделали ЭКГ — обнаружено нарушение проводимости миокарда. Выставлен диагноз ушиба сердца. Анестезиологи предупредили нас о возможных осложнениях наркоза, поэтому от срочного оперативного лечения переломов и ревизии лучевых нервов мы отказались. Иммобилизацию переломов осуществляли скелетным вытяжением за обе ируки с небольшой лонгеткой на левое предплечье. На следующий день усилились боли в эпигастрии. Данных за повреждение полых органов живота не было, но всех беспокоила высокая температура (до 39 °С).

Выполнили лапароскопию, на которой обнаружили кровоизлияние в большой сальник. Температура держалась 9 дней. На 16 день бывшие ранее изменения на ЭКГ исчезли. На 19 день после травмы студент оперирован двумя бригадами хирургов. Оба

лучевых нерва анатомически были целы. Выполнен внутренний остеосинтез стержнями обеих плечевых костей. Операция и послеоперационный период прошли без осложнений. Постепенно восстановилась функция лучевых нервов. Юноша год занимался реабилитацией, был в академическом отпуске. Потом окончил институт. Сейчас работает врачом-терапевтом. Функция обеих рук полная.

В данном наблюдении постановка диагноза ушиба сердца заставила нас воздержаться от операции сразу при госпитализации больного. Тактика оказалась верной.

Отдельные виды закрытых и открытых повреждений груди

Переломы ребер

Они могут быть простыми (сломано до 6 ребер) и множественными (более 6 ребер). Переломы ребер часто сопровождаются повреждением легкого, о чем свидетельствует подкожная эмфизема, пневмоторакс, кровохаракание. Больные с переломами ребер из-за болей щадят дыхание, не могут откашлять мокроту, и частым осложнением, особенно у лиц пожилого и старческого возраста, бывает пневмония. Поэтому больные с переломами ребер должны в условиях сельской местности лечиться в хирургическом отделении районной больницы.

НА ФАПе больному надо дать анальгетики (анальгин 0,5), туго забинтовать больного, если это уменьшит боль. Следует вызвать машину скорой помощи и в сопровождении фельдшера скорой помощи отправить больного в районную больницу.

Особо внимательным должно быть отношение к больному с большой подкожной эмфиземой (распространяется на шею и лицо, на живот). Она обычно бывает при напряженном клапанном пневмотораксе. Если состояние больного внушает опасение (одышка, частый пульс), следует в процедурном кабинете ФАПа под местной анестезией пропунктировать больного во 2 межреберье по средней ключичной линии на той стороне, где стетоскопом не выслушивается дыхание. Если оно не выслушивает с обеих сторон из-за большой подкожной эмфиземы, то надо пропунктировать вначале с одной стороны, и если не получено струи воздуха под давлением, то с другой стороны. Игла после этого не извлекается, а фиксируется к коже груди двумя полосками липкого пластыря. С иглой (с открытым пневмотораксом) больной должен транспортироваться в районную больницу в сопровождении фельдшера.

Транспортировать больного с напряженным клапанным пневмотораксом с ФАПа в районную больницу недопустимо.

В районной больнице хирург внимательно обследует больного с переломами ребер — надо пропальпировать все ребра на стороне поражения, выявить места локальной болезненности в костной и хрящевой частях (диагноз перелома ребер ставится не по рентгенограмме, рентгенограмма лишь объективизирует диагноз). При пальпации одновременно выявляется подкожная эмфизема, свидетельствующая о повреждении легочной ткани. При перкуссии хирург исключает или констатирует укорочение перкуторного звука (гемоторакс, пульмонит, ателектаз), исключает или констатирует коробочный звук (пневмоторакс, подкожная эмфизема), границы средостения (расширение вверху при повреждении сосудов, отходящих от дуги аорты, расширение в здоровую сторону — смещение средостения из-за большого гемоторакса или напряженного пневмоторакса; смещение границы средостения в сторону повреждения (при ателектазе). При аускультации (обязательно и сзади) выявляется ослабление дыхательных шумов (при гемотораксе, пневмотораксе, пульмоните, ателектазе) или полное их отсутствие (при большом гемотораксе, при ателектазе доли или всего легкого).

Еще раз следует напомнить, что у больного с травмой груди в положении лежа мо-

гут хорошо выслушиваться дыхательные шумы спереди, когда кровь растекается по плевральной полости сзади и легкое «плавает» на крови. Поэтому у лежачего больного надо внимательно прослушать проводимость дыхания и сзади.

Выполняется электрокардиографическое исследование — нет ли ушиба сердца(!) Выявляются сопутствующие заболевания сердца. Делают рентгенограмму груди в прямой проекции, желательно в вертикальном положении. Хирург обращает внимание на равномерность и интенсивность легочного рисунка с обеих сторон, наличие затемнения на стороне перелома ребер (гемоторакс, пульмонит), наличие горизонтального уровня затемнения (гемопневмоторакс). Если снимок выполнен в положении лежа, то даже легкое затемнение на стороне поражения по сравнению со здоровой стороной может говорить о большом (до 1 л) скоплении крови в плевральной полости. В этом случае надо обязательно пропунктировать больного в 6 межреберье по задней подмышечной линии.

На рентгенограмме выявляется воздух в плевральной полости, равномерно ли он отжимает все легкое или только скапливается вверху. На снимке может быть виден воздух в мягких тканях грудной стенки (повреждение легкого), воздух в средостении (пневмомедиастинум).

При закрытой травме груди и переломе даже 2—3 ребер может быть разрыв диафрагмы, особенно слева. Клиника разрыва рассмотрена в соответствующем разделе главы.

При переломе нижних ребер (7—8—9—10—11) обязательно обращается внимание на цвет мочи — нет ли кровавой мочи, свидетельствующей о повреждении почки. Если есть возможность (дежурит лаборант или утром следующего дня), выполняется микроскопическое исследование мочи — наличие в ней свежих эритроцитов говорит о повреждении почки.

Обязательно внимательно исследуется живот, особенно при переломах хрящевых порций ребер внизу и реберных дуг, при осаднениях (знак травмы) над правой реберной дугой (возможное повреждение селезенки).

Лечение больных с простыми переломами ребер в хирургическом отделении районной больницы

Если нет гемоторакса, хирург выполняет вагосимпатическую блокаду на стороне повреждения. Она противопоказана больному с переломами ребер, если есть гемоторакс, так как может привести к усилению кровотечения в плевральную полость. Одновременно выполняются межреберная блокада и блокада мест переломов ребер.

Техника вагосимпатической блокады

Блокада выполняется в перевязочной. Больной лежит на столе, под плечи подложен небольшой плоский валик, голова повернута в противоположную сторону. Хирург стоит на стороне блокады. Вся шея широко обрабатывается спиртом и йодом, потом снова спиртом (на шее часто от йода бывают ожоги). На грудь больному до яремной вырезки грудины кладется стерильная пеленка. Место вкола иглы — пересечение наружной яремной вены и заднего края кивательной мышцы. 1% раствором новокаина кожной иглой делается анестезия места вкола иглы для блокады. Игла длиной 10—12 см вводится перпендикулярно коже. Указательный палец левой руки отводит кпереди кивательную мышцу, игла направляется к поперечным отросткам шейных позвонков, ей предпосылается 1% раствор новокаина. Как только игла упрется в поперечный отросток шейного позвонка, она возвращается от него на 3—5 мм, и вводится 0,25% раствор новокаина 100—120 мл. Игла извлекается, место вкола смазывается раствором йода и заклеивается стерильным шариком.

Блокада межреберных нервов и мест переломов ребер

Больной в перевязочной, на столе. Хирург широко обрабатывает зону сломанных ребер. Проксимальнее мест переломов на 8—10 см и на межреберье выше и нижне сломанных ребер (допустим, сломаны 4, 5 ребра — блокада делается в 3—4—5—6 межреберьях) вводится 1% раствор новокаина под нижний край ребра в количестве 10 мл.

Затем по 10 мл 1% раствора хирург вводит в месте перелома ребер.

Надо помнить, что допустимая разовая доза новокаина 1,0 г, поэтому на все блокады должно быть израсходовано не более 1,0 г новокаина, или 100 мл 1% раствора.

Надо быть готовым к возможной аллергической реакции на новокаин. Поэтому следует спросить больного, делали ли ему когда-либо инъекции новокаина и не было ли реакций на введение его.

При простых переломах ребер, не осложненных пневмотораксом или гемотораксом, режим свободный. Для обезболивания следует дать больному анальгин per os no 0,5 г 3 раза в день. Лучите не использовать тугое бинтование, так как оно еще"больше ограничивает экскурсии груди и увеличивает возможность таких осложнений, как трахеобронхиальная абструкция и пневмония.

Срок нетрудоспособности при простых переломах ребер 3—3,5 недели.

Множественные переломы ребер

Множественные переломы — переломы более 6 ребер. Эта тяжелая травма груди, часто сопровождается такими осложнениями, как пневмоторакс, подкожная эмфизема, гемоторакс, ушилбсердца, синдром сдавления груди.

На ФАПе фельдшер внимательно обследует больного с множественными переломами ребер — определяет частоту пульса, величину АД, число дыханий в минуту (если чаще, чем 22, то надо объяснить причину дыхательной недостаточности), пальпирует ребра и определяет, где есть переломы; пальпирует реберные дуги (перелом хрящевых порций), грудину (исключить возможность перелома грудины).

Если на глаз не видно подкожной эмфиземы, то при поверхностной пальпации надо попытаться найти крепитацию воздуха.

При перкуссии груди, если нет распространенной подкожной эмфиземы, можно найти укорочение перкуторного звука (гемоторакс, ушиб легкого, ателектаз), смещение средостения в противоположную сторону (гемоторакс) или в сторону повреждения (ателектаз), расширение границ верхнего средостения (кровоизлияние — гемомедиастинум — или отрыв крупных артериальных стволов от дуги аорты).

При аускультации определяется и сравнивается проводимость дыхания с обеих сторон; ослабление дыхательных шумов бывает при пневмотораксе, пульмоните (ушибе легкого) и гемопневмотораксе.

У больного с множественными переломами ребер надо непременно исключить возможность повреждения полых и паренхиматозных органов живота. Если они целы — то язык влажный, живот не вздут, брюшная стенка участвует в дыхании, больной втягивает брюшную стенку и надувает ее; сохранена печеночная тупость, нет укорочения перкуторного звука в отлогих местах живота (особенно важно проверить это в положении на боку), при аускультации выслушивается перистальтика кишечника.

Если в плевральной полости на стороне перелома ребер определяется пневмоторакс, но легочной недостаточности нет (число дыханий не превышает 20—22 в минуту), то фельдшер вызывает из районной больницы скорую помощь, ставит в известность хирурга о больном и транспортирует его (обязательно в сопровождении фельдшера).

Перед транспортировкой больному дается анальгин 0,5 г, если возможно — вводится 2% раствор промедона 1 мл внутримышечно.

Если имеются признаки напряженного пневмоторакса (больной раздут воздухом, налицо дыхательная и сердечная недостаточность — дыхание и пульс учащены, кожные покровы серо-синюшные), то необходимо спунктировать больного толстой иглой и, получив струю сжатого воздуха, оставить иглу, фиксировав ее к коже грудной стенки двумя полосками липкого пластыря. Таким образом, напряженный гемоторакс переводится в открытый. Больной транспортируется с иглой в районную больницу. Нельзя больного транспортировать с напряженным пневмотораксом. Ухудшение тяжелого состояния и смерть могут наступить во время транспортировки.

В районной больнице больной с множественными переломами ребер обязательно госпитализируется. После подробного клинического обследования (осмотр, пальпация, аускультация, перкуссия груди, осмотр живота, изучение мочи — нет ли повреждения почек) выполняется ЭКГ (ушиб сердца), рентгенограмма груди — наличие гемоторакса, его величина; наличие пневмоторакса и степень сдавления легкого воздухом; кровоизлияние в ткани легкого — пульмонит (участок затемнения под легким при свободном от крови синусе); границы средостения, возможное смещение его в здоровую (гемоторакс) или больную (ателектаз) сторону; нет ли серпа газа под диафрагмой справа — свободный газ в животе при повреждении полых органов. При переломах ребер в нижних отделах груди выполняется микроскопия мочи (ушиб почек).

Если у больного есть гемоторакс (малой или средней величины), выполняется пункция, удаляется кровь, отмывается плевральная полость, в нее вводится раствор пенициллина.

При пневмотораксе выполняется пункция во 2 межреберье по средней ключичной линии, удаляется воздух.

После пункции плевральной полости вновь делается рентгеновский снимок, определяется полнота удаления крови, полнота расправления легкого.

Лечение множественных переломов ребер с парадоксальными смещениями грудной стенки

Множественные переломы иногда образуют своеобразный клапан грудной стенки, который при вдохе западает, исключая возможность полного растяжения легочной паренхимы. В какой-то степени страдает и диафрагмальное дыхание из-за болей. Нарушения внешнего дыхания усиливаются и нарастающей секретор но-вентиляционной обструкцией (больной из-за болей и тяжелого состояния не откашливает мокроту и «утопает» в ней). Все это усугубляется часто сопутствующим гемотораксом, пневмотораксом. Может быть и повреждение диафрагмы.

Состояние пострадавшего во многом определяется и тем, на каком участке грудной стенки расположен клапан. Если клапан расположен сзади (ребра сломаны по околопозвоночной и средней подмышечной линии), то он придавливается к постели в положении больного на спине, поэтому расстройства дыхания не столь велики.

Если клапан располагается спереди (ребра сломаны с одной стороны по средней ключичной и подмышечной линии), то смещения грудной стенки значительны и дыхательная недостаточность быстро нарастает.

На ФАПе такому больному можно как-то помочь, наклеив на грудную стенку липкий пластырь широкими длинными полосами, захватывающими как клапан, так и здоровые участки грудной стенки. Больного следует срочно транспортировать в районную больницу. Но не надо для этого скорее брать любой транспорт. Надо вызвать санитарную авиацию с реанимационной бригадой, чтобы они на ФАПе смогли организовать

управляемое дыхание на период транспортировки в отделение торакальной хирургии. Если это невозможно, то о тяжелом больном с парадоксальными смешениями грудной стенки ставится в известность хирург и анестезиолог районной больницы. Анестезиолог должен прибыть со скорой помощью и на ФАПе оказать нужную помощь пострадавшему — ввести обезболивающие препараты, при необходимости ввести больного в наркоз и наладить управляемое дыхание.

В районной больнице больной должен быть доставлен в чистую перевязочную, обследован (площадь и расположение клапана, гемоторакса, пневмоторакса); при возможности надо выполнить рентгеновские снимки груди, по показаниям делается плевральная пункция для удаления воздуха и крови (плевральная пункция при очень тяжелом состоянии больного имеет большее значение для травматолога, нежели рентгенография груди). При пункции во 2 межреберье определяется; есть ли воздух в плевральной полости, а при пункции в нижних отделах (5—6—7 межреберье по задней подмышечной линии) — есть ли кровь.

Множественные переломы ребер в хирургическом отделении районной больницы можно лечить скелетным вытяжением за костную основу «клапана» грудной стенки.

Техника скелетного вытяжения за грудину и ребра при парадоксальных смещениях грудной стенки

Если «клапаном» является передняя грудная стенка с грудиной (множественные переломы с двух сторон), то вытяжение следует наложить за грудину одними или двумя пулевыми щипцами (используемыми в гинекологии для захватывания шейки матки). Под местной анестезией по краям грудины на уровне 3—4 межреберья делаются два прокола кожи у края грудины длиной 1 см каждый. В каждый из них вставляется острая бранша пулевых щипцов. Они сжатием брашни заводятся в грудину. Следует сразу предостеречь от одной маленькой, но значимой технической ошибки — брашни не надо сводить максимально, чтобы защелкнуть зажим ручек. Тогда уже через день острые бранши продавливают грудину, и щипцы выходят из грудины (пролежень от давления). Поэтому кольца ручек связывают между собой шелковой лигатурой, не сцепляя захват. За эту связку через стальную пружину-демпфер на балканской раме с двумя шарикоподшипниковыми блоками накладывается скелетное вытяжение грузом до 2 кг (рис. 21.4).

Если «клапан» большой и одного вытяжения недостаточно, то вторыми пулевыми щипцами захватывается мечевидный отросток.

Если центр «клапана» приходится на ребра, то накладывается скелетное вытяжение только за одно или два ребра.

Техника скелетного вытяжения за ребра

В месте наибольшего западения клапана делается местная анестезия. Разрез мягких тканей длиной 3—4 см по ходу ребра. Круглой большой иглой под ребро подводится шелковая нить. Иглой оба ее конца проводятся через ткани и кожу на 2 см в сторону от разреза. Разрез зашивается отдельными швами. Оба конца нити связываются между собой. Вставляется ближе к коже распорка, чтобы нить не сдавливала кожу. За эту нить через пружину накладывается скелетное вытяжение грузом 1,5—2 кг.

Вытяжение за грудину и ребра осуществляется 10—12 дней. Образующаяся между отломками ребер первичная мозоль обеспечивает достаточную каркасность груди, и парадоксальное смещение «клапана» исчезает.

Примером может быть следующее клиническое наблюдение.

Мужчина 50 лет во время автоаварии («Нива» врезалась на большой скорости в стоящий трактор) получил тяжелую травму: открытая ЧМТ, перелом основания черепа через переднюю и среднюю черепные ямки, ушиб головного мозга средней степени тяжести с преимущественным поражением левого полушария; множественные переломы ребер и реберных дуг с обеих сторон с образованием «клапана» и пароадоксальным смещением всей передней грудной стенки, кровоизлияние в ткани левого легкого (пульмонит), повреждение легкого, двусторонний пневмоторакс, подкожная эмфизема; вторично открытые (прокол кожи изнутри) многооскольчатые переломы обеих большеберцовых костей, подголовчатые закрытые переломы обеих малоберцовых костей. Был доставлен в хирургическое отделение ЦРБ г. Калязина Тверской области без сознания. Врач-травматолог выполнил туалет ран на голенях и наложил скелетное вытяжение за обе пяточные кости на шинах Белера. Для проти во вытяжения ножной конец кровати был поднят. Я был приглашен к больному через 2,5 суток после травмы. Застал его в крайне тяжелом состоянии — без сознания (после травмы приходил в сознание), вся передняя грудная стенка западает во время вдоха, дыхание слева почти не проводится, подкожная эмфизема, переходящая на шею и лицо. Число дыханий 34 в минуту, пульс 120, слабого наполнения, АД 120 и 70, моча фильтруется.

Со стороны нервного статуса — кома 1, следы кровотечения из ушей и носа, глотает воду, временами возбуждается, поэтому руки фиксированы.

Я опустил ножной конец кровати, поднял голову и грудь и наложил скелетное вытяжение одними пулевыми щипцами за грудину на уровне 3 межреберья. Скелетное вытяжение за пяточную кость решили оставить из-за травматичности наложения гипсовых повязок.

Через 3 часа больному стало легче — появилось сознание (на уровне оглушения), пульс 104, АД 130 и 75, число дыханий 24 в минуту.

Состояние вновь ухудшилось, когда через сутки сорвались пулевые щипцы с грудины (бранши их были сцеплены). Вновь наложено вытяжение за грудину на уровне 5 межреберья. На 12 день после травмы вытяжение снято, больной переведен на лечение в Угличскую городскую больницу.

Скелетное вытяжение за пяточную кость было продолжено до 2,5 месяца. Активно сгибал ноги на вытяжении в коленных суставах. Перелом левой большеберцовой кости сросся, на правой из-за дефекта губчатой кости в зоне бугристости большеберцовой кости сохраняется щель основной линии перелома. Для ускорения сращения выполнена костная пластика из гребня большеберцовой кости и фиксация перелома Г-образной пластиной из набора АО. Продолжал восстановительное лечение дома, гипсовой повязки не было. Стал ходить свободно и приступил к работе через 6 месяцев.

Представленное наблюдение интересно в нескольких аспектах:

1) лечение больного с тяжелой сочетанной травмой, включая и скелетное вытяжение за ребра, начато и проведено до стабилизации состояния в районной больнице. Транспортировка в травматологический центр была не показана;

2) не было показано с первых дней скелетное вытяжение, первичную лечебную иммобилизацию переломов голеней надо было выполнить гипсовыми лонгетами;

3) поднимать ножной конец кровати для противовытяжения у больного с сочетанной травмой груди и мозга было противопоказано. Высокое положение ноги и таза послужило причиной гипертензии в системе полой вены, гипоксии мозга, что проявилось тяжелым расстройством сознания;

4) тяжелый перелом голени можно успешно лечить скелетным вытяжением. В показанных случаях остеосинтез должен быть выполнен с расчетом на функциональное (безгипсовое) ведение.

Сдавление груди

При сдавлении груди между двумя большими предметами (плоскостями) резко поднимается давление в системе верхней полой вены, что является причиной множественных кровоизлияний в ее бассейне.

Смерть при сдавлении может наступить мгновенно из-за кровоизлияний в сердечно-сосудистый и дыхательный центры.

В г. Галиче, будучи на врачебной практике со студентами, я присутствовал на вскрытии 16-летнего мальчика, придавленного трактором к дереву на уровне груди. Он умер мгновенно, на вскрытии переломов ребер не было обнаружено, но были массивные кровоизлияния в бассейне верхней полой вены, в том числе кровоизлияния и в продолговатый мозг.

Клиника синдрома сдавления груди характеризуется тяжестью закрытой травмы груди, ее осложнениями (гемо-, пневмоторакс, подкожная эмфизема, ушиб сердца, пульмонит) и яркой картиной кровоизлияний в бассейне верхней полой вены.

Кровоизлияния в кожу проявляются симптомом травматической синюхи — верхняя половина туловища, шея, голова и руки синие.

Кровоизлияние под конъюнктиву — она ярко-красная и отечная.

Кровоизлияния в мышцу сердца — изменения на ЭКГ.

Кровоизлияния в оболочки мозга — симптомы их раздражения (ригидность мышц затылка, симптом Кернига, Брудзинского).

Кровоизлияния в кору головного мозга — рассеянные двусторонние симптомы поражения коры, патологические симптомы Маринеско-Родовича, Брудзинского и др.

Лечение синдрома сдавления груди слагается из лечения переломов ребер (включая и вытяжения за ребра и грудину при клапанных переломах), гемо-, пневмоторакса, ушиба сердца.

Разрывы диафрагмы

Разрывы диафрагмы — тяжелое осложнение закрытой травмы груди. При каждой закрытой травме груди, при переломах ребер, особенно при множественных переломах ребер, надо исключать возможность разрыва диафрагмы. Чаще рвется левый купол диафрагмы, так как правый защищен массивной печенью.

Часто при небольших разрывах диафрагмы они просматриваются в остром периоде, но потом, спустя месяцы или годы, обнаруживаются как посттравматическая диафрагмальная грыжа.

Клиника разрыва диафрагмы зависит от степени ее повреждения.

Справа диафрагма обычно отрывается от грудной клетки, и печень смещается в плевральную полость. При обследовании таких больных определяются перелом ребер справа, укорочение перкуторного звука (тупость) и отсутствие дыхательных шумов. На рентгеновском снимке — интенсивное затемнение в правой половине, принимаемое за гемоторакс, но крови на пункции хирург не получает. У таких больных обычно имеются повреждения органов живота, клиника острого живота. Хирург выполняет лапаротомию и обнаруживает, что диафрагма справа оторвана, печень в плевральной полости. Надо остановить кровотечение в животе, если оно есть; зашить рану кишечника или желудка или сделать резекцию, отмыть живот. После этого сделать торакотомию справа в 5 межреберье переднебоковым доступом, вправить печень в полость живота и подшить отдельными шелковыми или капроновыми нитями диафрагму к грудной стенке. Затем отмывается плевральная полость, осматривается легкое, зашиваются отдельными шелковыми или капроновыми швами разрывы легкого, дренируется плевральная полость

двумя дренажами и зашивается торакотомная рана. Затем вновь делается ревизия брюшной полости, она отмывается, дренируется по показаниям и зашивается наглухо.

Примером может быть следующее клиническое наблюдение.

Мужчина 21 года попал под колеса 12-тонной машины. Доставлен в состоянии тяжелого шока. АД 60 и 40, пульс нитевидный. Без сознания. В операционной сразу сделана мини-лапаротомия (разрез 4 см по средней линии на середине расстояния между мечевидным отростком и пупком). Обнаружена кровь. Широкая лапаротомия. При ревизии: отрыв правой половины диафрагмы от грудной стенки на 4/5 окружности, разрыв печени, внутрибрюшинный разрыв мочевого пузыря, большая забрюшинная и внутрибазовая гематома. Произведена торакотомия и подшита диафрагма. Легкое было не повреждено. Два дренажа в плевральную полость. Торакотомная рана зашита. Выполнена тщательная ревизия живота. Зашиты рана печени и рана мочевого пузыря, наложена эпицистома. На рентгенограмме таза обнаружен вертикальный перелом со смещением кверху правой половины. 5 недель продолжалось скелетное вытяжение за ногу грузом до 18 кг. Выздоровление. Трудоспособность восстановлена.

Разрывы левого купола диафрагмы бывают чаще. Имеется клиника более или менее тяжелой травмы груди, клиники травмы органов живота может и не быть. При исследовании больного слева определяются укорочение перкуторного звука, ослабление или полное отсутствие дыхания. Очень важным симптомом является выслушивание кишечных шумов над грудью. Слева на рентгеновском снимке имеется затемнение, синус может быть свободным, на фоне затемнения видны участки просветления — газ в сместившемся в грудь желудке или в кишечной петле. Хирург всегда должен быть насторожен при закрытой травме груди в отношении возможности разрыва диафрагмы слева. При малейшем подозрении (сломаны ребра слева, укорочение перкуторного звука и отсутствие дыхания, затемнение в нижних отделах, а крови при пункции нет или ее мало) надо больному завести зонд в желудок и ввести по нему немного бария (или просто дать больному выпить немного бария) и сделать снимки груди. На снимке в случае разрыва диафрагмы и смещения желудка в плевральную полость барий всегда в груди слева. Диагноз ясен. Необходима срочная операция. Если есть возможность вызвать опытного хирурга, то надо это сделать. Если нет, то хирург районной больницы операцию должен сделать сам.

Под наркозом широко обрабатываются грудь и живот больного. Делается переднебоковая торакотомия слева в 5 межреберье. Осушается плевральная полость, осматривается разрыв диафрагмы (обычно это линейный разрыв в мышечной части ее). Осматриваются выпавшие органы живота, десерозированные их участки зашиваются. Они вправляются в полость живота. Рана диафрагмы зашивается герметично отдельными шелковыми швами. Плевральная полость отмывается, зашиваются разрывы паренхимы легкого. Плевральная полость дренируется двумя дренажами (во 2 и 7 межреберье), и рана грудной стенки герметично зашивается.

После этого выполняются средняя верхняя лапаротомия, ревизия органов живота, брюшная полость по показаниям дренируется, а рана брюшной стенки зашивается наглухо.

Примером просмотра разрыва диафрагмы при явных симптомах его может быть следующее клиническое наблюдение.

Молодой мужчина, врач-гинеколог, перед празником 8-го марта на своей машине в 20 км от города столкнулся с грузовой машиной. Доставлен с закрытым переломом левого бедра и переломом 5 ребер слева в Карабихскую районную больницу (15 км от города). В этот же день (пятницу) по договоренности главного врача той больницы, где работал пострадавший, и начальника госпиталя инвалидов Отечественной войны переведен в ортопедическое отделение этого госпиталя. При госпитализации осмотрен заведующим отделением, травматологом высшей категории. На снимке груди, сделан-

ном в день госпитализации, видно затемнение ниже 3-го ребра в левой половине груди, в центре затемнения светлое пятно, синус свободен. Больному наложили скелетное вытяжение за бугристость большеберцовой кости, сделали блокаду мест перелома ребер. Подозрения на разрыв диафрагмы не возникло. Следующие два дня были выходные — суббота и воскресенье. Больного смотрели дежурные врачи-терапевты. Одному из них больной жаловался на ощущение шума перистальтики в груди. Днем 8 марта жена больного добилась вызова консультанта — реаниматолога из клиники травматологии. Тот сразу, по первому снимку груди, поставил диагноз разрыва левого купола диафрагмы. Больной переведен в клинику травматологии. По зонду ввели барий, и на повторном снимке стало ясно, что желудок в груди — разрыв диафрагмы.

Шел уже 3 днеь после травмы, была выражена дыхательная недостаточность^). Был в этот же день оперирован — торакотомия, вправлен желудок, зашивание раны диафрагмы. Смерть после операции на 2 день от легочно-сердечной недостаточности.

Наблюдение иллюстрирует позднюю диагностику повреждения диафрагмы, когда хирурги не имели настороженности на такую травму при повреждениях ребер.

Закрытые повреждения сосудов средостения

Повреждения сосудов средостения иногда сопровождают закрытые травмы груди. Это разрывы дуги аорты, отрыв ее ветвей. Надо всегда помнить об этих повреждениях при тяжелых автомобильных авариях, иногда пострадавший получает удар рулевой колонкой или другим предметом по груди; при тяжелых кататравмах.

Пострадавший не умирает сразу после травмы, если разрыв стенки аорты неполный — разорвана только адвентиция, а интима цела, или наоборот. Тогда разрыв может наступить в первые дни после травмы при внешнем благополучии состояния больного, если травма скелета груди и травма легкого не тяжелая. Мы наблюдали больного, который был госпитализирован в клинику после автоаварии по поводу перелома плеча. Ему наложили скелетное вытяжение на отводящей шине ЦИТО. Смерть наступила на 5 день, больной ходил, чувствовал себя удовлетворительно.

При отрывах ветвей дуги аорты, если не повреждена медиастинальная плевра, больного успевают часто довезти до хирургического отделения.

Симптомом таких повреждений бывает отсутствие пульса на руке (если оторвана от дуги аорты левая подключичная артерия), расширение границ верхного средостения, определяемое при перкуссии и рентгенографии. Больной с повреждением сосудов средостения нетранспортабелен. Он жив, пока не разорвалась медиастенальная плевра. Как только она рвется — кровь устремляется в плевральную полость, кровотечение из дефекта аорты возобновляется, и больной погибает. Поэтому к больному с подозрением на повреждение сосудов средостения должен быть срочно вызван сосудистый хирург (в условиях нашего региона — ангиотравматолог).

Операция заключается в торакотомии, рассечении напряженной гематомы медиастинальной плевры, пальцевом прижатии дефекта дуги аорты, перевязке оторванного и обычно уже тромбированного артериального ствола, зашивании дефекта дуги аорты узловыми швами атравматичной иглой. Примером может быть следующее клиническое наблюдение.

Молодая женщина, кладовщица, была придавлена кузовом машины к стене. С переломом левой ключицы и пяти ребер слева была доставлена в клинику в тяжелом состоянии. Налицо синдром кровопотери — пульс 130, АД 80 и 60 мм рт. ст., число дыханий 28 в минуту, слева вверху укорочение перкуторного звука, отсутствует дыхание, расширено верхнее средостение — справа на 4 см от края грудины, слева — тупость под всей верхней половиной груди, нет пульса на артериях левой руки. На рент-

геновском снимке — затемнение слева, занимающее всю верхнюю половину с четким округлым контуром. Тень сливается со средостением и левым контуром сердца.

Уже до операции был ясен диагноз отрыва подключичной артерии.

Состояние больной быстро ухудшалось — пульс 140 АД, 70 и 40. Срочная торакотомия (ассистент В. К. Миначенко, доцент Н. Н. Соловьев). Произведена торакотомия в 4 межреберье. В плевральной полости около 500 мл крови. Меди асти нал ьная плевра слева отслоена огромной гематомой, напряжена, через нее сочится каплями по всей поверхности кровь. Плевра вскрыта, в плевральную полость опорожнилась большая гематома. Указательным пальцем правой руки найден пульсирующий фонтан над дугой аорты — устье подключичной артерии. Кровотечение остановлено пальцевым прижатием, осушена гематома, культя левой подключичной артерии не кровит. Она перевязана двумя шелковыми лигатурами (одна с прошиванием). Зашиты рана на дуге аорты 1x0,8x1 см и рана на подключичной вене. После остановки кровотечения и восполнения кровопотери переливанием утильной крови и донорской крови — 1 л произведено дренирование переднего средостения и плевральной полости двумя дренажами, она зашита. После операции больная получала в/в вливание дезагрегантов, аспирин по 0,25 г 3 раза (для предупреждения тромбоза подключичной артерии), антибиотики. Дренажи удалены на 3 день. Дважды делали пункции плевры для удаления остатков крови. Выздоровление, недостаточности артериального кровоснабжения руки не было из-за хорошо развитой коллатеральной сети.

Открытые повреждения груди

Классификация:

— неогнестрельные и огнестрельные,
— одиночные и множественные,
— проникающие и не проникающие,
— сквозные, слепые касательные и опоясывающие,
— без повреждения и с повреждением костей,
— без повреждения и с повреждением внутренних органов (легкое, сердце).
— только торакальные, торакоабдоминальные, торакоспинальные.

Неогнестрельные ранения грудной стенки и органов груди

Они часто встречаются в мирное время. Это ножевые ранения. Конечно, если рана нанесена большим холодным оружием, она зияет, из нее с каждым дыханием вырывается воздух с кровью («плюющая» рана), то диагноз проникающего ранения ясен. Чаще об этом по виду раны судить нельзя. Поэтому каждую рану грудной стенки надо рассматривать как возможно проникающую и, начиная с этапа первой помощи (санпостовец), накладывать на нее герметичную повязку.

О проникновении раны в грудную полость свидетельствует гемоторакс или пневмоторакс.

Непроникающие раны груди особой опасности не представляют, если не повреждены крупные артериальные веточки. Тогда кровотечение на ФАПе нужно остановить тампонадой раны стерильными салфетками или бинтами с зашиванием кожи или наложением давящей повязки на затампонированную рану. Пострадавшего с непроникающим ранением груди надо на машине скорой помощи в сопровождении медицинского работника отправить в районную больницу.

Здесь первичная хирургическая обработка выполняется под местной анестезией в чистой перевязочной. Помогает дежурная операционная сестра.

После обработки кожи рана обкладывается стирильными пеленками. Они подшиваются к коже (с предварительной анестезией мест пришивания). Местная анестезия 0,25% раствором новокаина. Рана отмывается от грязи любым раствором антисептика, аккуратно ножницами иссекаются края раны, более обширно загрязненная подкожная клетчатка. Если необходима более тщательная ревизия, то рана рассекается по ходу ребра. Кровотечение останавливается или лигированием кетгутом, или электрокоагуляцией. Во время обраотки хирург выясняет, проникает ли рана в плевральную полсть. Но нельзя определять это пальцем, так как если хирург запишет в истории болезни: «При ревизии раны пальцем — она проникает в плевральную полость», то судебные эксперты непременно зададут вопрос: «А не ревизия ли пальцем была причиной проникновения раны в плевральную полость?» Завершая операцию, хирург дренирует рану резиновой полоской из перчатки. Рана зашивается герметично — вначале подкожная клетчатка, потом кожа. После обработки снова выполняется рентгеновский "снимок груди — нет ли воздуха или крови в плевральной полости. Если больной житель районного центра и он может в любое время в случае осложнения (нагноения) обратиться на прием к хирургу, то его можно лечить амбулаторно. Все другие — не из районного центра — госпитализируются в стационар на 4—6 дней. Когда хирург уверен, что операция прошла без осложнений, то он выписывает больного домой с рекомендацией фельдшеру ФАПа снять швы на 10—11 день и еще через 2—3 дня выписать его на работу.

Проникающие неогнестрельные ранения груди

Они все обязательно госпитализируются в хирургическое отделение. Надо помнить, что ранения опасной зоны груди требуют особого внимания, так как при локализации раны в «опасной зоне» возможно ранение сердца. **Эта опасная зона ограничена вверху ключицами, внизу — реберными дугами, по бокам — передними подмышечными линиями.** После внимательной перкуссии и аускультации выполняются рентгеновские снимки в вертикальной позиции (нет ли гемоторакса, пневмоторакса). Если имеется пневмоторакс, то выполняется пункции во 2 межреберье по среднеключичной линии. Если есть малый гемоторакс (кровь в синусе), то выполняется ПХО и делается пункция для удаления крови.

Если гемоторакс средней величины (кровь до середины лопатки), то выполняется ПХО раны и пункция в 6 межреберье по задней подмышечной линии. Если кровь вновь накапливается после операции, то ранена межреберная артерия и необходима торакотомия. Если рана расположена спереди, то торакотомию надо сделать через то межреберье, где рана. Если рана расположена сзади, то торакотомия выполняется переднебоковая через 5 межреберье.

После торакотомии осушается плевральная полость, находится источник кровотечения (межреберная артерия), ревизуется легкое; если есть на нем рана, то она зашивается. Плевральная полость дренируется, и торакотомная рана зашивается.

При расположении раны на задней стороне грудной стенки по ходу межреберья рассекается париетальная плевра, обнаруживается раненая межреберная артерия и перевязываются оба (!) ее конца.

При большом и тотальном гемотораксе показана срочная торакотомия. Но когда хирург районной больницы не уверен в себе, то приглашают по санавиации опытного хирурга.

Если рана расположена в опасной зоне груди, но нет пневмоторакса и гемоторакса, то необходимо наблюдение за раненым в условиях стационара.

Особенно опасна рана, расположенная в проекции верхнего средостения и сердца. Если нет изменений на ЭКГ, нет пневмоторакса и гемоторакса, то все равно пострадавший должен быть под пристальным наблюдением хирурга.

Примером может быть следующее клиническое наблюдение.

Мужчина 40 лет, следователь, госпитализирован в клинику рано утром с ножевым ранением груди. Получил удар ножом от неизвестного лица поздно ночью, всю ночь пробыл во дворе собственного дома, никто не оказал ему помощи.

При госпитализации состояние средней степени тяжести. Кожа чуть бледная, пульс 76 в минуту, хорошего наполнения, АД 130 и 65 мм рт.ст. Число дыханий 18 в минуту, проводится хорошо с обеих сторон, границы сердца и верхнего средостения обычные.

Рана 2x0,5x3 см, расположена справа от грудины по парастернальной линии в 3 межреберье. На рентгеновском снимке справа в синусе кровь (малый гемоторакс).

Больной госпитализирован с диагнозом: проникающее ножевое ранение груди, малый гемоторакс. Решено торакотомию не делать. На 3 день после" госпитализации состояние неожиданно ухудшилось. Осмотрен дежурным хирургом (врач А. В. Горошко). Был симптом кровопотери (пульс 94, АД 100 и 60 мм рт.ст.), и найдено накопление жидкости в правой плевральной полости. На рентгеновском снимке в положении сидя виден гемоторакс средней величины. Хирург перевел больного в отделение реанимации, наложил торакоцентез в 6 межреберье по средней подмышечной линии. После присоединения дренажной трубки к вакуум-насосу состояние больного резко ухудшилось. Срочно взят в операционную. При выполнении торакотомии наступила остановка сердца. Реанимационные мероприятия были безуспешны.

На вскрытии найдено, что рана проникала в верхнюю полую вену, больной умер от массивной быстрой кровопотери.

Очевидно, сразу после травмы рана верхней полой вены закрылась сгустком крови. Он выскочил из раны на 3 день (может быть, больной сел в постели, резко поднялось давление в верхней полой вене), началось кровотечение в правую плевральную полость. Хирург должен был сразу идти на торакотомию, а не делать дренирования плевральной полости и не создавать отрицательного давления в ней.

Ранения сердца

Ранения сердца требуют безотлагательной помощи пострадавшему, поэтому фельдшер ФАПа и хирург ЦРБ должны уметь поставить диагноз ранения сердца и организовать быструю доставку пострадавшего и операционную. Хирург ЦРБ должен уметь выполнить операцию по поводу ранения сердца. Ожидать консультанта при ранении сердца недопустимо.

Клиника ранения сердца:

1) рана расположена в опасной зоне груди. Еще большая возможность ранения сердца, если рана расположена в проекции сердца;

2) больной может жаловаться на боль в сердце, боль за грудиной;

3) могут быть симптомы большой кровопотери и признаки накопления жидкости в плевральной полости, если рана перикарда большая, тампонады нет и кровь вытекает в плевральную полость;

4) симптомы тампонады сердца — тяжелое состояние раненого, бледность и синюшность кожи, слабый и частый пульс, расширение границ сердечной тупости и сглаженность талии сердца, глухость тонов сердца; на рентгенограмме груди — расширение тени сердца, исчезновение талии по левой границе, тень сердца в форме трапеции, на ЭКГ — симптомы нарушения функции миокарда (рис. 21.5).

При явных признаках тампонады сердца больной нетранспортабелен. Ему показана срочная пункция перикарда с удалением крови, излившейся в его полость. Эта пункция и удаление крови могут быть и окончательной лечебной манипуляцией, если рана не проникает в полость сердца и кровотечение к моменту пункции остановилось.

Техника пункции перикарда

Больной лежит на операционном столе с приподнятым головным концом. После обработки операционного поля выполняется местная анестезия в точке пункции — слева от мечевидного отростка, между ним и левой реберной дугой.

Толстую иглу с тупо скошенным концом (игла на 20-граммовом шприце с 10 мл 1% раствора новокаина) хирург направляет снизу вверх под острым углом так, чтобы игла скользила по задней поверхности мечевидного отростка грудины. После прокалывания диафрагмы игла попадает в полость перикарда. В это время хирург потягивает поршень на себя и получает в шприце много крови. Кровь удаляется. Обычно это 100—120 мл.

Техника операции торакотомии по поводу ранения сердца

Эту операцию обязан сделать любой начинающий хирург. Обезболивание — наркоз с управляемым дыханием. Если перед операцией диагностирована тампонада сердца, то очень возможна остановка сердца при введении в наркоз. Поэтому перед операцией должна быть выполнена пункция перикарда и удалена кровь из его полости. Если это не сделано, то хирург и анестезиолог должны быть готовы к остановке сердца — один из помощников анестезиолога постоянно пальпирует пульс. При введении в наркоз хирург должен быть одет в стерильное белье и быть в перчатках, чтобы в любой момент быстро обработать грудь, выполнить торакотомию, устранить тампонаду и сделать открытый массаж сердца.

Положение больного на спине. Спиртом и раствором йода обрабатываются вся грудь спереди и с боков, верхняя часть живота. Каким-либо красителем (зеленка, например) обозначается линия разреза — по 5 межреберью от точки на 2 см кнутри от края грудины до средней подмышечной линии. Если не наметить линию разреза, то после закрытия больного простыней могут возникнуть трудности при определении нужного межреберья и может быть ошибка в уровне разреза.

В случае остановки сердца от тампонады хирург должен в течение 1 минуты обработать кожу, закрыть простынями и обнажить сердце. Разрез кожи, поверхностной и собственной фасций, межреберных мышц спереди и зубчатых мышц сзади. Спереди вскрывается плевра по верхнему краю нижележащего ребра, затем до края грудины и задней подмышечной линии большим пальцем правой руки разрываются межреберные мышцы. Этот прием необходим для предупреждения рассечения межреберной артерии. Мышцы пальцем разрываются и до края грудины.

Брюшистым скальпелем рассекаются (не повредить при этом внутренней грудной артерии) 5 и 6 ребра на 1 см от края грудины. Рана закрывается большими марлевыми салфетками и разводится винтовым ранорасширителем так широко, чтобы хирург мог свободно вводить руку в плевральную полость.

Перед хирургом в случае тампонады сердца виден темно-синий напряженный перикард с небольшой раной на нем, закрытой сгустком. Хирург продольно рассекает ножницами перикард книзу до верхушки сердца, вверх так, чтобы не повредить ушко предсердия. Не должен быть поврежден диафрагмальный **нерв** (он остается сзади от разреза перикарда).

По устранении тампонады, если наступила остановка сердца, то делается открытый массаж его — хирург заводит под сердце 2—5 пальцы правой руки и между ними и первым пальцем ритмично прижимает сердце к грудине. В это время внутрисердечно вводится 10 мл 1% раствора хлористого кальция и 1 мл 0,1% раствора адреналина.

После восстановления сердечных сокращений указательным пальцем левой руки хирург закрывает рану сердца и начинает накладывать на нее швы. Игла круглая, крутая, диаметром 30 мм, нить шелковая. Вкол и выкал иглы на 1 см от края раны. Шов должен быть глубокий, но не проникающий в полость сердца. При проведении иглы надо быть очень осторожным, чтобы не повредить (не порвать) мышцу сердца. Игла вкалывается строго перпендикулярно поверхности сердца и проводится строго по кривизне своей. При выкатывании иглы и выведении ее хирург должен вращать так иглодержатель, чтобы игла проходила мышцу сердца строго по своей кривизне (частая ошибка — хирург стремится скорее вывести иглу и, захватив ее конец иглодержателем, не крутя им, тянет иглу на себя). В этом случае хвост иглы рвет ткани. Особенно надо аккуратно шить мышцу сердца у пожилых людей, у лиц, страдающих алкоголизмом, ожирением. При завязывании первой (а часто и единственно необходимой) лигатуры надо немного ослабить нити в момент систолы, предупреждая их прорезывание. Если рана сердца небольшая (до 10 мм), то бывает достаточно одного шва, если от 11 до 20 мл — 2 шва, если рана 21—30 мм, то три шва. Первым накладывается средний шов. **Нельзя шить рану сердца кетгутом или капроном.**

После зашивания раны сердца хирург должен исключить возможность сквозного ранения. О возможном сквозном ранении говорит накапливание крови в полости перикарда после зашивания раны сердца. Даже если этого нет, хирург должен завести под сердце 2—5 пальцы правой руки и внимательно пропальпировать желудочки сердца. Рана хорошо ощущается кончиками пальцев. Если рана есть, то надо кистью левой руки поднять сердце за верхушку, поворачивая его вверх вокруг основания, и правой рукой наложить необходимые 1—2—3 шва. Рана сердца зашита. Надо остановиться на 1—2 минуты и успокоиться. После этого осушается плевральная полость. Если крови мало, то просто салфетками или отсосом. Если гемоторакс был большим, то кровь собирается специальным черпачком или 250 мл стеклянной баночкой и фильтруется через 6—8 слоев марли. Надо в банку предварительно добавить цитрата (50 мл на 500 мл крови) или гепарина ~ 250 Ед (!!!) на 500 мл собранной крови (0,05 мл гепарина, взятого из флакона, где в 1 мл 5 тыс. Ед гепарина).

Я подчеркиваю, что при возможном кровотечении (из раны, из кости) недопустима передозировка гепарина.

После осушения плевральной полости хирург еще раз осматривает сердце — не накапливается ли кровь в полости перикарда, не кровит ли зашитая рана сердца. На задней стороне перикарда делается отверстие диаметром 1 см для оттока крови, скапливающейся в перикарде. Перикард зашивается редкими швами (на 2,5—3 см друг от друга) для предупреждения тампонады, если кровь будет накапливаться вновь. Плевральная полость дренируется двумя дренажами, зашивается торакотомная рана.

Больной после операции должен находиться под наблюдением анестезиолога, терапевта и хирурга. Осуществляется активное дренирование плевральной полости (через электроотсос и две банки Боброва) или пассивное дренирование по Бюлау.

Если после операции по дренажам оттекает много крови (за час до 1 л), то необходимо сделать повторную торакотомню, найти источник кровотечения (чаще это внутренняя грудная или межреберная артерия), остановить кровотечение.

При благоприятном течении на следующий день после операции делается рентгеновский снимок груди — нет ли крови и воздуха в плевральной полости, как расправились легкие. Если все хорошо, то дренажи убираются на 3 день после операции. На 12 день снимаются швы, больного следует перевести в терапевтическое отделение, где его должны лечить как больного с инфарктом.

Огнестрельные ранения груди

Они могут быть одиночные и множественные, сквозные и слепые, касательные, проникающие и непроникающие, без повреждения и с повреждением костей, без повреждения и с повреждением внутренних органов.

При огнестрельных ранениях, как и при ранениях холодным оружием, могут быть следующие непосредственные осложнения: гемоторакс, открытый и закрытый пневмоторакс, клапанный пневмоторакс, подкожная и средостенная эмфизема.

При оказании первой помощи санпостовцем накладывается асептическая повязка, поверх нее герметизирующая повязка (каждое огнестрельное ранение надо рассматривать на этом этапе как проникающее), вводятся анальгетики (анальгин по 0,5 г — 1 таблетка).

На ФАПе фельдшер осматривает больного и рану. Если есть кровотечение из раны, то оно останавливается тампонадой раны стерильными марлевыми салфетками с зашиванием над ними кожи. Если кровотечения нет, то фельдшер выполняет функциональное обследование (перкуссия, аускультация), устанавливает, есть ли гемо- и пневмоторакс, есть ли синдром кровопотери, симптомы ранения средостения и сердца. На рану накладывают асептическую повязку, поверх нее герметизирующую повязку.

О раненом и предполагаемом диагнозе фельдшер докладывает хирургу в ЦРБ и запрашивает скорую помощь для транспортировки пострадавшего в ЦРБ. Если есть напряженный пневмоторакс, то обязательно выполняется на ФАПе плевральная пункция. Больной транспортируется обязательно в сопровождении среднего медицинского персонала.

В районной больнице хирург осматривает больного — нет ли симптомов кровопотери (общее состояние, цвет кожи и слизистых, частота пульса и величина АД), нет ли симптомов дыхательной недостаточности (число дыханий в минуту), определяет наличие и степень выраженности гемоторакса. Если есть напряженный пневмоторакс, то незамедлительно выполняется плевральная пункция толстой иглой без шприца — напряженный пневмоторакс превращается в открытый.

Если из-за большой подкожной эмфиземы, распространяющейся на обе половинки груди, невозможно определить, с какой стороны пневмоторакс, то пункция вначале делается с одной стороны, а, если воздух из павильона иглы не выходит под давлением, то пункция выполняется с другой стороны.

При огнестрельных слепых и сквозных ранениях пулей, если нет нарастающего пневмоторакса, если нет большого гемоторакса, то раненый ведется консервативно. Показания к операции те же, что и при ранениях холодным оружием, — клапанный, неустранимый торакоцентезом, пневмоторакс, большой и тотальный гемоторакс.

Особенности операции первичной хирургической обработки раны и торакотомии те же самые, но при огнестрельных ранениях шире приходится иссекать мышцы, приходится обрабатывать костную рану.

Особое место занимает огнестрельная дробовая рана в упор при попытке самоубийства, выстрелом с очень близкого расстояния.

Дефект грудной стенки в этих случаях в месте входного отверстия может быть большим, и потому при ПХО могут быть трудности в глухом зашивании грудной стенки. Для сведения мышц иногда требуется резекция близлежащих ребер.

Ранние послеоперационные осложнения ранений груди

1. Нагноение раны грудной стенки и вторично открывшийся пневмоторакс

Это опасное осложнение требует специачизированного лечения в торакальных отделениях. Больного надо транспортировать в областной центр. Перед транспортировкой делается перевязка раны и плевральная полость отмывается перекисью водорода и ра-

створом антисептика, рана грудной стенки тампонируется большой стерильной марлевой салфеткой и поверх нее накладывается герметичная большая ватно-марлевая повязка, смазанная обильно жидким вазелином или любой другой мазью.

2. **Секреторно-вентиляционная абструкция** вследствие ослабления дренажной функции бронхов и закупоривании их слизью из-за болей при кашле и поверхностном дыхании. Закупоривание бронхов является причиной ателектаза.

Признаки ателектаза: высокая температура (39—40°С), учащение дыхания, укорочение перкуторного звука и отсутствие дыхания на стороне ателектаза. Перкуссией определяется и смешение средостения в больную сторону. Затемнение над всей половиной груди или над долей легкого и смещение средостения определяются и на рентгеновском снимке.

Для предупреждения ателектаза необходимо после операции торакотомии назначать адекватное обезболивание, больным с закрытой травмой груди выполняется блокада межреберная, вагосимпатическая и мест перелома ребер. Больному выполняется дыхательная гимнастика, массаж груди. Его заставляют надувать резиновые предметы. Для стимуляции кашля (откашливать мокроту) можно 1—2 раза в день сделать пункцию трахеи с введением в нее 2 мл раствора антибиотика (но не на новокаине).

Техника пункции трахеи

Больной лежит на спине, под лопатки подложен небольшой валик, голова запрокинута. Обрабатывают спиртом и раствором йода шею. Над местом предполагаемой пункции — между 3—4, 4—5 концами трахеи, делается обезболивание тонкой иглой 1% раствором новокаина. После этого иглой для внутрикожных инъекций прокалывается трахея между кольцами. Из иглы выходит воздух. Сразу вводят в трахею 2—3 мл раствора антибиотиков, и иглу извлекают. Больной кашляет, удаляя из трахеи и бронхов густую мокроту. При следующей пункции можно ввести 4% раствор соды.

Лечение посттравматического ателектаза легкого

При возникновении ателектаза легкого идеальным является трахеостомия с отмыванием трахеи и бронхов. Но эта процедура обычно не выполняется в районной больнице. Поэтому больному надо сделать 1—2 пункции трахеи, если ателектаз не разрешается, то выполняется чрескожная катетеризация трахеи.

Техника чрескожной катетеризации трахеи

Больного укладывают точно так же как и для пункции трахеи. Та же анестезия в том же месте. Пункция трахеи делается иглой Дюфо. Для лучшего прокалывания иглой кожи остроконечным скальпелем делается маленький разрез. Затем иглой Дюфо производится пункция трахеи и через иглу в трахею вводится полихлорвиниловая трубочка на 4—6 см (не более, иначе больной се выкашляет через рот и за кончик вытащит изо рта). Игла извлекается, трубочка подшивается к коже двумя лигатурами (одна герметизирует рану в месте введения, другая на 2 см от нее фиксирует трубочку к коже). Через трубочку в трахею вводят каждые 2 часа раствор антибиотиков и 4% раствор соды по 2—3 мл, чередуя их между собой.

3. Перикардит

Он бывает после вскрытия перикарда и зашивания раны сердца, при закрытой травме груди и ушиб сердца.

Серозный перикардит проявляется тупыми болями в области сердца, слабостью, температурой. При исследовании находят расширение границ сердца, глухость тонов, трапециевидную ткань на рентгенограмме (исчезновение талии сердца).

Консервативное лечение перикардита включает в себя антибиотики широкого спектра действия, преднизолон (30 мг/сутки), диуретики, кардиотонические средства.

Более тяжелым осложнением является гнойный перикардит. Для него характерны тяжелое состояние больного, высокая температура, одышка, изменение показателей крови. Это осложнение требует специализированной терапии в условиях торакального отделения (дренирование сердечной сорочки с проведением аспирационно-промывочного лечения и введением в полость перикарда антибитиков и протеолитических ферментов). Больного следует эвакуировать в торакотомное отделение.

4. Гнойный плеврит

Его признаки — ухудшение состояние больного, высокая температура, ознобы с яапениями интоксикации, лейкоцитоз со сдвигом лейкоцитарной формулы клево, накопление жидкости в плевральной полости. Вначале при пункции хирург получает гемолизированную кровь, которая от пункции к пункции становится все мутнее, все более и более приобретает вид жидкого гноя. При первых признаках инфицирования крови в плевральной полости надо пуиктат отправить в баклабораторию для исследования флоры и ее чувствительности к антибиотикам. Надо продолжать ежедневные пункции с промыванием плевральной полости антисептиками и введением в нее раствора антибиотиков. Если 5—6-дневные пункции неэффективны, то делается торакоцнтез в б и 2 межреберьях — через тонкий дренаж во 2 межреберье в плевральную полость вводится раствор антибиотиков и антисептиков, а через толстый дренаж в 6 межреберье удаляется гной. Больной получает антибактериальную терапию.

Согласовав свои действия по телефону с заведующим торакальным отделением областной больницы, больного привозят санитарным транспортом в это отделение.

5. Пневмония

Она является следствием повреждения легочной паренхимы, кровоизлияний в нее (пульмонит), секреторно-вентиляционной абструкции из-за невозможности глубокого дыхания и кашля (боль).

Пневмония является частым осложнением травм груди. Она проявляется температурой, умеренной одышкой, слабостью, учащением пульса, характерными функциональными данными — укорочение перкуторного звука, ослабление дыхания, крепитирующие хрипы — и данными рентгенологического исследования.

Больного следует проконсультировать у терапевта, согласовать с ним лечение. Надо только помнить, что очень часто в патогенезе развития пневмонии у больного с травмой груди главное место занимает абструкция бронхов слизью из-за боли и подавления кашля. Поэтому непременно к лечению надо подключить интратрахеальное введение антибиотиков и средств, разжижающих мокроту.

Повреждения живота и органов таза

Повреждения полых и паренхиматозных органов живота оставляют пострадавшему мало шансов на выздоровление, особенно если хирургическая помощь оказывается с запозданием. Кровопотери и шок при повреждении печени и селезенки часто уносят жизнь больного до прибытия скорой помощи, особенно если это случилось на селе. Потеря времени на транспортировку в сельских условиях делает и перитонит при повреждении полых органов не менее грозным, чем кровотечение в живот. Вот почему при травмах живота так велика роль своеверменно поставленного диагноза и быстрой транспорта-

ровки пострадавшего с места аварии или фельдшерско-акушерского пункта в хирургическое отделение районной больницы.

Повреждения живота и органов таза делят на открытые и закрытые.

Открытые (огнестрельные и неогнестрельные) ранения могут быть **проникающими** (париетальная брюшина повреждена и, рана проникает в брюшную полость) и **непроникающими** (париетальная брюшина цела, рана не проникает в брюшную полость). Естественно, что при проникающих ранениях возможность повреждения полых и паренхиматозных органов живота большая. Абсолютными признаками проникающего ранения в живот являются выпадение из раны сальника или кишки, истечение из раны кишечного содержимого или мочи. Относительными признаками проникающего ранения являются боли в животе, напряжение брюшной стенки, боль при пальпации живота, симптомы раздражения брюшины и симптомы развивающегося перитонита — заостренные черты лица, частый пульс, сухой язык, вздутие живота, рвота и отсутствие перистальтики. При непроникающих огнестрельных ранениях могут быть повреждения полых и паренхиматозных органов из-за действия боковой ударной волны.

Фельдшер и врач участковой больницы любую рану живота должны рассматривать как проникающую в брюшную полость. Следует наложить повязку и срочно транспортировать пострадавшего в районную больницу.

Надо отметить, что за последние годы число закрытых травм живота в сельской местности увеличилось в связи с улучшением качества внутрихозяйственных дорог и дорог районного значения — более частыми стали автомобильные аварии. Причем в этих случаях повреждения живота часто сочетаются с травмами головы, груди, конечностей. Чаще бывают открытые переломы (аварии у мотоциклистов). Фельдшер и хирург могут обратить больше внимания на явные повреждения, например, конечностей, поэтому диагностика повреждения паренхиматозного или полого органа при травме живота может быть запоздалой.

Необходимость срочной эвакуации больных с открытыми и закрытыми повреждениями живота в районную больницу не исключает внимательного исследования больного фельдшером или участковым врачом для постановки более детального диагноза травмы живота.

Осмотр больного не должен быть поспешным. Пострадавшего надо внести в теплое помещение, уложить удобно с подушкой под головой и небольшим валиком под коленями. Одежду надо расстегнуть, поднять верхнее белье и сосочку на грудь, брюки и нижнее белье опустить на бедра так, чтобы иесь живот был доступен осмотру и исследованию. Наличие осаднений и кровоизлияний в нижних отделах грудной стенки, на реберных дугах и на передней брюшной стенке является признаком возможной травмы органов живота. Ножевые ранения груди ниже 6 ребра могут проникать через диафрагму в живот, повреждая полые или паренхиматозные органы. Ножевые ранения спины могут проникать в почку, в забрюшинно расположенные восходящий и нисходящий отделы толстой кишки, в брюшную полость.

При повреждении паренхиматозных органов — печени и селезенки имеет место кровотечение в живот. Величина кровопотери зависит от степени повреждения печени и селезенки. Однако и при небольших ранах этих органов кровопотеря может быть смертельной из-за возможного повреждения крупной артериальной веточки или из-за нарушения свертываемости крови.

Клиническая картина кровотечения в живот складывается из двух групп симптомов. Это, во-первых, симптомы кровопотери — бледность кожных покровов и слизистых, общая слабость, частый пульс, снижение артериального давления; во-вторых, симптомы накопления крови в животе. Это проявляется укорочением перкуторного звука в отлогих местах живота. Перкутировать надо от средней линии живота в одну, потом в другую сторону. При наличии крови в полости живота укорочение перкуторного звука

определяется с обеих сторон. Если нет перелома таза, то больного можно повернуть на левый бок (исследующий сидит справа) и снова про перкутировать живот справа налево. Гранина укорочения перкуторного звука слева увеличивается из-за перемещения крови в более низкое место.

Следует заметить, что если после травмы прошло более суток и больной находился в постели с приподнятым туловищем, то кровь перемещается в полость малого таза, и при перкуссии живота в таком положении укорочения перкуторного звука в боковых каналах может и не быть. В этом случае надо исследовать пальцем прямую кишку — нависание передней стенки кишки будет свидетельствовать о наличии крови в малом тазу.

При повреждении селезенки часто бывает симптом «ваньки-встаньки» — больной стремится занять такое положение, чтобы кровь оттекла от диафрагмы. Для этого он ложится или на правый бок или пытается сесть.

Однажды мы с ассистентом нашей кафедры А. А. Дегтяревым ехали на машине ГАЗ-69 (грузовой вариант) в г. Переславль и, проезжая село Шопша, стали свидетелями только что происшедшей автомобильной аварии. Грузовая машина столкнулась с междугородним автобусом. Водитель машины лежал под своей машиной без сознания. У виска справа была небольшая кровоточащая ранка. Мы его вытащили из-под машины, он пришел в сознание. Руки и ноги были целы. В 25 км от места аварии по пути нашего следования находился город Ростов с большой больницей, 60-коечным хирургическим отделением и круглосуточной анестезиологической службой. Мы положили больного в нашу машину и поехали в Ростов. Вскоре обратили внимание, что больной бледнеет и стремится сесть несмотря на наши уговоры лежать. Стало ясно, что у пострадавшего кровотечение в живот. Через 20 минут мы были в Ростове. Сразу взяли больного в операционную. В животе оказалось около 2 л крови, разрушены селезенка, левая почка и хвост поджелудочной железы. Селезенка и почка удалены, резецирован разрушенный хвост поджелудочной железы, дренировано левое поддиафрагмальное пространство и забрюшинное пространство кзади. Больной выздоровел.

В представленном наблюдении симптом «ваньки-встаньки» уже на первом этапе оказания помощи позволил поставить диагноз повреждения селезенки и кровотечения в живот. Быстрая транспортировка и немедленная операция позволили спасти жизнь тяжелопострадавшему водителю.

Это наблюдение интересно еще и в организационном плане. Дело в том, что село Шопша, возле которого на автостраде Москва—Архангельск произошла авария, относится не к Ростовскому, а к Гаврилов-Ямскому району, и село Шопша ближе к Гаврилов-Яму (18 км), чем к Ростову (25 км). Если бы на месте аварии оказался фельдшер Шопшинского ФАП, то он непременно отправил бы больного не в Ростов, а в Гаврилов-Ям (может быть, и вызвал скорую помощь из Гаврилов-Ямской ЦРБ). Тогда транспортировка тяжелопострадавшего с внутренним кровотечением была бы явно запоздалой, и неизвестно, удалось ли бы доставить в Гаврилов-Ям водителя живым. И второе — в Гаврилов-Яме районная больница маленькая, отделение не готово к немедленной операции, нет круглосуточной анестезиологической службы. Опять могла быть задержка с операцией. Вот почему фельдшер должен быть четко сориентирован, куда везти больного с внутренним кровотечением, когда показана немедленная операция и судьбу раненого решают не часы, а минуты. А везти его надо в этой ситуации не в Гаврилов-Ям, а в Ростов! И оправданность этой «неправильной» транспортировки (с точки зрения административной подчиненности Шопшинского ФАП Гаврилов-Ямскому району) должна быть оговорена главным хирургам Гаврилов-Ямской ЦРБ заранее на случай необходимости выполнения срочной операции по жизненным показаниям.

ПРИ ПОВРЕЖДЕНИИ ПОЛЫХ ОРГАНОВ содержимое желудка и кишечника попадает в брюшную полость — сразу появляются боль и напряжение брюшной стенки. В первое время после травмы язык остается влажным, пульс, если нет кровопотери, не

частый. Но сразу появляется очень важный ранний симптом катастрофы из-за повреждения полого органа — напряжение брюшной стенки. Этому симптому особое внимание уделял Мондор еше в начале XX века. Он писал в своей книге «Неотложная диагностика» (1937), что симптомы перитонита — сухой язык, частый пульс, симптомы раздражения брюшины являются поздними, когда перитонит не оставляет надежд на выздоровление пострадавшего. Вот почему он обращал особое внимание хирургов на умение при первой встрече с больным найти ранний симптом повреждения полого органа — напряжение брюшной стенки. Это напряжение проявляется, во-первых, ограничением или полным отсутствием участия живота в дыхании. Для этого надо посмотреть на живот не прямо, а сбоку. Если больной в сознании, то надо попросить его втянуть живот «под ремень», а потом надуть. Если он делает это хорошо, то повреждения полого органа нет. Затем напряжение проверяется пальпацией. Но делать это надо не патьцами, а всей ладонью. Хирург пытается мягко опустить ладонь в живот, это не удается, ладонь испытывает напряжение мышц брюшной стенки.

После проверки напряжения брюшной стенки надо перкуссией определить, сохранена ли печеночная тупость. Перкуссия осуществляется справа от уровня пупка вверх к реберной дуге и выше. За счет выхождения газа из желудка или кишечника и скопления его под диафрагмой печеночная тупость исчезает.

В районной больнице большим диагностическим подспорьем является исследование живота с помощью УЗИ и рентгенографии. УЗИ позволяет найти свободную жидкость в брюшной полости, а рентгенография — газ под диафрагмой справа (рис. 21.6). Рент-генографию надо делать в положении сидя или полусидя, но если больной не может это сделать, то рентгенограмму надо сделать в положении на боку — свободный газ будет виден в верхних отделах бокового канала.

Боле поздними симптомами повреждения полых органов яачяются симптомы развивающегося перитонита. Это учащение пульса, сухой язык и симптомы раздражения брюшины — боль при легком поколачивании кончиками пальцев по животу и усиление боли при резком устранении давления пальцами на живот — симптом Блюмберга—Щеткина. В это время перистальтика никогда не выслушивается, исчезает напряжение брюшной стенки, живот вздувается из-за пареза кишечника. Над всей передней брюшной стенкой перкуторно определяется тимпанит. Но это уже поздние симптомы повреждения полых органов, симптомы разлитого перитонита. Потеряно уже много времени, и надежд на выздоровление осталось очень мало.

Интересно, что в годы второй мировой войны, когда еще не было антибиотиков и диагноз разлитого перитонита в устах военных хирургов был для раненого приговором, среди хирургов медсанбатов существовало негласное правило — не делать лапаротомии тем, у кого с момента ранения прошло более 12 часов. И подобный случай описывается в замечательной повести Василя Быкова «Тревожный месяц вересень», когда главный герой — разведчик с благодарностью вспоминает старшину роты, спасшего его дважды за одну ночь — первый раз, когда вынес его раненого в живот с нейтральной полосы, и второй раз, когда, отправляя его в медсанбат, упорно наставлял не говорить хирургу правду, что ранение произошло вечером, иначе не будут оперировать. Старшина учил соврать, что ранило сегодня утром. Так он и сказал в медсанбате. Его прооперировчи уже на фоне разлитого перитонита, и он выжил. Со слов разведчика, весь медсанбат вышел провожать, когда его на 8 день отправили в госпиталь.

Сложной является диагностика закрытых повреждений полых и паренхиматозных органов живота у больных с сочетанными повреждениями, когда отсутствует сознание и когда частый пульс и низкое артериальное давление являются симптомами шока из-за переломов (особенно таза).

Укорочение перкуторного звука в отлогих местах живота бывает при переломах таза и больших забрюшинных гематомах. В этих случаях нельзя и повернуть больного на бок, чтобы

проверить, смещается или не смещается граница укорочения перкуторного звука, то есть решить, где кровь — в животе или в забрюшинном пространстве — бывает невозможно.

Перистальтика кишечника часто не выслушивается при забрюшинной гематоме.

Передняя брюшная стенка бывает напряженной при ее ушибе (гематома), при переломах костей таза, при переломах нижних грудных и верхних поясничных позвонков.

И при всех этих сомнительных ситуациях хирургу надо срочно определиться, нужна или не нужна лапаротомия. Она не безразлична для тяжелобольного. В крупных травматологических центрах и хирургических центрах, где налажена лапароскопическая служба, надо пригласить лапароскописта и через полчаса-час вам будет ясно — делать или не делать лапаротомию. К сожалению, такой возможности еще нет в обычных районных хирургических отделениях. В этих случаях простыми диагностическими приемами являются лапароцентез и диагностическая мини-лапаротомия.

ТЕХНИКА ЛАПАРОЦЕНТЕЗА. Лапароцентез выполняется в операционной. Необходимые инструменты — шприц с иглами для местной анестезии, скальпель остроконечный, два тупых ранорасширителя Фарабефа, иглодержатель с крутой небольшой иглой для прошивания апоневроза, троакар со стилетом, стерильная трубочка от разовой системы переливания кропи.

После местной анестезии участка брюшной стенки по средней линии живота на средине расстояния между мечевидным отростком и пупком остроконечным скальпелем делается разрез кожи и подкожной клетчатки длиной 3 см до апоневроза. Через апоневроз проводятся две шелковые нити-держалки на расстоянии 1,5—2 см друг от друга. За эти нити брюшная стенка поднимается и прокалывается троакаром со вставленным в него стилетом. Стилет вынимается. Если через троакар вытекает кровь или мутное содержимое, то повреждены паренхиматозные органы и полый орган. Больному тут же выполняется лапаротомия. Если через троакар ничего не вытекает, то через него в живот заводят трубочку от системы переливания крови и по ней в живот вводят 500 мл физиологического раствора. Смотрят, какая жидкость вытекает обратно. Если она окрашена кровью, то надо склониться к лапарогомии. Если нет симптомов кровопотери, то раненого можно понаблюдать. Причем трубочку целесообразно оставить в животе, подшив ее к коже. При увеличении окрашивания кровью оттекающей из живота жидкости следует пойти на лапаротомию. Трубка удаляется через 2—3 суток, когда подозрение на повреждение органов живота отпадает.

В нашей клинике для исключения возможного повреждения органов живота у больных с политравмой мы используем **мини-лапаротомию,** особенно когда нет времени ждать, когда из другой больницы приедет дежурный лапароскопист. Ее выполняем под местной анестезией. По средней линии живота на средине расстояния между мечевидным отростком и пупком делаем разрез кожи 3—4 см. По ходу разреза рассекается белая линия живота, двумя пинцетами приподнимается брюшина и рассекается ножницами. После вскрытия брюшной полости хирург осматривает подлежащие петли кишечника, отводит их корцангом с зажатым в нем маленьким марлевым шариком. Смотрит — нет ли в животе крови или кишечного содержимого. Для полноты исследования надо поднять крючком Фарабефа нижний угол раны и завести корцанг в малый таз — нет ли крови там, потом поднять верхний угол раны и завести корцанг под печень и в сторону селезенки. Если крови и мутного содержимого нет, значит, полые и паренхиматозные органы целы. Рана послойно зашивается.

Особенно оправдана мини-лапаротомия у тяжелобольных с сочетанной травмой, находящихся в бессознательном состоянии. Эта маленькая диагностическая операция много раз выручала нас в сложных ситуациях.

Примером может быть следующее наблюдение.

Я был привезен в Угличскую районную больницу к 14-летнему мальчику, сыну врача. Он попал под трактор, катаясь на велосипеде. Когда его с улицы доставили в прием-

ный покой больницы, то наступила остановка сердца. Внутрисердечное введение адреналина и закрытый массаж оказались эффективными. Я прибыл через 2 часа после аварии. Мальчик бледен, без сознания, дыхание самостоятельное 24 в минуту, АД 70 и 40 мм рт. ст. Явно определяются перелом основания черепа через переднюю и среднюю черепные ямки, перелом правого бедра, правой и левой голени. Живот не вздут, брюшная стенка умеренно напряжена, печеночная тупость сохранена, укорочения перкуторного звука в отлогих местах не было, перистальтика отсутствовала.

Конечно, в этой ситуации надо было исключить возможность повреждения полого или паренхиматозного органа живота. Я выполнил под местной анестезией мини-лапаротомию — крови и кишечного содержимого в животе не было. Продолжено выведение из шока. Иммобилизация переломов осуществлялась гипсовыми лонгетами, затем вытяжением. Спустя два месяца выполнен остеосинтез перелома бедренной кости, переломы голеней к этому времени срослись на вытяжении.

В представленном наблюдении лапаротомия в полном объеме была опасна, а мини-лапаротомия позволила исключить повреждение органов живота.

Повреждения почек

Открытые повреждения почек бывают при ранениях поясничной области. Закрытые повреждения встречаются часто при политравмах, особенно при падании с высоты, при автомобильных авариях. В этих случаях они редко бывают изолированными.

Важный симптом повреждения почки — гематурия. Она может быть разной степени выраженности — от явной, когда моча кровавая (цвета «мясных помоев»), до скрытой, когда моча на глаз прозрачная, но при микроскопии определяются свежие эритроциты. **Поэтому каждому пострадавшему с возможным повреждением почек (ранения поясничной области, переломы нижних ребер, падения с высоты, избиения) необходимо при госпитализации вывести мочу, оценить ее на возможную примесь крови, а если она прозрачная, то сделать микроскопию.** Если в моче явная примесь крови или при микроскопии определяются свежие эритроциты, то непременно следует выставить диагноз повреждения почек.

Кровь может оказаться в моче и при внутритазовой гематоме — эритроциты проникают в мочу через неповрежденную стенку пузыря (правда, она может быть **и** повреждена, но не насквозь).

Макрогематурия должна очень насторожить хирурга. Следует сделать обзорный снимок живота — стертость контуров поясничной мышцы с одной стороны говорит о забрюшинной гематоме на стороне повреждения почки. Если состояние больного не тяжелое (АД выше критического и почки фильтруют мочу), то необходимо выполнить внутривенную урографию.

Появление контраста вне контуров почек говорит о выхождении мочи через рану почки в околопочечное клетчаточное пространство. В этом случае показаны люмботомия, ревизия почки, удаление ее или зашивание и дренирование околопочечного клетчаточного пространства. Если никто из хирургов районной больницы этого не делал, то следует вызвать уролога из областного центра.

Если макрогематурия обусловлена повреждением почки, то интенсивность ее начинает уменьшаться, как только остановится кровотечение из раны почки. У больных с тяжелыми сочетанными и множественными повреждениями спешить с люмботомией не надо, особенно если моча фильтруется адекватно проводимой инфузионной терапии.

Примером нерациональной активной тактики может быть следующее клиническое наблюдение.

В Любимскую районную больницу сразу после аварии доставлен юноша 17 лет с

открытым переломом бедренной кости, множественными переломами ребер справа, напряженным пневмотораксом, средостенной эмфиземой, переходящей на шею, макрогематурией. Сразу в приемном покое хирург сделал пункцию правой плевральной полости, легкое расправилось. Состояние было тяжелым. Ад 70 и 30 мм рт. ст. Начата инфузионная терапия шока, выполнено дренирование средостения (через небольшой разрез над рукояткой грудины в средостение введена резиновая трубка). Хирург исключил повреждение мочевого пузыря пробой с наполнением его.

К больному из Ярославля были вызваны консультанты — хирург и травматолог. К их приезду АД поднялось до 120, появилась моча, окрашенная кровью, но за несколько часов наблюдения интенсивность окраски ее кровью уменьшилась. Состояние больного оставалось тяжелым. Кожные покровы были бледными, пульс 110 в минуту, тахипное, но легкое после пункции не спадалось. Консультант-хирург (доктор медицинских наук, ведущий хирург областной больницы) принял решение сделать больному правостороннюю люмботомию для ревизии правой почки (в больнице не оказалось контраста, поэтому внутривенную урографию сделать не смогли). Почему ревизию правой почки? Потому что справа сломано бедро и справа сломаны ребра. Тяжесть же состояния больного хирург-консультант объяснял большой забрюшинной гематомой и возможным разрушением почки. Под наркозом быстро была выполнена хирургическая обработка раны бедра, перелом его фиксирован гипсовой лонгетой. После этого больного уложили на левый бок и сделали правостороннюю люмботомию. Нашли ушибленную почку (подкапсулярные кровоизлияния) и небольшую гематому вокруг нее. Почку, конечно, не удалили. Состояние оставалось тяжелым. Больной скончался на второй день, не выйдя из состояния тяжелого шока.

Конечно, трудно осудить хирурга, принявшего решения ревизовать почку. Но я бы этого не сделал, так как больной фильтровал почками мочу, и она стала светлее, чем была при госпитализации. Несомненно, люмботомия утяжелила состояние пациента и была одной из причин смерти его от тяжелого шока.

При ножевых и огнестрельных ранениях поясничной области необходимо непременно посмотреть мочу у раненого. Если она не окрашена кровью, то надо сделать обязательно микроскопию — наличие в моче свежих эритроцитов говорит о проникновении раны через паренхиму в лоханку почки. Проникающее ранение почки непременно требует выполнения люмботомии, ревизии почки, зашивания раны ее кетгутом и дренирования околопочечной клетчатки. Если этого не сделать, то попадание мочи в околопочечную клетчатку приведет или к паранефральной флегмоне, или к рубцовому процессу в околопочечной клетчатке и сморщиванию почки.

Примером может быть следующее клиническое наблюдение.

Студент медицинского института получил удар ножом в поясничную область слева. Госпитализирован поздно вечером в удовлетворительном состоянии без признаков кровопотери и повреждения полых органов живота. Моча была прозрачная соломенно-желтого цвета. Крови в прямой кишке при ректальном пальцевом исследовании обнаружено не было. В левой поясничной области по лопаточной линии под 12 ребром рана 1*0,8x0,5 см с ровными краями и острыми углами. Ююводотечения из раны нет. Под местной анестезией выполнен туалет раны, без ревизии она зашита двумя кожными швами.

Утром при микроскопии мочи в ней обнаружены свежие эритроциты до 30 в поле зрения. Поскольку состояние больного было удовлетворительным, температура нормальной, мы решили не ревизовать рану и левую почку, но пригласили на консультацию опытного уролога профессора Тамару Алексеевну Ларионову (это была безотказный врач, готовая придти на помощь в любую клинику и в любое время). Осмотрев больного, она настояла на операции люмботомии и ревизии левой почки. Я ей помогал на этой опера-

ции. На задней поверхности почки обнаружена рана 0,8x0,3 см, из нее вытекала моча, околопочечная клетчатка была имбибирована мочой. На рану почки наложен один кетгутовый шов, околопочечная клетчатка дренирована одной трубкой через отдельный прокол кожи. Люмботомная рана зашита. Осложнений не было, больной выписан на 14 день после операции. Прошло много лет. Студент окончил институт, клиническую ординатуру по рентгенологии, теперь работает в нашей клинике. Он абсолютно здоров (конечно, благодаря консультации и операции, которую выполнила Т. А. Ларионова).

Повреждения поджелудочной железы

Диагностика повреждений поджелудочной железы сложна. Они бывают при тяжелых тупых травмах живота, часто сочетаются с повреждениями желудка, кишечника, селезенки, левой почки.

При изолированных травмах поджелудочной железы больной жалуется на боли в верхней половине живота, иррадиирующие в спину, опоясывающие живот. Забрюшинная гематома и отечная поджелудочная железа закрывают верхний отдел брюшной аорты, поэтому может не определяться в эпигастрии ее пульсация. Поднимается уровень диастазы в моче.

Диагноз травмы поджелудочной железы ставится часто только во время лапаротомии, выполняемой по поводу повреждений других органов живота. Хирург обнаруживает гематому позади желудка, распространяющуюся на брыжейку тонкой кишки и забрюшинно. На брюшине бывают стеариновые бляшки. При ревизии поджелудочной железы (для этого надо рассечь малый сальник и желудочно-ободочную связку) находят кровоизлияние в ее паренхиму. В более поздние сроки (сутки и более после травмы) появляются признаки формирующейся позади брюшинной флегмоны — боли в верхней половине живота, пояснице, высокая температура, лейкоцитоз, ознобы. Появляются признаки высокой кишечной непроходимости — рвота, вздутие живота.

Если хирург во время операции обнаружил повреждение поджелудочной железы, то необходимо подвести к ней два дренажа — один вывести через спину, другой через желудочно-ободочную связку кпереди. После операции больной получает холод на живот, гипотермию желудка, антибиотики, контрикал, гордокс, трасилол, гепарин.

Повреждения забрюшинного отдела двенадцатиперстной кишки

О возможности повреждения забрюшинно расположенного участка двенадцатиперстной кишки хирург должен помнить всякий раз, когда делает лапаротомию по поводу травмы живота, особенно, если находит правостороннюю забрюшинную гематому.

При изолированном повреждении двенадцатиперстной кишки в первые часы после травмы может и не быть симптомов «острого живота» — напряжение брюшной стенки может быть лишь в эпигастрии, может сохраняться перистальтика. Но довольно скоро появляются признаки нарастающей катастрофы — признаки забрюшинной флегмоны: усиливаются боли в верхней половине живота, появляются рвота (высокая кишечная непроходимость!), частый пульс и другие признаки нарастающей интоксикации. Это заставляет хирурга принять решение о лапаротомии. При ревизии органов живота он находит гематому над 12-перстной кишкой, воспаленно измененную брюшину над ней, зеленоватый оттенок брюшины над гематомой, и могут быть пузырьки газа под брюшиной. Тогда диагноз повреждения забрюшинно расположенной 12-перстной кишки не вызывает сомнения.

Наличие забрюшинной гематомы справа всегда является показанием к рассечению

брюшины, осушению гематомы и ревизии забрюшинно расположенных справа органов — почки, восходящего отдела толстой кишки и 12-перстной кишки. Для ревизии 12-перстной кишки брюшина рассекается продольно справа от нисходящей части ее. После рассечения брюшины и осушения гематомы 12-перстная кишка отворачивается к желудку и осматривается со всех сторон. Обычно при закрытых травмах живота 12-перстная кишка бывает поврежденной в одном месте.

Диагностика повреждений мочевого пузыря и уретры

При макрогематурии (моча окрашена кровью или даже цвета «мясных помоев») надо всякий раз исключить возможность разрыва мочевого пузыря. Это просто сделать пробой с наполнением мочевого пузыря — через катетер в пузырь водят 450—500 мл раствора фурацилина. При целом мочевом пузыре его вытекает столько же. Если вытекло меньше, то возможно повреждение мочевого пузыря. Для этого 40 мл любого контраста разводят в 400 мл физиологического раствора и им наполняют мочевой пузырь. Делают снимок в прямой и боковой проекциях. Если пузырь цел, то контуры его ровные. Пузырь может быть сдавлен внутритазовой гематомой и поэтому вытянут вертикально, но контуры ровные. Если имеется разрыв стенки внебрюшинный, то видно выхождение контраста за пределы контура мочевого пузыря. Но это выхождение («факел») может быть расположено спереди — ранена передняя стенка, поэтому на прямой рентгенограмме «факел» закрыт тенью мочевого пузыря, и у хирурга может возникнуть ложное представление, что пузырь цел. Вот почему нужна боковая рентгенограмма. Еще надо сделать снимок после выведения контраста. Если мочевой пузырь цел, то в тазу контраста не остается. При повреждении стенки и после выведения контраста часть его остается в малом тазу и видна на рентгенограмме.

Внутрибрюшинные разрывы мочевого пузыря часто бывают при закрытых травмах живота, когда пузырь был переполнен мочой. Очень важно выяснить у пострадавшего, если он в сознании, когда он последний раз мочился, не пил ли много жидкости перед травмой, т. е. надо выяснить, был ли мочевой пузырь в момент травмы полным. Предлагаете больному помочиться, он не может это сделать. Вы делаете катетеризацию мочевого пузыря и не получаете мочи. Тут сразу надо заподозрить внутрибрюшинный разрыв мочевого пузыря. Проба с наполнением пузыря и рентгенография его подтвердят диагноз.

Если прошло несколько часов после травмы и у больного нет тяжелого шока (почки фильтруют мочу), то при перкуссии живота будет определяться скопление жидкости в брюшной полости — появление тупости в отлогих местах ее. При катетеризации можно не получить мочи (катетер не попал в брюшную полость), но можно вдруг получить большое количество прозрачной или слегка окрашенной кровью мочи.

Внебрюшинные разрывы мочевого пузыря и повреждения уретры бывают при переломах костей таза, особенно при переломах переднего его полукольца. Переломы костей таза должны быть диагностированы уже на фельдшерско-акушерском пункте — боль при пальпации лобковых костей и лона, боль при попытке свести и развести крылья подвздошных костей. Из-за болей больной не может поднять ногу на стороне перелома. Можно пропальпировать седалищные бугры. Их пальпация при переломах переднего полукольца таза также сопровождается болью. Не надо забывать ощупать крестец и крестцово-подвздошные сочленения. Для этого не надо переворачивать больного. Просто надо завести руку под таз больного и пропальпировать заднее полукольцо таза.

Наличие гематомы промежности и мошонки говорит о тяжелом повреждении переднего полукольца таза.

При внебрюшинном повреждении мочевого пузыря больной не может помочиться.

При попытке катетеризации пузыря мягким катетером выделяется несколько миллилитров мочи цвета «мясных помоев». Надо сделать контрастное исследование мочевого пузыря. Он может наполниться контрастом, но обязательно будет видно выхождение контраста за пределы контуров мочевого пузыря — «факел контраста».

Выделение крови из наружного отверстия мочеиспускательного канала (кровью может быть просто испачкана головка полового члена) является характерным симптомом повреждения уретры. Больной не может помочиться. При пальпации могут определяться переполненный мочевой пузырь и тупость при перкуссии над лобком. **Нельзя пытаться катетеризировать мочевой пузырь ни мягким, ни, тем более, металлическим катетером** — можно сделать ложный ход, получить прозрачную мочу. В этом случает следует сделать контрастное исследование уретры. Хирург набирает 20 мл контраста и вводит павильон шприца (на который надевается игла) в наружное отверстие мочеиспускательного канала. Прижимает шприц к головке полового члена и вводит контраст. Не отнимая шприца (чтобы контраст не вытек), половой член перевязывается марлевой полоской. Делается рентгеновский снимок таза. На нем у переднего полукольца таза определяются «факелы контраста», говорящие о повреждении промежностной части уретры (рис. 21.7).

Повреждения прямой кишки

При внутрибрюшинных повреждениях прямой кишки те же симптомы травмы полового органа, о которых было рассказано выше — боль в животе, напряжение мышц брюшной стенки, отсутствие перистальтики, потом симптомы развивающегося перитонита — сухой язык, частый пульс, парез кишечника и вздутие живота, положительные симптомы раздражения брюшины. Однако если прямая кишка была пустой, то проникающие в просвет разрывы ее могут быть в первые часы после травмы и бессимптомные. Диагностику может затруднить и перелом костей таза, когда внутритазовая гематома и гематома брюшной стенки дадут и частый пульс, и сухой язык, и напряжение мышц живота, и отсутствие перистальтики. Я помню одного такого больного, строителя-монтажника, который рано утром на работе был придавлен межэтажной бетонной плитой и тотчас же доставлен к нам в клинику. Его внимательно осмотрел профессор Николай Константинович Митюнин, хирург, прошедший всю вторую мировую войну военно-полевым хирургом. Он спрашивал о боли, просил надувать и втягивать живот (больной все это выполнял хорошо). Язык был влажный, выслушивалась перистальтика. Профессор категорично отверг возможность повреждения органов живота. К вечеру появились симптомы перитонита — сухой язык, частый пульс, не выслушивалась перистальтика. Я в этот вечер дежурил в клинике и вызвал Николая Константиновича к больному. Он согласился с необходимостью оперировать его и сделал это сам. При вскрытии живота обычная брюшина, небольшой серозный выпот, но в тазу — мутный выпот, фибрин. Почти на весь поперечник была разорвана внутрибрюшинно расположенная прямая кишка. Вся толстая кишка была пустой, оказывается, больной с вечера ничего не ел. Поэтому при разрыве прямой кишки кишечное содержимое сразу не попало в брюшную полость, и поэтому не было клиники повреждения полого органа. Все симптомы появились спустя 8 часов. Профессор зашил трехрядным швом рану кишки, наложил аппендикостому, отмыл брюшную полость, дренировал малый таз двумя дренажами. Все закончилось благополучно.

Стертость симптомов внутрибрюшинного разрыва прямой кишки шеф объяснил тем, что кишечник был пустой и еще тем, что у больного поперечная кишка имела большую брыжейку и сразу спустилась вниз, прижавшись к передней брюшной стенке.

Профессор Н. К. Митюнин еще £>аз удивил всех нас возможностью благоприятного протекания огнестрельных ранений толстой кишки, если она пустая.

В клинику ночью был доставлен 66-летний мужчина с дробовым ранением живота. Выстрел с близкого расстояния сделал сосед. Имелись точечные ранки на правой половине живота, а на рентгеновском снимке много дробинок в поясничной области справа. Кровавая моча и симптомы повреждения полого органа. Вызвали на операцию Николая Константиновича. Он сделал под наркозом срединную лапаротомию, нашел, что восходящая толстая кишка почти на всем протяжении пробита дробью. Зашивать эти ранки он не стал, а зашил всю поврежденную стенку дупликатурой. Дренировал забрюшинную клетчатку кзади, наложил цекостому. Он не стал ревизовать почку и зашивать заднюю стенку восходящего отдела толстой кишки (она расположена ретроперитонеально). На утренней конференции его не было, так как операцию он закончил под утро и еще отдыхал. Но вся конференция возмутилась — не сделана ревизия задней стенки толстой кишки, не зашиты ее раны, не ревизована почка. Больной обречен на тяжелую забрюшинную каловую и мочевую флегмону и погибнет, если срочно не взять его на операцию и не доделать то, что не сделал профессор. В этот период у профессора было много противников устанавливаемых им порядков, они и возрадовались. Но Николай Константинович всех поставил на место, когда пришел в клинику. Он объяснил, что толстая кишка у больного была пустой, поэтому кишечного содержимого за брюшину попало мало или вовсе не попало, и только дренирования и цекостомы достаточно, чтобы все кончилось благополучно. Если бы он сделал ревизию забрюшинного пространства этому полному пожилому человеку, если бы убрал поврежденную почку, то он не перенес бы операции и умер от шока. Действительно, все закончилось хорошо. Больной через месяц на своих ногах ушел из клиники, через 4 месяца ему закрыли цекостому.

Внебрюшинные повреждения прямой кишки могут быть при закрытых переломах таза, когда отломки седалищной кости при первичном смещении ранят стенку прямой кишки. Поэтому при любом переломе костей таза должна быть исключена возможность повреждения прямой кишки. Для этого надо пальцем исследовать прямую кишку. Если на пальце свежая кровь, то прямая кишка повреждена. При тяжелых повреждениях в просвет прямой кишки может выступать конец отломка.

Редкий, но достоверный признак внебрюшинного повреждения прямой кишки — появление подкожной эмфиземы на передней брюшной стенке при переломах костей таза. Примером может быть следующее клиническое наблюдение.

Молодой мужчина был доставлен в Вашкинскую районную больницу Вологодской области сразу после мотоциклетной аварии с переломом седалищной кости. Состояние было удовлетворительным. Хирург больницы, окончивший наш институт и прошедший у нас первичную специализацию по травматологии, при госпитализации не исследовал пальцем прямую кишку (хотя у нас это делалось, как аксиома, при любом переломе костей таза). К вечеру состояние больного ухудшилось — появились симптомы интоксикации, участился пульс до 108 в минуту, поднялась температура до 38,9°С. При пальпации живота в правой подвздошной области хирург нашел крепитацию — газ в брюшной стенке. Он рассказал мне обо всем этом по телефону, спрашивая у меня, что значит газ в брюшной стенке. Я тут же задал вопрос, смотрел ли он больного пальцем в прямую кишку. Оказывается, нет. Хирург тут же сделал это и сообщил мне, что на пальце свежая кровь. Диагноз теперь был ясен и ему — повреждение прямой кишки. Он наложил больному противоестественный задний проход. Но это не предупредило тяжелую внутритазовую флегмону. Ее лечили уже в областной больнице. Выздоровление.

При **открытых повреждениях** тазовой области (огнестрельных и неогнестрельных) при осмотре раны надо определить направление раневого канала. Наличие крови при пальцевом исследовании прямой кишки говорит о проникновении раны в просвет прямой кишки. При внутрибрюшинном повреждении будут признаки перитонита. Они нарастают быстро. При пальцевом исследовании прямой кишки на пальце может быть кровь, передняя стенка ее нависает, болезненна при пальпации.

При внебрюшинном повреждении прямой кишки из раны могут выходить кал и газы, обязательно кровь на пальце при исследовании прямой кишки. Пальцем можно пропальпировать низко расположенную рану и отломки кости в ней. Признаков перитонита может и не быть. Но затем высокая температура, сухой язык, частый пульс говорят о тяжелой интоксикации и нарастающей внутритазовой флегмоне.

При проникающем внебрюшинном ранении мочевого пузыря из раны может вытекать моча с кровью, больной сам не может помочиться. При катетеризации мочи очень мало, она интенсивно окрашена кровью.

При внутрибрюшинном ранении мочевого пузыря больной сам помочиться не может. При катетеризации мочи нет, или ее получают большое количество — катетер через рану попал в брюшную полость. Имеются признаки накопления жидкости в животе — укорочение перкуторного звука в отлогих местах живота.

Оказание- помощи больным с повреждениями органов живота и таза на фельдшерско-акушерском пункте и в районной больнице

При подозрении на закрытое повреждение органов живота и таза фельдшер должен позвонить хирургу районной больницы на работу или домой и согласовать по телефону с ним оптимальный вариант транспортировки пострадавшего. Транспортировка должна быть очень срочной, если есть симптомы кровотечения в живот. В этом случае целесообразно даже, если это сократит время доставки пострадавшего на операционный стол, вызвать санитарную авиацию и отправить больного в ближайшее хирургическое отделение.

Для предупреждения большой кровопотери в брюшную полость целесообразно живот пострадавшего зашить в простыню. Для этого в несколько раз сложенную простыню по ширине живота (от мечевидного отростка до лобка) укладывают под больного и захлестывают спереди края ее, как полы двубортного пальто, с некоторым натяжением. Край, который оказывается изнутри (внутренняя «пола»), подшивают непрерывной нитью с внутренней стороны к наружней «поле» простыни, затем край наружной «полы» простыни подшивают с натяжением к внутренней «поле». Стягивание живота зашиванием его в простыню увеличивает внутрибрюшинное давление и способствует остановке кровотечения, а значит, и уменьшению кровопотери. Существуют специальные компрессирующие костюмы, которые используют при оказании скорой медицинской помощи пострадавшим с множественными переломами костей таза и при кровотечении в живот.

Транспортировка больного осуществляется на носилках с небольшим валиком под коленями в сопровождении медицинского работника — или фельдшера ФАП, или фельдшера машины скорой помощи районной больницы. Пострадавшему можно ввести наркотики, если имеются явные признаки проникающего ранения в живот — выпадение сальника или петли кишки, истечение из раны кала или мочи. Выпавшие петли кишечника или сальник в живот не вправляются. Их следует закрыть большой марлевой повязкой, а если ее нет, то чистой простыней или большим полотенцем. Если нет явных признаков проникающего ранения в живот, то наркотики вводить не следует, так как они «смажут» клинику острого живота. Нельзя пострадавшему давать пить. Это может быть причиной рвоты и асфиксии, особенно во время интубации. Если есть время (ожидание транспорта 1,5—2 часа), то вводятся противостолбнячная сыворотка и анатоксин. Об этом делается пометка в направлении.

При кровотечении из раны тазовой области, раны передней брюшной стенки производится тампонада раны стерильной марлей или бинтом. Для этого кожа вокруг раны обрабатывается настойкой йода, затем с помощью стерильного пинцета или зажима рана

тампонируется стерильной марлей до остановки кровотечения. Тампон полностью погружается в рану, и кожа над ним сшивается грубыми кожными швами — вкол и выкол на 2—3 см, отступя от краев раны. Конечно, фельдшер должен быть заранее готов к тампонаде, поэтому в стерильном биксе у него должна быть укладка для тампонады раны — большая марлевая салфетка, бинт, пинцет или зажим, иглодержатель с кожной иглой и несколько коротких шелковых нитей.

При открытых повреждениях живота и таза, при закрытых травмах и явных признаках повреждения полых органов уже на фельдшерско-акушерском пункте следует начать введение антибиотиков, например, цефалоспорина 1,0 г внутривенно. При шоке и кровопотере в ожидании транспорта целесообразно начать инфузионную терапию полиглюкином или другими кровозамещающими растворами.

При повреждении уретры и переполнении мочевого пузыря (особенно, когда предполагается многочасовая транспортировка) необходимо сделать пункцию мочевого пузыря и вывести мочу.

' **Техника пункции мочевого пузыря.** Обнажаются живот и бедра. Брюшная стенка от пупка до корня мошонки обрабатывается спиртом и йодом. В точке пукции (на 4 см выше лона по средней линии) делается местная анестезия кожи и глубжележащих тканей 1% раствором новокаина. Толстой иглой косо сверху вниз прокалываются брюшная стенка и мочевой пузырь. Выводится моча. Игла извлекается. Место прокола смазывается настойкой йода.

Центральная районная больница

При госпитализации больного с закрытым и открытым повреждением живота и таза в срочном порядке оперируются пострадавшие с кровотечением в живот и наружним кровотечением. Кровозамещающая и противошоковая терапия проводится одновременно с подготовкой и введением больного в наркоз. Тратить время на выведение больного из тяжелого состояния, противошоковую терапию нельзя. Эта потеря времени может быть причиной запоздалой остановки кровотечения и смерти больного.

Примером может быть следующее клиническое наблюдение.

В больницу имени Н. А. Семашко г. Ярославля поздним вечером 1960 года был доставлен 15-летний мальчишка, получивший выстрел из дробового ружья с расстоянии 12—14 метров. Это случилось в 300 метрах от больницы, поэтому уже через 15 минут после ранения он был доставлен машиной милиции в приемный покой. Я, будучи студентом 5 курса, вместе с милиционером на носилках поднял мальчика на второй этаж больницы в операционную. Налицо были признаки большой кровопотери — кожа и слизистые мертвенно бледные, пульс на лучевых артериях не определялся, АД не определялось, но дыхание оставалось ритмичным. Дежурный хирург, склонившись над больным, похлопал его по щекам и сказал, что все уже кончено. Больной вдруг открыл глаза, остановил взгляд на хирурге и прошептал: «Доктор, я еще жить хочу». По команде хирурга и с его участием мы обнажили лучевую артерию и начали нагнетать в нее кровь. Технически это все было не подготовлено — система рвалась, кровь текла не столько в артерию, сколько на пол. Минут через 10 наступила смерть. На вскрытии обнаружено краевое ранение дробиной левой общей подвздошной артерии и 3,5 л крови в брюшной полости.

В этом случае тактика хирурга была неверной. Следовало сразу ввести мальчика в наркоз, сделать лапаротомию, собирая кровь из живота, найти источник кровотечения, остановить его, наложив турникет выше и ниже места ранения. Затем в две-три вены, обязательно в одну центральную, начать вливание утильной и донорской крови. Мальчика, несомненно, удалось бы спасти.

Техника операции лапаротомии при кровотечении в живот

Операционное поле обрабатывается очень широко — от сосковой линии вверху до средней трети бедер внизу и по бокам так, чтобы можно было сделать при необходимости дренирование забрюшинного пространства кзади.

Обезболивание общее, лучше эндотрахеальный наркоз с релаксацией. При любой локализации раны выполняется только срединная лапаротомия. Если предполагается кровотечение в верхнем отделе живота, то производится верхняя срединная лапаротомия, а если в нижнем отделе — то нижняя. Верхняя срединная лапаротомия делается от мечевидного отростка и с обходом пупка слева и вниз на 5—6 см.

Для расширения раны удобно пользоваться крючками Ратнера-Сигала. Они крепятся к операционному столу и полностью заменяют одного помощника. Эти крючки позволяют очень широко развести рану, причем при операции на печени и в правой половине живота с помощью этих крючков можно открыть лапаротомную рану в правую сторону, а при операции на селезенке или левой почке больше открыть рану влево. При использовании ранорасширителя Ратнера-Сигала никогда не требуется делать дополнительные поперечные разрезы.

По вскрытии брюшной полости из нее собирается кровь со сгустками (это удобно делать 250-граммовой стеклянной баночкой). Она профильтровывается через 8 слоев стерильной марли в стеклянную 0,5—1-литровую банку. Для предупреждения сворачивания крови на 1 л ее добавляют 500 Ед гепарина. Именно 500, а не больше! Часто впопыхах на команду анестезиолога или хирурга добавить в банку для крови гепарин медицинская сестра набирает из флакона 2—3 мл гепарина и выливает его в банку. Это 10—15 тысяч Ед. Больному начинают вливать гипергепаринизированную кровь, получают кровотечение из всех вколов и выколов, расценивая его как синдром внутрисосудистого свертывания крови.

Нельзя собирать кровь марлевой салфеткой, отжимая ее. В этом случае разрушаются эритроциты, и мы начинаем вливать гемолизированную кровь.

При кровотечении из нижней полой вены она прижимается в месте ранения к позвоночнику марлевым тампоном. Вдоль вены справа рассекается париетальная брюшина, осушается забрюшинная гематома. После этого нижняя полая вена прижимается к позвоночнику выше и ниже места ранения. На рану вены атравматичной иглой накладывается непрерывный обвивной шов. После этого вена освобождается. Она тут же наполняется кровью, и между швами может быть небольшое кровотечение. Оно останавливается прижатием кровоточащего места марлевым шариком на 5—6 минут.

При повреждении брюшной аорты (ножевое, огнестрельное ранение или просто разрыв) рассекается брюшина слева от аорты, осушается гематома, находится место кровотечения. Аорта прижимается к позвоночнику кончиками 2—3 пальцев левой руки. Операционный стол наклоняется вправо, этим кишечник смещается вправо. Под аорту выше и ниже места ранения проводятся резиновые турникеты, они затягиваются, полностью передавливая аорту (или накладываются специальные аортальные зажимы). Рана аорты зашивается непрерывной нитью атравматичной иглой. Турникеты ослабляются, вначале дистальный, потом проксимальный. Кровотечение между швами останавливается прижатием марлевыми шариками на 5—6 минут.

Если источник кровотечения определить сразу не удается (из-за кровопотери и снижения давления оно стало менее интенсивным или прекратилось вовсе), то после осушения брюшной полости надо подвести большую марлевую салфетку-тампон под диафрагму слева и справа под печень. Там, где течет кровь, салфетка будет промокать быстрее, на ней будут мелкие сгустки крови.

Отводя большим зеркалом брюшную стенку влево, а кишечник полотенцем или большой салфеткой вправо, хирург осматривает селезенку. При пальпации ее поверхности и

ворот он может обнаружить рану. Селезенка при повреждении обычно удаляется. Лишь при небольшой ране ее можно зашить отдельными кетгутовыми швами.

Техника спленэктомии

Очень важно обеспечить достаточный доступ к селезенке. Если хирург имеет крючки Ратнера-Сигала, крепящиеся к операционному столу, то достаточно бывает только срединной лапаротомии. Надо винтовой тягой максимально сместить кнаружи левый крючок, ослабляя правый. Если такого ранорасширителя нет, то верхнюю срединную лапаротомию следует добавить поперечным разрезом по Черни — из нижнего угла срединного разреза на уровне пупка проводится поперечный разрез влево к реберной дуге. Этот доступ дает хороший подход к селезенке и всей левой половине диафрагмы.

Спленэктомия всегда опасна кровотечением из коротких сосудов ее связок. Идеально спленэктомию следовало бы начать с изолированной перевязки селезеночной артерии, а потом селезеночной вены. Потом поэтапно пережимаются, пересекаются, прошиваются и перевязываются селезоночные связки с сосудами. Все это нетрудно сделать, если селезенка небольших размеров и нет сращений возле ее ворот.

При удалении селезенки можно применить прием, предложенный Войно-Ясинецеским (1923 г.), — хирург заводит обе кисти за заднюю поверхность селезенки, разрывает селезеночно-диафрагмальные связки и отделяет от задней поверхности брюшной стенки селезенку вместе с хвостом поджелудочной железы. Теперь селезенка свободно откидывается в правую сторону, после чего хорошо становятся видными сзади у верхнего края поджелудочной железы селезеночные сосуды. Ближе к хирургу лежит селезеночная вена, за ней — артерия. После наложения лигатуры на артерию перевязывается вена и пересекается селезеночная связка.

Можно воспользоваться и другим приемом. Селезенку приближают, вытянув желудок за большую кривизну. Пересекают между зажимами желудочно-селезеночную связку с короткими желудочно-селезеночными артериями (веточки левой желудочно-сальниковой артерии). После этого селезенка становится более мобильной, что позволяет хирургу наложить на ее ножку один-два зажима и пересечь ее. Селезенка удаляется. Сосуды перевязываются с прошиванием. К ложу селезенки подводится марлевый тампон — проверяется, полностью ли остановлено кровотечение. Тампон остается на время ревизии других органов живота. После этого тампон извлекается. Хирург смотрит, насколько он промок кровью, нет ли маленьких сгусточков.

После завершения ревизии хирург тщательно отмывает брюшную полость большим количеством физиологического раствора. Под левый купол диафрагмы к ложу селезенки подводится через прокол брюшной стенки дренажная трубка. Для этого хирург прокалывает кожу остроконечным скальпелем в точке пересечения задней подмышечной линии и 11 ребра. Большим кровоостанавливающим зажимом брюшная стенка прокалывается изнутри кнаружи в направлении сделанного на коже разреза. Трубка имеет косо срезанный торец и 3—4 боковых отверстия. Конец трубки устанавливается к ложу удаленной селезенки. Трубка подшивается к коже двумя шелковыми швами.

Остановка кровотечения из ран печени

Выполняя ревизию печени, хирург осматривает ее верхнюю поверхность, ладонью ощупывает ее сверху и снизу. При переломах ребер острые концы их отломков могут ранить заднюю поверхность печени. Для зашивания ран ее в этих случаях надо мобилизовать печень. Для этого приходится рассекать сагиттальную коронарную связку.

Поверхностные раны печени (глубиной до I см) обычно к моменту ревизии уже не кровоточат, поэтому их можно не зашивать. Более глубокие и кровоточащие раны зашивают отдельными кетгутовыми швами, делая вкол и выкол на 1,5—2 см от края раны с прошиванием ее на всю глубину. При тяжелых разрушениях печени, когда даже резекция части ее невыполнима, следует затампонировать рану большими марлевыми салфетками с выведением концов их через рану брюшной стенки. Тампоны подтягивают из раны и удаляют на 7—10 день.

После зашивания ран печени надо поставить резиновую трубку (дренаж) под диафрагму (между диафрагмой и верхней поверхностью печени), а второй дренаж — под печень. Дренажи выводят через отдельные проколы печени на заднюю поверхность.

Остановка кровотечения из сосудов брыжейки

Кровоточащие сосуды брыжейки обязательно перевязывают с прошиванием. После этого по завершении ревизии живота и перед зашиванием лапаротомной раны хирург должен обязательно убедиться, что кишечная стенка над поврежденной брыжейкой живая — сохранен ее блеск, сохранена перистальтика, складка, сделанная между большим и указательным пальцами, быстро расправляется.

При обнаружении большой инутритазовой гематомы (переломы костей таза) париетальная брюшина не рассекается, если поврежден кишечник и кишечное содержимое попало в брюшную полость. Это не делается из-за опасности инфицирования гематомы — будет флегмона, а потом остеомиелит и сепсис.

Большие забрюшинные гематомы обязательно вскрываются продольными разрезами париетальной брюшины. Гематомы осушаются марлевыми салфетками. После этого осматриваются почка, мочеточник, отыскивается источник кровотечения, и оно останавливается коагуляцией или перевязкой сосуда.

Перед зашиванием лапаротомной раны целесообразно ввести тонкую дренажную трубку в корень брыжейки тонкого кишечника и вывести се через прокол брюшной стенки слева от лапаротомной раны на 5—6 см. Через эту трубку вводят в брыжейку 0,25% раствор новокаина каждые 4—5 часов для стимуляции кишечника.

После зашивания лапаротомной раны, не выводя больного из наркоза, необходимо указательными пальцами обеих рук растянуть задний проход так, чтобы в него свободно входили концевые фаланги пальцев правой кисти, сложенные «щепоткой».

Техника операции лапаротомии при повреждении полых органов живота

При закрытых и открытых повреждениях полых органов живота делается срединная лапаротомия от мечевидного отростка с обходом пупка слева и на 5—7 см ниже пупка. При необходимости она продляется и ниже.

По вскрытии брюшной полости обращается внимание на наличие выпота, вид кишечных петель. Мутный выпот, фибрин на брюшине говорят о перитоните вследствие повреждения полого органа. Производится тщательная ревизия желудка и кишечника. Хирург должен приучить себя к последовательности выполнения этой ревизии. Вначале осматривается передняя стенка желудка. Затем вскрывается желудочно-ободочная связка и осматривается задняя стенка желудка. После этого осматриваются забрюшинно расположенная двенадцатиперстная кишка, тощая, подвздошная, слепая кишка, восходящий отдел толстой кишки, печеночный ее угол, поперечноободочная кишка, селезеночный угол и нисходящие отделы толстой кишки, сигмовидная кишка и внутрибрюшинно расположенная часть прямой кишки. При обнаружении раны на кишке она

не зашивается, а отмечается проведением под кишку через брыжейку на уровне раны толстой шелковой лигатуры, которая берется на зажим. Только после ревизии всего кишечника зашиваются раны. Этот порядок необходим потому, что после зашивания первой, второй и т.д. ран может выясниться при дальнейшей ревизии, что из-за больших повреждений кишки или брыжейки часть кишечника надо резецировать. В эту часть могут попасть уже зашитые раны, и время, потраченное на это, окажется напрасным.

При ножевых и огнестрельных ранениях желудка и кишечника раны всегда бывают сквозными. Я специально написал слово «всегда», а не «чаще всего», чтобы хирург знал это, как аксиому, и всегда бы искал вторую рану на противоположной стенке полого органа. Это происходит потому, что ранящий снаряд вначале соединяет обе стенки полого органа, а потом пронизывает обе — вначале переднюю, потом заднюю. Ранение противоположной стенки может быть трудно заметным при ревизии, когда она расположена между листками висцеральной брюшины (на свободном от брюшины краю желудка или кишки). Эту вторую рану можно заподозрить по кровоизлиянию на брыжейке возле кишечной стенки. Надо рассечь брюшину над кровоизлиянием, убрать кровоизлияние марлевой салфеткой (высушить его) и, надавливая на кишку, убедиться, что имеется рана стенки и из нее выдавливается кишечное содержимое. Такое скрытое расположение выходной раны может быть и на желудке, и на тонкой, и на толстой кишке. Если хирург не находит выходную рану (вторую — противоположную) полого органа, то в протоколе операции он должен записать следующие слова: «При тщательной ревизии рана полого органа оказалась не сквозная».

Техника зашивания раны желудочной и кишечной стенки

При зашивании раны желудка и тонкой кишки формируется поперечный к длиннику кишки шов. Хирург пользуется круглой кишечной иглой и хлопчатобумажными или шелковыми нитями. Вкол иглы расположен на 5—7 мм от края кишечной раны, а выкол у самого края раненой серозы. Шов от шва отстоит на 5 мм. После первого ряда швов накладывается второй ряд — серо-серозный. Расстояние между вколом и выколом иглы то же самые — 5 мм. Если есть сомнение в негерметичности какого-то участка шва, то накладываются один-два дополнительных серо-серозных шва.

Рана желудка и кишечника может быть зашита и однорядным швом узелками внутрь по Матешуку. Тогда вкол иглы делается со стороны раны серозы, под край ее, а выкол на 5—7 мм от края серозы. С другой стороны игла вводится в обратном порядке — вкол на 5—7 мм отступя от края раны, а выкол сразу из-под края серозы. Шов стягивается и завязывается до полного соединения серозы, узел оказывается в просвете кишки. Поддерживая за оба конца завязанной нити, хирург накладывает следующий шов и состригает первый, когда уже завязан второй шов. Для удобства следует наложить еще одну держалку у самого края раны — серо-серозный шов обычный. Шов по Матешуку можно накладывать, если рана нанесена холодным оружием. Если рана огнестрельная, то края ее обязательно ушиблены. Однорядный шов в этом случае может оказаться несостоятельным. Такую рану следует зашить двухрядным швом.

Рана толстой кишки зашивается двух- или трехрядным швом. Техника их наложения та же самая, что и для ран тонкой кишки.

Резекция участка кишечника

При закрытых и открытых повреждениях живота резекцию участка кишки приходится делать, если рана ее почти циркулярная, если несколько ран расположены рядом и при

зашивании кишки возникнет сужение просвета, если повреждены сосуды брыжейки и кишечная петля нежизнеспособна (сероза тусклая, нет перистальтики, складка стенки, сделанная большим и указательным пальцами хирурга, не расправляется). Во всех этих случаях нецелесообразно накладывать анастомоз конец в конец. Это, во-первых, значительно сложнее для начинающего хирурга районной больницы, и, во-вторых, анастомоз конец в конец может оказаться несостоятельным из-за возможного нарушения питания кишечной стенки (при неполной резекции ушибленной ее части ее).

Проще и надежнее наложить анастомоз бок в бок. После резекции участка кишки в пределах явно жизнеспособных тканей формируется культя кишечной трубки. Для этого на расстоянии 1 см от предполагаемого места пересечения кишечная стенка пережимается кровоостанавливающим зажимом и перевязывается кетгутовой нитью по созданной борозде. Кишка пересекается скальпелем на 1 см дистальнее лигатуры, культя смазывается йодом. Отступя 2 см от лигатуры, накладывается шелковый кисетный шов,'в который и погружается культя. После этого выполняется перитонизация дополнительным зетобразным кетгутовым швом. Точно так же формируется другая культя. После этого накладывается анастомоз бок в бок между приводящей и отводящей кишкой. Успех любого анастомоза зависит от нормального кровоснабжения, отсутствия натяжения и достаточной декомпрессии (А. К. Шипов, 1969). Мы отдаем предпочтение однорядному внутриузелковому серозомышечному шву по В. П. Матешуку. После соединения боковых поверхностей кишечных культей между двумя держалками разрезается продольно брюшистым скальпелем сероза на каждой петле на протяжении 7 см (держалки наложены друг от друга на расстоянии 8 см). После этого накладываются серозомышечные шелковые швы на заднюю губу анастомоза. Игла вкалывается под край рассеченной серозы и выкалывается на 5—7 мм от него. Вкол на противоположной петле делается на 5—7 мм отступя от края разреза серозы. На каждый сантиметр анастомоза накладываются два шва — 5 мм один от другого.

После сшивания задней губы анастомоза нити срезаются на расстоянии 3 мм от узлов, за исключением двух крайних. После этого разрезаются продольно на протяжении 6 см мышечный и слизистый слои кишечной стенки, марлевым шариком аккуратно осушается просвет каждой культи от кишечного содержимого (чтобы оно не попало в живот, под анастомоз подкладывается большая марлевая салфетка). Теперь хирург приступает к сшиванию передней губы анастомоза. Вкол иглой производится под мышечно-серозный слой кишки со стороны просвета ее справа налево, вкол на 5—7 мм от края разреза серозы. Потом на другой губе анастомоза вкол на 5—7 мм от края серозы, а выкол — в край разреза ее. Ассистент поддерживает вверх крайнюю держалку, а нити первого шва анастомоза тянет вдоль него и срезает их лишь после завязывания следующего шва. Также накладываются второй и последующие швы передней губы анастомоза. Последний шов накладывается, как и первый, не поперечно, а косо (почти продольно) —- вкол справа под край угла разреза серозы, выкол на 8 мм от края разреза серозы, затем вкол справа налево под край угла разреза серозы на нижней петле. При завязывании последнего шва ассистент тянет нити крайнего шва губы анастомоза влево, а нити предпоследнего шва передней губы анастомоза вправо. Они срезаются, и после этого (!) завязываются нити последнего шва передней губы анастомоза. Для гарантии герметичности поверх первого и последнего швов передней губы анастомоза накладывается по одному серозированному шву. Анастомоз сформирован. Обрезаются держалки. Указательным и большим пальцами правой руки проверяется проходимость анастомоза. Сшиваются отдельными кетгутовыми швами края брыжеек анастомозированных петель.

После резекции и наложения анастомоза или зашивания ран желудка или кишечника брюшная полость отмывается большим количеством физиологического раствора и раствором любого антисептика. Если в животе было кишечное содержимое, то осуществляется дренирование живота в обеих подвздошных областях. Это лучше делать сигарообразными дренажами — в стерильной резиновой перчатке срезаются все пальцы и в нее вводятся 3—4 салфетки, смоченные в физиологическим растворе. В обеих подвздошных областях полиции Мак-Бурнея (как при апнендэктомии) в нижней трети делается 3—4 см разрез кожи, собственной фасции, мыши и брюшины. Через этот разрез в живот вводятся большой зажим и корпанг, которым захватывается дренаж и протаскивается кнаружи через рану. Кончики марлевых салфеток должны находиться в малом тазу. На кожную рану выше и ниже дренажа накладываются по одному кожные швы на рану. К одному из них за резину и марлю подшивается дренаж.

После дренирования живота для лечения послеоперационного пареза (он непременно будет, так как операция выполняется на неподготовленном кишечнике, часто уже есть перитонит, часто имеются сопутствующие повреждения ребер и таза) в корень брыжейки тонкой кишки вводится тонкая полихлорвиниловая трубочка. Через эту трубочку после операции каждые 4 часа вводится 0,25% раствор новокаина по 20 мл. Мы убедились в высокой эффективности этого приема в профилактике и лечении пареза кишечника.

Если была повреждена печень или селезенка, то непременно под диафрагму справа или слева вводится через прокол кожи дренаж из медицинской резиновой трубки. При невыполнении этого очень велика возможность развития поддиафрагмального абсцесса.

После зашивания лапоротомной раны, когда больной еше под наркозом, растягивается зобный переход.

При ранении или закрытом повреждении 12-перстной кишки производится мобилизация ее. Для этого вдоль вертикальной части снаружи рассекается париетальная брюшина, 12-перстная кишка отводится кнутри. Она становится тогда доступной осмотру и наложению швов на рану. После зашивания раны 12-перстной кишки непременно дренируется забрюшинное пространство. Для этого больного чуть поворачивают набок (кожа должна быть обработана до операции как можно дальше кзади), корцангом от двенадцатиперстной кишки формируют канал кзади к задней подмышечной линии, концом корцанга «выпячивают» кожу, рассекают ее разрезом 2—3 см, через этот разрез выводят конец корцанга, в него зажимают конец резиновой медицинской трубки (на ней на протяжении 5—7 см должно быть 3—4 отверстия) и протаскивают перформированный конец трубки, устанавливая его около 12-перстной кишки. Можно провести и «сигарный» дренаж. После этого зашивают непрерывным швом рассеченную париетальную брюшину, проводят через желудок и 12-перстную кишку зонд, отмывают брюшную полость, дренируют подпеченочное пространство и подвздошные ямы сигарообразными дренажами. Швы на рану передней брюшной стенки.

Ревизия почки выполняется при забрюшинной гематоме. Для этого рассекается париетальная брюшина, удаляется гематома, осушается и осматривается почка. При разрушении ворот ее, тяжелом разрушении самой почки она удаляется — на почечную ножку накладывается зажим Федорова или просто большой изогнутый зажим Кохера, ножка отсекается, почка удаляется. Ножка под зажимом прошивается и перевязывается прочной кетгутовой или шелковой лигатурой. Если рана на почке небольшая, то она экономно иссекается и зашивается одним рядом кетгутовых швов. После удаления почки или зашивания раны ее обязательно дренируется околопочечное клетчаточное пространство.

При повреждении поджелудочной железы выполняется дренирование забрюшинного пространства влево и кзади (к задней подмышечной линии) трубкой или «сигарообразным» дренажем. Обязательно через отверстие в желудочно-ободочной связке к передней поверхности поджелудочной железы подводится «сигарообразный» дренаж.

При повреждении сигмовидной кишки рана **ее** зашивается поперечным трехрядным швом. После зашивания раны сигмовидной кишки или раны любого другого отдела

толстой кишки обязательно для разгрузки накладывается цекостома или аппендикостома.

Техника аппендикостомы (по А. К. Шилову, 1969). Выполняется лапаротомия в правой подвздошной области разрезом 5—6 см по линии Мак-Бурнея. Червеобразный отросток с частью купола слепой кишки выводится в рану. Брыжейка отростка лигируется и рассекается. Слепая кишка у основания отростка фиксируется к париетальной брюшине шестью шелковыми швами. Отросток отсекается наполовину. В просвет его вводится резиновый катетер. Он фиксируется обвивной лигатурой к коже вокруг раны. Рана вокруг отростка зашивается послойно.

Техника цекостомии. Точно такая же лапаротомия, как и для аппендикостомии. В рану выводятся отросток и купол слепой кишки. Лигируется и рассекается вся брыжейка червеобразного отростка. Накладывается кисетной шов на 1,5 см от основания аппендикса. У основания аппендикса накладываются две клеммы и между ними отросток пересекается. В просвет культи вводится катетер и укрепляется кисетным швом. Надавливанием на катетер культя отростка вместе с катетером вводится в слепую кишку на 2—3 см, и достигнутая инвагинация укрепляется еще одним кисетным швом. Слепая кишка фиксируется к париетальной брюшине и коже шелковыми швами. Если аппендэктомия была выполнена больному ранее, то техника наложения цекостомы несколько иная.

Разрез брюшной стенки тот же. Поднятая куполом двумя зажимами брюшина рассекается и герметично подшивается к кожной ране (для предупреждения флегмоны брюшной стенки). Находится слепая кишка, и купол ее выводится в рану. Она герметично подшивается к брюшине. На слепую кишку накладывается кисетный шов, диаметр кисета 1,5 см. В центре кисета вскрывается слепая кишка разрезом-проколом 0,7—0,8 см. В просвет слепой кишки вводится резиновая трубка с 2—3 боковыми отверстиями на глубину (в кишку) 5—7 см. Кисет вокруг трубки завязывается. Трубка одним швом подшивается к коже.

При внутри брюшинном повреждении прямой кишки накладывается трехрядный шов на ее рану. После этого обязательно накладывается аппендикостома или цекостома. Если рана тяжелая и требуется резекция участка прямой или сигмовидной кишки, то целесообразно периферический конец перевязать и погрузить в кисетный шов, а центральный вывести через небольшой разрез в левой подвздошной области, подшить брюшину к кожной ране и кишку герметично к брюшине. Лигатуру на кишке можно оставить на 2—3 дня, потом ее снять. Кал свободно будет выходить наружу.

Если хирург имеет опыт формирования толсто кишечного анастомоза, то после резекции поврежденного сегмента кишки накладывается анастомоз конец в конец трехрядным швом, а операция завершается наложением противоестественного заднего прохода на поперечноободочную кишку.

Недопустимо при повреждении сигмовидной кишки и внутрибрюшинного отдела прямой кишки ограничиться формированием анастомоза после резекции разрушенного участка кишки без выключения отводящего отдела и зоны анастомоза наложением противоестественного заднего прохода.

На первом году работы хирургом в Мышкинской районной больнице я допустил подобную ошибку при операции по поводу механической толстокишечной непроходимости. Приведу это наблюдение.

Еще нестарая сельская учительница была доставлена **в** больницу со схваткообразными болями в животе. Стула у нее не было около месяца. Она была истощена и измучена неблагополучием в животе, но продолжала работать, так как не было замены. Диагноз механической низкой толстокишечной непроходимости был налицо — сухой язык, приступообразные боли, вздутый живот, пустая прямая кишка, недержание жидкости при попытке сделать сифонную клизму.

Я к этому времени свободно делал аппендэктомии, успешно выполнил операцию по поводу тонкокишечной непроходимости, наложив анастомоз бок в бок, мог теоретически сделать и резекцию желудка, но операций на толстой кишке я видел за студенческие годы очень мало, поэтому почувствовал неуверенность перед этой больной. Была вторая половина дня поздней осени, и по санавиации ко мне никто не смог выехать.

Под наркозом я вскрыл живот срединным разрезом. Нашел небольшую опухоль в сигмовидной кишке, в месте перехода ее в прямую кишку. Опухоль не прорастала соседних органов. Отводящий конец кишки был пустой и узкий, зато вся сигмовидная кишка, нисходящая, поперечнообразная и восходящая толстая кишка были раздуты калом. И я сделал ошибку, которая стоила жизни больной, — выполнил резекцию участка сигмовидной кишки, пораженной опухолью, и наложил анастомоз конец в конец. Поскольку приводящая кишка была значительно шире отводящей, то я лишний верхний край приводящей кишки погрузил, как малую кривизну желудка при выполнении анастомоза двенадцатиперстной кишки с культей желудка после резекции части его (это я'умел делать хорошо). Я не догадался вывести приводящую переполненную калом кишку наружу, не догадался наложить противоестественный задний проход выше анастомоза. Все шло хорошо до 7 дня. А потом клиника тяжелейшего калового перитонита и смерть на 10 день после операции.

Никто меня не терзал за ту ошибку, так как учительница была одинокая, но свою грубую ошибку я помню до сих пор, рассказываю о ней студентам-хирургам, чтобы они не допустили ее в подобной ситуации или при лечении внутрибрюшинных повреждений толстой кишки.

При внебрюшинном повреждении прямой кишки (огнестрельные ранения, переломы таза) после первичной хирургической обработки раны и дренирования ее (рана никоим образом не зашивается) обязательно тут же накладывается противоестественный задний проход.

Техника наложения противоестественного заднего прохода

Разрез в левой подвздошной области, подобный разрезу Мак-Бурнея при аппендэктомии — рассекаются кожа на протяжении 5 см, подкожная клетчатка с поверхностной фасцией, апоневроз наружной косой мышцы живота; тупо разводятся внутренняя косая и поперечная мышцы, внутрибрюшинная фасция и брюшина. Вскрывается брюшная полость. Находится сигмовидная кишка, под нее подводится толстая шелковая нить — держалка. Она берется на зажим, и кишка опускается снова в брюшную полость. Брюшина подшивается к коже непрерывным шелковым швом. Сигмовидная кишка выводится в рану, под нее подводится резиновая короткая трубка, приводящий и отводящий конец сшиваются, образуя двустволку. Она подшивается отдельными капроновыми швами к брюшине герметично. Кишка рассекается на вершине «двустволки» через 2—3 дня, когда сероза кишки спаивается с париетальной брюшиной. Кишка рассекается поперечно до брыжейки (!) так, чтобы образовался противоестественный задний проход, а не свищ сигмовидной кишки.

Если не подвести под кишку трубку и не сшить приводящий и отводящий концы между собой, то кишка опустится в живот, и мы получим не противоестественный задний проход, а свищ толстой кишки — кал будет идти как наружу, так и в отводящий отдел в сторону повреждения прямой кишки. Непременно возникает каловая флегмона.

При явных внебрюшинных повреждениях прямой кишки целесообразно изменить порядок операции. В первую очередь накладывается противоестественный задний проход. При вскрытии брюшины хирург обращает внимание на цвет брюшины, покрывающей кишечник, содержимое брюшной полости (нет ли повреждения кишечника, кровотече-

ния в живот). После наложения противоестественного заднего прохода выполняется первичная хирургическая обработка раны. Она отмывается большим количеством растворов антисептика, раствором поливалентной смеси антибиотиков, рассекается для обеспечения возможности хорошей ее ревизии и иссечения нежизнеспособных тканей. Иссекаются нежизнеспособные ткани, резецируются костные отломки и удаляются костные осколки. Кровотечение останавливается, и рана вновь отмывается. После этого она рыхло заполняется марлей, смоченной в перекиси водорода.

Хирург должен, как аксиому, знать, что непременным условием предупреждения грозных осложнений при внебрюшинных повреждениях прямой кишки является наложение противоестественного заднего прохода и выключение тем самым поврежденной кишки.

Техника операции по поводу внутрибрюшинного повреждения мочевого пузыре

Нижняя срединная лапаротомия. Брюшная полость осушается от мочи. На рану мочевого пузыря накладываются два ряда узловых серозомышечных кетгутовых швов. Швы захватывают мышцы, но не проходят через слизистую. Они должны быть герметичными. После зашивания раны мочевого пузыря брюшная полость отмывается большим количеством физиологического раствора, зашивается париетальная брюшина. Теперь внебрюшинно вскрывается мочевой пузырь между двумя длинными кетгуговыми держалками, наложенными на 2 см одна от другой. Через уретру проводится в мочевой пузырь металлический катетер, конец его выводится в рану между держалками, на него насаживается красная медицинская резиновая трубка. Металлический катетер вынимается, фиксированная на его конце резиновая трубка проводится через уретру так, чтобы в мочевом пузыре остался коней ее длиной 5—6 см с двумя отверстиями на боку. Через крайнее боковое окно и отверстие конца трубки проводится длинная шелковая толстая нить, **к** которой после зашивания раны мочевого пузыря и раны брюшной стенки будет подвязана короткая резиновая трубка поперек зашитой раны лля предупреждения выпадения уретральной трубки. После проведения резиновой трубки через уретру в рану мочевого пузыря между держалками вводится катетер Пельцера. По одной нити из каждой держалки связываются между собой — это первый шов на стенку мочевого пузыря. Затем герметично серозомышечными отдельными кетгутовыми швами зашивается рана мочевого пузыря вокруг катетера Пельцера. Эта рана должна быть зашита герметично. Оставшимися двумя кетгутовыми нитями от держалок мочевой пузырь подшивается к прямым мышцам — эти нити являются первым швом на мышцы. Этим мочевой пузырь фиксируется к передней брюшной стенке. Мышцы зашиваются отдельными кетгутовыми швами. Швы на подкожную клетчатку и кожу.

При зашивании раны мочевого пузыря наложение временного мочепузырного свища обязательно у мужчин. У женщин уретра короткая и широкая, поэтому дренирование может быть осуществлено через толстый катетер.

Техника операции при внебрюшинном повреждении мочевого пузыря и повреждениях уретры

При подготовке операционного поля тщательно должны быть выбриты волосы на лобке и мошонке, они так же как операционное поле, обрабатываются спиртом, йодом и еще раз спиртом, так же тщательно обрабатываются внутренняя поверхность бедер, мошонка, половой член.

Разрез срединный от лобка и вверх на 13—15 см. Рассекаются кожа, подкожная клетчатка, наружный листок фасции прямых мышц живота. Прямые мышцы разводятся в стороны, рассекается поперечная фасция. При внебрюшинном повреждении мочевого пузыря предпузырнаи клетчатка и предбрюшинный жир пропитаны мочой и кровью. При повреждении уретры мочевой пузырь обычно заполнен мочой и найти его проще. При отыскании стенки мочевого пузыря хирург большой салфеткой и пальцами левой руки сдвигает предпузырную клетчатку с брюшиной кверху. В глубине раны (при пустом мочевом пузыре) или довольно близко к поверхности (при полном) обнаруживается стенка мочевого пузыря. Она определяется по мышечным трабекулам и венозному сплетению. При внебрюшинном повреждении пузыря хирург пальцем или корцангом с марлевым шариком отслаивает от клетчатки переднюю и боковые стенки пузыря до шейки, пытаясь найти рану. Она бывает часто очень небольшой (прокол острым концом отломка лонной или седалищной кости), поэтому может быть и не найдена. Хирург и не должен во что бы то ни стало найти эту рану. Если все же рана найдена, то она зашивается двумя рядами узловых серозомышечных швов кетгутом." Если рана не найдена, то хирург, вскрыв пузырь для наложения свиша, пальцем должен пропальпировать пузырь изнутри — этот прием иногда позволяет найти рану.

Следующий этап операции — проведение резиновой трубки через уретру. Это очень сложно сделать, если повреждена уретра. Надо воспользоваться следующим приемом. Хирург вводит в уретру снаружи металлический катетер, доводит его изогнутый конец до диафрагмы таза. Наружный конец катетера он держит пальцами правой руки, а указательный палец левой вводит в пузырь через разрез стенки между двумя держалками и подводит его к внутреннему отверстию мочеиспускательного канала (оно легко отыскивается внизу под лоном). Теперь он нащупывает кончиком указательного пальца кончик металлического катетера и, следуя за пальцем, выводит конец катетера в рану между держалками. Теперь на конец металлического катетера надевается резиновая медицинская трубка, затем катетер выводится наружу из мочевого пузыря и мочеиспускательного канала, а за ним протаскивается резиновая трубка. В пузыре оставляется 5 см конца трубки с двумя боковыми отверстиями. Через одно из них проводится толстая шелковая нитка, она выводится в рану и этими двумя концами нити после зашивания кожи (!) привязывается короткая резиновая трубка поперечно к ране для предупреждения вытаскивания больным трубки из мочевого пузыря.

После введения головки катетера Пельцера герметично двумя рядами серозных швов сшивается рана пузыря, через которую была введена трубка. Первый шов образуется завязыванием двух противоположных нитей держалок на стенке пузыря, между которыми пузырь прокалывается скальпелем. Две другие нити не срезаются, ими мочевой пузырь будет подшит к мышцам.

Итак, рана мочевого пузыря герметично зашита вокруг катетера Пельцера. Следующий этап (обязательно при внебрюшинном ранении мочевого пузыря и ранении уретры) — дренирование околопузырной клетчатки по Буяльскому. На внутренней поверхности бедер возле бедренно-мошоночной складки делается разрез — прокол кожи длиной 2 см. Хирург указательный палец левой руки подводит под лонную кость (тыл кисти оттесняет мочевой пузырь) и кончиком его находит верхний край запирательного отверстия — это нижний край горизонтальной ветви лобковой кости. Правой рукой он вводит конец длинного кровоостанавливающего зажима в прокол кожи у корня конечности и далее через приводящие мышцы и запирательное отверстие выводит его на кончик указательного пальца левой руки. Кончик инструмента выходит в таз возле мочевого пузыря. Браншами зажима захватывается резиновая медицинская трубка и протягивается зажимом через сформированный канал. Возле пузыря остается ее конец длиной 5 см с двумя боковыми отверстиями. Рана-прокол на бедре зашивается вокруг трубки двумя шелковыми швами, к одному из них трубка привязывается. Для предупреж-

дения выпадения трубки или неосознанного вытягивания ее больным она подшивается к коже еще одним шелковым швом. Снаружи остается конец трубки длиной 30—40 см. На него надевается стерильная резиновая перчатка, она фиксируется к трубке одной-двумя шелковыми нитями.

Еще раз следует предупредить, что дренирование по буяльскому абсолютно необходимо при внебрюшинных ранениях мочевого пузыря и повреждении уретры. Это дренирование никак не может быть заменено дренажем через рану средней линии живота, как это делают некоторые урологи. И я в начале своего хирургического пути не был категоричен в обязательном дренировании по Буяльскому, поскольку, занимаясь урологией в студенческие годы, видел, как дренируют околопузырную клетчатку после удаления предстательной железы марлевыми полосками, выведенными через рану брюшной стенки. Но два клинических наблюдения после того как я стал работать в больнице скорой помощи имени Н. В. Соловьева г. Ярославля, сделали меня категоричным в плане непременного дренирования по Бульяскому.

Одно из них касается молодого музыканта из Ленинграда, который получил травму таза с внебрюшинным разрывом мочевого пузыря. Он был оперирован в нашей больнице после госпитализации, но дежурный хирург после зашивания раны мочевого пузыря и наложения цикостомы ограничился дренированием околопузырной клетчатки марлевыми полосками, выведенными через рану под лобком. Все закончилось тяжелой флегмоной таза и смертью больного.

И второе наблюдение — молодой мужчина ночью, открыв на звонок дверь квартиры, получил удар узким ножом в головку полового члена, находящегося **в** состоянии эрекции. Нож вошел в половой член, как в ножны, через наружное отверстие мочеиспускательного канала.

Обработку раны под наркозом делал я, будучи ассистентом кафедры госпитальной хирургии. Накладывая шов за швом (кетгутовые) на рану уретры, я вытягивал ее кнаружи и дошел вроде до конца ее.

Через сутки у больного стал заметен мочевой затек на промежности, мошонке, у корня полового члена.

Уролог нашей клиники вместе со мной наложил цекостому и дренировал околопузырную клетчатку по Буяльскому. Через уретру провел резиновую трубку. Все закончилось благополучно, больной поправился.

Теперь в нашей клинике мы обязательно дренируем околопузырную клетчатку по Буяльскому при внебрюшинных ранениях мочевого пузыря и повреждениях уретры. Осложнений, подобных вышеописанным, у нас больше не было.

Торакоабдоминальные ранения

К. торакоабдоминальным ранениям (ТАР) относятся сочетанные ранения груди и живота, сопровождающиеся ранением диафрагмы и органов околодиафрагмального пространства и отличающиеся тяжелым течением, трудностью диагностики, большим количеством осложнений и высокой летальностью. Даже в специализированных хирургических стационарах число диагностических ошибок колеблется от 30 до 70%, а летальность из-за повреждения жизненно важных органов груди и живота — от 3 до 29%.

Наибольшей тяжестью поражений отличаются левосторонние торакоабдоминальные ранения, встречающиеся в 2—2,5 раза чаще правосторонних. При них наиболее часто повреждаются легкое (10—20%), сердце и перикард (10—14%), селезенка (20—30%), желудок (20—26%), левая доля печени (5—10%), левый угол поперечно-ободочной кишки (8—20%), сальник (8—10%), левая почка (5—7%). На 292 пострадавших, лечившихся за 11 лет в Марии некой больнице г. Санкт-Петербурга (М. П. Королев с соавт., 1997),

ранения легкого были у 32 (11%), сердца — у 21 (7,2%), межреберной артерии — у 11 (3,8%), печени - у 123 (42,1%), селезенки -у 60 (20,3%), желудка - у 58 (19,9%), тонкой кишки —у 11 (3,8%), толстой — у 29 (9,9%), брыжейки — у 7 (2,4%), желчного пузыря — у 1 (0,3%), изолированное ранение диафрагмы — у 43 (14,75%).

Все торакоабдоминальные ранения М. М. Абакумов и А. К. Исфакани (1997) делят на две группы: ч рее плевральные ТАР (81,7%), при которых раневой канал через межреберье проникает в плевральную полость и через диафрагму — в брюшную полость; внеплевральные ТАР, раневой канал которых через грудную стенку ниже плеврального синуса проникает в преддиафрагмальное пространство. Это пространство шириной 2—8 см расположено между плевральным мешком и диафрагмой и заполнено рыхлой жировой клетчаткой. Наиболее широким оно является в зоне, ограниченной подмышечными линиями, и по парастернальной линии. При локализации раны в проекции этого пространства ранение диафрагмы не сопровождается повреждением плевральных синусов, но, как и при других ТАР, возможно повреждение органов брюшной полости.

А. Ю. Сазон-Ярошевич (1945) на грудной стенке выделял зону торакоабдоминальных ранений. Ее границы — горизонтальная линия, проведенная на уровне VI ребра, а снизу —на уровне вершин XI ребер. В пределах этой зоны почти 75% ранений приходилось на область между среднеключичной и лопаточной линиями. Чаще всего направление раневого канала было косым сверху вниз.

На основании большого клинического материала — 292 наблюдения — М. П. Королев с соавт. (1997) писали, что боли в груди имели место у 46,2% больных, в животе — у 54,5%, затрудненное дыхание — у 19,5%, слабость —у 19,5%, тошнота и рвота — у 7,2%, жалоб не было •— у 6,9%.

Большое значение в диагностике ТАР имеют абдоминальные симптомы при расположении раны на грудной стенке: боли при пальпации подреберий и эпигастрия, боли по всему животу, отсутствие перистальтики, укорочение перкуторного звука в отлогих местах, положительные симптомы раздражения брюшины. Достоверным признаком ранения диафрагмы при расположении раны на грудной стенке является свободный газ под куполом диафрагмы; косвенный признак — высокое стояние купола диафрагмы.

При рентгенологическом исследовании могут быть выявлены пневмоторакс, расширение поперечника сердца и сглаженность его талии — ранение сердца и гемоперикардиум. Отсутствие на рентгенограммах каких-либо патологических изменений при тяжелом состоянии или неясной клинической картине требует немедленного исключения повреждения органов живота.

Большое значение в диагностике ТАР имеет первичная хирургическая обработка раны с ревизией раневого канала. Направление его сверху вниз всегда должно насторожить хирурга на возможное повреждение диафрагмы. Допустимо пальцем исследовать раневой канал — хирург обнаруживает проникновение пальца через диафрагму в брюшную полость. Но когда раневой канал проходит через ребро, пересекая его, то палец хирурга упирается в ребро, что создает впечатление непроникающего в плевральную полость ранения.

В условиях специализированного торакоабдоминального отделения ценным методом исследования в этих случаях является торакоскопия. Она позволяет осмотреть легкое, средостение, перикард, диафрагму, оценить интенсивность внутриплеврального кровотечения.

Ультразвуковое исследование груди и живота выявляет гемоторакс, гемоперитонеум и их величину.

Особенно неотчетливая клиническая картина повреждения органов живота у больных в состоянии опьянения. В таких случаях показаны лапароцентез, лапароскопия и мини-лапаротомия.

В районной больнице, да и в специализированной торакальной клинике, при низкой локализации раны и подозрении на торакоабдоминальный характер ранения с уче-

том направления раневого канала можно рекомендовать расширенную первичную хирургическую обработку раны по типу ограниченной торакотомии с визуальной ревизией прилежащих участков диафрагмы?

Такая тактика была применена М. М. Абакумовым и его коллегами у 380 пострадавших с левосторонними ножевыми ранениями нижних отделов грудной стенки. Повреждения диафрагмы, сердца и перикарда были исключены у 285 из них, у 3 найдены поверхностные (не сквозные) ранения диафрагмы, у 92 — обнаружена рана диафрагмы, проникающая в брюшную полость. Пропущенных ранений диафрагмы не было.

Установление диагноза ТАР является показанием к оперативному лечению. Характер тактики, выбор очередности вмешательства на органах грудной и брюшной полостей определяются характером и объемом повреждения внутренних органов.

При наличии признаков напряженного пневмоторакса показана срочная плевральная пункция во втором межреберье по среднеключичной линии и тут же наложение торакоцентеза с установлением дренажа по Бюлау.

Широкую переднебоковую торакотомию в пятом межреберье следует делать при ранении сердца и продолжающемся внутриплевральном кровотечении. После остановки кровотечения, зашивания раны сердца и раны легкого зашивается рана диафрагмы, дренируется плевральная полость во втором и седьмом межреберьях и зашивается торакотомная рана. После этого делается лапаротомия верхним срединным разрезом. **Тораколапаротомный доступ одним разрезом травматичен** и не рекомендуется большинством авторов.

При клинической картине внутрибрюшного кровотечения или признаках повреждения полого органа и перитонита операция начинается с лапаротомии. В случае пневмоторакса перед введением в наркоз больному следует наложить торакоцентез с дренажем по Бюлау для предупреждения напряженного пневмоторакса при управляемом аппаратом дыхании во время наркоза.

Кровь из брюшной полости следует собрать, профильтровать в банку через 8 слоев марли и влить больному на цитрате (1:10) или добавить гепарин 500 Ед (!!!) на 1 л собранной крови.

Бывает, что если рану на диафрагме невозможно зашить при торакотомии (например, при медиальных внеплевральных ранениях), то она зашивается со стороны брюшной полости узловыми лавсановыми или шелковыми швами.

Целесообразно в заключении последнего раздела главы привести одно наблюдение, закончившееся смертью пострадавшего, когда не распознано было ранение внутренней грудной артерии, и кровотечение через рану диафрагмы продолжалось в брюшную полость.

Мужчина 56 лет, бомж и хронический алкоголик, получил ранение в грудь ножом. Доставлен в удовлетворительном состоянии без признаков кровопотери. Рана 2*0,5*0,6 см располагалась у левого края грудины в месте прикрепления к ней 6 ребра. Кожные покровы обычной окраски, пульс 76 в минуту, АД 150 и 85 мм рт. ст., число дыханий 18 в минуту, проводится хорошо над всей поверхностью легких, укорочения перкуторного звука нет. Язык влажный, чистый, живот участвует в дыхании, мягкий во всех отделах, печеночная тупость сохранена, укорочения перкуторного звука в отлогих местах нет, симптомов раздражения брюшины не было. На рентгенограммах груди воздуха и крови в плевральных полостях нет. Выполнен туалет раны, на нее наложены два шелковых шва. Больной госпитализирован в отделение травмы груди и живота. Так как больной не внушал опасения в плане возможного кровотечения и повреждения полых органов, то за ним не было должного наблюдения дежурной бригадой. Смерть наступила неожиданно для всех через 10 часов после госпитализации. На вскрытии в брюшной полости обнаружено 2,5 л крови и сгустков. Повреждения органов живота не было. Повреждения органов груди также не было. Источником кровотечения была пересеченная

левая внутренняя грудная артерия, кровь через поврежденную диафрагму изливалась в брюшную полость.

Таким образом, при торакоабдоминальных левосторонних ранениях наиболее часто повреждаются селезенка и желудок, при правосторонних торакоабдоминальных ранениях чаще повреждается печень. Определению рациональной тактики способствует выделение среди торакоабдоминальных ранений чресплевральных и внеплевральных ранений. Ранения задних скатов диафрагмы не сопровождаются повреждением полых органов живота. При левосторонних таких ранениях чаще повреждается фиксированная в поддиафрагмальном пространстве селезенка. Наиболее опасны ранения сухожильного центра диафрагмы и ее переднего ската. В этих случаях велика опасность повреждения различных органов брюшной полости. Кровотечение из поврежденной внутренней грудной артерии может продолжаться только в брюшную полость, а отсутствие крови и воздуха в плевральной полости усыпляет бдительность хирурга в плане необходимого пристального наблюдения за больным.

Оперативное вмешательство на органах груди и живота в показанных случаях выполняется из самостоятельных доступов — типичная перед не боковая торакотомия и верхняя срединная лапаротомия.

Порядок выполнения операции зависит от того, какие повреждения (груди или живота) более опасны для жизни раненого. Если на первом месте стоит клиника ранения сердца или большое кровотечение в плевральную полость, то в первую очередь выполняется типичная торакотомия — переднебоковым доступом в пятом межреберье. Лишь после остановки кровотечения, зашивания раны диафрагмы, дренирования плевральной полости и зашивания раны грудной стенки выполняется срединная лапоротомия.

И наоборот, если на первый план выступают признаки катастрофы в животе — кровотечение в живот или ранение полого органа, то после торакоцентеза и дренирования плевральной полости выполняется в первую очередь срединная лапоротомия. Останавливается кровотечение, зашиваются раны кишечника или желудка, отмывается, дренируется брюшная полость и зашивается лапаротомная рана.

Рис. 21.1. Рентгенограмма больного с огнестрельным дробовым ранением груди, повреждением корня нижней доли левого легкого; большой левосторонний гемоторакс. Сердце и средостение смешены вправо.

Рис. 21.2. Рентгенограмма больного с ателектазом левого легкого. Средостение смешено в сторону ателектаза.

Рис. 21.3. Рентгенограмма груди больного с правосторонним гемопневмотораксом

Рис. 21.1.

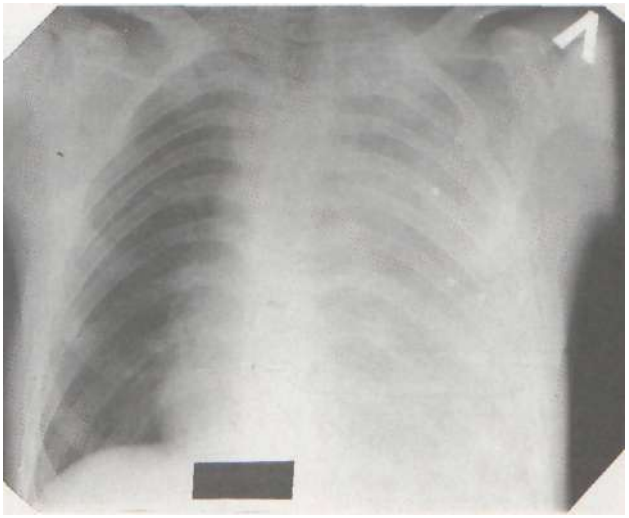

Рис. 21.2.

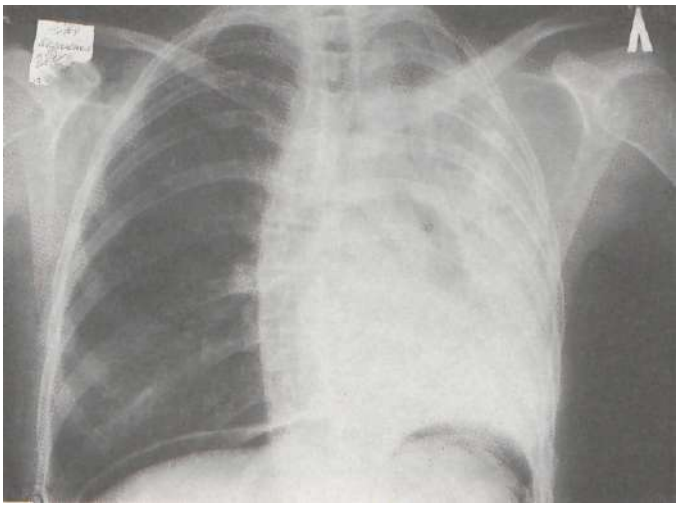

Рис. 21.3.

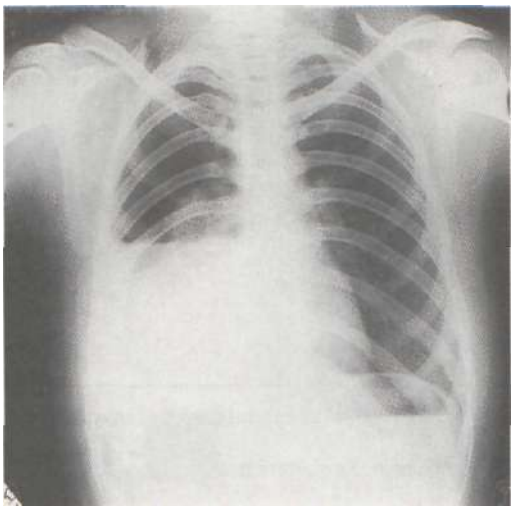

Рис. 21.4. Демпферное скелетное вытяжение за грудину и ребра при парадоксальных смешениях грудной стенки

Рис. 21.5. Рентгенограмма грули больного с тампонадой сердца

Рис. 21.6. Рентгенограмма груди мужчины 35 лет. Виден свободный газ под диафрагмой справа

Рис. 21.4.

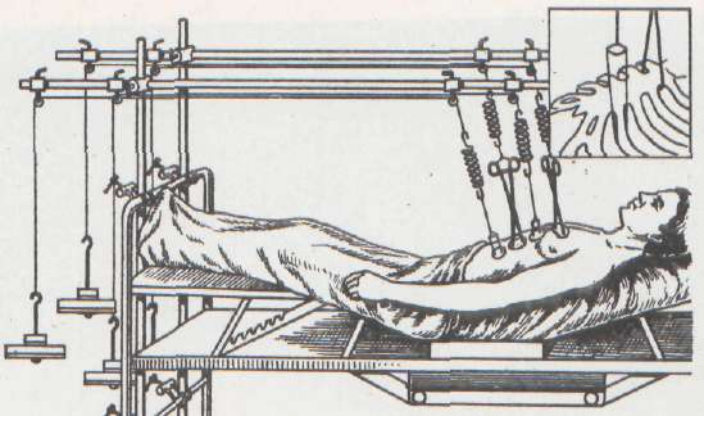

Рис. 21.5.

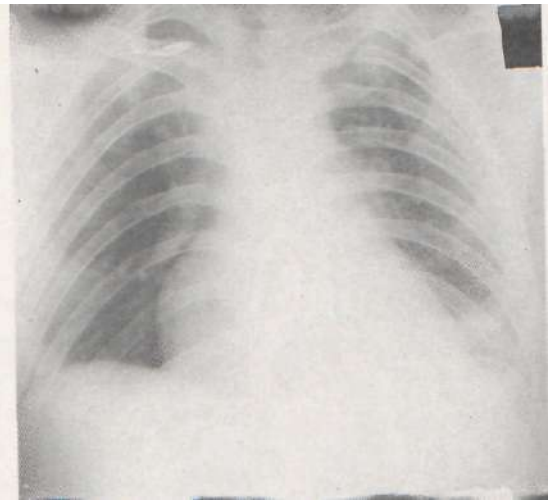

Рис. 21.6.

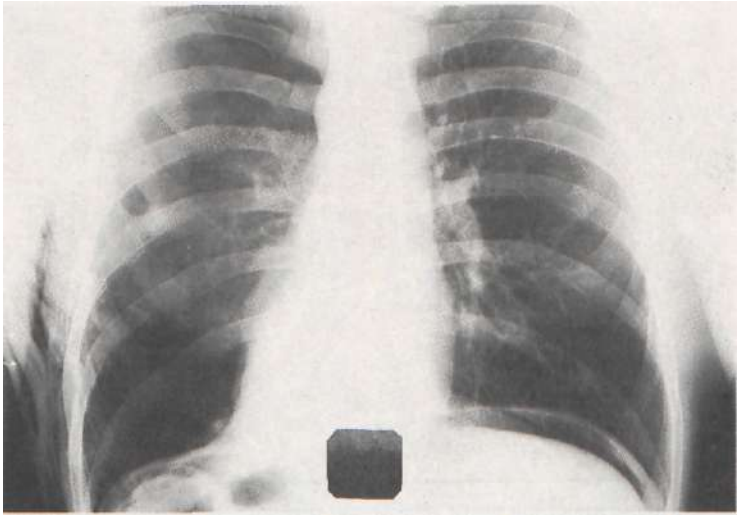

Рис. 21.7. Повреждение **промежноСТНОЙ** части уретры при переломе переднего полукольца **таза.** Уретрография. Видно выхожденис контраста за пределы уретры и к шейке мочевого пузыря

Рис. 21.7.

Глава 22. ОГНЕСТРЕЛЬНЫЕ РАНЕНИЯ ТУЛОВИЩА МИРНОГО ВРЕМЕНИ*

Общие сведения об огнестрельных ранениях туловища

По нашим данным, основанным на опыте лечения 258 пострадавших с огнестрельной травмой туловища, преобладали ранения из охотничьих ружей — 71,7%. Значительно реже ранения нанесены из пистолета Макарова — 8,5% и малокалиберной винтовки — 5,8% наблюдений. В немногочисленных случаях травма нанесена другими видами огнестрельного оружия- Ранена выстрелом в упор и с близкого расстояни были у двух третей пострадавших. Дробовые ранения составили 51,2%, пулевые — 43,8%. Наблюдали также повреждения металлическими осколками, шариками, гильзами патронов, пыжами, пороховыми газами при холостом выстреле. Пулевые ранения были сквозными в 55%, дробовые — лишь в 23% случаев.

У преобладающего большинства пациентов входное отверстие огнестрельного канала и касательная рана располагались на передней или боковой поверхности груди, переднебоковой стенке живота. Чаще других была поражена область, ограниченная левыми стернальной и средней подмышечной линиями, левой ключицей — сверху и реберной дугой — снизу. Преобладало вентродорсальное направление раневого канала.

Диаметр входного отверстия на коже при ранении из охотничьего ружья в упор и с близкого расстояния был 2—3 см, при выстреле под острым углом к поверхности тела он достигал 4—5 см. Подкожная клетчатка имела темно-бурую окраску вследствие внедрения продуктов горения и частиц пороха. Выходная рана обычно была больше входной. При дробовом ранении у некоторых пострадавших выходное отверстие в 2—3 раза превышало входное и достигало 10 см в наибольшем измерении. Выходная рана имела неправильную форму с рваными краями.

Касательные раны находились на овальной поверхности груди от среднеключичной до средней подмышечной линии, в области плечевого сустава и сегмента верхней конечности. Максимальная величина касательной раны была 20х6 см.

Ранения груди наблюдали у 141 (54,6%), живота — у 66 (25,6%), торакоабдоминальные и сочетанные ранения груди и живота — у 51 (19,8%) пострадавшего. В 71 (27,5%) случае, кроме туловища, были повреждены другие части тела: конечность, голова, шея. Виды повреждений конечностей были разнообразными: ограниченный термический ожог кожи внутренней поверхности плеча раскаленными пороховыми газами, одиночные слепые дробовые раны, значительные разрушения тканей, в том числе

* Автор этой книги Виталий Петрович Быков вырос от начинающего хирурга, потом заведующего хирургическим отделением Котласской городской больницы до доцента засдуюшего кафедрой хирургии Архангельской медицинской академии. Темой его научной работы, завершившейся зашитой докторской диссертации, были огнестрельные ранения груди, живота и таза в мирное время. Являясь консультантом этой работы, я подробно познакомился с ней. Действительно, огнестрельные ранения мирного времени имеют свои особенности как в плане организации помощи этим больным, так и в хирургической тактике. Я попросил Виктора Петровича написать главу в наше руководство. Думаем, что она будет полезна районным хирургам и травматологам.

магистральных сосудов, нервных стволов и трубчатой кости. Особенно тяжелыми и опасными были ранения подключичной и подмышечной областей.

Многооскольчатый огнестрельный перелом кости наблюдали у 164 (63,6%) раненых (табл. 22.1). В 90 (34,9%) случаях констатированы переломы двух и большего числа костей. Удельный вес ребер в структуре поврежденных костей был наиболее высок. Число поврежденных ребер у раненых колебалось от 1 до 6. В четверти наблюдений многооскольчатые множественные переломы ребер от среднеключичной до средней подмышечной линии и реберной дуги резко нарушали каркас грудной стенки и механику внешнего дыхания.

Таблица 22.1

ОГНЕСТРЕЛЬНЫЕ ПЕРЕЛОМЫ КОСТЕЙ

Кости	Число наблюдений	
	абс.	%
Ребра I—XII, реберная дуга	111	43,0
Позвоночник	14	5,4
Кости таза	13	5,0
Плечо, кости предплечья	12	4,7
Лопатка	11	4,3
Ключица	7	2,7
Грудина	6	2,3
Бедро, большеберцовая кость	3	1,2
Другие (нижняя челюсть, кости кисти)	4	1,6

Перелом ребер в переднем отделе наблюдали в несколько раз чаще, чем в заднем; наиболее часто были повреждены III—VII ребра. При выстреле в упор из охотничьего ружья разрушались отделы ребер длиной до 10 см. Многочисленные костные отломки, утратившие связь с надкостницей, перемещались в раневом канале грудной стенки к выходному отверстию, а также в плевральную полость и легочную ткань (рис. 22.1). Грудина, занимающая небольшую часть площади грудной стенки, а также лопатки, защищенные грудной стенкой и легким и расположенные медиально от большинства раневых каналов, повреждались редко. Это были дырчатые дефекты от пули, оскольчатые переломы нижнего угла, краев, клювовидного и акромиального отростка. У 10 из 13 раненых с травмой тазовой кости имел место оскольчатый перелом крыла подвздошной кости (рис. 22.2). Повреждения грудного отдела позвоночника наблюдали у 8, поясничного — у 4 и крестца — у 2 пострадавших.

Особенностью огнестрельных ранений мирного времени является высокая частота инородных тел в раневом канале и полостях (таблица 22.2). Они зарегистрированы у 198 (76,7%) пострадавших. Можно предположить, что этот показатель ниже фактической величины. По-видимому, при экстренных операциях мелкие инородные тела (фрагменты пыжей, костные отломки, обрывки одежды) могли быть не замечены и удалены с кровью, нежизнеспособными тканями. Дробь в качестве инородных тел наблюдали при всех дробовых ранениях в виде довольно компактной группы или однородных рассеянных дробин. Дробины застревали в зоне прочных анатомических образований: кости, фасциальных узлов, апоневроза. При выстреле в упор и с близкого расстояния основная масса дробового снаряда порой вылетала через выходное отверстие. Дробины, отделившиеся от снаряда, задерживались в стенках раневого канала. При ранении

рассеянным зарядом дробины поражали значительную площадь, например, заднюю поверхность туловища, шеи, верхних конечностей. Максимальное число мелких входных дробовых ран у одного пострадавшего составило 152. Дробовые ранения, проникавшие в плевральную и брюшную полости, наблюдали при выстреле из охотничьего ружья в пределах 20 метров (рис. 22.3).

Таблица 22.2

ИНОРОДНЫЕ ТЕЛА ПРИ ОГНЕСТРЕЛЬНЫХ РАНЕНИЯХ

Анатомическая область, орган		Дробь	Пуля, фрагменты пули	Металлические осколки, гильза патрона	Костные отломки	Пыжи	Обрывки одежды
Грудная стенка		96	19	1	8	30	3
Легкие		73	1	3	2	5	1
Средостение		3	4	—	—	1	—
Плевральная полость		3	—	2	5	6	
Переднебоковая стенка живота		10	3	3	2	3	1
Задняя стенка живота, забрюшинное пространство		22	7	1	—	13	4
Брюшная полость, брюшные органы		8	3	2	—	4	1
Другие области: шея, таз, конечности		17	7	1	—	3	—
Число наблюдений	абс.	132	44	13	17	65	10
	%	51,2	17,0	5,0	6,6	25,2	3,9

Пулевые ранения из охотничьего ружья, пистолета Макарова и малокалиберной винтовки в 38,9% случаев оказались слепыми. Довольно часто пуля, пробив значительный массив тканей, останавливалась под кожей или в поверхностном мышечном слое. Обнаружение и удаление такой пули не представляло затруднений. При встрече с костью охотничья пуля нередко разрушалась на крупные и мелкие осколки (рис. 22.4).

Пыжи числом от 1 до 4 застревали в раневых каналах грудной и брюшкой стенок, конечностей у каждого третьего пациента, раненного из охотничьего ружья. Они внедрялись в плевральную и брюшную полости, забрюшинное пространство, внутренние паренхиматозные органы. Обнаружение рентгеннегативных пыжей и клочьев одежды возможно только путем тщательного исследования зоны ранения и целенаправленного поиска. Неудаленные пыжи явились причиной тяжелых инфекционных осложнений. Заслуживает внимания сочетание различных регтеноконтрастных и неконтрастных огнестрельных инородных тел у каждого пятого раненого.

Магистральные кровеносные сосуды груди, живота и конечностей были повреждены у 29 (11,2%) раненых. В эту группу не включены раненые сосуды корней легких. Соотношение числа поврежденных артерий и вен составило 2:1. Дробовые раны наблюдали в 3 раза чаще пулевых. Преимущественно были ранены подмышечные, плечевые, подвздошные и бедренные сосуды. Одновременные ранения от 2-х до 4-х крупных сосудов имели 8 из 29 пострадавших.

Наши наблюдения подтвердили редкость одновременного ранения нескольких магистральных сосудов грудной полости и забрюшинного пространства в клинической практике. Эти раненые погибают в ближайшие минуты на месте происшествия от острой кровопотери. Одновременное повреждение артериальной и венозной магистралей конечности наблюдали чаще. У 6 раненых множественные травмы сосудов нанесены дробью, у 1 — металлическим осколком.

С одинаковой частотой констатировали 3 вида ранений.

1. Разрушение сосуда на протяжении 2—8 см. Концы сосуда представляли собой размозженную ткань, пропитанную кровью.

2. Наличие от 2 до 6 дробовых сквозных ран диаметром 3—5 мм на участке сосуда от 1 до 7 см.

3. Одиночный краевой дефект стенки от 2 мм до $^1/_3$ окружности сосуда.

Острая кровопотеря при ранении крупных сосудов груди и живота, включая потерю крови во время операции, у всех пострадавших превысила 50% ОЦК. Ранение магистрального сосуда конечности сопровождалось менее обильной кровопотерей — 25—40% ОЦК. Это объясняется рядом причин, в частности, временным гемостазом на догоспитальном этапе путем наложения жгута, давящей повязки. В единичных случаях раненый сосуд прижимали пальцами либо кулаком. При полном перерыве артерии на фоне низкого артериального давления наступал тромбоз сосуда. Тромбозу способствовали спазм артерии и вворачивание внутрь интимы.

Удельный вес травматического шока и опасной для жизни кровопотери при огнестрельных ранениях туловища представлены в таблице 22.3.

Таблица 22.3

ПОКАЗАТЕЛИ ТЯЖЕСТИ ОГНЕСТРЕЛЬНЫХ РАНЕНИЙ РАЗЛИЧНОЙ ЛОКАЛИЗАЦИИ

Ранение	Травматический шок I и II степент		Травматический шок III и IV степени		Острая кровопотеря более 20% ОЦК	
	абс.	%	абс.	%	абс.	%
Торакальное п = 141	78	55,3	42	29,8	84	59,6
Абдоминальное п = 66	34	51,5	23	34,8	40	60,6
Торакоабдоминальное, сочетанное груди и живота п = 51	29	56,9	22	43,1	39	76,5

Отмечена тенденция к более высокому удельному весу травматического шока III и IV степени при торакоабдоминальных, сочетанных ранениях груди и живота по сравнению с торакальными и абдоминальными ранениями. Достоверно выше удельный вес острой кровопотери более 20% ОЦК при торакальной травме.

Огнестрельные ранения груди

В мирное время огнестрельные ранения составляют 9,5—16,8% среди проникающих повреждений груди (И. К. Марчук, 1988; Ш. *К.* Уракчеев, 1987).

При ранении груди наблюдаются многообразные патоморфологические и функциональные нарушения, которые объединяют в 3 группы: расстройства внешнего дыхания, кровотечение и неадекватная ми кр о циркуляция крови, травматический шок. Перечисленные нарушения тесно взаимосвязаны, и выделение групп может представиться схематичным. Клиническую картину обычно определяют 1—2 синдрома.

Выделяют следующие варианты расстройств внешнего дыхания:

1) нарушение каркасности и эластических свойств грудной стенки, дисфункция диафрагмы;

2) обтурационный ателектаз легкого вследствие окклюзии бронхов вязкой слизью и сгустками крови (рис. 22.5);

3) ушиб легкого;

4) «газовый» синдром: пневмоторакс, интерстициальная эмфизема легкого, эмфизема средостения, подкожная эмфизема (рис. 22.6).

Огнестрельные ранения груди сопровождаются кровотечениями, различными по источнику и темпу, а также по объему и локализации кровоизлияния. Источником могут быть сосуды грудной стенки, диафрагмы, легкого, средостения, раненное сердце. Гемоторакс закономерно возникает в необлитерированной плевральной полости при проникающем ранении. В зависимости от объема кровоизлияния различают малый, средний и большой гемоторакс.

Объем малого гемоторакса у взрослого пациента менее 500 мл. На обзорных рентгенограммах груди в вертикальном положении затенены ребернодиафрагмальные синусы и купол диафрагмы. При среднем гемотораксе в плевральной полости содержится до 1000—1200 мл крови. На рентгенограммах граница затенения достигает угла или средины лопатки. Объем большого гемоторакса превышает 1000—1200 мл. Имеется тотальное или субтотальное затенение гемиторакса, средостение смещено в противоположную сторону. Гемоторакс сопровождается более выраженными функциональными нарушениями, чем равное по объему наружное кровотечение. Это связано не только с кровопотерей, но и с выключением из газообмена обширной дыхательной поверхности вследствие коллапса легкого (Г. Н. Цыбуляк, 1976).

Острую кровопотерю по объему классифицируют следеющим образом (П. Г. Брюсов, 1997):

Малая кровопотеря	—	менее 0,5 л	0,5%	-	10%	ОЦК
Средняя »	—	0,5-1,0 л	11%	-	20%	ОЦК
Большая »	—	1,0-2,0 л	21%	-	40%	ОЦК
Массивная »	—	2,0-3,5 л	41%	-	70%	ОЦК
Смертельная »	—	более 3,5 л	более 70% ОЦК			

Потеря крови компенсируется перемещением внеклеточной жидкости в сосудистое русло, «централизацией кровообращения», тахикардией, увеличением лимфотока, уменьшением сродства гемоглобина к кислороду в тканях. Компенсация коррелирует с объемом и темпом кровопотери. Срыв компенсаторных механизмов влечет развитие геморрагического шока с возможным леальным исходом. Организм чрезвычайно чувствителен к дефициту плазменного объема. Он может выжить при потере ^{2}Д объема эритроцитов, но не переносит длительной утраты 'Д объема плазмы (Г. Н. Цыбуляк, 1995).

Большинство огнестрельных ран груди проникает в плевральную полость, что сопровождается возникновением гемоторакса и гемопневмоторакса. Огнестреьные раны легкого целесообразно систематизировать следующим образом.

1. Раны взрывного вида: разрушенные доли и смежные сегменты представляют собой фрагменты легочной ткани, «висящие» на бронхо-сосудистых элементах корня. К этой группе относятся такие сквозные раны диаметром 3—4 см в центре доли; в стороны от сквозной раны отходят глубокие разрывы легочной ткани. Наблюдается большая или

массивная кровопотеря. Раны взрывного вида возникают в результате выстрела в упор или с близкого расстояния из охотничьего ружья. Локализация входной раны — окологрудинная и среднеключичная линии, направление раневого канала — спереди назад.

2. Сквозные пулевые раны корня и прикорневой зоны легкого сопровождаются большим кровоизлиянием в плевральную полость и нередко легочным кровотечением II степени.

3. Касательные и слепые зияющие раны длиной до 10 см в пределах промежуточной зоны легкого. Повреждаются субсегментарные бронхи и сосуды, наблюдается умеренное и обильное кровотечение в плевральную полость. Края раны периферической зоны представляют собой ушибленную безвоздушную ткань.

4. Сквозная пулевая рана периферической и промежуточной зон в результате выстрела из малокалиберной винтовки и пистолета. Входное отверстие на поверхности легкого имеет диаметр от 0,6 до 1,5 см и выходное 1—2 см, наблюдаются ограниченное кровоизлияние по ходу раневого канала и кровохарканье, малый или средний гемоторакс. При свободном просвете бронхов поврежденная доля участвует в дыхании.

5. Слепые дробовые и касательные раны поверхностного, слоя легкого длиной 2—5 см. Кровотечение в плевральную полость из такой раны, как правило, не представляет угрозу для жизни.

Ограниченный ушиб одного — четырех сегментов наблюдается в 2 раза чаще, нежели распространенный. Обширные внутриклеточные кровоизлияния возникают при ранении прикорневой и промежуточной зон множественными дробинами, охотничьей пулей и дополнительными факторами выстрела с близкого расстояния.

Огнестрельные ранения перикарда и сердца в клинической практике редки, так как большинство пострадавших с травмой такого вида погибают на догоспитальном этапе.

При экстренном исследовании раненого в приемном отделении лечебного учреждения необходимо ответить на вопросы:

— тяжесть состояния больного;
— величина острой кровопотери;
— ведущий патологический синдром (синдромы);
— предварительный диагноз;
— неотложные дополнительные лабораторные, лучевые, эндоскопические и другие исследования;
— необходимость реанимационных мероприятий;
— терапевтическая лечебная программа;
— показания к операции и срок ее выполнения.

Анамнез травмы имеет важное клиническое и судебно-медицинское значение. Уточняют время, причину и обстоятельства травмы, вид огнестрельного оружия, снаряд, дистанцию выстрела, а также одежду пострадавшего в момент ранения. Следует получить информацию о примерном объеме наружной кровопотери, в том числе легочного кровотечения.

Оценивают уровень сознания. Проводят внимательный полный быстрый осмотр раненого. Тщательно исследуют область поражения. Определяют пульс, частоту сердечных сокращений, измеряют артериальное давление. «Шоковый индекс» — отношение величины пульса к величине систолического артериального давления дает ориентировочное представление о величине острой кровопотери. Увеличение показателя на 0,1 соответствует потере 200 мл крови или 4% ОЦК (П.Г.Брюсов, 1997).

Выполняют пальпацию, перкуссию, аускультацию грудной клетки и живота. Проводят неотложные лабораторные исследования крови, рентгенографию грудной клетки, катетеризацию крупной вены. Диагностику сочетают с реанимационными и неотложными мероприятиями.

Принципиальная схема лечения огнестрельных ранений груди включает в себя: а) раннее и полноценное дренирование плевральной полости, герметизацию и стабилизацию грудной стенки, расправление легкого; б) восполнение острой кровопотери;

в) устранение боли; г) эффективное поддержание проходимости дыхательных путей; д) антимикробную и поддерживающую терапию (Л. Н.Бисенков, 1992).

Остановка кровотечения и экстренное восстановление оптимального объема циркулирующей крови нередко являются первоочередными лечебными действиями. Объем, состав и темп проведения трансфузионной терапии определяются с учетом объема острой кровопотери, гемодинамических показателей, времени после ранения, особенностей повреждений, возраста пострадавшего. В процессе лечения в трансфузионную программу вносят изменения. Приведенная ниже программа лечения рациональна при огнестрельных ранениях груди.

Таблица 22.4

ТРАНСФУЗИОННАЯ СХЕМА ЗАМЕЩЕНИЯ КРОВОПОТЕРИ
(по П. Г. БРЮСОВУ, 1997)

Уровень кровопотери	Величина кровопотери в % ОЦК	Общий объем трансфузий (в % к величин* кровопотери)	Компоненты кровезамещения и их соотношение в объеме
I	до 10	200-300	Кристаллоиды (монотерапия) либо в сочетании с искусственными коллоидами в соотношении (0,7 + 0,3)
II	до 20	200	Коллоиды и кристаллоиды (0,5 + 0,5)
III	21-40	180	Эритроцитная масса, альбумин, коллоиды и кристаллоиды (0,3 + 0,3 + 0,3 + 0,3)
IV	41-70	170	Эритроцитная масса, плазма, коллоиды и кристаллоиды (0,4 + 0,1 + 0,25 + 0,25)
V	71-100	150	Эритроцитная масса и свежецитратная кровь, альбумин (плазма), коллоиды и кристаллоиды (0,5 + 0,1 + 0,2 + 0,2); при необходимости концентрат тромбоцитов

По степени опасности ранения для жизни и оптимальным срокам выполнения нам представляется целесообразным распределить торакальные операции следующим образом.

1. Реанимационные операции выполняют немедленно по витальным показаниям:

а) закрытое дренирование плевральной полости при напряженном пневмотораксе;

б) шейная медиастинотомия, дренирование средостения при напряженной медиастинальной эмфиземе и экстраперикардиальной тампонаде сердца;

в) лечебно-диагностическая бронхоскопия, временная окклюзия бронха по поводу легочного кровотечения средней и тяжелой степени;

г) широкая торакотомия по поводу профузного внутри плеврального кровотечения из раненного сердца и крупных кровеносных сосудов, тампонады сердца вследствие ге мо пери карда, профузного легочного кровотечения при неосуществимости гемостаза временной окклюзией бронха.

2. Экстренные (крайне срочные, неотложные) операции выполняют в течение первых 2—3 часов после госпитализации:

а) закрытое дренирование плевральной полости и реинфузия крови при гемопневмотораксе и отсутствии показаний к широкой торакотомии;

б) шейная медиастинотомия, дренирование средостения при нарастающей медиастинальной эмфиземе и угрозе экстраперикардиальной тампонады сердца;

в) широкая торакотомия по поводу большого несвернувшегося гемоторакса с симптомами продолжающегося внутриплеврального кровотечения; обоснованного подозрения на ранение сердца и крупных сосудов; ранения грудного отдела пищевода, трахеи и бронхов I, II порядков; напряженного пневмоторакса, не устраненного закрытым дренированием плевральной полости;

г) первичная хирургическая обработка огнестрельной раны, ушивание открытого пневмоторакса.

3. Ранние срочные операции выполняют в течение первых суток:

а) повторная и вторичная хирургическая обработка огнестрельной раны; герметизация плевральной полости при вторично открывшемся пневмотораксе;

б) лечебно-диагностическая плевроскопия;

в) широкая торакотомия по поводу кровотечения, продолжающегося в плевральную полость со скоростью 300 мл/час и более (в первые 4—5 часов); большого и среднего свернувшегося гемоторакса; пневмоторакса, не ликвидированного закрытым дренированием и активной аспирацией; металлического инородного тела более 1,0 см в наибольшем измерении и неметаллического инородного тела (пыжа, обрывков одежды) в легком, средостении, перикарде.

4. Поздние срочные операции выполняют в течение 2-й — 6-й недель после ранения:

а) вторичная хирургическая обработка раны, резекция кости при огнестрельном остеомиелите; пластика дефекта кожного покрова;

б) плевральные пункции, закрытое дренирование и плевростомия по поводу острой эмпиемы;

в) резекция легкого и малые хирургические вмешательства по поводу острого абсцесса, внутрилегочной гематомы.

5. Плановые операции по поводу последствий огнестрельного ранения груди в отдаленном периоде.

Показания к широкой торакотомии имели место у 48% пострадавших с проникающим огнестрельным ранением груди.

Приводим клиническое наблюдение реанимационной торакотомии. Л., 41 года, в служебном помещении ранен выстрелом из пистолета Макарова в правую половину груди. Через 20 минут реанимационной бригадой доставлен в клинику в состоянии декомпенсированного геморрагического шока. Входное пулевое отверстие находилось в 3-м межреберье по среднеключичной, выходное — в 5-м межреберье по околопозвоночной линиям. Дыхательные шумы над правым легким не проводились, перкуторный звук тупой. Диагностированы массивное внутриплевральное кровотечение из сосудов корня легкого или средостения, большой гемоторакс. Параллельно с противошоковыми мероприятиями выполнена реанимационная торакотомия. В плевральной полости находилось 1500 мл жидкой крови, реинфузировано 1000 мл. Обнаружены обширное кровоизлияние в верхней и нижних долях, сквозная обильная кровоточившая рана корня легкого. Гематома с корня распространялась на средостение. Выполнена пневмонэктомия с раздельной обработкой элементов корня, ПХО огнестрельных ран грудной стенки. Гладкое послеоперационное течение. Выписан из клиники через 40 суток в удовлетворительном состоянии. Таким образом, активное хирургическое вмешательство явилось важнейшим звеном реанимационного лечения.

За редким исключением предпочтительна переднебоковая торакотомия в 4-м, 5-м межреберье. Этот доступ создает идеальные условия для проведения общей анестезии и реанимационных мероприятий, при необходимости — эндоскопических исследований. При данном доступе меньше риск затекания крови в бронхи контрлатерального легкого, чем при боковой торакотомии. Переднебоковая торакотомия обеспечивает хороший обзор плевральной полости, за исключением заднего ребернодиафрагмального синуса, не затрудняет манипуляции на легком. Возможно расширение доступа путем поперечного рассечения грудины для работы на сердце и структурах переднего средостения. Немаловажно и то, что этот доступ наиболее известен хирургам общехирургических стационаров.

Во время торакотомии необходима определенная последовательность врачебных действий. Важен сбор крови для реинфузии. Нужна стерильная посуда соответствующей емкости с широкой горловиной. Частичное удаление крови из плевральной полости при продолжающемся кровотечении осуществляют с максимальной быстротой. Собранную кровь передают врачу-трансфузиологу для подготовки к реинфузии. Фонтанирующее кровотечение из раненного органа останавливают временным прижатием. Заканчивают сбор крови в плевральной полости. На кровоточившие сосуды накладывают зажимы. При массивном кровотечении из ран корня и прикорневой зоны легкого с целью временного гемостаза корень пережимают сшивающим аппаратом или турникетом. В условиях «сухого» операционного поля возможна диагностика повреждений для принятия оптимального хирургического решения.

Опыт свидетельствует о частом осложненном течении зашитой огнестрельной раны легкого. Особенно негативны последствия ушивания входного и выходного отверстий сквозной раны и входного отверстия слепой. Такие действия ведут к образованию замкнутой внутрилегочной полости. Ушивания огнестрельной раны легкого по возможности следует избегать. Альтернативой этому вмешательству является резекция легкого.

При атипичной резекции легочную ткань прошивают в массе без предварительной препаровки и раздельной обработки сосудов и бронхов. Участок легкого с огнестрельной раной кнаружи от шва иссекают. Применение отечественных сшивающих аппаратов УО-40 и УО-60 облегчает и ускоряет проведение операции, однако в общехирургических отделениях они нередко отсутствуют или не готовы к работе. Поэтому атипичную резекцию, как правило, выполняют с использованием кровоостанавливающих зажимов. Чаще проводят клиновидный вариант резекции. Отступя от раны в пределах здоровых тканей, прямые зажимы накладывают под углом друг к другу. Концы зажимов в области вершины угла соприкасаются, вершина угла направлена к корню легкого. Необходимо убедиться в том, что вне границ предполагаемой резекции легочная ткань вентилируется. После иссечения поврежденного участка одиночными швами вручную прошивают легочную ткань под зажимами, накладывают шов на стыке ран. Шов раны и атипичная резекция допускаются в пределах кортикальной зоны легкого. Попытка выполнить атипичную резекцию в промежуточной зоне сопровождается прошиванием довольно крупных бронхов и сосудов, нарушением кровообращения и вентиляции в соседних периферических отделах и деформацией легкого.

Сквозное ранение корня и прикорневой зоны сопровождается обильным кровотечением из нескольких поврежденных крупных сосудов легкого. В экстремальной ситуации при массивной кровопотере действия хирургов должны быть направлены на спасение жизни раненого путем быстрой надежной остановки кровотечения во время непродолжительной операции. В этих случаях необходимо отступить от органосберегающей операции и пожертвовать частью здоровой паренхимы легкого, выполнив пневмонэктомию. В отличие от плановой хирургии операция по поводу огнестрельного ранения груди нередко проводится в неблагоприятных условиях продолжающегося травматического шока. Решительные хирургические действия должны соответствовать конкретной клинической обстановке.

Шов раны сердца и сосудов выполняют синтетическими нитями. Перикард ушивают редкими швами. Плевральную полость дренируют двумя дренажами. Необходимы внимательный заключительный осмотр стенок плевральной полости, внутренних органов и тщательный гемостаз.

Ребра сближают двумя пери костальными швами из прочного кетгута. Использование синтетических нерассасывающихся пери костальных швов, особенно в неотложной хирургии, нежелательно ввиду риска нагноения раны, остеомиелита ребер и образования лигатурных свищей. Наложить шов на ткани межреберья обычно не удается вследствие прорезывания нитей. Двумя непрерывными обвивными кетгутовыми швами соединяют сначала мышцы, затем грудную фасцию и глубокий слой подкожной клетчатки. Заканчивают операцию наложением съемных кожных швов.

При совмещении операционной и огнестрельной ран необходимы меры профилактики нагноения. Они касаются как раны, так и плевральной полости. Инфильтрация тканей раствором антибиотика в конце операции и дренирование подкожной клетчатки полутрубками, полосками перчаточной резины явно недостаточны. Если не накладывать съемных кожных швов, двухрядный кетгутовый шов не удерживает ткани до наступления сращения. Расхождению краев раны способствуют гидроторакс и гидропневмоторакс. При повышении внутриплеврального давления жидкость просачивается между швами и ускоряет расхождение сшитых тканей. Устанавливается сообщение плевральной полости с внешней средой, что служит мощным пусковым механизмом эмпиемы. В клинике разработан и успешно применяется способ зашивания операционной раны грудной стенки. После сшивания непрерывными кетгутовыми швами мышц и грудной фасции накладываем П-образные швы на марлевых валиках. Отступя 2,5—4,0 см от края раны, прочные лавсановые нити проводим через кожу, подкожную клетчатку, фасцию и, с усилием натянув, завязываем. Кожные швы не накладываем. В результате плотно соприкасаются края мышц и фасции. Кожные края и подкожная клетчатка расходятся. Создаются благоприятные условия для оттока отделяемого из раны. При сохраненном легком через дополнительный разрез под мышцы к межреберью подводим трубчатый дренаж, через который после операции осуществляем активную аспирацию. Ежедневные перевязки выполняем в случае обильного отделяемого из раны. По мере очищения и гранулирования раны уменьшается отек тканей, происходит спонтанное сближение кожных краев и заживление в течение 16—18 суток. П-образные швы снимаем через 14—15 суток.

ПХО огнестрельной раны грудной стенки, ушивание открытого пневмоторакса относится к операции повышенной сложности. Одновременно с радикальностью, созданием условий для гладкого заживления требуется обеспечить герметичность плевральной полости. Наиболее сложным и нестандартным является вмешательство по поводу ранения выстрелом в упор и с близкого расстояния из охотничьего ружья. Общая анестезия с управляемым дыханием создает идеальные условия для работы хирургов. При закрытом пневмотораксе операцию начинают с дренирования плевральной полости.

Кожу рассекают над всей зоной разрушения тканей. Только тщательный осмотр канала, раскрытого на всем протяжении, гарантирует обнаружение и удаление бактериально загрязненных инородных тел, пыжей, клочков одежды, костных отломков без надкостницы. Иссекают нежизнеспособные ткани. Неоднократно промывают рану растворами антисептиков. Обрабатывают поврежденные ребра, удаляют костные фрагменты. Иссечение тканей следует проводить в разумных пределах. Чрезмерный радикализм обработки имеет негативные стороны: утрату жизнеспособных тканей, увеличение травматичности операции и кровопотери. Небольшие участки тканей сомнительной жизнеспособности целесообразно оставить в расчете на удаление некроза при повторной обработке. Обычно в процессе обработки в зоне разрушенных ребер образуется отверстие площадью в несколько десятков квадратных сантиметров, через которое рана сообщается с плевральной полостью. Через образовавшееся отверстие осматривают частично плевральную полость, прилежащие сегменты легкого, диафрагму и средостение, удаляют кровь. Контролируют положение дренажей в плевральной полости. После этого приступают к герметизации плевральной полости. Более чем в половине подобных операций удается без значительного натяжения сшить жизнеспособные мышцы кетгутовыми швами. Дня закрытия крупных дефектов грудной стенки используют диафрагмопексию, перемещение мышечного лоскута на питающей ножке и пневмопексию. Расположение дефекта на уровне VII—IX ребер по подмышечным линиям позволяет без мобилизации наложить швы между прилежащей частью купола диафрагмы и тканями грудной стенки. Мышечный лоскут для пластического закрытия дефекта формируют из большой грудной мышцы и широчайшей мышцы спины. К пневмопексии прибегают в крайних случаях, так как этот способ наименее надежен. Вследствие пневмопексии возможно образование бронхиальных свищей.

ПХО заканчивают наложением марлевой повязки с 3% раствором перекиси водорода, на легкое после пневмопексии — с индифферентной мазью. Во время ежедневных перевязок выполняют некрэктомию. После очищения раны и появления грануляций накладывают вторичные швы или применяют пластическое восстановление кожного покрова.

Дренажи удаляют после расправления легкого. Из плевральной полости не должен выделяться даже ничтожный объем воздуха. Средний срок активного дренирования 3–4 суток. Расправление легкого необходимо подтвердить физикальными и рентгенологическими данными. Дренаж убирают не ранее чем через 24 часа после прекращения выделения воздуха. Преждевременное удаление дренажной трубки в случае нестойкого закрытая бронхоплеврального сообщения может обернуться рецидивом пневмоторакса. Объем серозного экссудата, который выделился в течение последних 24 часов, не должен превышать 50 мл. Нередко первоначально удаляют один дренаж, а через другой продолжают активную аспирацию еще I—2 суток. После удаления трубки завязывают провизорный кожный шов; при гнойном воспалении дренажный канал тампонируют мазевой турундой.

Анализ причин послеоперационных осложнений позволяет выделить **типичные диагностические и лечебные ошибки при лечении огнестрельных ранений груди.**

I. Невыполнение первичной, повторной и вторичной хирургической обработки огнестрельной раны грудной стенки при наличии показаний к данной операции.

Ошибки при проведении хирургической обработки: неполное рассечение огнестрельного канала, необнаружение инородных тел, подлежащих удалению (клочьев одежды, крупных металлических осколков и компактно расположенных дробин, пыжей), фиксация отломков ребер синтетическими нитями, первичный кожный шов без проточного пролонгированного промывания и повторной хирургической обработки раны.

II. Необоснованное расширение показаний к экстренной торакотомии.

Боковая торакотомия при легочном кровотечении без превентивной эндобронхиальной блокады источника кровотечения.

Совмещение операционной и торакотомной ран при выполнении торакотомии, кожный глухой шов при вынужденном совмещении этих ран.

Шов кетгутом ран легкого и диафрагмы.

Шов огнестрельной раны легкого вместо типичной резекции в пределах здоровых тканей.

Отказ от срочного хирургического удаления крупных инородных тел из легкого и средостения.

III. Нераспознание пневмоторакса, свернувшегося гемоторакса, инородных тел (пыжей, костных отломков) в плевральной полости, ранения позвоночника.

Неоднократные плевральные пункции вместо закрытого активного дренирования плевральной полости по поводу гемопневмоторакса.

Установка плевральных дренажей через огнестрельную и операционную раны.

Дренирование плевральной полости одной трубкой при экстренной торакотомии.

IV. Редкое использование бронхоскопии с диагностической и лечебной целью.

Отказ от продленной искусственной вентиляции при распространенном ушибе легкого и острой легочной недостаточности иного генеза.

Лечение осложнений, преимущественно инфекционных, представляет собой длительный и трудоемкий процесс.

Приводим клинические наблюдения. М., 23 лет, ранен выстрелом из пистолета Макарова с расстояния 5 метров. Через 1 час в состоянии средней степени тяжести госпитализирован в общехирургический стационар. Входное пулевое отверстие диаметром 1,3 см располагалось в 3-м межреберье по правой парастернальной линии. Пуля пальпировалась под кожей на уровне IV ребра по задней подмышечной линии. На прямой обзорной рентгенограмме груди при поступлении определялись малый правосторонний гемоторакс и инфильтративная тень в среднем легочном поле за счет ушиба. Проведена

ПХО раны, удалена пуля, дренирована плевральная полость. Несмотря на кровохарканье срочная лечебно-диагностическая бронхоскопия не проведена. Последовательно развились обтурационный ателектаз и острый гнойный абсцесс средней доли (рис. 22.7). Через 3 суток после ранения появилась лихорадка. Через неделю пациент переведен в клинику, выполнена срочная бронхоскопия. Из среднедолевого бронха удалены сгусток и темная жидкая кровь. После восстановления проходимости бронха у больного появилась гнойная мокрота с неприятным запахом. Начато терапевтическое лечение абсцесса. Через 13 суток в связи с развившимся легочным кровотечением выполнена срочная нижняя билобэктомия (рис. 22.8). В плевральной полости обнаружены сгустки крови массой 500 г. Средняя доля и базальные сегменты резко уменьшены, уплотнены, не вентилировались под повышенным давлением. Макропрепарат: средняя доля на разрезе имбибирована кровью; в проекции огнестрельного канала имелась полость деструкции, заполненная гнойным детритом и сгустками крови. В сегментарных бронхах нижней доли находилась кровь, ткань доли безвоздушная. Пациент выписан из клиники через 36 суток после резекции легкого в удовлетворительном состоянии. Можно предположить, что обтурационный ателектаз средней доли, неликвидированный после ранения, способствовал возникновению абсцесса в огнестрельном канале. Течение абсцесса осложнилось опасным для жизни легочным кровотечением. Добиться выздоровления удалось обширной резекцией легкого.

С, 22 лет, ранен в шею, грудь и живот четырьмя выстрелами из пистолета Макарова. Госпитализирован через 50 минут в общехирургический стационар в состоянии травматического шока III степени. Параллельно с противошоковыми мероприятиями выполнены операции: правосторонняя и левосторонняя торакотомии, лапаротомия. Проведена атипичная резекция нижних долей легких с раневыми дефектами, реинфузирована кровь из плевральных полостей. Исследование гематомы средостения в зоне тела *T* не проведено. Зашиты раны диафрагмы и желудка. Через 17 суток больной в удовлетворительном состоянии выписан на амбулаторное лечение. Через 3 суток после выписки в связи с возникшей лихорадкой и ухудшением состояния помещен в клинику. На обзорных рентгенограммах груди определялся участок уплотнения в нижней доле правого легкого. Компьютерная томография позволила обнаружить огнестрельный канал в теле T_{III} (рис. 22.9). Диагностирован огнестрельный остеомиелит T_{VIII}. Начато лечение линкомицином, наложен гипсовый корсет. В течение недели нормализовалась температура тела, улучшилось состояние, что подтвердило правильность диагноза.

Огнестрельные ранения живота

По нашим данным, входные огнестрельные раны чаще расположены на переднебоковой стенке живота, реже — на грудной стенке при торакоабдоминальных ранениях, а также в поясничной и ягодичной областях. Каждое третье абдоминальное ранение сквозное, выходное отверстие нередко локализовано в поясничной области. Проникающие ранения живота составили 86,3%. У каждого пятого раненого через огнестрельную рану произошло выпадение внутренних органов: большого сальника, тонкой, слепой и поперечной ободочной кишок, желудка, левой доли печени. У ряда пострадавших в момент госпитализации наблюдали выделение из брюшной полости кишечного содержимого и мочи.

Непроникающие раны в основном были нанесены отдельными дробинами рассеянного дробового заряда и осколками взрывного устройства. Их кинетическая энергия была ослаблена одеждой пострадавших. В единичных случаях непроникающий канал проходил через массивные мышечные слои задней стенки живота и таза.

Основными источниками кровотечения в брюшную полость явились раненные паренхиматозные органы, сосуды брыжеек кишок, большого сальника и забрюшинного пространства. Более чем у половины раненых объем крови, излившейся

в брюшную полость, превысил 1000 мл. Гемоперитонеум не в полной мере отразил острую кровопотерю, так как у многих пациентов имело место одновременное кровотечение в плевральную полость, забрюшинное пространство и наружу из ран туловища, конечностей.

Повреждения внутренних органов имели место у 97% пострадавших с проникающим абдоминальным ранением. В единичных случаях наблюдали разрыв паренхимы печени, ушибы ободочной кишки и почки без проникновения огнестрельного снаряда в брюшную полость и забрюшинное пространство. Толстая и тонкая кишки, печень, селезенка и желудок были повреждены чаще других внутренних органов (таблица 22.5). Соотношение числа раненных паренхиматозных и полых органов составило 1,0:1,7.

Таблица 22.5

ПОВРЕЖДЕНИЯ ВНУТРЕННИХ ОРГАНОВ ПРИ ПРОНИКАЮЩИХ ОГНЕСТРЕЛЬНЫХ РАНЕНИЯХ ЖИВОТА

Органы живота	Число раненых абс.	Показатель частоты на 1000 раненых
Толстая кишка	51	505
Тощая и подвздошная кишки	37	366
Печень и желчный пузырь	25	248
Селезенка	21	208
Желудок	19	188
Почка	13	129
Поджелудочная железа	9	89
Мочевой пузырь	3	30
Мочеточник	3	30
Двенадцатиперстная кишка	2	20

Преобладали множественные ранения двух-пяти внутренних органов живота (60% наблюдений).

Ранения печени и желчных путей

Огнестрельные травмы печени относятся к категории наиболее тяжелых повреждений живота мирного времени.

Раны портальных, кавальных ворот и центральной части органа наиболее опасны ввиду обильного кровотечения, возможной воздушной эмболии и некроза паренхимы в результате разрушения сегментарных, долевых сосудисто-секреторных ножек (А. И. Мариев, А. К. Ревской, 1993). Девитализация тканей происходит вследствие непосредственного разрушающего действия снаряда и местного нарушения кровотока. Огнестрельный канал содержит фрагменты нежизнеспособной ткани и нередко инородные тела (обрывки одежды, пыжи, дробины и др.). Канал и лучистые разрывы вскоре заполняются кровью. Огнестрельные раны печени, не подвергнутые хирургической обработке, обычно нагнаиваются и заживают вторичным натяжением. Нагноение и секвестрация участка паренхимы ведут к образованию абсцессов печени, позднему кровотечению, перитониту, холангиту, острой печеночно-почечной недостаточности, возникновению наружных желчных свищей (Т.П.Макаренко, В. Г. Липован, 1975).

В хирургии огнестрельной раны печени проблема остановки кровотечения является

весьма сложной. С целью временного гемостаза применяют марлевую тампонаду, сдавление участка печени вокруг кровоточащей раны пальцами и специальными жомами; сдавление элементов печеночно-двенадцатиперстной связки в течение 10—15 минут. Полное выключение печени из кровотока шунтированием воротной и нижней полой вен, временное сдавление брюшной аорты, чревного ствола технически сложны и редко применимы в неотложной хирургии. Использование углекислого лазера и плазменной хирургической установки с целью гемостаза вряд ли станет доступным хирургам в ближайшие годы. Наложение различных кетгутовых швов является самым распространенным способом остановки кровотечения. Чаще рану зашивают П-образными или матрацными швами, предварительно удалив влажным марлевым тампоном сгустки крови, инородные тела и отделившиеся фрагменты перенхимы. Т. П. Макаренко и соавт. (1975) указывали, что во избежание лигирования крупных кровеносных сосудов и желчных протоков при наложении швов вкол в печень со стороны диафрагмальной поверхности не должен быть глубже 2,5 см, со стороны висцеральной поверхности — 1,5 см. Безопаснее накладывать швы параллельно анатомическим бороздам. К ране печени подводят марлевые тампоны и трубчатый дренаж.

Уникальные возможности для достижения гемостаза при диффузном кровотечении из раны паренхиматозного органа (печени, селезенки, поджелудочной железы и др.) и закрытия желчных свищей дает новый препарат тахокомб, разработанный фирмой НИКОМЕД. Тахокомб представляет собой коллагеновую пластину, покрытую с одной стороны активными компонентами, способствующими свертыванию крови. После осушения рану покрывают пластиной тахокомба, которую прижимают в течение 3—5 минут. Кровотечение прекращается.

Хирургическая обработка размозженной огнестрельной раны переходит в «резекцию — обработку» печени: осторожно иссекают разрушенные и висящие на ножке куски ткани, кровоточащие сосуды захватывают зажимами и перевязывают прошивными лигатурами. На дно касательной желобоватой раны укладывают дренажную трубку, прикрывают сальником или связками и выполняют гепатопексию по Хиари—Алферову—Николаеву или нижнезаднюю гепатопексию (В. С. Шапкин, Ж. А. Гриненко, 1983).

Наружная декомпрессия желчных путей при травме печени, предложенная K. Merendino и сотр. (1963), является рациональным хирургическим приемом. Превентивная холецистостома или Т-образный дренаж общего желчного протока благоприятствует заживлению раны центральной зоны, уменьшает частоту желчного перитонита и наружных желчных свищей (С.Д.Попов, Г. И. Таруашвили, М.В.Гринев, 1978).

Торакоабдоминальное ранение имели 17 из 26 наблюдавшихся нами пострадавших с огнестрельной травмой печени и желчного пузыря.

Остальные имели изолированное ранение живота. Входные огнестрельные раны находились в зоне, границами которой были наружный край левой прямой мышцы живота, левая реберная дуга и V правое ребро спереди, VII правое ребро и правая околопозвоночная линия сзади. Нижняя граница зоны проходила по гребню правой подвздошной кости и линии, соединяющей передние верхние подвздошные ости до пересечения с наружным краем левой прямой мышцы живота.

Чаще дугих были повреждены III, V, VII и VIII сегменты печени (по классификации Couinaud, 1957).

Ряд повреждений не укладывался в традиционное деление огнестрельных ран печени на слепые, касательные и сквозные. Так, у 3 пострадавших наблюдали 1—2 контузионных щелевидных разрыва капсулы и паренхимы периферической зоны длиной до 8 см и глубиной до 2 см. Они располагались сагиттально на диафрагмальной поверхности. Эти разрывы — трещины не имели непосредственной связи с основным огнестрельным каналом, т. е. находились на определенном удалении от последнего. В одном случае они образовались при внебрюшинном ранении выстрелом в пределах сплошного действия дроби.

Самым разрушительным вариантом была взрывная рана печени у 7 человек. Она возникла в результате выстрела в упор или с расстояния, близкого к упору, из

стрелкового оружия среднего и крупного калибра. Пробивное, разрывное действие огнестрельного снаряда и пороховых газов привело к отрыву, разрушению крупного участка печеночной ткани с образованием дефекта органа в виде зияющей раны. Наибольший размер раневого дефекта достигал 16 см. Края и дно раны представляли собой неровную кровоточившую поверхность с частично отделенными фрагментами паренхимы сомнительной жизнеспособности.

При взрывных ранах выполнена «резекция-обработка». Для перитонизации раневой поверхности использовали большой сальник на питающей ножке, круглую связку печени, малый сальник- В одном наблюдении перитонизация выполнена передней стенкой тела желудка. У двух больных обширную и глубокую рану, из которой продолжалось диффузное кровотечение, тампонировали по Микуличу следующим образом. Дно и стенки раны укладывали пластинами гемостатической губки и покрывали двумя слоями марли в виде «мешка». Центр «мешка» предварительно прошивали длинной прочной нитью, потягиванием за которую марлю удаляли спустя определенный срок. Сформированный таким образом «мешок» туго заполняли марлевым тампоном, смоченным 5% раствором аминокапроновой кислоты. Конец тампона и нить выводили на брюшную стенку через дополнитльный разрез. Постепенное удаление тампона начинали через 3—4 дня и заканчивали через 9—10 дней. Тампон во время очередной перевязки присыпали порошком йодоформа или ксероформа. Неодномоментное удаление тампона вело к постепенному уменьшению объема марлевого «мешка». Салфетку, выстилавшую поверхность раны, извлекали за нить не ранее 11—14 дня. Сочные грануляции под салфеткой не травмировались во время перевязок.

Хирургическая обработка слепых и сквозных кровоточащих ран сопряжена с риском оставления рентгеннеконтрастных инородных тел: пыжей, обрывков одежды, фрагментов пластмассовых пуговиц и др.

Приводим наблюдение. Т., 19 лет, случайно выстрелил себе пулей в живот. В участковой больнице проведена экстренная лапаротомия. В брюшной полости содержалось 1000 мл крови. Рана 6*2,5 см в зоне левой продольной борозды печени ушита П-образными швами, подведены марлевые тампоны и дренажная трубка. Перелита донорская кровь. Через 5 дней после операции появились лихорадка и желчеистечение по дренажу, через 10 дней — правосторонний экссудативный плеврит. Больной в тяжелом состоянии переведен в клинику. По дренажу в правом подреберье выделялась желчь, смешанная с гноем, по 150—200 мл в сутки. Плевральными пункциями и введением антибиотиков плеврит излечен. Гнойный свиш в правом подреберье продолжал функционировать. При фистулофафии констатирован слепой затек контраста в подпеченочном пространстве, не сообщавшийся с желчными протоками. Через 3 месяца после ранения проведена операция иссечения гнойного свища. Свищ в зоне левой продольной борозды заканчивался полостью на глубине 3 см от висцеральной поверхности печени. Стенки полости были покрыты гнойными фануляциями. В полости обнаружены бумажный пыж и шелковые лигатуры. Инородные тела удалены, стенки подвергнуты кюретажу и обработке антисептиками. Полость дренирована трубкой и марлевым тампоном. Наступило выздоровление.

Тщательная ревизия огнестрельной раны печени на предмет инородного тела должна быть непреложным правилом. При продолжающемся кровотечении необходимо прибегнуть к одному из приемов временного гемостаза, удалить сгустки крови влажным тампоном и струей стерильной жидкости, затем обследовать раневой канал. Жизнеспособные края линейной раны с целью гемостаза целесообразно сблизить швами.

При линейных разрывах с успехом применили двойной петлистый шов, описанный А. И. Мариевым (1975). На расстоянии 2,0—2,5 см от краев раны и почти на всю глубину ее проводили кетгутовую нить большой круглой иглой. Затем нить проводили в обратном направлении через поверхностный слой печени, осуществив вкол и выкол на 1,0—1,5 см ближе к краям раны. Этой же нитью подхватывали

стежок шва над капсулой и создавали вторую петлю шва. Тягой за концы нити в одном направлении сближали концы раны и завязывали шов. К ране печени подводили дренажную трубку и 1—2 марлевых тампона с целью отграничения от свободной брюшной полости.

Раны желчного пузыря ушивали кисетным швом и укрепляли последний серо-серозными одиночными швами. Несостоятельность швов желчного пузыря не наблюдали.

Осложненный послеоперационный период у 4 пациентов явился следствием некроза паренхимы печени в зоне огнестрельной раны. Клинические симптомы ограниченного некроза ткани печени: лихорадка, интоксикация, парез кишечника, печеночная желтуха — появились в первые дни после ранения. Содержание билирубина в крови достигало 60,0 мкмоль/л. О некротическом распаде печеночной ткани свидетельствовало повышение активности аминотрансферазы в крови. Активность аспартат-аминотрансфераз (АсАТ) к исходу 24 часов после травмы возрастала до 8,8 мкмоль/л/ч и аланин-аминотрансферазы (АлАТ) — до 15,6 мкмоль/л/ч. Коэффициент де Ритиса (отношение активности АсАТ/АлАТ) снизился до 0,56. По мере того как происходили секвестрация и постепенное отторжение некроза, содержание билирубина и активность аминотрансфераз в крови нормализовались.

Секвестрацию паренхимы, внутрипеченочную гематому и абсцесс печени выявляют компьютерной томографией (Ф. И. Тодуа, 1991). В норме денситометрические показатели паренхимы печени по условной шкале Хаунсфилда составляют 50—70 ед.Н. Плотность гематомы в первые часы и сутки после ее образования незначительно отличается от плотности печеночной паренхимы. В этих случаях эффективна методика «усиления» изображения контрастным веществом, так как гематома не контрастируете^. Через 4—8 суток после возникновения гематома визуализируется без «усиления» в виде негомогенной зоны пониженной плотности 5—10 ед.Н. Абсцесс выявляется в виде негомогенной зоны с неровным контуром и понижением плотности от 0 до 20 ед.Н. и более.

0. Б. Порембский, А. И. Чалганов (1977) по историям болезней периода Великой Отечественной войны изучили частоту и причины возникновения наружных желчных свищей. Свищ образовался у 81 (8,8%) из 923 раненых с огнестрельной травмой печени. Авторы установили следующие причины данного осложнения.

1. Запоздалая, недостаточно радикальная хирургическая обработка раны печени и невыполнение этого вмешательства. Чаще осложнялись свищом раны диафрагмальной **и** задней поверхностей, так как эти области труднодоступны для осмотра и операции.

2. Функциональные и морфологические нарушения оттока желчи в двенадцатиперстную кишку в послеоперационном периоде.

3. Гнойно-некротические осложнения раневого процесса.

Мы наблюдали наружный паренхиматозный свищ у 6 человек, то есть у каждого четвертого пострадавшего с травмой печени. Четверо из них получили взрывную и двое — сквозную рану органа в результате выстрела в упор или с близкого расстояния. У всех раненых были повреждены крупные сосудисто-секреторные структуры центральной зоны печени, поэтому у троих в послеоперационном периоде, помимо желчного свища, возник ограниченный некроз паренхимы. Окрашивание повязки желчью появилось на *А*—5-й день после ранения. В первое время желчь примешивалась к серозно-кровянистому отделяемому. Спустя 1—2 недели экссудат становится гнойным, с обильной примесью желчи.

В период максимального функционирования наружного билиарного свиша ежесуточный объем выделений колебался от 100 до 400 мл. Частичная потеря желчи не оказала существенного влияния на пищеварение и систему свертывания крови. **Свищ** существовал от 5 до 12 недель. Два фактора значительно влияли на скорость заживления свища. Некротический печеночный субстрат препятствовал развитию фибропластических процессов в ране печени. После лизиса и отторжения некроза возникали благоприятные условия для гранулирования и контракции раны. Дефект стенки желчного протока в результате этих процессов заживал. Низкое внутрипротоковое давление, несомненно, ускоряло

ликвидацию свища. Это достигалось назначением средств, устраняющих спазм гладких мышц большого дуоденального сосочка и стимулирующих моторику пищеварительного тракта. Назначали папаверин, но-шпу, платифиллин в инъекциях, 10% раствор сернокислой магнезии внутрь, метоклопрамид (церукал) внутрь по 10 мг 3 раза в день до еды или внутримышечно по 10 мг (2,0 мг раствора) 2 раза в сутки.

Таким образом, основные пути оптимизации исходов огнестрельных ранений печени заключаются в наложении холецистостомы при повреждении центральной зоны, выявлении и устранении дефектов диафрагмы, удалении инородных тел, гемостазе, адекватном дренировании брюшной полости и поэтапной секвестрэктомии в случае некроза паренхимы в послеоперационном периоде.

Ранения поджелудочной железы

Глубокое расположение и тесные взаимоотношения с окружающими анатомическими образованиями объясняют ничтожную вероятность изолированного огнестрельного ранения поджелудочной железы. Сочетание повреждения железы и магистральных кровеносных сосудов является нередким вариантом смертельной огнестрельной травмы живота. Пострадавший погибает от массивного кровотечения на месте происшествия или при транспортировке в лечебное учреждение. Поэтому клиницисты располагают единичными наблюдениями огнестрельного ранения поджелудочной железы.

А. Б. Молитвословов, В. И. Филин (1994) наблюдали огнестрельную рану только у 5 из 103 пациентов с открытой травмой железы. Умерли 4: от травматического шока — 1, от некротического панкреатита — 1 и от гнойно-септических осложнений — 2 больных. Авторы выделили четыре вида повреждений поджелудочной железы: ушиб, разрыв железы без повреждения поджелудочного (вирсунгова) протока, разрыв повреждением протока, сочетанная панкреатодуоденальная травма.

Огнестрельная травма создает условия для развития травматического панкреатита. На тяжесть течения панкреатита влияют: объем первичного травматического некроза поджелудочной железы, диаметр поврежденного сосуда и степень нарушения целости протоковой системы (В. И. Филин и соавт, 1990).

При огнестрельной травме, как правило, имеется значительный объем первично нежизнеспособных тканей. Вследствие повреждения сосудов развивается вторичный ишемический некроз паренхимы железы. Некротические формы травматического панкреатита составили 75,3%, гнойно-деструктивные осложнения панкреатита наблюдались у 29,0% больных. Эти же авторы ссылаются на сводную статистику NORTH RUP (1972), согласно которой летальность при огнестрельных ранениях поджелудочной железы в несколько раз превысила летальность при ножевых ранах и составила 48—60%.

В.И.Филин и соавт. (1990, 1994) разработали систему рациональных хирургических вмешательств до развития травматического панкреатита. При ушибе железы рекомендуются рассечение брюшины, эвакуация забрюшинной гематомы и дренирование парапанкреатической клетчатки. Огнестрельную рану поджелудочной железы зашивать не следует. Осуществляют гемостаз лигированием кровоточащих сосудов. Диффузное капиллярное кровотечение может быть остановлено тампонированием с использованием гемостатической губки. Через незашитую рану из поврежденных структурных элементов железы выделяются панкреатический сок и экссудат. Марлевые тампоны и трубчатый дренаж, подведенные к ране железы, обеспечивают отведение наружу этих жидкостей.

При разрушении хвоста и тела левее левых мезентериальных сосудов целесообразна левостороняя резекция поджелудочной железы. При ранении панкреатического протока выполняют его наружное дренирование или к зоне повреждения подводят марлевые тампоны и трубчатый дренаж.

Ушиб железы с кровоизлияниями под капсулу и в парапанкреатическую клетчатку

мы наблюдали у 7, огнестрельную рану тела поджелудочной железы с дефектом паренхимы длиной 2,5 и 4,0 см без повреждения протока — у 2 раненых. Во всех случаях экстренная лапаротомия выполнена в первые часы после травмы, до появления симптомов острого травматического панкреатита. Тяжесть состояния 7 раненых в момент проведения экстренной операции явилась.следствием значительных повреждений других органов брюшной полости, но не поджелудочной железы.

Некротический панкреатит развился у 4 пострадавших: у 2 — с раной и у 2 — с ушибом железы и недренированной забрюшинной гематомой. У этих больных наблюдался упорный парез кишечника, следствием которого были вздутие живота, икота, тошнота, повторная рвота застойным желудочно-дуоденальным содержимым. Выраженная интоксикация, тахикардия, соматогенный психоз дополняли клиническую картину. В отличие от острого асептического панкреатита нетравматического происхождения панкреатит вследствие огнестрельной травмы начинался и протекал в условиях массивной гнойно-гнилостной инфекции.

Основными источниками инфекции были содержимое раненной ободочной кишки и огнестрельный снаряд. Гнойно-некротический панкреатит у 3 пациентов протекал в форме гнилостной флегмоны и явился основной причиной смерти. При аутопсии поврежденный отдел железы представлял собой фрагменты паренхимы в состоянии гнилостного распада. Гнойно-гнилостное воспаление распространилось на парапанкреатическую жировую клетчатку. У одного раненого образовался гнойный абсцесс в головке поджелудочной железы.

При постановке диагноза учитывали особенности повреждения, в частности, забрюшинную гематому в зоне поджелудочной железы, клинические симптомы, перечисленные выше, амилазурию.

Неблагоприятное течение огнестрельного некротического панкреатита убеждает в необходимости проведения профилактики хирургических вмешательств на поврежденной железе при экстренной лапаротомии и терапевтических мероприяий, рекомендуемых при остром панкреатите. В комплексную профилактическую терапию целесообразно включение препарата сандостатин (АО Сандоз, Швейцария). Являясь производным естественного гормона соматостатина, препарат подавляет секрецию пептидов и серотонина, продуцируемых в гастроэнтеропанкреатической эндокринной системе. Вследствие этого резко снижается внешняя и внутренняя секреция поджелудочной железы. Назначение препарата во время операции и после нее снижает частоту послеоперационного острого панкреатита, абсцессов поджелудочной железы и панкреатических свищей. Для профилактики осложнений первую дозу 0,1 мг вводят подкожно за 1 час до лапаротомии. После операции сандостатин назначают подкожно по 0,1 мг 3 раза в сутки на протяжении 7 дней.

Ранения селезенки

Э. А. Нечаев, Л. Н. Бисенков (1995) наблюдали повреждение селезенки в 9,5% торакоабдоминмальных огнестрельных ранений во время локальных военных конфликтов последних лет. П. Н. Зубарев и соавт. (1990) отметили кровотечение из селезенки в 28% наблюдений гемоперитонеума огнестрельного происхождения. Эти авторы, а также Н. Н. Гурин, В. И. Вовк (1991) считают спленэктомию по поводу огнестрельного ранения операцией выбора.

При утрате селезенки нарушаются иммунные реакции организма на внедрившиеся бактерии. Человек становится предрасположенным к инфекционным процессам, имеющим тенденцию к генерализации. Разработаны способы хирургического лечения с сохранением поврежденной селезенки (Р. М. Гланц, М. М. Рожинский, 1973 и др.). В практической работе применяют ушивание поверхностных одиночных ран узловыми рассасывающимися швами с прокладками из большого сальника и мышцы. Можно дос-

тичь гемостаза биологической тампонадой раны большим сальником, размятой скелетной мышцей, жировой клетчаткой, гемостатическими губками. Материал, использованный с целью тампонады, фиксируют к селезенке одиночными швами или прижимают марлевыми тампонами. Висящий на ножке, оторванный полюс отсекают, предварительно пережав ножку селезенки. Раневой дефект ушивают П-образными или матрацными швами с подведением пряди большого сальника.

Предложены способы аутотрансплантации ткани после спленэктомии (Л. В. Поташов и др., 1988; В. И. Пашкевич и др., 1990). В. И. Пашкевич и соавт. выполнили реимплантацию ткани селезенки у 26 из 49 пациентов с огнестрельным ранением. Авторы использовали следующую методику. Из декапсулированной селезенки в радиальном направлении делали срезы ткани толщиной 0,2—0,3 см площадью 3 см^2. После отмывания от крови в физиологическом растворе с пенициллином 5—7 фрагментов помещали в складку большого сальника. Отдельными кетгутовыми швами сшивали листки сальника между фрагментами ткани.

Повреждение селезенки наблюдали у 21 (20,8%) пострадавшего с проникающими ранениями живота. Торакоабдоминальное ранение имели 18 и абдоминальное — 3 человека. У большинства пациентов входная рана располагалась на передней поверхности груди от IV до VII ребра. При сквозном ранении выходное отверстие находилось на уровне X—XII левых ребер между задней подмышечной и лопаточной линиями.

Ранения органа были разнообразными. В половине случаев имела место тяжелая травма органа: разрушение, размозжение селезенки дробовым снарядом, охотничьей пулей и пороховыми газами в результате выстрела в упор, радиальные, лучистые глубокие разрывы капсулы и паренхимы от диафрагмальной поверхности до ворот, полный и частичный разрыв ножки. В одном случае частичный разрыв ножки сочетался с повреждением паренхимы и образованием большой подкапсульной гематомы. Наблюдали также отрыв полюса, раны верхнего края длиной до 3 см, сквозные и слепые одиночные дробовые раны. Изолированное, без учета внутригрудных повреждений, ранение селезенки имело место в единичных случаях. Чаще наблюдали сочетание травмы селезенки и прилежащих органов: желудка, ободочной кишки, хвоста поджелудочной железы, печени и левой почки. В момент госпитализации большинство пострадавших находилось в состоянии травматического шока III степени и предагональном состоянии. Причиной шока у этих пациентов было кровотечение в брюшную полость объемом 1,0—2,5 л преимущественно из ран селезенки. Наиболее частыми симптомами были головокружение, одышка, бледность кожи и видимых слизистых оболочек, частый, слабого наполнения пульс, артериальная гипотония.

Наложением гемостатических швов с фиксацией пряди большого сальника кровотечение остановлено у 4 пострадавших с дробовыми ранами. У них селезенка сохранена. В остальных случаях выполнена спленэктомия. Реимплантация ткани по описанному выше способу проведена у 2 больных.

Удаление селезенки, имеющей короткую ножку, может оказаться сложным вмешательством. Приводим клиническое наблюдение. Я., 21 года, ранен в грудь выстрелом в упор из охотничьего ружья. Через 1,5 часа доставлен в ЦРБ в состоянии средней степени тяжести. Входная рана диаметром 4 см с опаленными краями сообщалась с плевральной полостью в VII межреберье по левой передней подмышечной линии. Через выходную рану 6$_x$6 см по задней подмышечной линии выпали желудок и большой сальник. Под эндотрахеальным наркозом проведена экстренная операция. Рассечены мягкие ткани между входной и выходной ранами, удалены разрушенные ткани и отломки ребер. Обнаружена рана диафрагмы длиной 9 см, через которую в плевральную полость и в выходное отверстие сместились внутренности. Последние возвращены в брюшную полость, дефект диафрагмы ушит. Плевральная полость дренирована, наложены швы на рану грудной стенки. Выполнена срединная лапаротомия. Селезенка с большой подкапсульной гематомой фиксирована в глубине поддиафрагмального пространства Ножка и связки имбибированы кровью. Сделан дополнительный поперечный разрез брюшной

стенки. При попытке выделить в гематоме ножку селезенки и наложить зажимы началось обильное кровотечение. Последнее временно остановлено тугой марлевой тампонадой. Хирург, прибывший из клиники через пять часов, перевязал магистральные сосуды селезки, использовав доступ через полость малого сальника путем рассечения желудочнооободочной связи и задней париетальной брюшины. Селезенка удалена, ее ложе дренировано силиконовой трубкой. Наблюдалось ограниченное нагноение раны грудной стенки. Выздоровление.

Таким образом, огнестрельное ранение селезенки, как правило, сопровождается обильным кровотечением в брюшную полость и является показанием к спленэктомии. При обильном кровотечении из ранеуной фиксированной селезенки, имеющей короткую и широкую ножку, безопаснее и проще лигировать селезеночные сосуды у верхнего края поджелудочной железы через полость малого сальника.

Ранения желудка

Желудок по частоте огнестрельных повреждений уступает кишечнику. Тесные взаимоотношения с соседними паренхиматозными и полыми органами объясняют редкость изолированного ранения желудка. Глубокое расположение проксимального отдела органа в левом поддиафрагмальном пространстве обуславливает высокую вероятность травмы при левосторонних торакоабдоминальных ранениях. Известны трудности интраоперационной ревизии задней стенки, особенно проксимального отдела, внебрюшинных полей кардии и пилорического отдела, дна и зон прикрепления связочного аппарата. Эти трудности увеличиваются у гиперстеников с обильными отложениями жировой клетчатки. Агрессивные факторы желудочного сока в травмированном желудке создают предпосылки для возникновения эрозий и язв, осложненных кровотечением. Острые осложненные язвы пищеварительного тракта чаще возникают при огнестрельных ранениях, чем при других видах травм. Типичная локализация острых язв — пилороантральный отдел желудка и двенадцатиперстная кишка (Ю. И. Соседко, 1987).

Повреждение желудка имели 19 (18,8%) пострадавших с проникающим абдоминальным ранением. У 11 человек желудок был травмирован в результате левостороннего торакоабдоминального ранения; входная рана локализовалась на передней грудной стенке ниже 4-го ребра. В остальных случаях входное отверстие находилось на переднебоковой стенке живота. Сквозную рану желудка наблюдали у 8 человек. В одном наблюдении дробовой заряд при выстреле в упор в собственно надчревную область привел к образованию дефектов 7х6 см обеих стенок, что связано с разрывным действием пороховых газов. Локализация повреждений: дно — 1, кардия — 2, тело — 14, выходной отдел — 2.

Раны желудка ушивали двумя рядами одиночных швов. Края раны размером 1,0 см и более перед наложением швов иссекали. После операции не менее 3 суток дренировали желудок назогастральным зондом. Несостоятельности швов не было.

При операции по поводу ранения необходимо учитывать неравномерную толщину стенки желудка. В области дна она наименьшая и приближается к толщине стенки тонкой кишки. Неперитонизированная травматическая гематома в этой зоне может привести к перфорации стенки желудка и развитию поддиафрагмального перитонита. Такое осложнение и последовавший летальный исход наблюдали у 1 из 3 раненых с огнестрельным ушибом стенки желудка.

Тщательный осмотр задней стенки желудка обязателен при наличие раны передней стенки. Для осмотра следует широко рассечь желудочнооободочную, при необходимости — и желудочноселезеночную связки. В случае диагностических затруднений целесообразно прибегнуть к фиброгастродуоденоскопии на операционном столе. Учитывая повышенный риск образования стрессовых эрозий и острых язв, в послеоперационном периоде полезно назначение антацидных средств и блокаторов гистаминовых H_2-рецепторов.

Ранения двенадцатиперстной кишки

Клинические наблюдения огнестрельных ранений двенадцатиперстной кишки исключительно редки. А. И. Ермоленко (1948) среди 702 проникающих огнестрельных ранений живота военного времени констатировал повреждения этого органа только в 3 (0,4%) наблюдениях, в то время как желудок был ранен в 54 (7,7%), тощая и подвздошная кишки в 226 (32,2%) случаях.

Редкость клинических наблюдений объясняется глубоким расположением duodenum рядом с крупными кровеносными сосудами. Одновременное ранение кишки и сосудов ведет к быстрой смерти пострадавшего на догоспитальном этапе.

В публикациях мирного времени в основном приведены сведения о повреждении двенадцатиперстной кишки в результате закрытой травмы живота. Как у взрослых, так и у детей отмечена чревычайно высокая летальность: до 50% — при изолированном и до 90% — при сочетанных повреждениях (А. Г. Пугачев, Е. И.Финкельсон, 1981). Плохие исходы лечения объясняются не только послеоперационной несостоятельностью кишечного шва, перитонитом и панкреатитом, но также нераспознанием раны кишки при экстренной лапаротомии. Интраоперационное обследование внебрюшинных частей двенадцатиперстной кишки при наличии забрюшинной гематомы затруднено. О вероятном внебрюшинном ранении кишки свидетельствуют, кроме забрюшинной гематомы, пузырьки газа, студенистый отек и желто-зеленоватая окраска тканей, окружающих duodenum. Осмотр верхней части кишки, которая на $^3/_4$ покрыта брюшиной, несложен за исключением нижнезадней стенки, прилежащей к голове поджелудочной железы, общему желчному протоку и воротной вене. Доступен осмотру также покрытый брюшиной перед нелатеральный участок нисходящей части кишки выше корня mesocolon. Нижняя часть duodenum, за исключением участка за корнем брыжейки тощей кишки, обычно хорошо контурируется под париетальной брюшиной задней стенки живота. Дня исследования нижней части поперечную ободочную кишку необходимо сместить вверх, а петли тонких кишок вниз, рассечь париетальную брюшину вдоль нижней части. Обязательна мобилизация двенадцатиперстной кишки по Кохеру. Для этого рассекают брюшину и передний листок корня брыжейки поперечной ободочной кишки вдоль наружного края нисходящей части. Преимущественно тупым путем разделяют рыхлую клетчатку позади duodenum. Мелкие сосудистые тяжи рассекают после диатермокоагуляции. Смещая отслоенную двенадцатиперстную кишку вместе с головкой поджелудочной железы вперед и медиально, широко обнажают ее внебрюшинную поверхность. В забрюшинном пространстве отчетливо контурируется нижняя полая вена. Для обнаружения дефекта кишечной стенки предложены специальные приемы. Легко выполняется проба с красителем. Через стерильный назодуоденальный зонд в двенадцатиперстную кишку вводят 150—200 мл жидкости, окрашенной раствором метиленового синего. Перед введением жидкости накладывают резиновый турникет тотчас за привратником желудка и мягкий зажим на первую петлю тощей кишки для создания замкнутого пространства. По вытеканию окрашенной жидкости находят дефект стенки. Информативна интраоперационная дуоденография с использованием водорастворимого контрастного вещества, также вводимого через назодуоденальный зонд. Этот диагностический способ позволяет объективировать ранение кишки.

После экономного иссечения краев рану зашивают обычно двухрядным швом. При внебрюшинном расположении дефекта необходимо дренировать забрюшинное пространство. Тампон и трубку выводят наружу через дополнительный разрез в правой поясничной области. После операции крайне важно не допустить гипертензию в просвете кишки. Застой содержимого в двенадцатиперстной кишке значительно увеличивает риск несостоятельности швов и послеоперационного панкреатита. Постоянная эвакуация дуоденального содержимого осуществляется через назодуоденальный или гастродуоденаль-

ный зонд; последний выводится на переднюю брюшную стенку через гастростому. Для временного выключения двенадцатиперстной кишки предложено формирование обходного гастроеюноанастомоза в сочетании с кетгутовым циркулярным слизисто-подслизистым швом в выходном отделе желудка. При большом дефекта кишки, особенно в сочетании с травмой головки поджелудочной железы, A. J. Donovan, W. E. Hagen (1966) предложили производить дуоденосгомию, стволовую поддиафрагмальную ваготомию, антрумэктомию и гастроеюноанастомоз.

Неудовлетворительные результаты зашивания раневого дефекта стенки, особенно крупного, побудили к разработке других хирургических вмешательств. Заслуживает внимания наложение дуоденоеюноанастомоза. Преимуществом операции является короткий прямой естественный путь для пассажа дуоденального содержимого, что способствует заметному уменьшению послеоперационного стаза в duodenum. Для анастомоза используют одну из проксимальных петель тощей кишки, имеющую брыжейку достаточной длины. Между приводящим и отводящим отделами кишечной петли накладывают брауновское соустье или мобилизуют кишку по Ру. Подготовленную таким образом тощую кишку проводят через окно mesocolon к двенадцатиперстной кишке. При наличии технических условий можно наложить дуоденоеюноанастомоз бок в бок, используя рану duodenum после иссечения размозженных краев.

Расхождению швов помимо диуоденальной гипертензии способствуют агрессивные ферменты панкреатического сока. Поджелудочная железа в той или иной мере повреждается при огнестрельном ранении duodenum. Несостоятельность швов внутрибрюшинной стенки ведет к распространенному перитониту, внебрюшинной стенки — к развитию забрюшинной флегмоны и дуоденального свища. Дуоденальный свищ огнестрельного происхождения протекает исключительно тяжело и нередко ведет к летальному исходу.

Приводим клиническое наблюдение. Больной П., 18 лет, получил сквозное дробовое ранение живота в результате выстрела в упор из охотничьего ружья. Доставлен в ЦРБ в крайне тяжелом состоянии через 3 часа 40 минут после травмы. Бледен. Заторможен. Пульс 130 в минуту, слабого наполнения. АД 70 и 30 мм рт. ст. Входная огнестрельная рана с опаленными краями располагалась в правом подреберье по передней подмышечной линии, выходная — справа от позвоночника на уровне L_{II}. Макрогематурии не было. После двухчасовой интенсивной предоперационной подготовки выполнена экстренная широкая лапаротомия. Обнаружены некроз восходящей ободочной кишки на протяжении 15 см в результате разрушения магистральных кровеносных сосудов, разрыв брюшины правой мезентериальной пазухи и рана двенадцатиперстной кишки размером 1,0$_x$1,0 см в области нижнего изгиба. Клетчатка забрюшинного пространства от правой почки до пограничной линии малого таза пропитана кровью. Из огнестрельного канала задней брюшной стенки извлечены пыж и обрывки одежды. Рана двенадцатиперстной кишки зашита двумя рядами одиночных швов. Выполнена резекция слепой и восходящей ободочной кишки, сформирована концевая илеостома, дистальный конец ободочной кишки ушит наглухо. Через выходную огнестрельную рану к зашитому дефекту двенадцатиперстной кишки подведены дренажная трубка и марлевый тампон. Ревизия правого мочеточника не проведена. Шов брюшины задней брюшной стенки. Операционная рана брюшной стенки зашита наглухо.

Через двое суток после операции замечено выделение мочи через выходную огнестрельную рану. Нарастали парез кишечниа, интоксикация, обезвоживание. Переведен в клинику в тяжелом состоянии. На экскреторной урограмме констатировано слабое контрастирование чашечно-лоханочной системы правой почки и отсутствие тени правого мочеточника. Левая почка и мочеточник не изменены (рис. 22.11). Выполнена срочная релапаротомия. В брюшной полости содержалась мутная кровянистая жидкость. Швы на двенадцатиперстной кишке состоятельны. Обнаружены полный анатомический

перерыв правого мочеточника на расстоянии 3 см от ворот почки, распространенное гнилостное воспаление и некроз забрюшинной клетчатки. Выполнены нефрэктомия, дренирование забрюшинного пространства через поясничный разрез. Тонкая кишка на всем протяжении интубирована назоинтестинальным перфорированным зондом. Брюшная полость дренирована. В удаленной почке на разрезе имелись кровоизлияния. Послеоперационный период протекал очень тяжело, развилась несостоятельность швов двенадцатиперстной кишки. Больной умер через 13 суток после ранения.

На аутопсии, помимо перечисленных инфекционных осложнений, обнаружены кровоизлияния и гнойный абсцесс в головке поджелудочной железы.

Ранения тощей и подвздошной кишки

Хирургическая тактика при огнестрельных повреждениях тощей и подвздошной кишки является менее дискуссионной проблемой по сравнению с тактикой при травме двенадцатиперстной и толстой кишок. Н. Н. Гурин, В. И. Вовк (1991) рекомендуют раны жизнеспособной тонкой кишки, расположенные не ближе 6—8 см одна от другой, зашивать двухрядными узловыми швами в поперечном направлении. Размозженные края кишечной стенки перед наложением швов необходимо иссечь в пределах неизмененных тканей. Показаниями к резекции тонкой кишки авторы считают большие разрушения, полный перерыв кишечной трубки, множественные раны на ограниченном участке, явную нежизнеспособность или сомнительную жизнеспособность при повреждении мезентериальных кровеносных сосудов. И. А. Ерюхин и соавт. (1995) указывают, что при травматическом шоке слизистая кишки утрачивает барьерные функции, и происходит контаминация тонкой кишки оральной и толстокишечной инфекцией. Признается целесообразность интестинальной интубации и терапии с помощью специальных перфорированных зондов. Интестинальная терапия включает в себя кишечный диализ, деконтаминацию тонкой кишки, энтеросорбцию и внутри кишечное введение антиоксидантов. Лечение проводят до восстановления нормального пассажа кишечного химуса.

Ранения тощей и подвздошной кишки, по нашим данным, представлены разрушениями кишечной трубки и брыжейки на протяжении 10 см и более, пулевыми ранами длиной 1,0—3,5 см и многочисленными дробовыми ранами диаметром 0,5 см.

Тяжелые повреждения были результатом выстрела в упор из охотничьего ружья и не зависели от снаряжения патрона (пуля, мелкая дробь, картечь). Несомненно пробивное и разрывное действие на кишку пороховых газов. Разрушительная роль пороховых газов при выстреле в упор подтверждена следующим наблюдением. П., 21 года, ранен в живот холостым выстрелом в упор из охотничьего ружья. Через 3 часа в крайне тяжелом состоянии доставлен в ЦРБ. Рана диаметром 1,5 см с опаленными краями располагалась в пупочной области. Параллельно с противошоковыми мероприятиями проведена экстренная лапаротомия. В брюшной полости обнаружено 1600 мл крови с каловыми массами. Разрушены участок подвздошной кишки длиной 6 см, правый ободочный изгиб и нижний край печени в области VI и VII сегментов. Выполнены резекция поврежденной петли тонкой кишки с анастомозом конец в конец, резекция ободочной кишки с образованием колостомы. Удалены фрагменты некротизированной печеночной ткани и наложены гемостатические швы. Через дополнительный разрез в правой поясничной области дренированы поддиафрагмальное подпеченочное и забрюшинное пространства. Послеоперационный период осложнился абсцессом малого таза; абсцесс дренирован. Колостома ликвидирована через 9 месяцев. Больной выздоровел.

У 24 раненых выполнена резекция тонкой кишки в пределах здоровых тканей с восстановлением непрерывности пищеварительного канала. Длина удаленного сегмента зависела от размеров разрушения стенки, локализации множественных ран, нарушения

брыжеечного кровообращения и составила среднем 70,0±9,0 см. У остальных пострадавших огнестрельные раны числом от 1 до 12 зашиты двухрядными швами в поперечном направлении. Наблюдали несостоятельность двенадцатиперстно-тощекишечного анастомоза у одного больного.

Ранения толстой кишки

Проблема лечения огнестрельных ран толстой кишки не решена. Неудовлетворительные результаты лечения объясняются анатомическими и функциональными особенностями этого органа. Стенка толстой кишки тоньше стенки тощей и подвздошной кишок. Поэтому кишечный шов выполнить труднее. Недоучет данного факта таит в себе опасность сквозного прокола толстокишечной стенки при наложении швов Ламбера. Внутриорганные артерии толстой кишки формируют малоразвитую сеть анастомозов. Передние и задние прямые артерии, отходящие от «параллельного» сосуда, образуют в стенке сосудистое разветвление в форме высокого треугольника с коротким основанием (Е. А. Дыскин, 1972). Возможность компенсации кровообращения за счет внутриорганных связей в толстой кишке выражены слабее по сравнению с тонкой кишкой. Наличие заднего безбрюшинного поля значительной протяженности, отделенного лишь тонким листком фасции Тольдта от параколона, создает предпосылки для возникновения распространенной забрюшинной флегмоны при ранении этого участка стенки ободочной кишки.

В 1,0 г содержимого толстой кишки имеется от 30 до 40 миллиардов микробов, преимущественно анаэробов (Я. Д. Витебский, 1988). Выход каловой массы с колоссальной бактериальной обсмененностью за пределы кишечной стенки ведет к массивному инфицированию тканей, быстрому развитию местной и генерализованной инфекции. Газообразование в просвете толстой кишки, особенно в условиях паралитической кишечной непроходимости, обуславливает значительное повышение внутри полостного давления и является одним из ведущих причинных факторов несостоятельности толстокишечного шва.

Эффективность различных операций по поводу огнестрельной раны слепой и ободочной кишок анализируется в работах последнего десятилетия (Гурин Н. Н., Вовк В. И., 1991; Зубарев П. Н., 1990). В приведенных работах хирургические приемы авторов достаточно схожи. Рану величиной до половину окружности после экономного иссечения ушибленных краев зашивают в поперечном направлении двумя рядами одиночных швов. Кишку с ушитой одиночной точечной, касательной раной при отсутствии перитонита погружают в брюшную полость. Зашитые раны более 2 см, а также мелкие раны, обработанные в условиях реактивной стадии перитонита, экстраперитонизируют на переднебоковой или задней брюшной стенке. Через отдельный разрез к зашитому дефекту подводят дренажную трубку диаметром 1,0 см. Благоприятное влияние на течение послеоперационного периода оказывает декомпрессия желудочно-кишечного тракта с помощью гастроинтестинального зонда. В ряде случаев ушивание раны сочетают с проксимальной колостомией.

При значительном разрушении ободочной кишки авторы рекомендуют после резекции оба конца кишки вывести в виде стом вдали от срединной операционной раны. Используют также методику Гартмана при ранении нисходящей и сигмовидной ободочной кишки: после удаления поврежденной части проксимальный конец выводят в виде ануса, дистальный конец зашивают. В ряде ситуаций выводят разрушенную часть кишки из брюшной полости на брюшную стенку.

Обычно при формировании концевой колостомы конец толстой кишки выводят «столбиком» высотой 5 см или образуют «плоский» кишечный свищ. Иссекают кожу с подкожной клетчаткой на участке 2х3 см, проникают в брюшную полость и париетальную брюшину сшивают с кожей одиночными швами. Через образованный ход выводят конец кишки и фиксируют этими же швами. Брыжейку выведенной кишки сшивают с

брюшиной бокового канала, чтобы не произошло ущемление петель тонкой кишки в щелевидном пространстве между толстой кишкой и боковой стенкой живота (П. В.Еропкин, 1991).

Нами отмечено более частое повреждение сегмента поперечной ободочной кишки, переходящего в левый ободочный изгиб (таблица 22.6). Соотношение числа повреждений правой и левой половины толстой кишки составило 1:2. Наиболее тяжелые ранения возникли в результате выстрела из охотничьего ружья в упор и в пределах сплошного, а также относительно сплошного действия дроби. Огнестрельный снаряд и пороховые газы полностью разрушили участок кишки или образовали крупный дефект стенки у 28,8% раненых этой группы. Дробовые раны толстой кишки диаметром до 0,5 см в количестве от 2 до 26 были сквозными, слепыми и касательными. Многочисленные дробовые раны на небольшом протяжении кишки сопоставимы по тяжести повреждения с анатомическим перерывом. Безбрюшинная часть кишки была повреждена у 17 (32,7%) раненых. Нарушение магистрального кровоснабжения и закономерный ишемический некроз части кишки в 5 случаях возникли вследствие отрыва кишечной трубки от брыжейки, разрыва ободочных и «параллельных» сосудов.

Резекция толстой кишки с формированием колостомы выполнена у 13, шов раны кишки выполнен у 24 пострадавших. Обычно применяли двухрядный шов после иссечения краев дефекта. Изолированные мелкие дробовые раны не иссекали. Сегмент кишки с ушитой раной (ранами) в половине случаев экстраперитонизировали. Зона ушиба кишки у 3 больных погружена серозными швами; в 3 наблюдениях кишка в области ушиба признана герметичной и жизнеспособной, лечебные действия не предприняты.

Таблица 22.6

ПОВРЕЖДЕНИЯ ТОЛСТОЙ КИШКИ

Кишка	Вид повреждения							Всего	
	Анатомический перерыв	Рана 1/2-2/3 окружности	Рана 1-2 см	Дробовые раны	Непроникающие раны	Ушиб стенки кишки	Ранение ободочных артерий	абс.	%
Слепая	1		1	3		1		6	9,0
Восходящая ободочная	3	1		4			2	10	14,9
Правый ободочный изгиб			1		1 .			2	3,0
Поперечная ободочная	2	1	2	5	1	2	2	15	22,4
Левый ободочный изгиб	3	2	3	3			1	12	17,9
Нисходящая ободочная	2	1		4	1	2		10	14,9
Сигмовидная ободочная	2	1	3	3	1	1		11	16,4
Прямая		1						1	1,5
Всего: абсолютные	13	7	10	22	4	6	5	67	100,0
%	19,4	10,4	14,9	32,8	6,0	9,0	7,5		100,0

Несостоятельность толстокишечного шва после операции наблюдали у 3 раненых.

У 2 пациентов произошла перфорация сигмовидной кишки в зоне ушиба. Негерметичность стенки в перечисленных ситуациях проявилась через 3—12 суток после операции в виде выделения каловых масс и газов по дренажному и огнестрельным каналам. Несформированный толстокишечный свиш значительно ухудшил течение инфекционных осложнений, продолжавшихся после операции. Срочная изоляция сегмента толстой кишки с дефектом стенки от брюшной полости и забрюшинного пространства представлялась необходимым спасительным приемом.

Итак, толстая кишка чаще других органов повреждается при огнестрельном ранении живота мирного времени. Более чем у половины раненых фактически имеют место разрушение *и нежизнеспособность участка кишки. Неблагоприятным фактором является преимущественное поражение левой половины, где формируются плотные каловые массы и содержатся газы. Множественные повреждения ободочной кишки в результате выстрела из дробового ружья не являются редкостью, поэтому интраоперационное исследование должно выполняться тщательно, без поспешности. Необходим особенно внимательный осмотр ободочных изгибов и безбрюшинных полей. Разрушенные участки, как правило, подлежат резекции в пределах жизнеспособных тканей с образованием концевой илеостомы или колостомы. Рану до 2 см правой половины при отсутствии перитонита можно ушить и обязательно экстраперитонизировать. Брюшную полость и забрюшинное пространство следует санировать и дренировать.

Срок хирургического лечения сформированных кишечных свищей не ограничен строгими временными рамками. Он определяется общим состоянием пациента и местными воспалительными явлениями. Стабильное удовлетворительное состояние, стойко нормальная температура тела, отсутствие воспалительных процессов брюшной стенки и мацерации кожи вокруг свища представляют собой благоприятные условия для восстановления непрерывности пищеварительного тракта.

Огнестрельные ранения забрюшинного пространства

В современных публикациях содержится мало сведений об огнестрельных ранениях забрюшинного пространства. Клиническое значение этой проблемы несомнено по ряду причин. В забрюшинном пространстве расположены крупные артериальные и венозные сосуды, повреждение которых опасно для жизни. Интраоперационная ревизия этих анатомических областей представляет более сложную задачу, нежели полости брюшины. Инфекционные осложнения огнестрельных ран паренхиматозных и полых органов, расположенных забрюшинно, трудны для распознавания и лечения.

Ранение забрюшинного и тазового клетчаточных пространств наблюдали у 55 пострадавших, в том числе у каждого второго пациента с проникающим ранением брюшной полости (таблица 22.7).

Проникающие ранения груди имели 14 (25,4%) человек. Лишь у 4 пострадавших огнестрельный канал не проникал в грудную и брюшную полости, то есть имело место изолированное ранение забрюшинного пространства и пристеночных клетчаточных щелей малого таза.

Множественные инфицированные инородные тела в задней брюшной стенке не являлись редкостью. Войлочные и бумажные пыжи, клочья одежды, фольга застревали, как правило, в забрюшинном пространстве и внутрибрюшной фасции, а пули и дробины — в квадратной, подвздошной и большой поясничной мышцах, реже в мышцах и фасциях спины (таблица 22.8).

Таблица 22.7

ПОВРЕЖДЕННЫЕ ОРГАНЫ ЖИВОТА У ПОСТРАДАВШИХ, ИМЕВШИХ РАНЕНИЕ ЗАБРЮШИННОГО ПРОСТРАНСТВА

Интра- и мезоперитонеальные органы	Число наблюдений	В т. ч. ранения безбрюшинной части	Ретроперитонеальные органы и крупные сосуды	Число наблюдений
Желудок	6	1	Почка	14
Двенадцатиперстная кишка	2	2	Мочеточник	3
Тощая и подвздошная кишки	23		Поджелудочная железа	9
Толстая кишка	35	17	Крупные кровеносные сосуды	5
Печень	8	3		
Селезенка	9	—		
Желчный пузырь	1	—		
Мочевой пузырь	3	2		

Таблица 22.8

ИНОРОДНЫЕ ТЕЛА В ЗАДНЕЙ БРЮШНОЙ СТЕНКЕ

Инородные тела	Число наблюдений	
	абс.	%
Гильза, дробь, пыжи, обрывки одежды	1	1,8
Дробь, фольга, обрывки одежды	3	5,5
Дробь, пыжи	12	21,8
Дробь	6	10,9
Пуля	7	12,7
Металлический осколок	1	1,8
Всего	30	54,5

Источником забрюшинной и тазовой гематомы у 42 (76,4%) раненых явились поврежденные органы: толстая кишка, почка, поджелудочная железа, а также магистральные сосуды и пристеночные сосудистые ветви. Ограниченную гематому по ходу огнестрельного канала наблюдали редко. У большинства раненых кровоизлияние занимало 2—3 соседних клетчаточных пространства: собственно забрюшинное, паракольное и «средостение» живота, реже пространство от диафрагмы до дна малого таза.

В момент госпитализации клиническая картина у большинства пострадавших складывалась из симптомов травматического шока и перитонита. Предположить повреждение забрюшинного пространства и клетчаточных пространств малого таза возможно по направлению огнестрельного канала, особенно при сквозном ранении. Неопровержимым доказательством травмы почки была макрогематурия у пострадавших, имевших

ранение верхнего этажа брюшной полости. Преимущественно вентродорсальное направление раневого канала через брюшную полость обусловило массивное инфицирование забрюшинного пространства содержимым поврежденных полых органов. Инфекция заносилась огнестрельными и вторичными снарядами. Важнейшим механизмом инфицирования явился выброс тонкокишечного химуса и каловых масс в момент ранения и вытекания через дефект стенки кишки в интервале между травмой и экстренной операцией.

Хирургическое вмешательство на забрюшинном пространстве затрудняли значительная глубина операционного поля, сложность топографоанатомических отношений и имбибиция тканей кровью. При первичной экстренной лапаротомии у ряда раненых не диагностированы повреждения поджелудочной железы, почки, мочеточника, двенадцатиперстной и ободочной кишок, мочевого пузыря, общей и наружной подвздошной артерии, а также в забрюшинном пространстве не были обнаружены пыжи и обрывки одежды.

Повреждение полого органа, не распознанное во время экстренной лапаротомии, проявилось через 2—5 суток нарастающей интоксикацией и выделением из забрюшинного пространства содержимого пищеварительного канала или мочи.

Летальность при сочетанных огнестрельных ранениях органов брюшной полости и забрюшинного пространства в 2 раза выше по сравнению с изолированным ранением брюшной полости. Одной из причин высокой летальности являются сочетанные гнойные осложнения.

Нагноение ран стенок живота

Степень интраоперационного бактериального обсеменения находится в прямой зависимости от вскрытия просвета полых органов, особенно толстой кишки, продолжительности операции и хирургических приемов защиты операционной раны от инфицированного содержимого брюшной полости. Высокий уровень обсеменения бактериями наблюдается при совмещении операционной и огнестрельных ран. Возникновению инфекционного осложнения способствуют грубая травма и ишемия тканей во время операции при недостаточной величине разреза, ведущие к некрозу, а также гематомы и скопление отечной жидкости в полостях между сшиваемыми слоями брюшной стенки. Источником инфицирования раны в послеоперационном периоде может явиться брюшная полость. Перитонит, продолжающийся после операции, сопровождается повышенным давлением в брюшной полости вследствие пареза кишечника. Пиковое повышение внутри брюшного давления в момент рвоты и кашля ведет к прорезыванию швов и расхождению глубоких слоев раны. В образовавшееся щелевидное пространство устремляется гнойный экссудат, в результате этого быстро наступает нагноение операционной раны на всем протяжении.

Гнойник в подкожной клетчатке распознается легко по общим проявлениям инфекционного осложнения и местным изменениям. Кожа в области раны гиперемирована, ткани отечные, плотные, болезненные. Нередко между швами выделяются капли гноя. Диагностика нагноения в глубоких слоях: под апоневрозом, между мышцами, в предбрюшинной жировой клетчатке — путем осмотра и пальпации раны может быть затруднена. Особенно сложным делом является распознавание глубоких гнойников у мускулистых и полных субъектов. В этих случаях диагностике помогают ультразвуковое исследование и разведение краев раны зажимом или зондом.

Операция по поводу гнойной раны заключается в удалении мертвых и нежизнеспособных тканей, одномоментном значительном снижении степени микробного обсеменения и создании условий для оттока гнойного экссудата. В дальнейшем рану можно лечить под сменной повязкой до полного заживления, наложением вторичных швов после

купирования острого гнойного воспаления и закрытым способом — проточным орошением раствором антисептика и активной аспирацией. Показанием для открытого, под сменными повязками, способа лечения являются глубокие бухтообразные карманы, некроз и воспалительная инфильтрация тканей, анаэробная инфекция, дигестивные свищи в ране.

Флегмона огнестрельной раны наблюдается у пострадавших, пораженных выстрелом в упор и с расстояния, близкого к упору, из охотничьего ружья. При таких повреждениях происходит расслоение мышечных пластов наружной косой, внутренней косой и поперечной мышц с образованием слепых карманов. Дно полости, образованной пороховыми газами и снарядом, чаще находится между средней и задней подмышечными линиями. В межмышечных пространствах содержатся сгустки крови, кусочки разрушенных мышц и клетчатки, дробины, волокна одежды и фрагменты пыжа. В ряде случаев межмышечные карманы сообщаются с забрюшинным пространством через щелевидные разрывы тканей и дробовые раневые каналы. При первичной хирургической обработке входной раны, помимо рассечения и иссечения нежизнеспособных тканей, необходимы исследование, санация и адекватное дренирование через дополнительный разрез пораженных межмышечных клетчаточных пространств. Невыполнение этого правила ведет к возникновению распространенной флегмоны стенок живота.

Отрицательное влияние на течение огнестрельного раневого процесса оказывает введение через огнестрельную рану марлевых тампонов и трубчатых дренажей в брюшную полость. Инфицирование тканей за счет экссудата брюшной полости стимулирует и поддерживает гнойное воспаление. Особенно тяжело и длительно протекает гнойно-некротическое воспаление у раненых с несформированными каловыми свищами сигмовидной кишки, которые открываются одновременно в огнестрельные раны передней брюшной стенки и поясничной области.

Глухой шов огнестрельной раны стенки живота недопустим. Рассечение в пределах здоровых тканей, создание путей свободного оттока раневого отделяемого и возможностей аэрации, изоляция огнестрельного канала от брюшной полости и пищеварительного тракта являются необходимыми условиями для неосложненного заживления раны.

Перитонит

Перитонит вследствие огнестрельного ранения живота представляет собой особую своеобразную форму распространенного воспаления брюшины, обусловленную мгновенной альтерацией и контаминацией серозного покрова у лиц с неизмененным до ранения эндокринным и иммунным статусом. При огнестрельном перитоните стремительно увеличиваются патоморфологические и патофизиологические нарушения, которые через 1—2 суток после травмы могут принять необратимый характер (К. М. Лисицин, А. К. Ревской, 1988; К. М. Курицын, 1990). В момент ранения паренхиматозных и полых органов происходит пульсирующий выброс из огнестрельного канала разрушенных тканевых частиц и жидкого содержимого. Одновременные колебательные движения временной пульсирующей полости раненного органа и стенок живота ведут к инфицированию поверхности брюшины, удаленной от раневого канала. Содержимое желудка, двенадцатиперстной и тощей кишок, желчных и панкреатических протоков, излившееся в брюшную полость, вызывает химическое повреждение брюшины.

Кровь и инфекция в брюшной полости являются опасным сочетанием. Ускоряется темп развития перитонита и увеличивается вероятность летального исхода.

Экстренную операцию по поводу проникающего огнестрельного ранения живота следует рассматривать с двух позиций. Во-первых, лапаротомия является реанимационным мероприятием по устранению непосредственной угрозы для жизни. Во-вторых,

операция — эффективный метод лечения инфекцонных осложнений огнестрельной раны в полости брюшины и забрюшинном пространстве. Операция выполняется на инфицированных тканях. Ранение полых органов, особенно толстой кишки, многократно увеличивает степень бактериального обсеменения и риск прогрессирования инфекционных осложнений в послеоперационном периоде. Действия хирурга направлены на прекращение поступления содержимого поврежденного полого органа в брюшную полость оптимальным приемом.

Промывание брюшной полости во время операции лишь временно уменьшает уровень бактериального обсеменения. Если не предусмотреть превентивные меры, быстрое размножение микробов, особенно в зоне некроза тканей, приведет к гнойному осложнению в послеоперационном периоде. Необходимо отграничить неудаленную зону огнестрельного повреждения органа, брюшной стенки и пр. от брюшной полости марлевыми тампонами. Так как тампоны обладают слабыми кратковременными дренажными свойствами, отток экссудата из инфекционного очага обеспечивают трубчатым силиконовым дренажем с широким просветом. Боковые отверстия вырезают вблизи конца дренажной трубки. Трубку подводят непосредственно к инфекционному очагу кнутри от ограничивающих марлевых тампонов. Возможно подведение двух и даже трех трубчатых дренажей. Удаляют ослизненные тампоны постепенно на 7-е—9-е сутки.

Показаниями к лапаротомии являются:

1) генерализованный послеоперационный перитонит; формирование множественных очагов воспаления в различных отделах живота;

2) распространенный перитонит в сочетании с эвентрацией кишок через гнойную рану; высокий риск эвентрации при гнойно-некротической флегмоне операционной раны;

3) распространенный гнойный перитонит в стадии полиорганной недостаточности;

4) перитонит в сочетании с некротическим процессом в брюшной полости и забрюшинном пространстве;

5) анаэробный перитонит (В. К. Гостищев и соавт., 1992 г.).

Авторы используют два варианта открытого ведения брюшной полости. Плоскостное дренирование заключается во введении большого влажного марлевого тампона под апоневроз и сближении краев раны несколькими лавсановыми нитями, проведенными через кожу в 3—4 см от краев раны. Санацию брюшной полости и смену тампона проводят 1 раз в сутки, развязав узлы кожных лавсановых швов. При втором варианте лапаростомии для временного закрытия брюшной полости используют «молнию-застежку». Во время перевязки проводят осмотр брюшной полости и промывание ее растворами антисептиков.

Интубация тонкой кишки перфорированным зондом и интестинальная терапия в послеоперационном периоде являются эффективным способом борьбы с энтеральной токсинемией, развившейся на фоне травматического шока и пареза кишечника.

При перитоните, прогрессирующем после операции, боль в животе носит постоянный, тягостный, распирающий характер. Она возникает вследствие раздражения болевых рецепторов в воспаленной брюшине и в стенке петель кишок, переполненных жидким содержимым и газами. Средства, стимулирующие перистальтику желудочно-кишечного тракта, оказывают нестойкий эффект. Отхождение газов и необильный стул после очередной стимуляции кардинально не изменяют субъективных и объективных данных. Живот остается вздутым, болезненным при пальпации. Определяется положительным симптом Щеткина-Блюмберга. Над мезогипогастральными областями имеется тимпанический перкуторный звук. Редкие короткие кишечные шумы, звук переливающейся жидкости и шум плеска в растянутых кишечных петлях при сотрясении брюшной стенки подтверждают некупированный парез пищеварительного тракта.

В условиях прогрессирующего перитонита инфузионной терапией не удается компенсировать водно-электролитные потери и ликвидировать обезвоживание организма.

Пациента беспокоит постоянная жажда. Сухой язык покрыт серо-желтым налетом. Сухость слизистой оболочки глотки затрудняет речь. Обращают на себя внимание снижение тургора кожи, заостренные черты лица, запавшие глазные яблоки. Снижается суточный диурез, повышается относительная плотность мочи до 1020—1030. У всех больных наблюдаются тахикадия 100-130 в минуту, учащенное дыхание вследствие высокого положения диафрагмы и метаболического ацидоза. В анализах периферической крови отмечается стойкий лейкоцитоз и нарастающий нейтрофильный сдвиг лейкоцитарной формулы. Лейкоцитарный индекс интоксикации превышает 5,0.

На обзорной рентгенограмме живота определяется вздутие желудка, петель тонкой и толстой кишок, утолщение и нечеткость складок слизистой оболочки в результате отека. В расширенных тонкокишечных петлях жидкость преобладает над газом. Петли кишок, содержавшие газ и жидкость, занимают центральное положение в брюшной полости; латеральные отделы затенены за счет скопления выпота в боковых каналах.

Ультразвуковое исследование подтверждает наличие жидкости в поддиафрагмальном пространстве, малом тазу.

При релапаротомии в первую очередь устраняют дефекты экстренной лапаротомии, выполняют гастроинтестинальную интубацию. Редко для интубации тонкой кишки используют илеостому. После удаления тонкокишечного содержимого проводят тщательный осмотр, санацию и дренирование брюшной полости через дополнительные разрезы стенки живота. По показаниям дренируют забрюшинное пространство.

Релапаротомии, в основном повторные, завершенные нами лапаростомией, привели к выздоровлению всех больных.

При огнестрельном ранении желудка и кишки зашивание брюшной полости без дренажей является весьма рискованным решением и может применяться как исключение. Надежда на то, что брюшина справится с инфекцией, призрачна, нереальна. Адекватное хирургическое вмешательство на поврежденном органе желудочно-кишечного тракта, гастроинтестинальная интубация, тщательная санация и полноценное дренирование брюшной полости, лапаростомия в случаях массивного инфицирования содержимым толстой кишки — таковы пути снижения частоты прогрессирующего огнестрельного перитонита в послеоперационном периоде. Лапаростомия является эффективным методом хирургического лечения распространенного огнестрельного перитонита.

Забрюшинная и тазовая флегмона

Забрюшинная и тазовая флегмона, возникшая вследствие огнестрельного ранения, протекает исключительно тяжело. Активное всасывание микробных токсинов и токсических продуктов распада собственных тканей проявляется поражением центральной нервной системы (заторможенность, бред), тахикардией, артериальной гипотонией, сосудистым коллапсом и снижением диуреза. В ряде наблюдений флегмона распространяется на переднебоковую брюшную стенку и грудную клетку, на ягодичную область и бедро. Повторная операция на забрюшинном пространстве включает в себя вмешательство на поврежденном органе, если таковое требуется, например, нефрэктомию, шов раны двенадцатиперстной кишки и др. Удаляют инородные тела, не обнаруженные при первичной операции. В забрюшинное пространство вводят марлевые тампоны и трубчатые дренажи через дополнительный, обычно поясничный разрез. Из 28 больных с забрюшинной и тазовой флегмоной, по нашим данным, выздоровели 15.

Приводим клиническое наблюдение. И., 30 лет, крепкого физического развития (рост 193 см, масса тела 105 кг), ранен выстрелом из пистолета Макарова с расстояния около 1 метра. Через 40 минут доставлен в городскую больницу. Во время транспортировки введено в вену струйно 800 мл полиглюкина. Состояние очень тяжелое. Затормо-

жен. Бледен. Пульс нитевидный. АД 70 и 40 мм рт. ст. Входная рана располагалась по средней линии на 2 см выше пупка, выходная — в проекции XI правого ребра между лопаточной и задней подмышечной линиями- Передняя брюшная стенка напряжена. Выполнена экстренная срединная лапаротомия, дополненная поперечным разрезом вправо от пупка. В брюшной полости содержалось 2,5 л крови, перемешанной с калом. Обнаружены 3 раны тощей кишки диаметром 1,0—1,5 см на протяжении 30 см, сквозная рана правого ободочного изгиба, отрыв фрагмента правой доли печени в зоне VI и VII сегментов. Проведены резекция 15 см тощей кишки с анастомозом конец в конец и ушивание третьей раны тощей кишки, резекция илеоцекального угла, восходящей ободочной кишки, ободочного изгиба с наложением илеотрансверзоанастомоза и выведением концевой трансверзостомы в правом подреберье. Раневая поверхность печени 10*15 см после гемостаза укрыта прядью большого сальника на ножке. Рассечена выходная огнестрельная рана, удалены отломки XI ребра. Через эту рану к печени подведен марлевый тампон. Второй тампон введен в паракольную клечатку через поперечный операционный разрез брюшной стенки. Малый таз дренирован силиконовой трубкой. Гемотрансфузией возмещена острая кровопотеря. В послеоперационном периоде развились общий гнойный перитонит, флегмона передней брюшной стенки, некротическая пояснично-подвздошная флегмона, в дальнейшем — межмышечная флегмона грудной стенки, двусторонний серозно-фибринозный плеврит. Через 4 суток в клинике выполнены релапаротомия, санация брюшной полости, интубация тонкой кишки через колостому и лапаростомия. Проведены четыре плановые санации брюшной полости. После удаления некротизированной паракольной клетчатки забрюшинное пространство тампонировано по Микуличу через разрез в правой поясничной области (рис. 22.11). На передней и правой боковой поверхности грудной стенки на уровне 3-го и 8-го ребер сделаны широкие разрезы, дренировано клетчаточное пространство под большой грудной мышцей и широчайшей мышцей спины. Двусторонний экссудативный плеврит ликвидирован пункциями. Потеря массы тела за время болезни составила 26 кг. Проводились антибактериальная терапия, гемотрансфузии, дополнительное парэнтеральное питание. Состояние больного постепенно улучшилось. Инфекционные осложнения ликвидированы. Поэтапным перемещением кожножировых лоскутов на питающих ножках закрыта обширная гранулирующая рана передней брюшной стенки. Выписан на амбулаторное лечение в удовлетворительном состоянии через сорок суток после ранения. Колостома закрыта внебрюшинным способом через 2 месяца. Осмотрен через полгода. Жалоб нет. Восстановил массу тела. Ведет активный образ жизни, занимается спортом.

Анализ данного наблюдения позволяет утверждать, что ведущее значение в группе тяжелых инфекционных осложнений имела забрюшинная некротическая флегмона. Через огнестрельный канал инфекция поступала в брюшную полость и в клетчаточные пространства грудной стенки. Очевидны дефекты дренирования при экстренной лапаротомии. Оптимальным было бы введение тампонов и трубчатых дренажей через поясничный разрез, но не через выходную огнестрельную и операционную раны.

Изучение осложнений и летальных исходов огнестрельных ранений живота позволяет выделить следующие лечебно-диагностические ошибки.

1. Отказ от первичной, повторной или вторичной хирургической обработки огнестрельной раны при наличии показаний к данной операции и первичный кожный шов после ПХО раны.

2. Малые операционные разрезы и нестандартные доступы, не позволяющие выполнить полное исследование брюшной полости. Глухой кожный шов операционной раны при ранении толстой кишки и распространенном гнойном перитоните.

Выполнение широкой лапаротомии вместо диагностической лапароскопии при подозрении на проникающий характер единичных дробовых ран переднебоковой стенки живота.

Поздняя лапаротомия в условиях перитонита вследствие диагностической ошибки — нераспознанного в первые часы проникающего ранения с повреждением полого органа.

Неполная ревизия зоны огнестрельного канала, пропуск повреждений внутренних органов, магистральных сосудов, диафрагмы, а также проникших инородных тел.

3. Отказ от превентивных лечебных мер и операций: холецистостомии при ранении центральной зоны печени; экстраперитонизации поврежденного участка толстой кишки; гастроинтестинальнои интубации при распространенном огнестрельном перитоните.

Восстановление непрерывности толстой кишки, т. е. формирование толстокишечного анастомоза во время экстренной операции.

Шов раны поджелудочной железы.

4. Ошибки дренирования: отказ от классического дренирования брюшной полости и забрюшинного пространства через дополнительные разрезы по поводу инфекционных осложнений, введение дренажной трубки и тампона через огнестрельную рану брюшной стенки.

5. Отказ от лапаростомии в терминальной стадии перитонита.

Торакоабдоминальные и сочетанные ранения груди и живота

Л. Н. Бисенков (1985) считает огнестрельные торакоабдоминальные ранения наиболее тяжелыми ввиду одновременного повреждения органов груди и живота, нарушения целости диафрагмы, инфицирования двух серозных полостей с развитием воспалительных процессов. Левосторонние торакоабдоминальные ранения более опасны и чаще заканчиваются летальным исходом из-за множественных повреждений органов брюшной полости.

По нашим данным, малокалиберная пуля и отдельные дробины образовывали на диафрагме мелкие дефекты диаметром от 0,3 до 0,8 см. Раны диаметром от 1,5 до 3,0 см, нанесены пулей пистолета, карабина, охотничьего ружья. В результате выстрела в упор из охотничьего ружья, независимо от снаряда (пуля, дробь), у пострадавших возникла рана диафрагмы длиной от 3 до 6 см. У 3 пострадавших образовались дефекты размером 10х6 см, 15х4 и 15х6 см вследствие разрушения сухожильного центра и отрыва мышечной части диафрагмы от ребер струей пороховых газов под очень высоким давлением. Кровотечение из размозженных краев раневого дефекта диафрагмы в момент операции обычно отсутствовало. У каждого четвертого раненого произошло перемещение органов брюшной полости: большого сальника, желудка и ободочной кишки в левую плевральную полость. Ущемление перемещенных внутренностей в дефекте диафрагмы в остром периоде огнестрельной травмы не наблюдали.

Органами-мишенями явились легкое и сердце в грудной полости, селезенка, печень, поперечная ободочная кишка с левым ободочным изгибом и желудок в брюшной полости. Поджелудочная железа, почка, тонкая кишка и абдоминальный отдел пищевода были повреждены в единичных наблюдениях.

Диагностические и лечебные мероприятия выполняют параллельно. Решают следующие задачи.

1. Обнаружение огнестрельных повреждений в грудной, брюшной полости и забрюшинном пространстве.

2. Выявление клинических синдромов и симптомов: пневмоторакса, медиастинальной эмфиземы, гемоторакса, гемоперитонеума, перитонита, гематурии, острой кровопотери, травматического шока и др.

3. Выделение ведущих симптомов, определяющих течение ранения и возможный неблагоприятный исход.

4. Определение перечня неотложных оперативных вмешательств и очередности их проведения.

В условиях дефицита времени необходимо провести информативные непродол-

жительные исследования. Не следует пренебрегать тщательным и полным осмотром раненого. Изменение перкуторного звука, ослабление или исчезновение дыхательных шумов над одним из легочных полей, глухость сердечных тонов наблюдаются при проникновении пули и дробин из брюшной в грудную полость. Диагностическая польза неотложной обзорной рентгенографии грудной клетки и живота несомненна. По данным А. Н. Кишковского и соавт.-(1987), к рентгенологическим симптомам торакоабдоминального ранения относятся: гемопневмоторакс, высокое расположение и неровность контура диафрагмы, пневмоперитонеум, перемещение органов живота в плевральную полость. Симптомом гемоперитонеума является затенение боковых каналов брюшной полости на задней рентгенограмме в прямой проекции в горизонтальном положении пациента. Наличие на рентгенограммах в двух проекциях теней пули, дробин в грудной полости и расположение входной раны на туловище ниже уровня прикрепления диафрагмы повышает вероятность торакоабдоминального ранения.

Свободную жидкость: кровь, экссудат и др. — в брюшной полости можно обнаружить с помощью ультразвукового исследования, лапароцентеза с «шарящим» катетером и лапароскопии. Наиболее информативна лапароскопия. При наличии гемопневмоторакса перед лапароскопией дренируют плевральную полость.

Отказ от лапаротомии при огнестрельном ранении груди ниже IV ребра нужно обоновать клиническими, рентгенологическими данными и диагностической лапароскопией. Игнорирование этих мероприятий может привести к несвоевременной диагностике внутрибрюшного кровотечения и ранения диафрагмы, что подтверждается следующим клиническим наблюдением.

Г., 20 лет, получил одиночное сквозное ранение груди из автомата с расстояния 2 метра. Через полчаса в состоянии средней степени тяжести госпитализирован в общехирургическое отделение. Входная рана находилась в X межреберье на 6 см кнутри от левой лопаточной линии, выходная — в V межреберье по левой средней подмышечной линии. Диагностированы проникающее сквозное ранение левой половины груди, малый гемоторакс. Клинических симптомов кровотечения в брюшную полость и перитонита не было. Лапароскопия не проведена. Гемоторакс ликвидирован дренированием. После выписки из стационара беспокоила тупая боль в левой половине груди и левом подреберье при физической работе. Через 8 месяцев после ранения в момент подъема груза появилась сильная боль в левом подреберье, иррадиировавшая в лопаточную область; спустя несколько часов — повторная рвота желудочным содержимым. В течение двух суток в ЦРБ проводилось лечение острого панкреатита. Симптомы болезни не купированы, состояние ухудшилось. На рентгенограммах в 2-х проекциях в левой плевральной полости выявлен полый орган, содержавший много газа и жидкости. Диагностирована ущемленная травматическая диафрагмальная грыжа. Прибывший из клиники торакальный хирург выполнил экстренную левостороннюю боковую торакотомию в VI межреберье. В левой плевральной полости находились ущемленные большой сальник и желудок за исключением выходного отдела. Овальный дефект 5_x6 см располагался в сухожильном центре и поясничной части диафрагмы. Края дефекта плотные толщиной 1 см. Ущемляющее диафрагмальное кольцо рассечено, жизнеспособный желудок опорожнен с помощью назогастрального зонда и вправлен в брюшную полость. Резецирован большой сальник. Иссечены рубцовые края отверстия в диафрагме. Дефект ушит одиночными лавсановыми швами с созданием дубликатуры в сухожильном центре. В течение недели после операции наблюдалось угнетение моторно-эвакуаторной функции желудка, в дальнейшем — гладкое течение послеоперационного периода. Обследован через] год. Жалоб нет. Работает. На рентгенограммах груди имеется деформация левого купола диафрагмы плевродиафраггаальными спайками. Легкие прозрачные.

Таким образом, у пациента Г. в остром периоде травмы не был диагностирован торакоабдоминальный вариант ранения и не ликвидирован дефект диафрагмы. Сфор-

мировалась хроническая травматическая диафрагмальная грыжа. Ущемление последней в течение двух суток трактовалось как «острый панкреатит». Причинами второй диагностической ошибки явились недоучет огнестрельной травмы груди в анамнезе и невыполнение рентгенографии груди при повторной госпитализации.

Анализ клинических и рентгенологических симптомов у больных с торакоабдоминальным ранением позволяет выделить 3 варианта течения травмы. При первом варианте отчетливо превалируют признаки повреждения груди: а) ранение сердца, магистральных кровеносных сосудов, гемоперикард; б) большой гемоторакс, как правило, в сочетании с продолжающимся внутриплевральным кровотечением; в) гемопневмоторакс без тенденции к расправлению легкого в условиях активного дренирования; г) ранение грудного отдела пищевода; д) двусторонний гемопневмоторакс. Во втором варианте преобладают симптомы ранения брюшной полости и забрюшинного пространства: кровотечение в эти анатомические области, макрогематурия, перитонит, выпадение в огнестрельную рану брюшной стенки поврежденной петли кишки. При третьем варианте клинические симптомы повреждений груди и живота выражены в равной степени.

Полостные операции у раненых клинических групп представлены в таблице 22.9.

Таблица 22.9

ПОЛОСТНЫЕ ОПЕРАЦИИ ПРИ ТОРАКОАБДОМИНАЛЬНЫХ РАНЕНИЯХ

Операция	Клиническая группа			Число раненых		Умерли
	I	II	III	абс.	%	
Торакотомия + лапаротомия	13	3	—	16	31,4.	4
Лапаротомия + торакотомия	1	5	—	6	11,7	2
Торакотомия и лапаротомия одновременно	—	1	—	1	2,0	1
Тораколапаротомия	—		1	1	2,0	—
Торакотомия, диафрагмотомия	5	—	—	5	9,8	1
Лапаротомия + ПХО раны груди	—	18	2	20	39,2	3
Лапароскопия + ПХО раны груди	2	—	—	2	3,9	—
Всего...	21	27	3	51	100,0	11

Экстренная операция является прежде всего важнейшим диагностическим мероприятием. Интраоперационная диагностика огнестрельного торакоабдоминального повреждения более сложна, нежели колото-резаного ранения. Сложность интраоперационной ревизии объясняется значительными разрушениями тканей и органов, продолжающимся кровотечением из нескольких источников, длинным и нередко извилистым огнестрельным каналом. Особенно трудна диагностика множественных повреждений вследствие поражения зарядом дроби и многочисленными осколками при взрывной травме.

Обнаружение и устранение дефектов диафрагмы является одним из ответственных этапов операции. Обследование грудобрюшной преграды со стороны плевральной полости при стандартной широкой торакотомии и отсутствии плевральных сращений обычно не представляет затруднений. Условия для осмотра диафрагмы, особенно правого купола, из брюшной полости ограничены.

Шов раны диафрагмы чаще выполняют из лапаротомного доступа. Размозженные края предварительно иссекают. Кровоточащие сосуды перевязывают прошивными лигатурами. На рану диафрагмы накладывают однорядный шов шелковыми или синтетическими нитями. При значительном краевом дефекте реберной части край диафрагмы подшивают к неповрежденным тканям межреберного промежутка или к ребру. Выполнение данного этапа операции облегчает резекция разрушенных участков ребер, что увеличивает податливость грудной стенки.

С позиции полноценного исследования органов брюшной полости и забрюшинного пространства преимущество широкой срединной лапаротомии в сравнении с чрезгрудным, чрездиафрагмальным исследованием несомненно. В связи с тем, что при повреждении центральной зоны печени велика вероятность вмешательства на желчном пузыре и элементах гепатодуоденальной связки, чрездиафрагмальный доступ целесообразно использовать только при ранах поверхностной зоны диафрагмальной поверхности печени.

Осложнения в послеоперационном периоде при торакоабдоминальных ранениях наблюдаются часто.

Острая эмпиема легких — типичное осложнение. Факторы, способствующие развитию острой эмпиемы плевры: тотальное нагноение раны грудной стенки после торакотомии через огнестрельный канал, массивное инфицирование плевральной полости содержимым желудка и ободочной кишки, несвоевременное закрытое дренирование плевральной полости по поводу гемопневмоторакса и замедленное расправление легкого в послеоперационном периоде. Негативное влияние оказывает также желчь, поступающая из раны печени через дефект диафрагмы.

Среди перечисленных факторов главенствующее значение имеет инфицирование плевральной полости толстокишечным содержимым и поступление гноя из инфицированной раны грудной стенки. Торакотомия через огнестрельный канал создает предпосылки для развития воспалительного процесса ввиду травматизации эпителиального покрова плевральных листков и распространения инфекции в плевральной полости инструментами и руками хирургов. Эмпиема возникает у каждого третьего раненого после торакомии и несколько реже, у каждого четвертого, после других хирургических операций на груди. Флегмона ушитой наглухо раны, как правило, в сочетании с остеомиелитом и гнойным хондритом ребер сопровождается проникновением гноя в плевральную полость. Данными причинами объясняется преимущественно паракостальная, пограничная с раной грудной стенки и наддиафрагмальная локализация эмпием плевры. Применяют пункционный и дренажные способы лечения эмпиемы. При отсутствии положительного эффекта прибегают к плевростомии.

Организация лечения пострадавших с огнестрельными ранениями туловища

Существенными особенностями диагностики и лечения огнестрельных ранений туловища являются: 1) экстренность действий; 2) необходимость лучевых, эндоскопических и лабораторных исследований; 3) высокая частота развития осложнений, опасных для жизни; 4) большая потребность в препаратах крови и медикаментах; 5) необходимость современного анестезиологического обеспечения полостных операций, интенсивного до- и послеоперационного лечения; 6) высокая нуждаемость в специализированной медицинской помощи. Анализ особенностей огнестрельных ранений и послеоперационных осложнений показал, что специализированная помощь необходима половине пострадавших. Наиболее часто в лечебно-диагностическом процессе участвуют торакальный и сосудистый хирурги, травматолог, нейрохирург, уролог, эндоскопист, терапевт-кардиолог, специалисты по экстракорпоральной детоксикации и лучевой диагностике. В единичных наблюдениях

требуется помощь хирурга-стоматолога, окулиста, оториноларинголога. Диагностика и лечение в полном объеме могут быть осуществлены в крупной многопрофильной больнице.

Согласно постановлению Совета Министров СССР от 7.04.1990 г. № 339 «О создании в стране службы экстренной медицинской помощи в чрезвычайных ситуациях» и приказу Минздрава СССР от 14.05.1990 г. № 193 определено создание данной службы при действующих и вновь организуемых учреждениях здравоохранения. В службу входят территориальные и региональные центры экстренной медицинской помощи, отделения экстренной консультативной помощи, специализированные бригады постоянной готовности и станции скорой медицинской помощи.

На организацию лечения раненного в грудь, живот в сельском районе и удаленной точке влияет ряд факторов.

1. Возможность доставки к пострадавшему в кратчайший срок хирургической бригады с необходимым оснащением из ЦРБ или территориального центра экстренной помощи.

2. Транспортабельность раненого. Развитие синдромов, представляющих непосредственную угрозу для жизни: острой кровопотери тяжелой степени, внутреннего кровотечения, травматического шока II—III степени, нарушений внешнего дыхания и гипоксии.

3. Направление эвакуации. Наличие в лечебном учреждении в пункте назначения условий и средств для проведения экстренных диагностических и лечебных мероприятий. При необходимости экстренная доставка в данную больницу района специалистов, препаратов крови и медикаментов.

4. Условия транспортировки раненого: вид транспорта, время в пути, возможность проведения во время эвакуации лечебных действий (инфузионной терапии, вспомогательной вентиляции легких и др.), температурный режим в транспортном средстве. Температуру внешней среды следует учитывать в зимнее время при перевозке пострадавшего в необогреваемом транспорте, например, в самолете АН-2. По данным Н. Ф. Герасименко (1988), на средней высоте полета 60 метров самолета АН-2 и вертолета МИ-8 снижение парциального давления кислорода незначительно и не оказывает существенного влияния на состояние транспортируемых больных. При пневмотораксе плевральную полость перед полетом следует дренировать. Во время полета аппарат Боброва помещают на полу салона воздушного судна рядом с раненым, избегая перегиба дренажной трубки. Представляет риск эвакуация пострадавшего с продолжающимся легочным кровотечением. Прогнозировать интенсивность легочного кровотечения невозможно: в любой момент оно может усилиться, трансформироваться в массивное и привести к смерти.

Приводим наблюдение. Торакальный бортхирург принял решение о транспортировке вертолетом из ФАП в клинику пациента 26 лет с огнестрельным дробовым слепым ранением груди и легочным кровотечением легкой степени. Травма случилась 3 часа назад. Перед эвакуацией дренирована левая плевральная полость по поводу гемопневмоторакса. В полете продолжена инфузионная терапия, состояние раненого было стабильное. Длительность полета 35 минут. После приземления в момент перекладывания на носилках из вертолета в санитарную автомашину развилось профузное легочное кровотечение, и раненый умер.

Аутопсия. Трахея и все бронхи заполнены жидкой кровью и сгустками. В левой плевральной полости находилось 1500 мл крови и сгустков; имелась сквозная огнестрельная рана прикорневой зоны легкого.

Итак, условий для широкой торакотомии на ФАПе не было. Перед транспортировкой следовало выполнить ригидную бронхоскопию, временную окклюзию левого главного бронха поролоновой губкой. В пути, возможно, не произошла бы трагическая развязка.

В условиях бездорожья при благоприятной погоде воздушный транспорт позволяет быстро перевезти пострадавшего на огромное расстояние. По мнению К. И. Шапиро (1991), лечение пострадавших в специализированных стационарах снижает летальность в 2—3 раза; организация вертолетной службы для эвакуации раненых сокращает время

транспортировки в 10 раз при незначительном увеличении расходов. К сожалению, экстренный вылет в северном регионе бывает невозможен из-за нередких циклонов, образующихся на границе полярного и атлантического воздушных потоков, низкой плотной облачности и туманов. Эти сложности необходимо учитывать при планировании оказания экстренной хирургической помощи в отдаленных районах. В каждой участковой больнице, не имеющей устойчивых путей сообщения с ЦРБ и клиникой областного центра, должен быть оборудован операционный блок. Врачи участковой больницы должны иметь подготовку по неотложной хирургии. Игнорирование данных медицинских нужд может повлечь трагические последствия.

Приводим пример. В участковую больницу на Соловецком архипелаге, расположенном в Белом море, доставлен М, 30 лет, с огнестрельным слепым пулевым ранением живота в состоянии травматического шока IV степени. Травма произошла 40 минут назад. Операционный блок в больнице имеется. В больнице работали 2 терапевта и педиатр, которые не имели подготовки по неотложной хирургии. Начата активная инфузионно-трансфузионная терапия шока. Перелита свежезаготовленная донорская кровь. В результате интенсивного лечения состояние больного улучшилось. АД 120 и 30 мм рт. ст., пульс 144 в 1 минуту. Имелись симптомы внутрибрюшного кровотечения и распространенного перитонита. Из-за плохих погодных условий хирургическая бригада из Архангельска прибыть не смогла. По рации Соловецкой метеостанции в эфир дан сигнал SOS, однако отзыв экипажей морских судов не последовал. Лишь через 30 часов к острову через льды с трудом пробился катер с хирургической бригадой из г. Кемь Карельской республики. Хирурги выполнили лапаротомию. Из брюшной полости удалено 2500 мл крови, смешанной с калом. Обнаружены раны печени, желудка, поперечной ободочной и тощей кишок. Больной умер на операционном столе.

Типичные лечебные и диагностические ошибки при огнестрельных ранениях груди и живота изложены в соответствующих разделах.

Изучение причин осложнений, возникших у раненых, позволило также суммировать просчеты в организации лечебного процесса.

1. Задержка начала экстренной операции при наличии несомненных показаний.
2. Выполнение сложных полостных операций хирургической бригадой малого состава.
3. Несвоевременное возмещение массивной острой кровопотери.
4. Стационарное лечение раненого в больнице, в которой не обеспечены необходимые условия для выхаживания и предупреждения осложнений. Поздний перевод больного в крупную многопрофильную больницу.
5. Отказ от консультации специалистов территориального центра экстренной медицинской помощи.
6. Ошибка в оценке транспортабельности раненого, невыполнение превентивных лечебных мер, снижающих риск транспортировки.

По сложности лечебно-диагностического процесса огнестрельные ранения груди и живота целесообразно разделить на 3 группы.

I группа. Непроникающие ранения груди и живота без повреждения внутренних органов, магистральных сосудов и костей; незначительное разрушение мягких тканей.

Лечение таких ранений не представляет трудности для общего хирурга и может проводиться в неспециализированных отделениях.

II группа. Проникающие ранения груди с повреждением легкого в пределах кортикального слоя. Проникающие ранения живота с изолированным ранением полого или паренхиматозного органа. Непроникающие ранения стенок груди и живота со значительными разрушениями тканей.

Лечение данных повреждений для общего хирурга представляет довольно сложную проблему. Возможны опасные осложнения в результате неправильных, несвоевременных хирургических действий. Необходима консультативная помощь специалистов центра экстренной медицинской помощи, особенно на этапе хирургической операции.

III группа. Проникающие ранения груди с повреждением сердца, средостения, промежуточной и прикорневой зон легкого. Проникающие ранения живота с множественными повреждениями внутренних органов. Торакоабдоминальные ранения. Ранения магистральных сосудов. Огнестрельные переломы длинных трубчатых костей.

При этих повреждениях реально развитие опасных для жизни и смертельных осложнений. Необходимы непосредственное участие специализированной бригады в диагностике и лечении, перевод транспортабельного раненого в многопрофильную больницу в максимально короткий срок после травмы.

Уникальные возможности оптимизации диагностики и лечения тяжелых огнестрельных ранений в отдаленных больницах дает телемедицинская система. Организация и расширение этой системы в Архангельской области, единственной реально действующей на Северо-Западе России, началось 3 года назад в рамках международного сотрудничества стран Баренц-региона. Телемедицинская система передает на экран дисплея цветное изображение поврежденной части тела, раненного органа, рентгеновские снимки, электрокардиограммы, таблицы лабораторных исследований и другие информационные материалы. Одновременно через телефонную сеть осуществляется диалог между консультантом клиники и хирургом. Реально проведение врачебного консилиума с участием ряда ведущих специалистов центра экстренной медицинской помощи. В настоящее время телемедицинская связь осуществляется с несколькими ЦРБ, находящимися на расстоянии более 600 км. В течение года проводится значительное число консультаций по наиболее сложным медицинским проблемам. Преимущества данной системы перед санавиацией заключаются в быстроте консультации и меньших финансовых затратах.

Лечение огнестрельных ранений груди и живота ввиду большого разнообразия вариантов повреждений органов и тканей необходимо проводить по индивидуальной программе. В данном разделе клинической медицины высока вероятность ошибок и осложнений. Здесь особенно необходимо знание альтернативных хирургических приемов, их преимуществ и недостатков. Компетентность, накопленный личный опыт позволяют хирургу выполнить адекватное хирургическое вмешательство и прогнозировать возможные осложнения. Предвидение развития патологического процесса, наблюдательность, правильная интерпретация полученной субъективной и объективной информации помогают распознать осложнение в начальной стадии. Своевременная коррекция лечения увеличивает шансы на успех.

Рис. 22.1. Рентгенограмма груди больного со сквозным пулевым ранением груди выстрелом в упор из охотничьего ружья. Многооскольчатые переломы 5—8 ребер слева, размозжение нижней доли левого легкого, ограниченный открытый пневмоторакс

Рис. 22.2. Рентгенограмма больного со слепым проникающим дробовым ранением живота. Оскольчатый перелом крыла левой подвздошной кости

Рис. 22.3. Больной А. Слепое дробовое торакоабдоминальное ранение выстрелом из охотничьего ружья с расстояния 6 метров. Левосторонний гемопневмоторакс, перелом 9 ребра слева, ранение селезенки. Закрытое дренирование плевральной полости, спленэктомия, первичная хирургическая обработка огнестрельной раны туловища. На рентгенограмме груди через 10 суток после операции: левое легкое расправлено, прозрачность легкого восстановлена. В тканях множество дробин

Рис. 22.1.

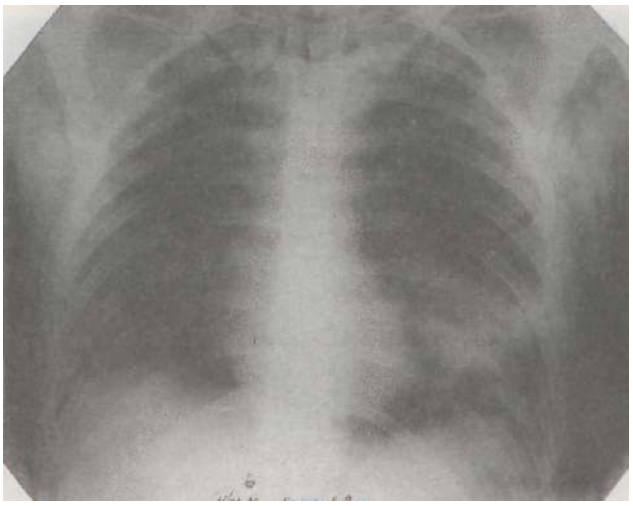

Рис. 22.2.



Рис. 22.3.

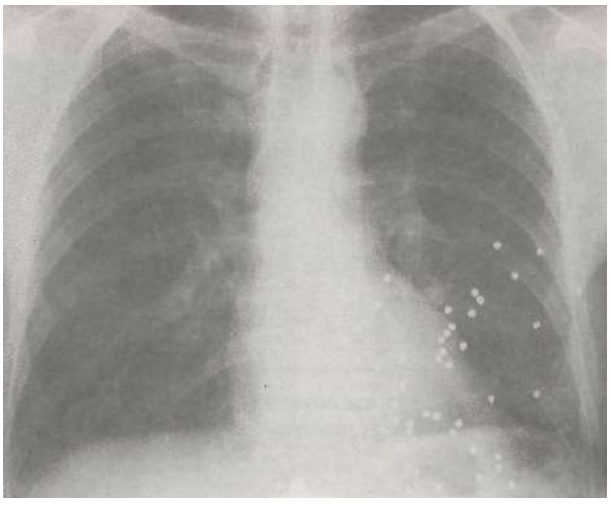

Рис. 22.4. Рентгенограмма больного с огнестрельным пулевым ранением из охотничьего ружья. Видны крупные и мелкие осколки пули, затемнение легочных полей за счет распространенного ушиба легкого. Огнестрельный перелом тела грудины

Рис. 22.5. Больной Ш. Обтурااионный ателектаз правого легкого через трое суток после сквозного пулевого ранения груди: легкое тотально затемнено, трахея смешена вправо.

Рис. 22.6. Больной Ю. Огнестрельное проникающее ранение груди в результате выстрела в упор из газового пистолета: эмфизема средостения, левосторонний ограниченный гемопневмоторакс, ушиб левого легкого.

Рис. 22.4.

Рис. 22.5.

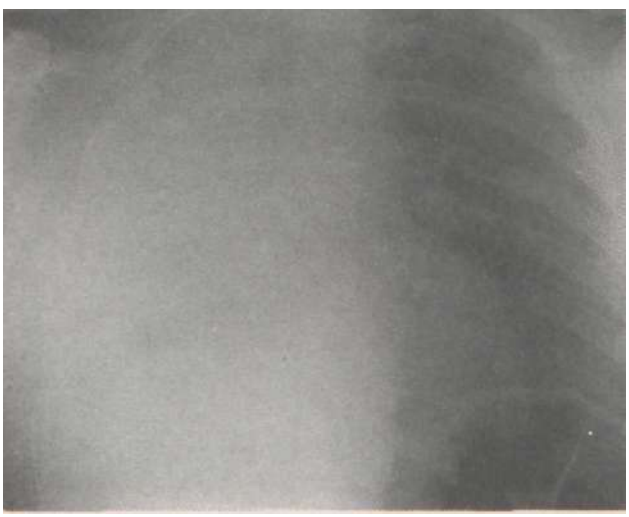

Рис. 22.6.

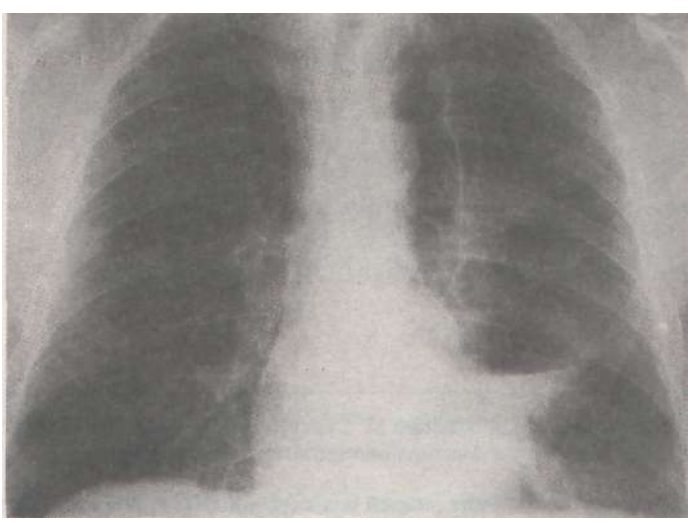

Рис. 22.7. Боковая рентгенограмма груди больного М. Сквозное пулевое ранение правого легкого. Средняя доля уменьшена и затемнена. На фоне затемнения определяется полость деструкции

Рис. 22.8. Тот же больной через сутки после нижней билобэктомии. На прямой рентгенограмме груди оперированное легкое расправлено. Под диафрагмой газ (лечебный пневмоперитонеум)

Рис. 22.7.

Рис. 22.8.

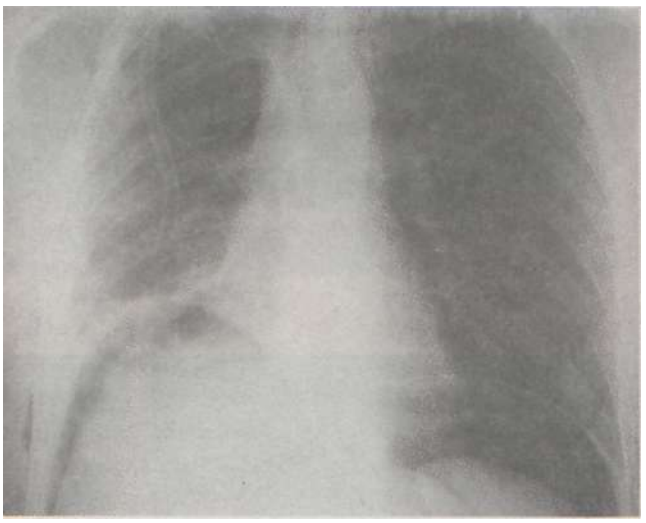

Рис. 22.9. Компьютерная томограмма груди больного С: огнестрельный канал в теле 8 грудного позвонка

Рис. 22.10. Экстренная урограмма больного П. Отсутствует тень правого мочеточника. В проекции правого мочеточника тени дробин. Левый мочеточник не изменен

Рис. 22.9.

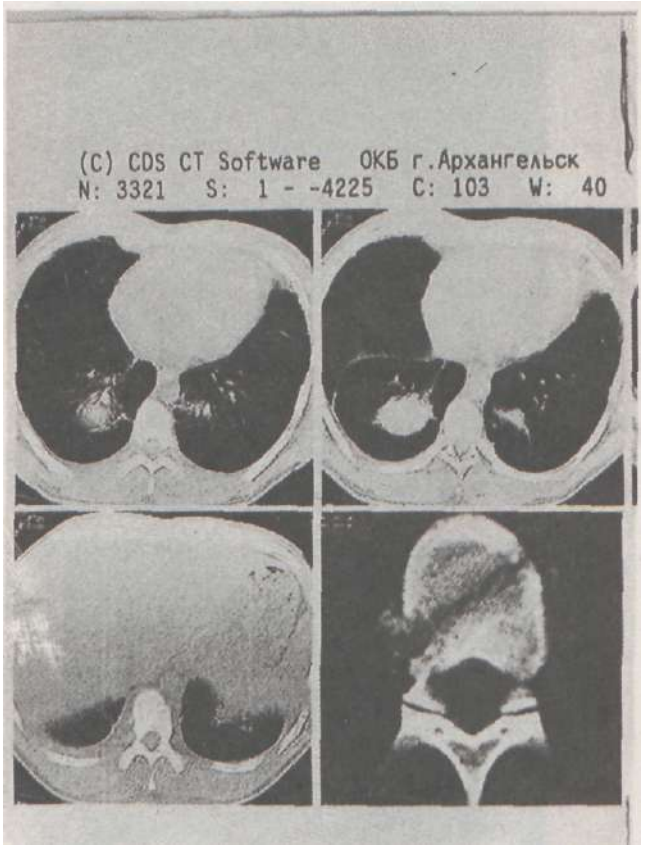

Рис. 22.10.

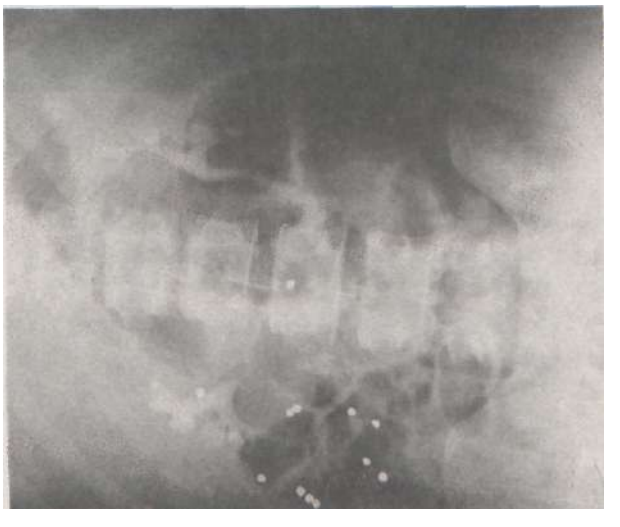

Рис. 22.11. Больной И. Сквозное пулевое торакоабдоминальное ранение с повреждением печени, тонкой и ободочной кишок. Осложнения: огнестрельный распространенный перитонит, забрюшинная флегмона и некротическая флегмона передне-боковой брюшной стенки. На компьютерных томограммах живота дефект передне-боковой стенки живота, увеличенная селезенка, тампон в забрюшинном пространстве справа от позвоночника

Глава 23. КЛИНИЧЕСКОЕ, НАУЧНОЕ, ЮРИДИЧЕСКОЕ И СОЦИАЛЬНОЕ ЗНАЧЕНИЕ МЕДИЦИНСКОЙ ДОКУМЕНТАЦИИ

Большая медицинская энциклопедия определяет медицинскую документацию как систему учетно-отчетных документов, предназначенных для записи и анализа данных, характеризующих состояние здоровья отдельных лиц и групп населения, объем, содержание и качество оказываемой'медицинской помощи, а также деятельность лечебно-профилактических учреждений (Церковный Г. Ф. Документация медицинская // БМЭ. М., Т. 7, 1977. С. 444).

Пока здравоохранение носит в основном государственный характер, эта система является обязательной, единой и универсальной, ибо только она осуществляет и обеспечивает количественный и качественный учет лечебно-диагностической и профилактической работы всех лечебных учреждений и дает основания для анализа их работы.

Медицинская документация включает в себя первичные учетные (истории болезни, родов) и отчетные (экстренное извещение, обменная карта поликлиники и т. п.) документы.

Важнейшим из этих документов, фиксирующим состояние больного во время его пребывания в стационаре или амбулатурного лечения, является история болезни (с 1968 г. — «медицинская карта стационарного больного»). По нашему убеждению, термин «медицинская карта стационарного больного» явно неудачен. Он формален, за ним как бы теряется больной, его личность. Устоявшийся в течение многих десятилетий термин «история болезни», которым мы и будем пользоваться в дальнейшем, более удачен. Можно вспомнить, что ранее вместо «истории болезни» употреблялся еще более человечный термин — «скорбный лист». Сами эти названия предопределяли необходимое сострадание отношение и участие по отношению к больному, его скорби и его болезни.

Записи в истории болезни, отображающие анамнез, регистрирующие результаты диагностических исследований и обосновывающие диагноз и лечебные мероприятия, а также характеризующие течение и исход заболеваний или травмы, являются основой для дальнейших после выписки из стационара, врачебных действий, связанных с реабилитацией больного, его трудовой деятельностью. При летальном исходе в истории болезни отмечаются результаты патол о го-анатомического и судебно-медицинского исследований трупа.

Большую помощь травматологу и хирургу в фиксации повреждений и их особенностей, постановке правильного и обоснованного диагноза и выборе рационального метода лечения оказывает карта на больного с травмой (вкладыш в истории болезни, разработанный профессорами В. В. Ключевским и В. К. Миначенко и с успехом применяемый в течение ряда лет в травматологических и хирургических отделениях Ярославской, Вологодской, Костромской и других областей);-

Достоинствами карты являются: методичность, объективность и полнота исследования и описания всех проявлений травмы, общего и специального статуса больного, результатов дополнительных исследований, диагностических и лечебных вмешательств, результатов консультаций специалистов. Карта проста в заполнении.

Анализ массива **карт** дает основание для научных обобщений.

Но кроме этого история болезни имеет еще научное, воспитательное и, что мы особенно хотим подчеркнуть, социальное и юридическое значение.

Научное значение историй болезни заключается в том, что они являются незаменимым источником получения научной информации о причинах и условиях возникновения заболеваний и травм, их клинического течения и исхода, влияния и эффективности лечения. Это дает возможность при анализе большого массива историй болезни вырабатывать обоснованные рекомендации по диагностике и лечению заболеваний и травм.

Трудно переоценить **воспитательное** значение истории болезни, особенно для начинающих врачей. М. В. Черноруцкий отмечал, что у постели больного с историей болезни в руках формируется настоящий врач. Правильное и осмысленное заполнение истории болезни воспитывает у молодого врача клиническое мышление, способность правильно оценить наблюдаемую симптоматику и поставить диагноз, определить тактику, методику и объем лечения, развивает и повышает чувство 'ответственности за здоровье и жизнь больного, за свои действия.

В ряде случаев история болезни предстает в качесте **юридического** документа, может явиться одним из доказательств rfo уголовным или гражданским делам. Само слово «документ» (лат. documentum) переводится на русский язык как письменное свидетельство, доказательство, а в юридическом отношении трактуется как составленная в законодательном порядке бумага, являющаяся подтверждением или доказательством чего-либо (для истории болезни инструкцией закреплены специальная форма и порядок ее заполнения).

История болезни протоколирует все действия медицинских работников по оказанию больным диагностической и лечебной помощи. Отсюда понятно, что именно по истории болезни можно судить о необходимости, своевременности, объеме, обоснованности и правильности всех лечебно-диагностических мероприятий.

Можно отметить 4 основных аспекта юридического значения истории болезни: в случаях смерти в лечебных учреждениях от насильственных воздействий (механические **травмы,** отравления); при наличии у пострадавшего повреждений с различной степенью их вреда здоровью; при возбуждении уголовных дел против медицинских работников по жалобам больных или их родственников о неправильной диагностике или лечении заболеваний или травм; в гражданских делах о возмещении морального и физического вреда, причиненного здоровью (например, при производственных травмах, при дефектах медицинской помощи).

Судебно-медицинские эксперты, выполняющие экспертизы по требованиям правоохранительных органов, постоянно связаны с необходимостью изучения медицинской документации, прежде всего историй болезни. Уголовно-процессуальный кодекс РФ (УПК) предусматривает обязательное проведение экспертиз для установки причин смерти и характера телесных повреждений. Поэтому по всех случаях насильственной **(или** подозрительной на насильственную) смерти людей в лечебных учреждениях, как и при оказании медицинской помощи лицам, получившим смертельные повреждения (механические, химические и др.), судебно-медицинские эксперты анализируют историю болезни с тем, чтобы получить информацию, необходимую для ответов на вопросы, интересующие следствие. Ясно, что чем полнее и объективнее врачебные записи в истории болезни, тем легче установить по ним то или иное положение.

Прежде всего это касается механических повреждений, в основном ран, внешний вид которых в процессе хирургической обработки и в течение времени изменяется и может значительно отличаться от первоначального. В таких случаях только с учетом записей в истории болезни и результатов изучения повреждений на одежде потерпевшего можно охарактеризовать орудие, которым это повреждение было нанесено, и разрешить вопросы, связанные с определением механизма травм.

При судебно-медицинской экспертизе несмертельных повреждений обязательно разрешается вопрос о степени тяжести вреда здоровью применительно к соответствующим статьям Уголовного кодекса (УК) — тяжкий, средней тяжести, легкий вред здоровью.

Одним из критериев тяжкого вреда здоровью является опасность его для жизни.

Опасным для жизни вредом здоровью могут быть как повреждения, так и заболевания и патологические состояния, вызванные одним или несколькими повреждениями, факторами внешней среды, которые в момент причинения или при обычном своем течении заканчиваются смертельным исходом или создают реальную угрозу жизни.

Установление факта опасности для жизни производится экспертом, как правило, на основании подтверждающих диагноз записей в истории болезни о клинических проявлениях травмы, о тяжести общего состояния потерпевшего. Но нередко оказывается, что фигурирующий в истории болезни диагноз, сам по себе свидетельствующий об опасном для жизни повреждении, не подтверждается объективными данными и в связи с этим вызывает сомнение в правильности.

Опасными для жизни повреждениями являются следующие:

1. Повреждения, которые по своему характеру (по анатомо-морфологическим проявлениям) создают угрозу для жизни потерпевшего и могут привести его к смерти.

2. Повреждения, вызвавшие развитие угрожающего жизни состояния, возникновение которого не носит случайного характера (т. е. имеет место прямая причинная связь между повреждением и его осложнением в виде развития угрожающего жизни состояния).

В необходимых случаях при экспертизе опасных для жизни повреждений с целью решения вопроса о том, являлось ли возникшее у потерпевшего состояние угрожающим его жизни, а также для оценки влияния оказанной медицинской помощи на состояние потерпевшего может быть проведена комиссионная экспертиза с участием врача (врачей) соответствующей специальности.

К первой группе опасных для жизни повреждений относятся:

1) проникающие ранения черепа, в том числе и без повреждения головного мозга;

2) открытые и закрытые переломы костей свода и основания черепа, за исключением переломов костей лицевого скелета и изолированной трещины только наружной пластинки свода черепа;

3) ушиб головного мозга тяжелой степени; ушиб головного мозга средней степени при наличии симптомов поражения стволового отдела;

4) проникающие ранения позвоночника, в том числе и без повреждения спинного мозга;

5) переломы-вывихи и переломы тел или двусторонние переломы дуг шейных поозвонков, а также односторонние переломы дуг I и II шейных позвонков, в том числе и без нарушения функции спинного мозга;

6) вывихи (в том числе подвывихи) шейных позвонков;

7) закрытые повреждения шейного отдела спинного мозга;

8) перелом или переломо-вывих одного или нескольких грудных или поясничных позвонков с нарушением функции спинного мозга;

9) ранения, проникающие в просвет глотки, гортани, трахеи, пищевода, а также повреждения щитовидной и вилочковой железы;

10) ранения грудной клетки, проникающие в плевральную полость, полость перикарда или в клетчатку средостения, в том числе и без повреждения внутренних органов;

11) ранения живота, проникающие в полость брюшины;

12) ранения, проникающие в полость мочевого пузыря или в просвет кишечника (за исключением нижней трети прямой кишки);

13) открытые ранения органов забрюшинного пространства (почек, надпочечников, поджелудочной железы);

14) разрыв внутреннего органа грудной или брюшной полостей, или полости таза, или забрюшинного пространства, или разрыв диафрагмы, или разрыв предстательной железы, или разрыв мочеточника, или разрыв перепончатой части мочеиспускательного канала;

15) двусторонние переломы заднего полукольца таза с разрывом подвздош но-крестцового сочленения и нарушением непрерывности тазового кольца или двойные переломы тазового кольца в передней и задней части с нарушением его непрерывности;

16) открытые переломы длинных трубчатых костей — плечевой, бедренной и большеберцовой, открытые повреждения тазобедренного и коленного суставов;

17) повреждение крупного кровеносного сосуда: аорты, сонной (общей, внутренней, наружной), подключичной, плечевой, бедренной, подколенной артерий или сопровождающих их вен;

18) термические ожоги III—IV степени с площадью поражения, превышающей 15% поверхности тела; ожоги III степени, более 20% поверхности тела; ожоги II степени, "превышающие 30% поверхности тела.

К опасным для жизни патологическим состояниям, которые могут осложнить вышеперечисленные повреждения, а также другие повреждения и заболевания или патологические состояния, вызванные повреждающим фактором внешней среды, относятся:

1) шок тяжелой степени (III—IV степени) различной этиологии;

2) кома различной этиологии;

3) массивная кровопотеря;

4) острая сердечная или сосудистая недостаточность, коллапс, тяжелая степень нарушения мозгового кровообращения;

5) острая почечная или острая печеночная недостаточность;

6) острая дыхательная недостаточность тяжелой степени;

7) гнойно-септические состояния;

8) расстройства регионального и органного кровообращения, приводящие к инфаркту внутренних органов, гангрене конечностей, эмболии (газовой и жировой) сосудов головного мозга, тромбоэмболии;

9) сочетание перечисленных угрожающих жизни состояний.

Угрожающие жизни состояния это один из вариантов опасного для жизни вреда здоровью, приведшего к такому расстройству функций органов, систем органов и организма в целом, которое не может корригироваться путем саморегуляции организма пострадавшего и купироваться без проведения специального комплекса медицинских мер по восстановлению жизнедеятельности организма.

К сожалению, врачи нередко указывают в историях болезни, что «состояние больного тяжелое», не приводят объективных признаков, подтверждающих тяжесть состояния больного.

Особенно часто без достаточных оснований, в основном исходя лишь из жалоб больного, выставляется диагноз сотрясения головного мозга, в связи с чем также возникают трудности при квалификации повреждений по степени тяжести вреда здоровью. В соответствии с инструктивными «Правилами судебно-медицинской экспертизы тяжести вреда здоровью» не подтвержденный объективными данными диагноз сотрясения головного мозга при оценке степени тяжести не принимается во внимание. При этом страдают интересы потерпевшего. И еще на одно положение, свидетельствующее о необходимости объективного подтверждения диагноза, хотелось бы обратить внимание враче й-клиницистов. Среди вопросов, подлежащих судебно-медицинскому разрешению, важным является установление причинной связи того или иного болезненного состояния с полученной ранее травмой. При изучении соответствующей медицинской документации в таких случаях нередко выявляется, что врачебное суждение о травматическом происхождении заболевания (артроза, артрита, энцефалопатии и т. д.) базируется ис-

ключительно на анамнестических данных о перенесенной травме. Объективных данных, подтверждающих такой диагноз, не приводится, что опять-таки исключает возможность учета его при формулировке экспертных выводов.

Особое значение история болезни и записи в ней приобретают при расследовании дел о профессиональных правонарушениях медицинских работников, при рассмотрении в различных инстанциях жалоб больных и их родственников на несвоевременное или недостаточное лечение, когда возникают основания думать о неправильных действиях, а также халатности врача. Это обычно наблюдается при резком ухудшении состояния больного либо его смерти.

Анализ судебно-медицинских экспертиз, регулярно проводимых с нашим участием по подобным делам, показывает, что в большинстве случаев обвинение врачей оказывается необоснованным, так как ухудшения в состоянии здоровья или смерть бывают обусловлены тяжестью заболевания или травмы. Но иногда выясняется, что жалобы в той или иной степени справедливы.

В любом варианте решающее значение для установления правомерности действий медицинских работников принадлежит, наряду с результатами судебно-медицинских или патолого-анатомических исследований, истории болезни. По записям в ней судят о правильности и своевременности диагностики и лечения, о необходимости, сроках, объеме, технике оперативных вмешательств и других врачебных действиях.

Тщательному анализу подвергается вся история болезни, и в особенности те ее части, в которых отражено исходное состояние больного, обоснование диагноза, данные о хирургических и других лечебных мероприятиях.

Небрежное заполнение истории болезни, стандартные общие фразы в дневнике, по которым трудно сделать конкретные выводы о течении заболевания или подтверждения, подчистки и исправления, отсутствие записей о согласии больного на оперативное вмешательство или сложную диагностическую процедуру, результатов осмотра приглашенными консультантами и т. д. уже сами по себе могут создавать представление о недобросовестном отношении врача к своим обязанностям, о недостаточном чувстве моральной ответственности при выполнении должностных действий. Крайне неубедительно звучат в таких случаях ссылки на служебную занятость, в связи с чем не было возможности более полно заполнить историю болезни, на неразборчивый почерк и т. д., которые приходится слышать от допрашиваемого следователем врача.

Уникальными в своем роде являются два клинических наблюдения, с которыми мы столкнулись на практике.

В первом случае в истории болезни в районной больнице на имя юноши 17 лет было отмечено, что он поступил в стационар I сентября с диагнозом сотрясения головного мозга и ушиба левого локтевого сустава. Аккуратно заполнялся дневник до 14 сентября, отмечалось, что больной проходит курсы обезболивающей терапии и физиотерапии области локтевого сустава. Велся температурный лист до 7 сентября. На момент выписки, 14 сентября, отмечено: боли стихли, жалоб нет, движение в локтевом суставе в полном объеме.

Мы привели подробную выписку из истории болезни потому, что одновременно на того же больного в другом лечебном учреждении, расположенном в нескольких километрах от первого, столь же обстоятельно заполнялась вторая история болезни, в которой фигурировал примерно тот же диагноз.

Правомерно возникший вопрос о том, в какое же лечебное учреждение был госпитализирован больной, пришлось разрешать прокурору.

Весьма показательно и второе наблюдение.

Врач-хирург детской поликлиники осматривал девочку 11 лет, которая жаловалась на боли в плече. Врач не установил наличия перелома, но решил, что девочку следует госпитализировать для более детального обследования и сказал матери девочки о жела-

тельности госпитализации, однако не сделал записи об этом в амбулаторной карте. На следующий день у девочки при неловком облокачивании на руку обозначился перелом плечевой кости, потребовавший длительного лечения. Мать девочки обратилась в суд с иском о возмещении морального и материального вреда, причем отрицала рекомендацию врача о госпитализации. Суд назначил по делу судебно-медицинскую экспертизу, которая пришла к выводу, что перелом плеча имелся у девочки уже во время осмотра врачом. Суд удовлетворил иск матери и взыскал с врача 5 000 000 неденоминированных рублей. Если бы в амбулаторной карте была запись врача о рекомендации госпитализации, суд отказал бы в иске.

Разумеется, подобные случаи должны рассматриваться как должностной подлог и не являются типичными, но недостатков и упущений в историях болезней бывает немало. Мы остановились лишь на некоторых из них, но и из изложенного ясно то юридическое значение, которое имеет медицинская документация, и прежде всего история болезни, как источник доказательств, что мы и хотели подчеркнуть.

Частым дефектом оформления истории болезни является отсутствие записей о согласии больного на предлагаемое ему медицинское вмешательство (в виде оперативного или консервативного лечения, сложных диагностических процедур и т. п.). В случаях неблагоприятных исходов таких вмешательств без записей в истории болезни о согласии больного самим больным или его родственниками врачу могут быть предъявлены обоснованные претензии и требования о возмещении материального и морального вреда.

В истории болезни, при необходимости хирургического вмешательства, должен иметься предоперационный эпикриз с обоснованием необходимости операции, ее объема и согласия больного (или его родственников и опекунов, когда речь идет о детях) на операцию.

Точно так же должен быть оформлен отказ от операции, с подпиской самого больного или его родственников или опекунов (если речь идет о детях, психически больных и больных, находящихся в бессознательном состоянии).

«Основы законодательства Российской Федерации об охране здоровья граждан» допускают оказание медицинской помощи без согласия граждан в случаях, угрожающих жизни больного, если получить согласие у больного вследствие его бессознательного состояния не представляется возможным. Решение о медицинском вмешательстве принимается консилиумом врачей, о чем делается соответствующая запись в истории болезни, которая подписывается участниками консилиума.

Оказание медицинской помощи без согласия граждан допускается также в отношении лиц, страдающих заболеваниями, представляющими опасность для окружающих, лиц, страдающих тяжелыми психическими расстройствами, или лиц, совершивших общественно опасное деяние.

Наши данные, основанные на многолетнем опыте проведения судебно-медицинских экспертиз по делам о профессиональных и профессионально-должностных правонарушениях медицинских работников, свидетельствуют о том, что практически во всех таких случаях истории болезни имеют весьма существенные недостатки, свидетельствующие о недобросовестности и упущениях врачей, в отношении которых возбуждаются уголовные дела. В этих случаях история болезни, написанная самим врачом, становится самым главным его обвинителем.

Нельзя не сказать о доказательственном значении записей в истории болезни в случаях, когда больному проводится интенсивная терапия. При этом могут возникать грубые повреждения. Так, при непрямом массаже сердца могут возникать переломы ребер, грудины, причем отломками ребер могут причиняться повреждения легких, сердечной сорочки и сердца. Если учесть, что механические повреждения, причиненные во время клинической смерти или вскоре после наступления биологической смерти, макроскопически почти не отличаются от прижизненных повреждений, то станет понят-

ным, какие трудности испытывает судебно-медицинский эксперт при анализе и оценке реанимационной патологии. Необходимые объективные записи в истории болезни помогут эксперту в разрешении стоящих перед ним вопросов.

Следует отметить также **социальное значение** записей в истории болезни о состоянии алкогольного опьянения больного или пострадавшего при поступлении его в стационар. Человеку, получившему травму в то время, когда он находился в состоянии опьянения, не оплачивается больничный лист, а пострадавший (например, с переломами длинных трубчатых костей или таза) находится на лечении несколько месяцев. Нередко врачи, ставящие диагноз алкогольного опьянения, обосновывают его только наличием запаха алкоголя изо рта. Этого явно недостаточно. Такой диагноз необходимо обосновать клиническими признаками алкогольного опьянения и количественным исследованием крови и мочи на этиловый алкоголь методом газожидкостной хроматографии.

Социальное значение истории болезни и выписки из нее приобретают при решении ВТЭКом вопросов об инвалидности и проценте стойкой утраты трудоспособности в случаях производственных травм, а также при заполнении врачом свидетельства о смерти.

Нельзя не остановиться на одном очень важном явлении, получившем распространение в последние годы. Речь идет об исках граждан к лечебным учреждениям и врачам о возмещении ущерба за причиненный материальный и моральный вред вследствие недоброкачественного лечения и диагностики заболеваний. Основанием для этого является гражданское законодательство РФ, регулирующее не только имущественные отношения, но и связанные с ними личные неимущественные отношения, такие, как жизнь и здоровье, достоинство личности и личная неприкосновенность и др.

Гражданское законодательство предусматривает способы защиты гражданских прав, к которым, в частности, относится компенсация морального вреда в денежной или иной материальной форме.

Эта норма послужила основанием для включения в закон РФ «О медицинском страховании» пункта, определяющего права страховой медицинской организации предъявлять в судебном порядке иск медицинскому учреждению или (и) медицинскому работнику на материальное возмещение физического или (и) морального ущерба застрахованному по их вине. «Основы законодательства Российской Федерации об охране здоровья граждан» предусматривают (ст.ст. 66, п. 68), что в случае нарушения прав граждан в области охраны здоровья вследствие недобросовестного выполнения медицинскими и фармацевтическими работниками своих профессиональных обязанностей, повлекшего причинение вреда здоровью граждан или смерть, виновные обязаны возместить ущерб в объеме и порядке, установленных законодательством РФ.

Так, например, в соответствии с пунктом 5 ст. 31 «Основ» пациент наделен правом на облегчение боли при оказании медицинской помощи. Поэтому, даже в случаях благоприятного исхода медицинского вмешательства, но если при этом пациенту причинены физические страдания вследствие отсутствия соответствующих обезболивающих средств или ненадлежащего выполнения обезболивания, пациент имеет право требовать компенсацию за причиненный моральный вред.

Даже элементарная грубость, проявление неуважения и негуманного отношения со стороны медицинского персонала являются нарушением прав пациента со всеми вытекающими последствиями.

В последние годы значительно увеличилось количество исков пациентов к медицинским учреждениям и отдельным врачам за причинение морального и физического вреда. Как правило, по таким делам суд назначает судебно-медицинскую

экспертизу. Основой для суждения экспертных комиссий о причинении физического вреда являются освидетельствование пострадавшего и анализ его медицинской документации.

Практика проведения подобных экспертиз показывает, что основными дефектами при оказании медицинской лечебно-диагностической помощи являются:

1) невыполнение законов, постановлений Правительства РФ и приказов Министерства здравоохранения РФ;

2) невыполнение необходимых диагностических исследований;

3) ошибочный выбор метода и способов лечения;

4) запоздалое распознавание опасных для жизни и здоровья осложнений;

5) небрежность при производстве медицинского вмешательства, плохое состояние медицинской аппаратуры, инструментария, отсутствие необходимых медикаментов;

6) плохой уход за тяжелобольными в послеоперационном периоде;

7) отсутствие или плохое оформление медицинской документации;

8) нарушение санитарно-гигиенических требований при обследовании, лечении и содержании больного.

Следует отметить, что в ряде случаев претензии больных к врачам являются необоснованными. Нередко медицинский работник нуждается в защите чести, достоинства и деловой репутации. В таких случаях медицинский работник, в отношении которого распространены сведения, порочащие его честь, достоинство и деловую репутацию, вправе требовать по суду опровержения таких сведений (ст. 152 Гражданского кодекса РФ) и возмещения морального вреда.

Врачи часто сетуют на то, что ведение истории болезни, и особенно детализация записей, как и любая другая «писанина», которой им приходится заниматься, для них обременительно, так как отвлекает от основного — наблюдения за больным, что это ненужный бюрократизм. С этим согласиться нельзя. Вдумчивый, ответственно относящийся к делу врач должен четко представлять себе тот большой юридический и социальный резонанс, который могут иметь его записи о больном. Необходимость самого серьезного отношения к этим записям следует рассматривать в комплексе основных положений медицинской деонтологии, предусматривающей добросовестное выполнение обязанностей врача, его профессионального долга.

Рекомендуемая литература

1. АнкинЛ. Н., Левицкий В. Б. Принципы стабильно-функционального остеосинтеза. — Киев, 1991. — 142 с.
2. АрьевТ. Я. Термические поражения. — Л.: Медицина, 1966. — 703 с.
3. Баранов В. А. Закрытые травмы головного мозга. — Л.: Медицина, 1966.
4. Белоусов А. Е. Пластическая реконструктивная и эстетическая хирургия. — СПб.: Гиппократ, 1998. — 744 с.
5. Белокуров Ю. Н., Граменицкий А. Б., Молодкин В. М. Сепсис. — М.: Медицина, 1983. - 127 с.
6. Белоусов А. Е., Ткаченко С. С. Микрохирургия в травматологии. — Л.: Медицина, 1988. - 224 с.
7. Бецишор В. К. Множественные переломы костей конечностей и их последствия. — Кишинев: Штиинца, 1985. — 206 с.
8. Буачидзе О. Ш. Переломо-вывихи в тазобедренном суставе. — М.: МОНИКИ, 1993. - 198 с.
9. Вагнер Е. А., Брунс В. А., Урман М. Г., Срыбных С. И. Грудобрюшные ранения. — Пермь: Изд-во Пермского университета, 1992. — 88 с.
10. Вагнер Е. А. Лечение пораженных в грудь на госпитальном этапе. — Пермь: Изд-во Пермского университета, 1994. — 200 с.
11. Вихриев Б. С, Бурмистров В. М. Ожоги. — Л.: Медицина, 1986. — 272 с.
12. Вихриев Б. С, Кичемасов С. Х., Скворцов Ю. Р. Местные поражения холодом. — Л.: Медицина, 1991. — 192 с.
13. Гипербарическая оксигенация при гнойно-септических заболеваниях / Под ред. Ю. Н. Белокурова. — Ярославль, 1978. — 152 с.
14. Гирголав С. С. Огнестрельная рана. — Л.: МЕДГИЗ, 1956. — 331 с.
15. Гланц Р. М., Рожинский М. М. Сберегательная хирургия поврежденной селезенки. — М.: Медицина, 1973. — 104 с.
16. Гостищев В. К., Сажин В. П., Авдовенко А. Л. Пособие по лапаростомии при распространенном перитоните. 2-е изд. — М.: Медицина, 1992. — 179 с.
17. Григорович Г. А. Хирургическое лечение повреждений нервов. — Л.: Медицина, 1981. - 302 с.
18. Гриневская В. В. Основы травматологии. — М. — Л.: Биомедгиз, 1936. — 772 с.
19. Гришин И. Г., Азолов В. В., Водянов Н. М. Лечение повреждений кисти на этапах медицинской эвакуации. — М.: Медицина, 1985. — 192 с.
20. Турин Н. Н., Вовк В. И. Хирургическая тактика при огнестрельных проникающих ранениях живота // Вестник хирургии. — 1991. № 3. С. 48—52.
21. Девятое А. А. Чрескостный остеосинтез. — Кишинев: Штиинца, 1990. — 314 с.
22. Дерябин И. И., Насонкин О. С. Травматическая болезнь. — М.: Медицина, 1987. — 304 с.

23. Дубров Я. Г Внутрикостная фиксация перелома бедра. — М.: МЕДГИЗ, 1952. — 200 с.
24. Дубров Я. Г. Амбулаторная травматология. — М.: Медицина, 1986. — 288 с.
25. Ермоленко А. И. Огнестрельные проникающие ранения живота, их осложнения и отдаленные результаты. - Л.: МЕДГИЗ, 1948. — 288 с.
26. Ерюхин И. А., Марчук В. Н., Лебедев В. Ф., Бояринцев В. В. Шесть принципов лечебно-диагностического процесса при тяжелой сочетанной механической травме и особенности их реализации в условиях этапного лечения пострадавших//Вестник хирургии. 1996. № 5. — С. 80—84.
27. Зотов Ю. В., Щедренок В. В. Хирургия травматических внутричерепных гематом и очагов размозжения головного мозга. — Л.: Медицина, 1984.
28. Камаев М. Ф. Инфицированная рана и ее лечение. — М.: МЕДГИЗ, 1962. — 192 с.
29. Каплан А. В., Махсон В. М. Гнойная травматология костей и суставов. — М.: Медицина, 1985. — 384 с.
30. Керимова Е. С. Закрытые повреждения кишок. — Л.: Медицина, 1963. — 128 с.
31. Ключевский В. В. Скелетное вытяжение. — Л.: Медицина, 1991. — 160 с.
32. Ключевский В. В., Суханов Г. А., Зверев Е. В., ДжуркоА. Д., Дегтярев А. А. Остеосинтез стержнями прямоугольного сечения. — Ярославль: Фирма «ОРТОПРО», 1993. - 323 с.
33. Колесников Ю. П., Свиридов А. И., Дубровин Г. М. Вывихи и переломы ключицы. — Воронеж, 1992. — 144 с.
34. Колесов А. П., БисенковЛ. Н. Хирургическое лечение огнестрельных повреждений груди. — Л.: Медицина, 1986. — 144 с.
35. Коновалов А. Н., Лихтерман Л. Б., Потапов А. А. Нейротравматология. — М.: Вазар-Ферро, 1994. — 416 с.
36. Корнилов Н. В., Грязнухин Э. Г. Травматологическая и ортопедическая помощь в поликлинике. — СПб: Гиппократ, 1994. — 320 с.
37. Кричевский А. Л. Тяжелая компрессионная травма конечности и ее эфферентная терапия. — Томск: Изд-во Томского университета, 1991. — 264 с.
38. Кузин М. И., Костюченок Б. М. Раны и раневая инфекция. — М.: Медицина, 1990. - 592 с.
39. Курало Ю. Л., Букина В. В. Легкая закрытая черепно-мозговая травма. — Киев: Здоровье, 1989.
40. Кутепов С. М., Минеев К. П., Стельмах К. К. Анатомо-хирурги чес кое обоснование лечения тяжелых переломов костей таза аппаратами внешней фиксации. — Екатеринбург: Изд-во Уральского университета, 1992. — 160 с.
41. Лебедев В. В., Горенштейн Д. Я. Лечение и его организация при черепно-мозговой травме. — М.: МЕДГИЗ, 1977.
42. Лихтерман Л. Б., ХитринЛ. Х. Травматические внутричерепные гематомы. Библиотека практического врача. — М.: Медицина, 1973.
43. Лыткин М. И., Костин Э. Д., Костюченко А. Л., Терешин И. М. Септический шок. — Л.: Медицина, 1980. — 235 с.
44. ЛюлькоА. В., Романенко А. Е., Серняк П. С. Повреждение органов мочеполовой системы. — Киев: Здоровье, 1981. — 256 с.
45. Мариев А. И., Ревской А. К. Хирургия травм печени. — Томск: Изд-во Томского университета, 1993. — 143 с.
46. Минеев К. П. Анатомо-хирургическое обоснование чрескостного остеосинтеза переломов костей конечностей. — Саранск: Изд-во Мордовского университета, 1992. — 148 с.

47. Минеев К. П., Стельмах К. К. Лечение тяжелых повреждений таза и позвоночника. — Ульяновск: Симбирская книга, 1996. — 182 с.
48. Молчанов В. И., Попов В. Л., Калмыков К. Н. Огнестрельные повреждения и их судебно-медицинская экспертиза. — Л.: Медицина, 1990. — 272 с.
49. Мюллер М. Е., Альговер А., Шнайдер Р., Виллингер Х. Руководство по внутреннему остеосинтезу: Методика, рекомендованная группой АО (Швейцария), AdMar-ginem, Москва, 1956. — 759 с: ил.
50. Неговский В. А., ГурвичА. М., Золотокрилина Е. С. Постреанимационная болезнь. — М.: Медицина, 1979. — 381 с.
51. Нельзина 3. Ф. Неотложная хирургия открытых повреждений кисти и пальцев. — М.: Медицина, 1980. — 184 с.
52. Нечаев Э. А., БисенковЛ. Н. Торакоабдоминальные ранения. — СПб: Logos, 1995. - 160 с;
53. Новаченко Н. П., Эльяшберг Ф. Е. Постоянное вытяжение. — М.: Медицина, 1972. - 262 с.
54. Орлов А. Н., Саркисов М. А., Бубенко В. М. Электротравма. — Л.: Медицина, 1977. - 152 с.
55. Охотский В. П., СувалянА. Г. Интрамедуллярный остеосинтез массивными металлическими штифтами. — М.: Медицина, 1988. — 128 с.
56. Пауткин Ю. Ф. Элементы врачебной техники. — М.: Изд-во Университета дружбы народов, 1987. — 78 с.
57. Пожариский В. Ф. Политравмы опорно-двигательной системы и их лечение на этапах медицинской эвакуации. — М.: Медицина, 1989. — 256 с.
58. Пугачев А. Г., Финкельсон Е. И. Закрытые повреждения органов брюшной полости у детей. — М.: Медицина, 1981. — 208 с.
59. Раны и раневая инфекция / Под ред. М. И. Кузина, Б. М. Костюченка. — М.: Медицина, 1990. — 591 с.
60. Ревенко Т. А., Гурьев В. М., Шестерня Н. А. Атлас операций при травмах опорно-двигательного аппарата. — М.: Медицина, 1987. — 272 с: ил.
61. Руководство по гипербарической оксигенации / Под ред. С. Н. Ефуни. — М., 1986. - 414 с.
62. Румянцев А. Г., Аграненко В. А. Клиническая трансфузиология. — М.: Гэотар медицина, 1997. — 576 с.
63. Рябов Г. А Критические состояния в хирургии. — М.: Медицина. 1979, — 212 с.
64. Селиванов В. П., Никитин М. Н. Диагностика и лечение вывихов шейных позвонков. — М.: Медицина, 1971. — 326 с.
65. Соколов В. А.Травматологическое отделение поликлиники. — М.: Медицина, 1988. - 240 с.
66. Стручков В. И., Гостищев В. К., Стручков Ю. В. Руководство по гнойной хирургии. — М.: Медицина, 1984. — 511 с.
67. Ткаченко С. С. Остеосинтез. — Л.: Медицина, 1987. — 272 с.
68. Уотсон-Джонс Р. Переломы костей и повреждения суставов. — М.: Медицина, 1972. - 672 с.
69. Усольцева Е. В., Машкара К. И. Хирургия заболеваний и повреждений кисти. — Л.: Медицина, 1978. — 336 с.
70. Фаддеев Д. И. Ранний остеосинтез переломов костей. — Смоленск: Смоленский ЦНТИ, 1997. - 364 с.
71. Филин В. И., Гидирим Г. П., Толстой А. Д., Вашетко Р. В. Травматический панкреатит. — Кишинев: Штиинца, 1990. — 199 с.
72. Филин В. И., Костюченко А. Л. Неотложная панкреатология. — СПб., 1994. - 410 с.

73. Шапошников Ю. Г., Рудаков Б. Я. Актуальные вопросы хирургической обработки огнестрельных ран // Военно-медицинский журнал. 1983. № 3. — С. 12-16.
74. Шапошников Ю. Г. Травматология и ортопедия. — М.: Медицина, 1997. Т. 2. - 592 с.
75. ШестаковаН. И., Мал кис А. И. Гипсовая техника. — Л.: Медицина, 1987. - 208 с.
76. Чаклин В. Д. Ортопедия. - М.: МЕДГИЗ, 1957. - 797 с.
77. Черкес-Заде Д. И., Каменев Ю. Ф. Хирургия стопы. — М.: Медицина, 1995. - 288 с.
78. Юмашев Г. С. Ошибки и осложнения при остеосинтезе. — М.: Медицина, 1966. - 128 с.
79. Юмашев Г. С, Епифанов В. А. Оперативная травматология и реабилитация больных с повреждениями опорно-двигательного аппарата: Руководство для врачей. — М.: Медицина, 1983. — 384 с.:' ил.
80. Юрихин А. П. Десмургия. 2-е изд., доп. и испр. — Л.: Медицина, 1983. — 120 с: ил.
81. Яковлеве. В. Клиническая химиотерапия бактериальных инфекций. — М.: Ньюдиамед-АО, 1997. — 148 с.